الجمهورية العربية السورية

جامعة دمشق

كلية الطب البشري

قسم الجراحة

مقاربة جديدة في شد البطن الجراحي بتوظيف شفط الدهون الواسع ودراسة سلامتها

أطروحة مقدمة لنيل درجة الدكتوراه في الجراحة التجميلية والترميمية

إعداد

د. ضياء محمود بلقيس

إشراف

أ.د. معن العيسمي

برئاسة

أ.د. صلاح الدين رمضان

2023

تصريح

أنا الدكتور ضياء بلقيس، أقدم هذا البحث لنيل شهادة الدكتوراه في الجراحة التجميلية والترميمية، وأصرح على مسؤوليتي الكاملة أن العمل المقدم من إنتاجي بالكامل.

وكل المعلومات المستقاة من مصادر أخرى فيه مسندة إلى أصحابها بكل دقة، وأن الاقتباسات الحرفية من الأعمال الأخرى، إن وجدت، لا تتجاوز الحجم الأدنى الضروري للاقتباس، ومبينة بوضوح بحصرها بين علامات التنصيص، ومسندة صراحة إلى مصادرها.

قرار لجنة الحكم

المشرف:

أ.د. معن العيسمي

أ.د. محمد الأحمد **أ.م.د. ميشيل بطرس**

أ.م.د. علي عمار **د.م. رونق الميداني**

كلمة شكر

لايمكن لصفحةٍ أن تكفي لأعبر عن شكري الكبير لكل من شارك في إنجاز هذا العمل، سواء بمد يد العون، أو بالكلمة الطيبة.

وأخص بالشكر رئيس الشعبة التجميلية الأستاذ الدكتور *معن العيسمي* الذي تفضل بالإشراف على هذا البحث، وكان صاحب الفضل في اختيار موضوع البحث وخطته، وأغنى البحث بأفكاره وملاحظاته في كل مراحل العمل وكان ولا زال السند خلال سنوات الأطروحة وقبلها وبعدها.

كما أتقدم بالشكر الجزيل والتقدير لكل من:

الأستاذ الدكتور *ميشيل بطرس* والأستاذ الدكتور *محمد الأحمد* والأستاذ الدكتور *علي عمار* والدكتورة المدرس رونق الميداني لتفضلهم بتحكيم البحث.

والشكر الجزيل للدكتور *أكثم الخطيب* لمساعدته الكبيرة ومساهمته في إغناء البحث بعدد هام من الحالات ونصائحه المستمرة.

ولجميع المشرفين والزملاء وبالأخص الدكتور *يعقوب العجي* والدكتورة *كريستينا يوسف* والدكتور عصام العجية، وجميع طلاب الدراسات العليا، ولجميع العاملين في مشفى المواساة الجامعي من طاقم التمريض وطاقم التخدير وإداريين وفنيين.

ولا يمكن أن أنسى الصديق والمعلم الدكتور *ميثم إسماعيل* الذي كان تكرم بدعمه المتواصل منذ أكثر من عقدٍ من الزمن سواءً في حضوره أو غربته.

ولا ننسى من هم غاية هذا البحث وجوهره، المرضى الذين منحونا ثقتهم، نسأل الله أن نكون دائماً على قدر هذه الثقة والمسؤولية الكبيرة.

والله ولي التوفيق

الإهداء

إلى سوريا، الوطن الدافئ رغم طول شتائه
إلى الزهر الكامن تحت رماده، إلى ترابه الأحمر، وإلى زرقة سمائه.

إلى الأيدي المباركة التي في المشافي تداوي الآلام، وعلى الجبهات ترفع الأعلام.

إلى طلابٍ تلامس عيونهم صفحات الكتب وبها نبصر نور المستقبل.

إلى الأصدقاء المخلصين

إلى عائلاتي وما أغلاها وأكثرها،
أحبّتي .. أبي وأمي وأخوتي
وشطرَي قلبي، لور وميّار
والبيت الذي قطفت منه وردتي البيضاء، وإليكِ،
نسرينتي، كلَّ كلّي، ودُنيَتي

الفهرس

1. القسم النظري	1
1.1 مقدمة: جراحة شد البطن، التأثير والتطور	1
2.1 التطور الجنيني والبنية التشريحية	12
3.1 الأبعاد الجمالية لمنطقة البطن	49
4.1 تشوهات جدار البطن، الآلية المرضية والتصنيف	56
5.1 جراحة شد البطن	65
1.5.1 عوامل اختيار التقنية الجراحية	65
2.5.1 التقنية الجراحية	68
3.5.1 أنماط شد البطن	70
6.1 اختلاطات عملية شد البطن	120
2. القسم العملي:	133
1.2 المادة العلمية	134
2.2 المرضى وطرق الدراسة	135
1.2.2 مقاربة المرضى	136
2.2.2 مراحل العمل الجراحي	143
3.2.2 المتابعة بعد العمل الجراحي	151
4.2.2 طرق الدراسة	152
3.2 النتائج	155
4.2 الدراسة التحليلية	164
5.2 حالات سريرية	170
6.2 المناقشة	179
7.2 الاستنتاج	191
8.2 التوصيات	193
الملاحق	195
المراجع	206

فهرس الأشكال التوضيحية:

الشكل (1–1): نموذج استئصال كيلي	2
الشكل (1–2): نموذج استئصال فينهولد	3
الشكل (1–3): نموذج استئصال بابكوك	3
الشكل (1–4): نموذج استئصال شيبلمان	4
الشكل (1–5): نموذج استئصال بيك وبارسكي	5
الشكل (1–6): نموذج زهرة الزنبق لـ رينو	6
الشكل (1–7): نموذج استئصال سبادافورا	7
الشكل (1–8): شد البطن المعكوس بحسب ريبيللو	8
الشكل (2–1): البنية التشريحية وحدود جدار البطن الأمامي	13
الشكل (2–2): القرص الجنيني ثلاثي الوريقات في الأسبوع الثالث من التعشيش وتمايز أقسام الأديم المتوسط	14
الشكل (2–3): تشكل الوضعية الجنينية وجدار البطن البدئي	16
الشكل (2–4): مقطع عرضي يوضح بنية جدار البطن في الأسبوع السابع من الحمل	17
الشكل (2–5): طبقات جدار البطن المختلفة	18
الشكل (2–6): اتجاه خطوط الشد لانغر في جدار البطن الأمامي	19
الشكل (2–7): بنية النسيج تحت الجلد في جدار البطن الأمامي	20
الشكل (2–8): البنية التشريحية لغمد المستقيمة البطنية باختلاف المناطق التشريحية	23
الشكل (2–9): التوضّع التشريحي للعضلة المنحرفة الظاهرة	24
الشكل (2–10): تصالب ألياف عضلات جدار البطن الأمامي والتحام ألياف المنحرفة الظاهرة مع ألياف المنحرفة الباطنة المقابلة	25
الشكل (2–11): التوضّع التشريحي للعضلة المنحرفة الباطنة	26
الشكل (2–12): التوضّع التشريحي للعضلة المستعرضة البطنية	28
الشكل (2–13): التوضّع التشريحي للعضلة المستقيمة البطنية والعضلة الهرمية	29
الشكل (2–14): البنية التشريحية للفافة داخل البطن في جدار البطن الأمامي	32
الشكل (2–15): مصادر التروية الشريانية في جدار البطن الأمامي	33
الشكل (2–16): منطقة التروية الأولى لجدار البطن الأمامي حسب هوجر	33
الشكل (2–17): منطقة التروية الثانية لجدار البطن الأمامي حسب هوجر	34

الشكل (2–18): منطقة التروية الثالثة لجدار البطن الأمامي حسب هوجر	35
الشكل (2–19): فروع وثواقب الشريان الشرسوفي السفلي العميق وتفاغراته	37
الشكل (2–20): التروية الدموية للسرة والمنطقة المحيطة من الجلد	38
الشكل (2–21): العود الوريدي في جدار البطن الأمامي	42
الشكل (2–22): النزح اللمفاوي السطحي لجدار البطن الأمامي	44
الشكل (2–23): توزع الأوعية اللمفاوية ضمن ثخانة جدار البطن الأمامي	45
الشكل (2–24): التعصيب الحسي لجدار البطن الأمامي	46
الشكل (3–1): نقاط العلّام الرئيسة في طبوغرافيا جدار البطن الأمامي	49
الشكل (3–2): الوحدات التجميلية لمنطقة البطن: عند الإناث وعند الذكور	52
الشكل (3–3): الوحدة التجميلية لمنطقة أعلى البطن	53
الشكل (3–4): الوحدة التجميلية لمنطقة السرة	53
الشكل (3–5): الوحدة التجميلية لمنطقة أسفل البطن	54
الشكل (3–6): الوحدة التجميلية لمنطقة العانة	54
الشكل (3–7): الوحدة التجميلية لمنطقة الخاصرة كما تبدو من المنظر الأمامي	55
الشكل (4–1): التبدلات الملاحظة لدى مرضى المجموعة الأولى وفق تصنيف بوزولا	60
الشكل (4–2): التبدلات الملاحظة لدى مرضى المجموعة الثانية وفق تصنيف بوزولا	60
الشكل (4–3): التبدلات الملاحظة لدى مرضى المجموعة الثالثة وفق تصنيف بوزولا	61
الشكل (4–4): التبدلات الملاحظة لدى مرضى المجموعة الرابعة وفق تصنيف بوزولا	61
الشكل (4–5): التبدلات الملاحظة لدى مرضى المجموعة الخامسة وفق تصنيف بوزولا	62
الشكل (4–6): أنماط تشوهات البنية العضلية السفاقية في جدار البطن وفق نحاس وتدبيرها المقترح	65
الشكل (5–1): شد البطن التنظيري أمام السفاق باختلاف طريقة إحداث الجيب التنظيري	73
الشكل (5–2): تصميم جرح شد البطن الأصغري	75
الشكل (5–3): مقاربة طريقة تحريك السرة في شد البطن الأصغري تبعاً لموقعها البدئي	76
الشكل (5–4) : أنماط جرح شد البطن: A نمط رينو، B نمط غريزر، C نمط بارودي	81
الشكل (5–5): نموذجي تسليخ شريحة شد البطن A وحيد المستوى B مزدوج المستوى	83
الشكل (5–6): تسليخ شريحة البطن بطريقة الاقتلاع أسفل السرة مع المحافظة على لفافة سكاربا	84
الشكل (5–7): قطبة ماتريس المثلثية بحسب فيريرا	86
الشكل (5–8): طي غمد المستقيمة الأمامي على طبقتين	86

الشكل (5–9): استخدام الرقعة الصنعية في تدبير تباعد المستقيمتين الشديد	87
الشكل (5–10): طي مغزلي عمودي لسفاق المنحرفة الظاهرة	88
الشكل (5–11): طي سفاق المنحرفة الظاهرة بشكل عمودي يتبع مسار الخط نصف الهلالي	88
الشكل (5–12): طي سفاق العضلة المنحرفة الظاهرة بشكل حرف L ومرآته	89
الشكل (5–13): نموذج تقديم العضلة المنحرفة الظاهرة لتدبير النمط D من أنماط ضعف جدار البطن	90
الشكل (5–14): مراحل تقريب عضلتي المستقيمة البطنية لتدبير تباعد المستقيمتين الخلقي	91
لشكل (5–15): تأثير الطي العمودي الواسع لغمد المستقيمة على مشاركة الغمد والعضلة في بنية جدار البطن الأمامي	92
الشكل (5–16): لطي البنية العضلية السفاقية بشكل القوس والنّشاب وتعديلاته	93
الشكل (5–17): طي معترض لأسفل البطن حسب Villegas	94
الشكل (5–18): طي سويقة السرة وتثبيتها على السفاق في أربعة نقاط الساعة 12،9،6،3	96
الشكل (5–19): إعادة تثبيت سويقة السرة في مستوى أعلى من المستوى الأصلي	97
الشكل (5–20): نموذج حرف V للنافذة الجلدية وتهيئة النفق الخاص بسويقة السرة	98
الشكل (5–21): قطب الشد المتعاقبة لشريحة شد البطن بحسب بارودي	100
الشكل (5–22): إغلاق جرح شد البطن على ثلاث طبقات	101
الشكل (5–23): تصميم نموذج استئصال شد البطن الممدد	103
الشكل (5–24): تصميم الاستئصال في شد أسفل الجسم	104
الشكل (5–25): الفرق في توضع الندبة النهائية بين شد البطن الحزامي وشد أسفل البطن	105
الشكل(5–26): تصميم شد البطن وفق نموذج استئصال نمط ورقة البرسيم	106
الشكل(5–27): أنماط الاستئصال الجلدي وتسليخ شريحة شد البطن العكسي	108
الشكل (5–28): رسم تخطيطي لمناطق الشفط الآمنة والخطرة في أثناء عملية شد البطن بحسب ماتاراسو	110
الشكل (5–29): تسليخ شريحة شد البطن بالشفط حيث تلاحظ سلامة الأوعية الدموية	113
الشكل (5–30): شفط الدهون في منطقتي أعلى السرة وأسفلها في أثناء شد البطن المعزز بالشفط	114
الشكل (5–31): مرحلة الطي المعترض ضمن طريقة TULUA لشد البطن	118
الشكل (5–32): إعادة تصنيع السرة باستخدام طعم جلدي كامل الثخانة	119
شكل2–1 فحص المريضة وتصويرها بوضعية الوقوف	138
شكل 2–2 اختبار Diver لتحري مقوية العضلات	139
شكل 2–3 تطبيق اختبار Diver على المريضة هـ س	139
شكل 2–4 قياس ثخانة الجلد والشحم قبل الجراحة	140

شكل2–5 المريضة بعد الرسم	142
شكل2–6 البطن بعد حقن المحلول	143
شكل2–7 انخفاض الثخانة نتيجة الشفط	144
شكل2–8 شفط الشحوم بدون نزف	145
شكل2–9 كمية الشحوم في نهاية الشفط	145
شكل 2–10 مرحلة التسليخ	146
شكل 2–11 طي السفاق أعلى السرة ضمن النفق	148
شكل 2–12 طي السفاق على شكل مغزل مستعرض أسفل السرة	148
شكل 2–13 حيوية الشريحة في اليوم الأول، لا تكدم أسفل الشريحة	151
شكل 2–14 حيوية الشريحة عند المريضة (ر و) في اليوم الأول، وحدث تنخر لاحقاً	151
شكل 2– 15 اختلاط على شكل تنخر جلدي و تفزر جرح	162
شكل 2–16 اختلاط على شكل ندبة ضخامية وغير متناظرة	163
شكل2–17 إحصائيات عام 2020 للجراحات التجميلية، على اليمين الإحصائيات عند النساء، على اليسار الإحصائيات ومعدل انخفاضها عن 2019	179
شكل 2–18 تحريك الشريحة مع بقاء اتصالها بالأوعية	184
شكل 2–19 مريضة ذات BMI =33 ونلاحظ غياب معظم النقاط الجمالية بعد الجراحة	187
شكل2–20 رسم يظهر المساحة الواسعة للطي المعترض مقارنة بالطي العمودي	189

فهرس الجداول

الجدول (4-1): تصنيف بوزولا وزملائه لتشوهات منطقة البطن الجمالية	58
الجدول (4-2): تصنيف ماتاراسو لتشوهات جدار البطن	62
الجدول (4-3): تصنيف ماتاراسو المعدل لتشوهات جدار البطن	63
الجدول (4-4): تصنيف بيتنغاي لتشوهات جدار البطن والمقاربات الجراحية المقترحة	63
الجدول(4-5): تصنيف نحاس لتشوهات البنية العضلية السفاقية في جدار البطن	64
الجدول (2-1) النقاط الجمالية والدرجات المقابلة	154
الجدول (2-2) معايير تقييم نوعية الحياة قبل الجراحة وبعدها	154
الجدول (2-3) متوسط كميات الصادر في المفجر وحدودها الدنيا والعليا	158
الجدول (2-4) ثخانة الشريحة قبل العملية وبعدها ومقدار التغير	159
الجدول (2-5) أبعاد طي السفاق	159
الجدول (2-6) قياسات الخصر ونسبة الخصر إلى الورك w/h	159
الجدول (2-7) المعايير الجمالية قبل الجراحة وبعدها	160
الجدول (2-8) قيم نوعية الحياة قبل الجراحة وبعدها	160
الجدول (2-9) معدل حدوث الورم المصلي	161
الجدول (2-10) معدل حدوث الورم الدموي وتأخر شفاء الجروح	161
الجدول (2-11) معدل حدوث تنخر جلدي	161
الجدول (2-12) معدل حدوث تندب سيئ	162
الجدول (2-13) معدل حدوث تشوه أذن الكلب	162
الجدول (2-14) معدل حدوث الاختلاطات بحسب التدخين	164
جدول (2-15) معدل حدوث الاختلاطات بحسب مشعر كتلة الجسم	165
جدول (2-16) النتائج الجمالية بحسب مشعر الكتلة	165
جدول(2-17) حساب مقدار الارتباط بين القيمة الجمالية ومشعر الكتلة	166
جدول(2-18) مقدار تغير الخصر بحسب مشعر الكتلة	167
جدول(2-19) الخصر إلى الورك بعد الجراحة	167
جدول (2-20) مقارنة نوعية الحياة قبل العملية وبعدها	168
جدول (2-21) مقارنة نوعية الحياة بعد العملية بحسب Bmi	168
جدول (2-22) مقارنة زمن العملية بحسب Bmi	169

فهرس المخططات:

تمثيل بياني 2-1 توزع أعمار مريضات الدراسة	155
تمثيل بياني 2-2 مجموعات المريضات بحسب مشعر كتلة الجسم	156
تمثيل بياني 2-3 تصنيف المريضات بحسب عدد الأولاد	156
تمثيل بياني 2-4 توزع المريضات بحسب التدخين	157
تمثيل بياني 2-5 يظهر مدة العملية ومقارنتها بحسب مشعر كتلة الجسم	157
تمثيل بياني 2-6 الارتباط بين مشعر الكتلة ومدة الجراحة	169
تمثيل بياني 2-7 تغيرات مقدار الصادر في المفجر مع تقدم الدراسة	190

مقاربة جديدة في شد البطن الجراحي بتوظيف شفط الدهون الواسع ودراسة سلامتها

الملخص:

المقدمة: تعدّ عملية شد البطن من العمليات الشائعة، ويزداد الإقبال عليها سنوياً، ورغم التطور الذي شهدته عملية شد البطن لا تزال هناك العديد من العيوب التجميلية المشاهدة بعدها، بالإضافة إلى الاختلاطات المتعلقة بحيوية الشرائح وخاصة عند المرضى مرتفعي الخطورة كالمدخنين وذوي مشعر كتلة الجسم BMI المرتفع.

تركز الأبحاث العالمية حالياً على إيجاد طرقٍ آمنة لدمج عملية شفط الدهون الواسع مع شد البطن الجراحي وذلك من خلال المحافظة على قدر مناسب من الأوعية الثاقبة perforators للمحافظة على تروية مناسبة للشريحة، إما بتحديد ثواقب مهمّة بالإيكو قبل الجراحة وتجنب قطعها أثناء التسليخ، أو تجنب التسليخ في الأماكن الغنية بالثواقب واتباع طرق مختلفة في طي السفاق العضلي.

هدف البحث: يهدف هذا البحث إلى دراسة سلامة إجراء شفط دهون واسع من البطن بالمشاركة مع شد البطن الجراحي بتعديل مناطق التسليخ.

طرق البحث: هذه الدراسة تقدمية، فقد تضمنت الدراسة 34 مريضة أجري لهن شد بطن مع شفط الدهون الواسع في شعبة الجراحة التجميلية والتصنيعية والحروق في مشفى المواساة الجامعي بدمشق في الفترة ما بين حزيران 2019 وحتى شباط 2022.

قُيّم معدل حدوث الاختلاطات الشائعة والنتائج الجمالية ومعدل رضا المريضات ومدة الاستشفاء وصادر المفجر، والمقارنة بنتائج شد البطن التقليدي المسجلة في الأدب الطبي.

اتُّبِعت تقنية تضمنت إجراء شفط دهون من كامل مناطق البطن ثم استئصال للمغزل الجلدي تحت السرة وتسليخ نفق بعرض يتراوح بين 4 إلى 6 سم يمتد من السرة إلى الرهابة، وطي صفاق أعلى السرة بشكل عمودي وأسفلها بشكل مغزل معترض.

النتائج: أظهرت الدراسة الإحصائية أن هذه المشاركة تترافق بمعدل حدوث اختلاطات أقل من شد البطن التقليدي، وتحقق نتائج جمالية عالية، ومعدل رضا مرتفع عند المريضات، ولا يؤثر التدخين ولا ارتفاع مؤشر الكتلة دون قيمة 35 كغ/م2 سلباً على معدل الاختلاطات، لكن ينعكس ارتفاع مؤشر الكتلة سلباً على النتائج الجمالية مع بقاء معدل رضا المريضات مرتفعاً نظراً لتحسن نوعية الحياة.

الاستنتاج: يُعدُّ شد البطن المعزز بالشفط Lipoabdominoplasty تقنية حديثة تمكن الجراح من إعطاء المريضات نتائج جمالية عالية مع معدل رضا مرتفع، وتحافظ على حيوية أكبر للشريحة وهذا ما يخفض نسبة الاختلاطات ولا سيما عند المدخنات وذوات مشعر الكتلة المرتفع.

الجزء التمهيدي

المقدمة:

يعطي مظهر الجسد الممشوق بانحناءاته المتناسقة المتناغمة وسطح الجلد ذو التضاريس التي تعكس البنى العضلية المتوضعة تحته جمالاً يكسب الشخص ثقة بالنفس وشعوراً بالجاذبية ويعتبر عاملاً يؤثر على حياته الاجتماعية وعلى سلوكه وطبيعته.

تعتبر عملية شد البطن من العمليات الشائعة، ويزداد الإقبال عليها سنوياً، ويعزى هذا الازدياد إلى تنامي جراحة البدانة.

تعد منطقة البطن من أكثر مناطق الجسم تعرضاً للتغيرات الشكلية سواء نتيجة عوامل جينية أو مكتسبة تالية لزيادة الوزن أو فقدانه أو بسبب الحمل والولادة، أو لأسباب أخرى، وتتجلى تلك التغيرات بحدوث زيادة في كمية جلد البطن وترهله أو تراكماً للشحوم أو ضعفاً في مقوية جدار البطن وتباعداً في عضلتي المستقيمة البطنية أو أن تكون تلك التغيرات مجتمعة.

تركز الأبحاث العالمية حالياً على إيجاد طرقٍ آمنة لدمج عملية شفط الدهون بشكل واسع مع شد البطن الجراحي وذلك من خلال المحافظة على قدر مناسب من الأوعية الثاقبة perforators للمحافظة على تروية مناسبة للشريحة إما بتحديد ثواقب هامة بالإيكو قبل الجراحة وتجنب قطعها أثناء التسليخ، أو تجنب التسليخ في الأماكن الغنية بالثواقب واتباع طرق مختلفة في طي السفاق العضلي.

مشكلة البحث:

رغم التطور الذي شهدته عملية شد البطن لا تزال هناك العديد من العيوب المشاهدة بعد عملية شد البطن:

كتسطح جدار البطن الأمامي بصورة غير طبيعية وزوال المعالم والتضاريس لسطح الجلد في هذه المنطقة، ووجود انتفاخ في منطقة الشرسوف، وغياب تقعر الخصر، وبقاء رخاوة في المنطقة الاربية والوحشية من البطن بالإضافة للاختلاطات المتعلقة بحيوية الشرائح وخاصة عند المرضى مرتفعي الخطورة كالمدخنين وذوي مشعر كتلة الجسم BMI المرتفع.

تساؤلات البحث:

هل يمكن من خلال تقنية جراحية معدّلة حل المشاكل سابقة الذكر مع نسبة اختلاطات وإمراضية منخفضة؟

وهل يزيد التدخين وارتفاع مشعر الكتلة من معدل الاختلاطات؟

وما تأثير ارتفاع مشعر الكتلة في النتائج الجمالية؟

هدف البحث:

يهدف البحث إلى دراسة طريقة معدلة لإجراء شد البطن من خلال:

1. دراسة سلامة وفعالية شد البطن المعزز بالشفط وطي معترض للسفاق ضمن نفق بين العضلتين المستقيمتين البطنيتين في ناحية الشرسوف.
2. مقارنة نتاج الدراسة مع نتائج الدراسات العالمية للطرق الحديثة في شد البطن.

أهمية موضوع البحث:

الوصول إلى طريقة معدلة لشد البطن يتم الحصول من خلالها على نتائج جمالية أفضل من الطرق الحالية وبنسبة اختلاطات وإمراضية منخفضة.

مبررات البحث:

1. ارتفاع نسبة الاختلاطات المرافقة لعملية شد البطن التقليدي.
2. الجدل القائم حول الطريقة الأمثل لإجراء عملية شد البطن.
3. ارتفاع عوامل الخطورة عند المرضى المدخنين والبدينين.
4. الفائدة التي تقدمها عملية شد البطن من حيث تحسين نوعية الحياة والجانب النفسي عند المرضى.

فرضيات البحث:

إن المحافظة على الثواقب الشريانية بتجنب التسليخ الواسع في النواحي الوحشية تزيد من حيوية الشريحة وتنقص معدل الاختلاطات، ويمكن من خلال الشفط بحرية أكبر تحقيق نتائج جمالية أعلى.

حدود البحث:

الحد الزماني: خلال الفترة بين حزيران 2019 حتى شباط 2022

الحد المكاني: شعبة الجراحة التجميلية والترميمية في مشفى المواساة الجامعي بدمشق

الحد البشري: تشمل الدراسة المريضات المراجعات لعيادة الجراحة التجميلية في مشفى المواساة الجامعي باستطباب شد البطن، والذين يحققون شروط ومعايير الدراسة، ومتابعتهم أثناء إقامتهم في المشفى وبعد التخرج من خلال مراجعة عيادة الجراحة التجميلية.

مناهج البحث وأدواته:

الدراسة تداخلية مستقبلية من نمط دراسة النتائج السابقة واللاحقة before- and – after study وحيدة الذراع one arm trial حيث تتألف مجموعة المقارنة من المرضى الذين خضعوا لعمليات شد البطن سابقاً ضمن ابحاث عالمية منشورة في الأدب الطبي أو ما يسمى مجموعة الشواهد التاريخية historic controls وتتم مقارنة النتائج حسب المتغيرات التي تمت دراستها.

قياس المتغيرات:

جُمعت بيانات المريضات قبل الجراحة (العمر والوزن والطول والتدخين والولادات السابقة والسوابق الدوائية والمرضية والجراحية وخصائص البطن من حيث سماكة النسيج الشحمي وقياس الخصر والنقاط الجمالية)، كما جمعت بيانات متعلقة بالعمل الجراحي (كمية السوائل التي حُقنت وكمية الشحم التي شفطت، وسماكة الشريحة في نهاية العمل الجراحي وأبعاد طي السفاق ومدة العمل الجراحي) وأيضاً جُمعت بيانات بعد العمل الجراحي (مدة الاستشفاء وكمية الصادر المصلي والدموي في المفجر ومدة بقاء المفجر والاختلاطات والنتائج الجمالية وتحسن نوعية الحياة)

تحليل البيانات:

حُللت البيانات باستخدام برنامج الإحصاء SPSS V26 على شكل نسب مئوية ومتوسطات، ولدراسة الفروق الإحصائية بين مجموعات المقارنة اعتُمد اختبار T للعينات المستقلة، ولدراسة التغيرات قبل الجراحة وبعدها اعتُمد اختبار T للعينات المترابطة، ولدراسة تأثير مشعر الكتلة على النتائج استُخدم معامل الارتباط لبيرسون.

اعتبارات أخلاقية:

تمثل هذه الدراسة بحثاً صحياً تجريبياً على الإنسان من النمط (أ) حسب بروتوكول هلنسكي، حيث ستخضع المريضات في هذه الدراسة لتداخل جراحي في سياق شد البطن، ومن المتوقع أن تعود هذه الدراسة بفائدة علاجية للمريضات والوصول إلى بروتوكول واضح في انتقاء الطريقة الأفضل لشد البطن للحصول على أفضل النتائج مع نسبة اختلاطات منخفضة، وستُراعى أثناء هذه الدراسة جميع مبادئ بروتوكول هلنسكي من حيث توخي إفادة

المريضات من الدراسة، وعدم التسبب بضرر صحي نتيجة الإهمال أو عدم المعرفة، إضافة لاحترام المريضة من خلال الحصول على موافقة المريضة المستنيرة قبل إدخالها في الدراسة حيث سيتم الشرح للمريضة عن:

1. الغرض من الدراسة.
2. مراحل العمل الجراحي.
3. المتابعة بعد العمل الجراحي.
4. الاختلاطات ممكنة الحدوث وطرق تدبيرها إن حدثت.
5. التأكيد على سرية البيانات المجموعة.
6. الفائدة التي ستقدمها الدراسة مستقبلا لبقية المريضات اللاتي يرغبن في اتباع هذا الاجراء.
7. التأكيد على حرية المريضة في الخضوع للدراسة وفي الانسحاب.

مكونات البحث:

يتكون البحث من جزأين:

الجزء الأول: يتحدث عن الإطار التمهيدي لموضوع الدراسة وعن التعريفات الأساسية ليكون لدى القارئ الإلمام الكافي بكل المصطلحات الواردة في القسم العملي، ويتكون هذا الجزء من ستة فصول هي:

1-مقدمة عن تطور جراحة شد البطن

2-التطور الجنيني وتشريح جدار البطن

3-النقاط والأبعاد الجمالية لمنطقة البطن

4-الآلية المرضية لتشوهات جدار البطن وتصنيفاتها

5-طرائق شد البطن

6-اختلاطات شد البطن

الجزء الثاني: وهو الإطار العلمي للدراسة ويتضمن طرائق البحث وخصائص مجموعة الدراسة ومعايير القبول والاستبعاد، وفيه تم تفصيل جمع البيانات وشرح بروتوكول التقنية الجراحية المتبعة وتقديم النتائج وتحليلها وعرضها ضمن جداول ومخططات بيانية ومن ثم مناقشتها والوصول للاستنتاجات.

الدراسة المرجعية:

أُجريت العديد من الدراسات التي تتناول موضوع سلامة شد البطن ومعدل الاختلاطات، إذ يترافق (شد البطن التقليدي) الذي يقوم على تسليخ واسع للشريحة مع نسبة اختلاطات تصل إلى 20%.

تسجل الإحصائيات العالمية زيادة في معدل الاختلاطات عند إجراء شد البطن التقليدي بوجود البدانة. من هذه الدراسات الدراسة التراجعية التي قام بها الجراح البرتغالي Íris M. Brito ونشرها عام 2020، وأظهر أن ارتفاع قيمة BMI هو عامل مستقل يزيد مجمل الاختلاطات بشكل كبير.

وصف Matarasso عام 2000 مشاركة شفط الدهون مع شد البطن للمحافظة على التروية الدموية لشريحة شد البطن، ليقوم لاحقاً Avelar عام 2002 بإجراء شد بطن دون اجراء تسليخ لشريحة البطن العلوية فوق السرة والاكتفاء بإزالة الدهون عبر الشفط واستئصال الجلد والشحم تحت مستوى السرة.

كما وجد Saldanha وزملاؤه عام 2001 أن المحافظة على لفافة سكاربا سليمة عبر اجراء شفط للشحوم فقط تحت مستوى اللفافة واقتصار التسليخ على منطقة محدودة بين الحافتين الأنسيتين لعضلتي المستقيمة البطنية هي طريقة فعالة للحد من نسبة الاختلاطات المترافقة مع شد البطن التقليدي وهذا ما قدموه في طريقة جديدة أطلقوا عليها شد البطن المعزز بالشفط Lipoabdominoplasty.

وقد أجرى الجراح البرازيلي Graf[291] عام 2006 دراسة مدعمة بتصوير الأوعية بالأمواج فوق الصوتية (doppler) للمريضات قبل الجراحة وبعدها بأسبوعين، وتبين أن تقنية شد البطن مع شفط الدهون مع تسليخ محدود تحافظ على الأوعية الثاقبة التي يزيد قطرها على 1 ملم وتنقص الاختلاطات بشكل ملحوظ.

القسم النظري

الباب الأول:

1-1 المقدمة Introduction:

جراحة شد البطن: التأثير والتطور

Abdominoplasty: The Effect and Evolution

يستند مفهوم الجمال المثالي لجسم الإنسان على الثقافة التي هي نتاج تفاعل نظرة الدين والاقتصاد والإعلام وعوامل أخرى في كل مجتمع على حدا، لذلك فهو مفهوم متغير غير ثابت سواء بالنسبة للزمن أو باختلاف المجتمعات، فقد عُدّت بعض العيوب في شكل الجسم حتى منتصف القرن العشرين أمراً مقبولاً، لاسيما التي يمكن إخفاؤها تحت الملابس "المحتشمة " السائدة في تلك الفترة، غير أن تغير التوجه السائد للموضة نحو الثياب التي تظهر أجزاء من الجسد وتسويقها على أنها تناسب الحياة العامة، بالإضافة إلى التركيز على أن جمال الجسم يتجلى في مظهر الجسد الممشوق بانحناءاته المتناسقة المتناغمة، مثّل رسائل علنية وأخرى تخاطب اللاوعي عند الإنسان أن هذا ما عليك أن تكون عليه لتصبح جذاباً ومقبولاً اجتماعياً وناجحاً، لذلك فإن حدوث أي تغير في هذا المظهر من شأنه أن ينعكس سلباً على ثقة المريض بنفسه وتقديره لذاته، الأمر الذي قد يصل إلى درجة الشعور بالإحباط والاكتئاب[1-3].

من جهة أخرى فإن الخمول والنظام الغذائي السيئ في حياتنا اليومية وما يسببه من زيادة في الوزن، بالتشارك مع عوامل أخرى كالجينات، والحمل والولادة عند المرأة، وعملية التقدم بالعمر، من شأنها أن تحدث تغيراً في شكل الجسم ولا سيما منطقة البطن التي تعد من أكثر مناطق الجسم تعرضاً للتغيرات الشكلية التي تتجلى بحدوث زيادة في كمية جلد البطن وترهله أو تراكماً للشحوم أو ضعفاً في مقوية جدار البطن وتباعداً في عضلتي المستقيمة البطنية، أو أن تكون تلك التغيرات مجتمعة. إن هذه التبدلات تؤثر

على صورة الجسد المثالي وتغدو حافزاً نفسياً قوياً للإقبال على الجراحة كسبيل لاستعادة القوام الجميل، وخاصة أن تلك التغيرات لا تستجيب في كثير من الحالات إلى برامج إنقاص الوزن والتمارين الرياضية.

لقد أثبتت العديد من الدراسات[4] أن لعملية شد البطن التي تتضمن إصلاح تلك العيوب، أثراً إيجابياً كبيراً على تحسين نوعية الحياة وتقدير الذات والاستقرار العاطفي، بالإضافة إلى كونها لا تساهم فقط عند النساء في استعادة شكل الجسم ما قبل الحمل والولادة، وإنما يمكنها، من خلال التداخل على عضلات جدار البطن، تحسين الألم الظهري والسلس البولي المشاهد عند بعض النساء الولودات[5].

إن كل ما سبق آنفاً يفسر أهمية عملية شد البطن إذ تعدّ من عمليات الجراحة التجميلية الشائعة، فقد احتلت المرتبة الرابعة في ترتيب عمليات التجميل المجراة عام 2018 بحسب تقرير الجمعية العالمية للجراحة التجميلية والتصنيعية[6].

يعود أول ذكر لعملية استئصال محدود للجلد والشحوم من منطقة البطن إلى عام 1890 للجراحين الفرنسيين ديمارس وماركس Demars and Marx [7]، في حين ينسب العديد من مؤرخي الجراحة التجميلية الفضل في فكرة شد البطن إلى كيلي Kelly [8]، طبيب أمراض النساء والولادة، الذي قام في عام 1899 في أثناء عملية إصلاح فتق سرة عبر شق معترض باستئصال الجزء المتدلي من جلد البطن والدهون وإغلاق الجرح دون إجراء أي تسليخ وعدم المحافظة على السرة. الشكل (1-1).

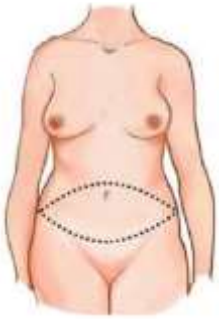

الشكل (1-1): نموذج استئصال كيلي

من كتاب (J.M. Avelar (ed.). New Concepts on Abdominoplasty and Further Applications, 2016; 418.)

تلا ذلك تسجيل حالات عدة في السياق نفسه إذ قام الجراحان غوديت وموريستين Gaudet and Morestin [9] عام 1905 بإصلاح فتق سرة كبير عبر شق جراحي معترض واستئصال الجلد والدهون

الزائدة مع المحافظة على السرة سليمة. لم تقتصر محاولات شد البطن على الاستئصال المعترض إذ قام فينهولد Weinhold [10] عام 1911 بإجراء شق على شكل ورقة البرسيم cloverleaf جمع فيه بين شق عمودي وشقين مائلين في محاولة لتحسين شكل جدار البطن، الشكل (1-2).

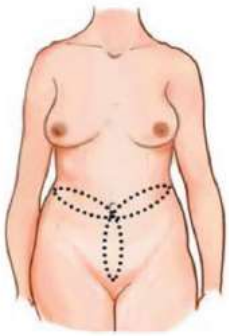

الشكل (1-2): نموذج استئصال فينهولد

من كتاب (J.M. Avelar (ed.). New Concepts on Abdominoplasty and Further Applications, 2016; 418.)

قدم بابكوك Babcock [11] عام 1916 أول حالة استئصال عمودي مع تسليخ واسع لشريحة جلد البطن، كما قام بتدبير رخاوة جدار البطن باتباع طريقة سلسلة الفضة المدفونة buried silver chain، الشكل (1-3).

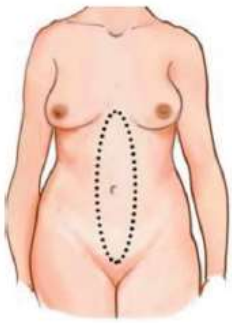

الشكل (1-3): نموذج استئصال بابكوك

من كتاب (J.M. Avelar (ed.). New Concepts on Abdominoplasty and Further Applications, 2016; 418.)

قام شيبلمان Schepelmann[12] عام 1918 بتعديل تقنية بابكوك من خلال تحويل الاستئصال المغزلي إلى استئصال بشكل قطرة الدمع يمتد من الرهابة حتى العانة وهذا ما سمح بمقاربة أفضل للرخاوة في القسم السفلي من البطن. الشكل (1-4).

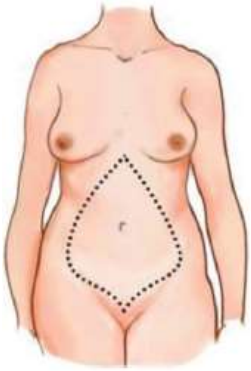

الشكل (1-4): نموذج استئصال شيبلمان

من كتاب (J.M. Avelar (ed.). New Concepts on Abdominoplasty and Further Applications, 2016; 418.)

لقد كانت الشقوق العمودية ذات نتائج أفضل من حيث تدبير الترهل واستعادة المحيط المنحوت للبطن غير أن ما كان يعيب هذه الطريقة وبشكل كبير الندبة العمودية على الخط الناصف والتي لا يمكن إخفاؤها، وهذا ما جعل التوجه الأكبر في البحث عن الطريقة المثالية يتجه باتجاه الشق المعترض وجعله أكثر انخفاضاً. كما برزت أهمية المحافظة على السرة كوحدة تجميلية إذ وصف بك Beck [13] في عام 1917 عملية شد بطن عبر شق معترض مع المحافظة على السرة وإعادة وضعها ضمن مركز ندبة الجرح، في حين قام فريست Frist [14] عام 1921 بما يمكن عدّه خطوة كبيرة في تطور عملية شد البطن إذ عمل على إعادة وضع السرة فوق مستوى الجرح المعترض عن طريق إجراء نفق ضمن شريحة شد البطن وصولاً إلى مكانها الجديد على سطح الجلد. كما استطاع ثورك Thorek[15]، عام 1924، إجراء عملية شد بطن مع الحفاظ على السرة من خلال استئصال هلالي الشكل للجلد والشحوم في المنطقة المحددة بأسفل السرة فقط. ولجأ في حالات أخرى إلى استئصال السرة ثم إعادة خياطتها في المكان الجديد كطعم بعد تثبيت شريحة شد البطن [16]، ليقوم بعد ذلك كل من بيك Pick [17] عام 1949 وبارسكي Barsky [18] عام 1950 بتعديل طريقة ثورك بإضافة استئصال إسفيني لنهايتي الجرح المعترض ومركزه وهذا ما يسمح بتحسين نتائج نحت الخصر والتقليل من تشوه أذن الكلب في جانبي جرح الشد. الشكل (1-5).

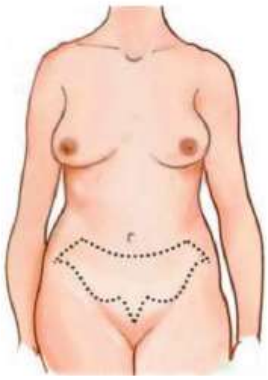

الشكل (1-5): نموذج استئصال بيك وبارسكي

من كتاب (J.M. Avelar (ed.). New Concepts on Abdominoplasty and Further Applications, 2016; 421.)

وفي محاولة أخرى لتعزيز نتائج عملية شد البطن في نحت الخصر جمع بعض الجراحين بين نمطي الشق الأفقي والعمودي فوصف غالتير Galtier[19] في عام 1955 شقاً جراحيّاً بشكل نجمة توضعت السرة في مركزها وتألفت من أربعة أذرع، اثنان أفقيان وآخران عموديان، ويُستأصل الشحم والجلد من دون إجراء تسليخ، وفي عام 1967 أدخل كل من كاستانارس وغوتل Castanares and Goethel[20] تعديلاً على طريقة غالتير في جعل الذراعين العموديين غير متساويين وكمية الاستئصال أكبر في المحور الأفقي منه في المحور العمودي وجعل مكان السرة الجديد ضمن الذراع العمودي، لتقوم بعد ذلك رينيو Regnault[21] بإدخال تعديلين إضافيين آخرهما عام 1975 ليصبح الشق الجراحي بشكل زهرة الزنبق Fleur de lis مؤلف من ذراع عمودي وذراعين وحشيين يأخذ القسم المركزي منهما شكل حرف W يراعي حدود منطقة العانة الشكل (1-6).

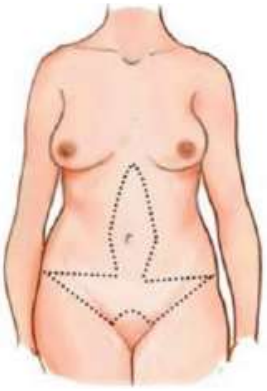

الشكل (1-6): نموذج زهرة الزنبق لـ رينو

من كتاب (J.M. Avelar (ed.). New Concepts on Abdominoplasty and Further Applications, 2016; 421.)

لعل النقلة الأكثر نوعية في عملية شد البطن كانت في عام 1957 على يد فيرنون [22] Vernon الذي وصف طريقة لشد البطن تشبه طريقة ثورك مع نقل السرة بالإضافة إلى إجراء تسليخ واسع لشريحة البطن من الجلد والدهون فوق مستوى السرة وهذا ما سمح بإمكانية أكبر لنقل السرة وحسّن من النتائج الجمالية للعمل الجراحي بصورة ملحوظة.

كما أن عمليات تطوير جراحة شد البطن لم تقتصر على تقنيات الجراحة فقط بل تناولت كل ما يؤثر في نتائج العمل الجراحي، فقد وصف كل من جيليس وميلارد [23] Gillies and Millard في عام 1957 الوضعية الجراحية للعمل الجراحي وأطلقا عليها اسم وضعية جاك – نايف Jack-knife، كما أوصيا بضرورة عطف الركبتين في أثناء الاستلقاء بعد العمل الجراحي لتخفيف الشد والتوتر عن جرح العملية، وفي حالات خاصة من ترهل البطن تم تمديد جرح البطن بشكل زناري من قبل غونزاليس وأولوا Gonzales-Ulloa [24] في عام 1960 بناءً على ما قام به سومالو [25] Somalo في عام 1941، وأطلقا على العمل الجراحي مصطلح استئصال الشحم الحزامي belt lipectomy.

في عام 1965 ذكر سبادافورا [26] Spadafora طريقة مشابهة لطريقة فيرنون مع توضع أكثر انخفاضاً للقسم المركزي من الجرح وانحنائه حول منطقة العانة، وامتداد القسم الوحشي من الجرح باتجاه الشوك الحرقفي الأمامي العلوي. الشكل (1-7).

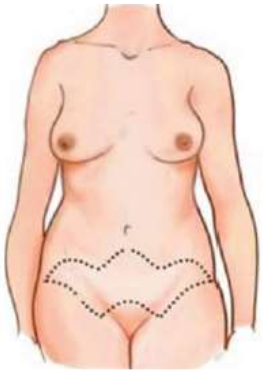

الشكل (1-7): نموذج استئصال سبادافورا

من كتاب (J.M. Avelar (ed.). New Concepts on Abdominoplasty and Further Applications, 2016; 424.)

قام بعد ذلك كاليا[27] Callia في عام 1967 بتعديل طريقة سبادافورا وجعل القسم الوحشي من الجرح يتوضع أسفل الثنية الأربية وهذا ما جعل ندبة الجرح أقل وضوحاً بالإضافة إلى ميزة إحداث درجة من الشد الوحشي للفخذ.

لقد كان عام 1967 نقطة علام مهمة في تاريخ جراحة شد البطن من الناحية الأكاديمية، فبعد أن كانت معظم الطرق المقترحة في شد البطن عبارة عن حالات متفرقة، قدم بتنغاي[28] Pitanguy دراسة تشمل 300 حالة شد بطن مع وصف للطريقة الجراحية التي تضمنت إجراء جرح منخفض مع تقعر القسم الوحشي منه باتجاه الأسفل، والقيام بتسليخ واسع حتى الحافة الضلعية مع نقل السرة ودعم مقوية عضلات جدار البطن، بالإضافة إلى استخدام اللباس الضاغط بعد العمل الجراحي مرفقاً دراسته بنتائج مشجعة لاقت الاستحسان.

نشرت رينيو[29] Regnault عام 1972 طريقة يكون فيها الجرح على شكل حرف W، حيث يتوضع الجزء المركزي منه على بعد 1-3 سم عن الحافة العلوية لشعر العانة متوضعاً ضمنها وينحني حولها بشكل مقعر للأسفل في حين يتبع القسم الوحشي للجرح طية المغبن وهذا ما سمح برفع التوتر والشد عن القسم المركزي من الجرح وجعله يقع على القسم الوحشي منه، وخفف من الشتر العلوي لمنطقة العانة نحو الأعلى فيما بعد وجعل ندبة الجرح أقل وضوحاً. نشر بارودي[30] Baroudi تجربته المميزة بين عامي 1974 و1975 مولياً اهتماماً خاصاً للمنظر الجمالي للسرة، بالإضافة إلى استخدام قطب التنجيد quilting sutures في إلغاء

الفراغ الحاصل بين شريحة شد البطن وصفاق العضلات بما يخفف من نسبة حدوث الورم المصلي والحاجة إلى استخدام المفجر بعد عملية شد البطن.

في وقت متزامن وصف غريزر[31] Grazer لأول مرة إجراء طي صفاق المستقيمة البطنية من أجل تقوية عضلات جدار البطن وتخفيف التبارز الأمامي له، كما كان من أوائل الجراحين الذين وصفوا ما يسمى جرح خط البكيني bikini-line incision في شد البطن، كما وصف ريبيللو[32] Rebello في عام 1977 شد البطن المعكوس وهي تقنية مفيدة عند بعض المرضى الذين يعانون من رخاوة محدودة متوضعة بشكل أساسي فوق مستوى السرة. الشكل (1-8).

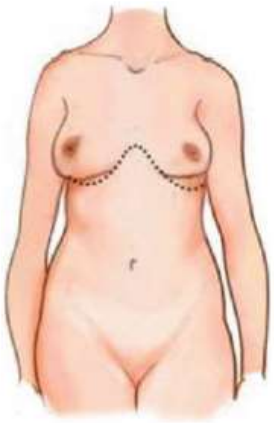

الشكل (1-8): شد البطن المعكوس بحسب ريبيللو

من كتاب (J.M. Avelar (ed.). New Concepts on Abdominoplasty and Further Applications, 2016; 426.)

لقد كان لاكتشاف شفط الدهون باستخدام قنيات ذات رأس كليل من قبل إلوز[33] Illouz عام 1980 أثر كبير في تحسين نتائج نحت الجسم، وقدم فرصة ذهبية لتطوير التقنية الحديثة في شد البطن، إذ أُعيد لشد البطن المصغّر Mini abdominoplasty أهميته من جديد بعد أن كان ذا تأثير محدود يقتصر على الحالات البسيطة كما قدم له من قبل إلباز وفلاجول[34] Elbaz and Flageul عام 1971 وتعديل غليسنشتن[35] Glicenstein عام 1975، لكن التطبيق الفعلي لأول مشاركة بين شفط الدهون وشد البطن المصغّر كانت عام 1985 من قبل هامك[36] Hamke حيث أجرى شفطاً لكامل البطن مع استئصال مغزلي محدود فوق مستوى العانة دون أن يغير من مكان توضع السرة، كما نشر أفيلار[37] Avelar في ذات العام

وصفاً لإجراء شد بطن مع شفط دهون لدى مرضى يعانون من تبارز البطن وكمية كبيرة من الدهون فوق السرة وتحتها.

من النقاط التي تناولتها التعديلات المتعاقبة على جراحة شد البطن موضوع فقدان الخصر شكله المنحوت بعد عمليات شد البطن، فعمد الجراحون إلى طي صفق عضلات جدار البطن بما يحسن من منظر الخصر المستقيم غير المنحوت، فقام بسيلاكيس [38] psillakis في عام 1984 بطي صفاق العضلة المنحرفة الظاهرة وهذا ما أنقص من محيط الخصر في مستوى الطي، كما قام تورانتو[39] Toranto عام 1988 بتوسيع طي صفاق المستقيمة البطنية الموصوف من قبل بيتنغاي وغريزر فلم يعد مقتصراً على تقريب الحافة الأنسية له بل الحافة الوحشية أيضاً، فكان له أثر ملحوظ في تحسين محيط الخصر والوضعية عند المرضى، وفي السياق نفسه قدم لوكوود[40] Lockwood في عام 1995 طريقة التوتير الوحشي المرتفع في شد البطن High-lateral tension والتي تقوم على زيادة كمية استئصال الجلد والدهون في منطقة الذراعين الوحشيين لجرح شد البطن وإغلاقه تحت توتير مرتفع على طبقتين.

لقد كان لوكوود قد أوضح سابقاً في عام 1991 أهمية جعل التوتير الأعظمي في عملية إغلاق جرح شد البطن يقع على اللفافة السطحية وهذا ما يسمح بإغلاق الجلد دون توتر وبالتالي تكون ندبة الجرح لاحقاً أكثر جمالاً وأقل وضوحاً[41].

اتسمت عملية شد البطن التقليدي حتى بداية تسعينيات القرن الماضي، على اختلافها في نمط جرح البطن المستخدم أو مكان توضعه، بالقيام بتسليخ واسع لشريحة شد البطن، الأمر الذي جعل من نسبة المراضة والاختلاطات مرتفعة[42]، بل حتى إن مشاركة شفط الدهون مع شد البطن التقليدي، رغم تحسينها من النتائج الجمالية، قد تسببت في ارتفاع آخر لنسبة حدوث الاختلاطات [43]، وهذا ما حذا بماتاراسو[44] Matarasso عامي 1991 و1995 لدراسة المشاركة بين الشفط وشد البطن، وقام بوضع تصنيفٍ للمرضى بحسب التباينات التشريحية يقسم المرضى إلى شرائح، يستطب إجراء شفط الشحوم بشكل مستقل في بعضها وأخرى تتطلب إجراء شد بطن محدود أو كامل. كما وضع خارطة تشريحية للمناطق الآمنة لإجراء الشفط المشارك

لشد البطن كمنطقتي الظهر والخاصرتين وأخرى محرمة تمثل المنطقة المركزية من البطن، هذا وتزامنت توصيات ماتاراسو مع توجه عام في جعل التسليخ أكثر محدودية، حيث قدم إيللوز[45] عام 1992 طريقته في شد البطن عند مرضى البدانة فقام بتحرير القسم العلوي من شريحة شد البطن باستخدام شفط الدهون والاستئصال الكتلي للشريحة أسفل السرة وإغلاق جرح شد البطن دون أي تسليخ إضافي مع تصنيع السرة، وسرعان ما طُبقت هذه الطريقة على المرضى غير البدينين أيضاً، وفي عام 1999 طرح كل من أفيلار[46] Avelar وشيستارك[47] Shestrak ما عرف بشد البطن الجزئي Partial Abdominoplasty إذ كان الجانب الأكبر من العملية لصالح شفط الدهون غير المشروط ليأتي الشد الجراحي في المرحلة الثانية ودون إجراء أي تسليخ لشريحة شد البطن.

في عام 2001 استخدم سالدانيا[48] Saldanha للمرة الأولى مصطلح Lipoabdominoplasty شد البطن المعزز بالشفط، ووضع معياراً لتسليخ انتقائي يمتد حتى 2 سم على جانبي الخط الناصف فوق مستوى السرة، وقام بإدخال تعديل عليه لاحقاً في عام 2003 ليصل التسليخ حتى الحافة الأنسية لعضلتي المستقيمة البطنية وبما سمح بالمحافظة على الأوعية الثاقبة، الأمر الذي جعل من المشاركة بين عمليتي شد البطن والشفط إجراء آمناً[49–52]، وخفّض من نسبة حدوث الاختلاطات الشائعة كتشكل الورم المصلي والتنخر وتشكل الورم الدموي وتفزر جرح شد البطن[53]. أدخل كوستا [54] Márcio Costa في عام 2004 بعض التعديلات على طريقة سالدانيا فوسع مجال التسليخ حتى 2–3 سم وحشي الحافة الوحشية للعضلة المستقيمة البطنية وكلما كان تباعد المستقيمتين أكبر كان مجال التسليخ أوسع، معللاً ذلك بأن الأوعية الثاقبة أيضاً تتباعد متبعة العضلتين المستقيمتين، كما عمد إلى إجراء شفط لكامل الجسم وعدم المحافظة على لفافة سكاربا التي أكد سالدانيا على ضرورة المحافظة عليها سليمة لأسباب عدة فنّدها لاحقاً كوستا–فيريرا [55] Costa-Ferreira في دراسته عام 2010 مشيراً إلى الأهمية الكامنة للفافة سكاربا في خفض نسبة تشكل الورم المصلي. بالمقابل نشر فرانسيسكو فيلغاس[56] Francisco Villegas في عام 2014 طريقته في شد البطن المعزز بالشفط والتي أطلق عليها اختصاراً (TULUA)، قام فيها بإجراء شفط دهون

من دون تسليخ لشريحة شد البطن فوق السرة مع إجراء طي معترض للصفاق أسفلها وتصنيع للسرة. لقد كان التعديل السابق ليصبح شد البطن المعزز بالشفط أكثر ملاءمة للمرضى البدينين وبعض الحالات الخاصة دون أن يستبعد إمكانية استخدامها عند المرضى العاديين.

لم يتوقف التطور في منحى جراحة شد البطن بل اتخذ شكلاً متسارعاً في السنوات الأخيرة، نظراً لتنامي معرفتنا بالبنية التشريحية والعوامل المتعددة المسؤولة عن التبدلات الشكلية في منطقة البطن والرخاوة الحاصلة في الجدار وآلية حدوث تبارز البطن، باتجاه جعل نتائج عملية شد البطن أكثر مثالية ونسبة حدوث الاختلاطات أقل وتوسيع شريحة المرضى المناسبين لإجراء العملية لتشمل المرضى البدينين ومرضى السكري وغيرها من الأمراض التي تؤثر في التروية الدموية لشريحة شد البطن، وفي هذا السعي المتواصل تبرز الاختلافات في توصيات الطرق الجراحية ونتائجها وأكثرها ملاءمة، لذا سنعمل في هذا البحث من خلال دراستنا العملية ومقارنة نتائجها مع أحدث الدراسات العالمية على الوصول إلى الطريقة الفضلى لجراحة شد البطن بما يحقق أفضل النتائج الجمالية وأقل نسبة اختلاطات وأقصر فترة استشفاء للمرضى.

الباب الثاني

جدار البطن الأمامي: التطور الجنيني والبنية التشريحية

Anterior Abdominal Wall: Embryology and Anatomy

يقتضي تجميل منطقة البطن من الطبيب الجراح معرفة وفهماً عميقاً للبنية التشريحية لجدار البطن، فالتخطيط لاستئصال الجلد ينبغي أن يحترم التروية الدموية لشريحة شد البطن بما يحافظ على تروية مناسبة لها، آخذاً بالحسبان أثر جراحات البطن السابقة على ذلك، ويتطلب إجراء الطي العضلي الصفاقي وإصلاح الفتوق إلماماً جيداً بالبنى العضلية ولفافات جدار البطن، كما إن إجراء شفط الدهون ونحت منطقة البطن يستدعي معرفة بتوزع الدهون والنقاط العلّامة في طبوغرافيا جدار البطن، هذا ويساعد فهم التوزع العصبي الحسي في جعل حقن المخدر الموضعي أكثر جدوى وفاعلية. إن تحقيق كل ما سبق يمكّن الجراح من اختيار التقنية الصحيحة لاستعادة مظهر البطن الممشوق والحصول على نتائج جمالية متميزة وفق طرق جراحية آمنة وأكثر بساطة.

يأخذ جدار البطن الأمامي شكلاً هندسياً سداسي الأضلاع يحده في الأعلى القوس الضلعية والناتئ الرهابي، وعلى الجانبين الخط الإبطي المتوسط، وفي الأسفل النصف الأمامي من عرف الحرقفة والرباط الأربي وارتفاق العانة [57]. الشكل (2-1).

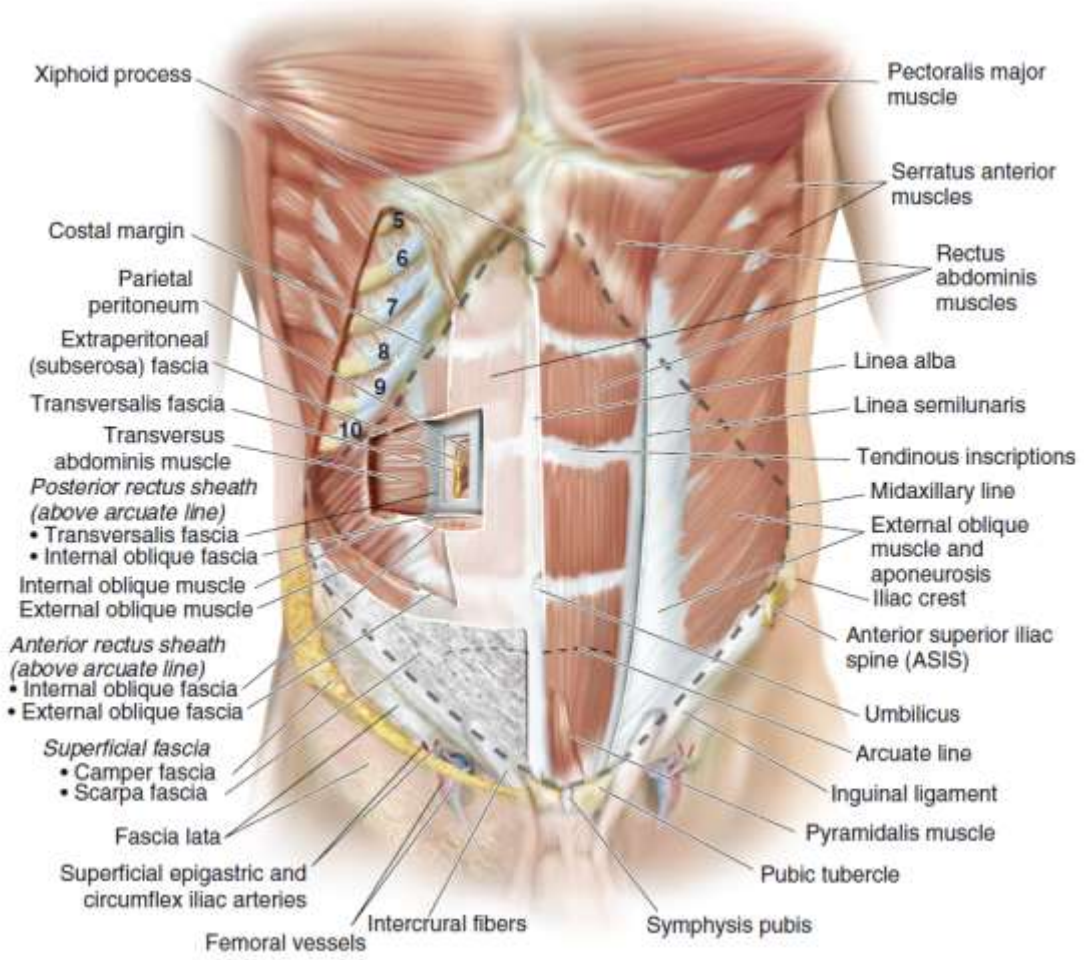

الشكل (2–1): البنية التشريحية وحدود جدار البطن الأمامي

من كتاب (Harvey Chim, Karen Kim Evans, Christopher J. Salgado,Samir Mardini. Abdominal Wall Anatomy and Vascular Supply. In: Michael J. Rosen.. Atlas of Abdominal Wall Reconstruction Second Edition. 2017;3)

1–2–1 التطور الجنيني لجدار البطن The Abdominal Wall Embryology:

يبدأ تشكل جدار البطن في المرحلة الجنينية مع تحول القرص الجنيني ثلاثي الوريقات (الأديم الظاهر والأديم المتوسط والأديم الباطن) إلى جنين ذي بنية ثلاثية الأبعاد في نهاية الأسبوع الثالث من التعشيش[58]، وتنتظم خلايا الأديم المتوسط في ثلاثة أجزاء هي: الشكل (2–2).

1. الأديم المتوسط المجاور للمحور Paraxial Mesoderm ويمتد على جانبي الميزابة العصبية وسيشكل في الأسبوع الرابع الجسيدات Somites التي تتمايز بدورها إلى قطعة صلبة Sclerotome تسهم في مستوى الجذع في تشكيل الفقرات، وقطعة أدمية عضلية Dermamytome تعطي لاحقاً

بضعة جلدية Dermotome تسهم في تشكيل أدمة الجلد، وبضعة عضلية Myotome مسؤولة عن تشكيل عضلات الجذع الموافقة[59]، ويرافق كل من البضعة العضلية والجلدية عصب قطعي موافق يعصب العضلة، التي ستتمايز لاحقاً، حركياً ويعصب حسياً القطاع الجلدي فوقها[60].

2. الأديم المتوسط الأوسط Intermediated ويقع وحشي الأديم المجاور للمحور وسيساهم فيما بعد في تشكل الجهاز البولي التناسلي[59].
3. صفيحة الأديم المتوسط الجانبية Lateral Plate Mesoderm التي تنقسم إلى وريقتين: وريقة جدارية ذات صلة لصيقة بالأديم الظاهر المغطي لجدار الجسم، ووريقة حشوية ذات علاقة بجدار الأنبوب الهضمي[59].

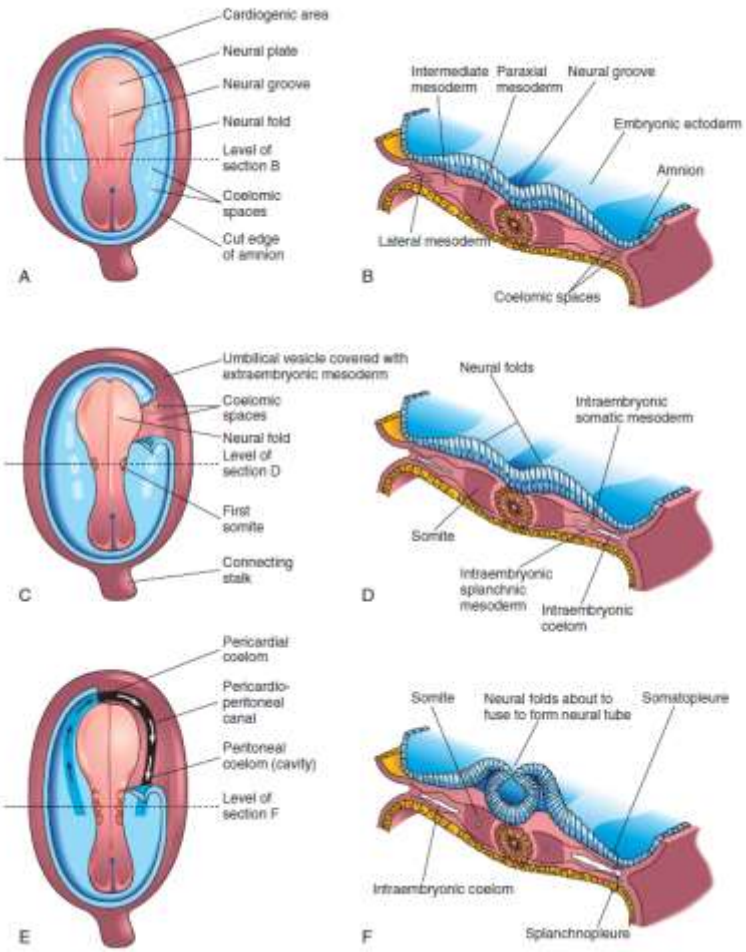

الشكل (2-2): القرص الجنيني ثلاثي الوريقات في الأسبوع الثالث من التعشيش وتمايز أقسام الأديم المتوسط

من كتاب: (Keith L. Moore,T.V.N. (Vid) Persaud,Mark G. Torchia,THE DEVELOPING HUMAN CLINICALLY ORIENTED EMBRYOLOGY. 10th Edition.2016;60)

مع استمرار تطور الثلم العصبي باتجاه حدوث الانغلاق الظهري وتشكيل الأنبوب العصبي تبدأ الطبقة الجدارية من الصفيحة الوحشية للأديم المتوسط مع الأديم الظاهر المغطي لها أو ما يعرف بالجدار الجنيني Somatopleure على جانبي الجنين بالنمو بالاتجاه البطني وتشكل الطيتين الجنينيتين الجانبيتين في نهاية الأسبوع الثالث، كما تتشكل الطيتان الرأسية والذيلية وتبدآن بالانطواء أيضاً ليأخذ الجنين ما يعرف بالوضعية الجنينية Fetal position.الشكل (2-3).

تشكل الطيتان الجانبيتان القسم الجانبي من جدار البطن لاحقاً في حين ستعطي الطية الرأسية المنطقة الشرسوفية من جدار البطن وتعطي الطية الذيلية المنطقة الخثلية منه[61]. وتستمر هذه الطيات بالنمو لتلتقي على الخط الناصف وتلتحم في نهاية الأسبوع الرابع ماعدا حلقة السرة التي لا تنغلق إلا بفصل الحبل السري عن الوليد عند الولادة [58].

إن جدار البطن البدئي السابق لا يحتوي على أي بنى عضلية أو وعائية أو عصبية[59]، حتى الأسبوع السابع فتبدأ الخلايا المصورة للعضلات Myoblast الموجودة في البضعة العضلية على جانبي الخط الناصف بالتمايز، وتبدأ بالتمدد على شكل صفيحة بالاتجاه البطني الوحشي[62] تتبعها الأعصاب القطعية الملحقة بكل من البضع العضلية.

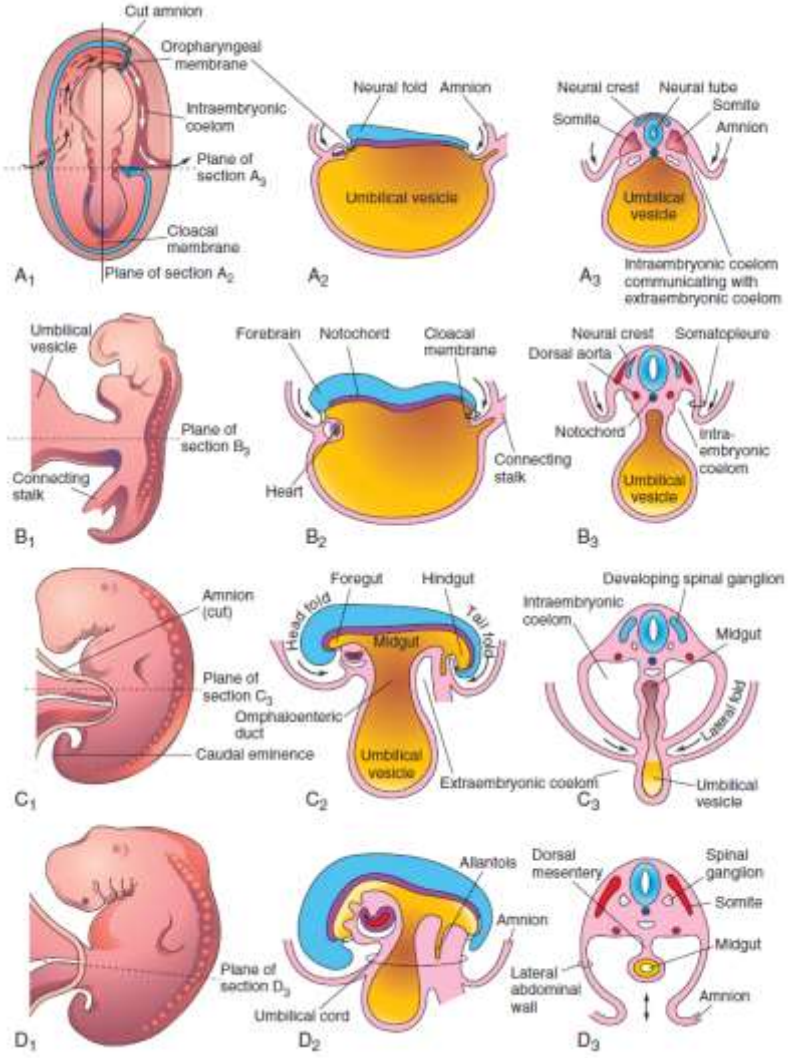

الشكل (2-3): تشكل الوضعية الجنينية وجدار البطن البدئي

من كتاب: (Keith L. Moore,T.V.N. (Vid) Persaud,Mark G. Torchia,THE DEVELOPING HUMAN CLINICALLY ORIENTED EMBRYOLOGY. 10th Edition.2016;71)

تشكل مقدمة هذه الصفيحة العضلة المستقيمة البطنية ويتمايز القسم الوحشي منها إلى طبقات ثلاث تعطي العضلات المنحرفة الظاهرة والمنحرفة الباطنة والمستعرضة البطنية، تتابع بعد ذلك العضلات تمددها بالاتجاه البطني الأنسي في بداية الأسبوع العاشر لتصل العضلة المستقيمة البطنية إلى السرة في نهايته[62]. الشكل (2-4).

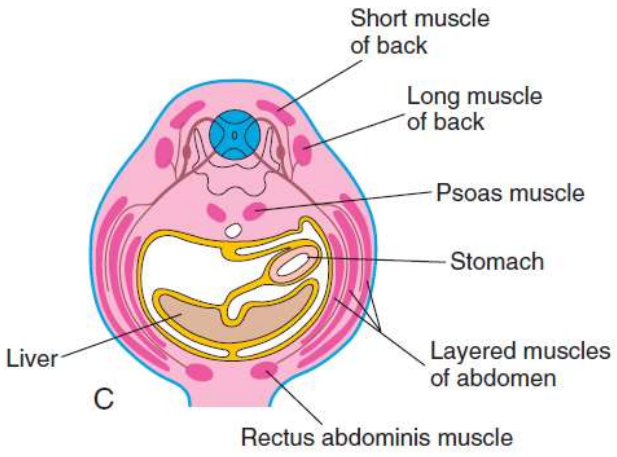

الشكل (2-4): مقطع عرضي يوضح بنية جدار البطن في الأسبوع السابع من الحمل

من كتاب: (Keith L. Moore,T.V.N. (Vid) Persaud,Mark G. Torchia,THE DEVELOPING HUMAN CLINICALLY ORIENTED EMBRYOLOGY. 10th Edition.2016;356)

يفسر المنشأ الجنيني لجدار البطن البنية التشريحية المميزة ونموذج التروية الدموية والتعصيب الخاص به، ويوضح آلية حدوث كثيرٍ من العيوب الخلقية في جدار البطن، وبفهمها يغدو الجراح أكثر قدرة على تدبيرها.

1-2-2 البنية التشريحية لجدار البطن الأمامي The Abdominal Wall Anatomy:

1-2-2-1 طبقات جدار البطن الأمامي:

يتألف جدار البطن الأمامي من طبقاتٍ تتضمن: الجلد والنسيج تحت الجلد واللفافة العميقة، والعضلات واللفافة داخل البطن، مع وجود بعض التباينات وفقاً لمناطق البطن المختلفة الشكل (2-5).

1-1-2-2-1 الجلد The Skin:

يُعدُّ جلد جدار البطن الأمامي رقيقاً بالمقارنة مع نظيره في الجدار الخلفي، كما تزداد ثخانته كلما اقتربنا من الخط الناصف ولا سيما حول السرة [63]، هذا ويمتاز الجلد في المنطقة الواقعة أعلى مستوى السرة بالصلابة وقابلية التمطّط المنخفضة خلافاً لطبيعة الجلد أسفل البطن، ويتجلى ذلك في أن الرخاوة والتشققات الجلدية الناجمة عن الحمل وزيادة الوزن توجد عند معظم المرضى في الجزء السفلي أكثر منه في القسم العلوي للبطن [64].

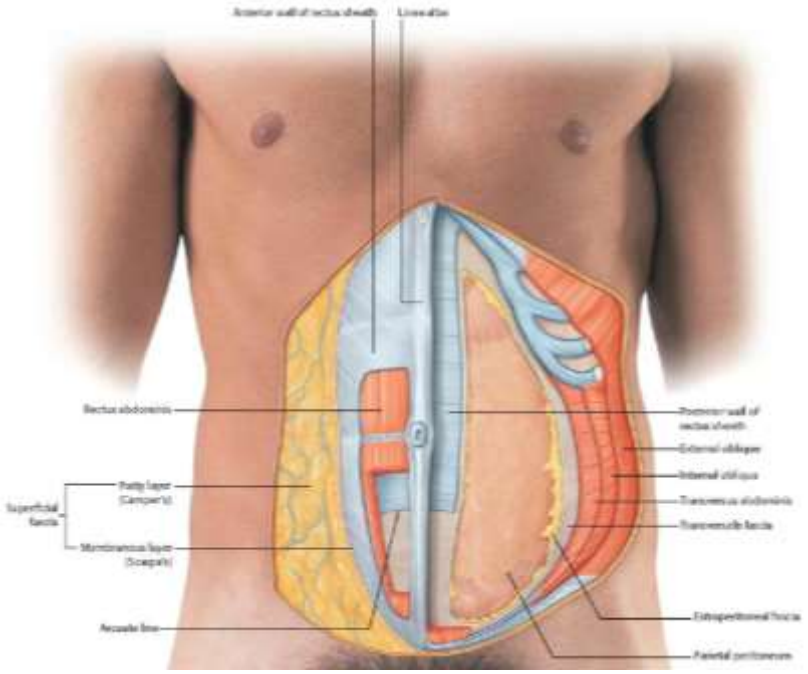

الشكل (2-5): طبقات جدار البطن المختلفة

من كتاب: (Richard L. Drake, A. Wayne Vogl, Adam W.M. Mitchell. GRAY'S ATLAS OF ANATOMY. THIRD EDITION.2020;140.)

تسير خطوط شد الجلد أو ما يدعى خطوط لانغر Langer's Lines، الناجمة عن توضع الألياف الضامة المرنة في الجلد، بشكل أفقي في المنطقة الواقعة أعلى مستوى السرة، في حين تنحني بشكل بسيط لتوازي الطية الأربية في كل جانب في المنطقة الواقعة أسفلها، الشكل (2-6)، ونظراً لمرونة الألياف الضامة فإن أي قطع لها سيؤدي إلى تقلصها بعيداً ومن ثم تباعد حواف الجرح،

الأمر الذي يعرقل الاندمال الجيد ويخلّف ندبة واضحة، لذلك من المهم العمل على تصميم جروح البطن بشكل موازٍ لهذه الخطوط بما يجعل الندبات الناجمة عنها بسيطة، في حين تكون ندبات الجروح العمودية على هذه الخطوط عريضة أو ذات مظهر معيب [57].



الشكل (2-6): اتجاه خطوط الشد لانغر في جدار البطن الأمامي
من كتاب: (John T. Hansen. Netter's Clinical Anatomy. 4th Edition. 2018;6.Modified.)

يتحرك جلد جدار البطن الأمامي فوق البنى المغطّي لها باستثناء بعض المناطق، إذ يرتبط بشكل طبيعي إلى البنى العظمية التي يقع فوقها كالناتئ الرهابي والحافة الضلعية في الأعلى وعظم العانة وحافة عرف الحرقفة في الأسفل، كما يلتصق أيضاً بالنسج الرخوة كالسرة والخط الأبيض وتقطعات العضلة المستقيمة البطنية والمنطقة الأربية فيكون الجلد فوق هذه المناطق ثابتاً نسبياً[64].

تنشأ عن ارتباطات الجلد السابقة معالم طبوغرافية خاصة من ارتفاعات وانخفاضات تكسب منطقة البطن البعد الجمالي لها، ولهذا من المهم جداً أن يحافظ الجراح على هذه المعالم أو أن يعمل على استعادتها خلال عمليات تجميل البطن، وسنأتي على ذكر هذه المعالم بشيء من التفصيل.

1-2-2-1-2 النسيج تحت الجلد Subcutaneous Tissue:

ينقسم النسيج تحت الجلد في جدار البطن الأمامي إلى طبقات ثلاثة: طبقة النسيج الشحمي السطحي Superficial Adipose Tissue (SAT)، الطبقة الغشائية Membranous

Deep Layer (ML) أو اللفافة السطحية أو لفافة سكاربا، وطبقة النسيج الشحمي العميق Adipose Tissue (DAT) [65]، الشكل (2-7). تتألف طبقة النسيج الشحمي السطحي من فصوص شحمية كبيرة الحجم، تتوقف كميتها على الحالة التغذوية للشخص، وتفصلها عن بعضها حجب ليفية لتشكل بنية تشبه قرص العسل [65]، تكون الحجب ذات توضع عمودي على أدمة الجلد وتربطها بالطبقات الواقعة تحته. توجد هذه الطبقة كبنية تشريحية ثابتة في جميع أنحاء البطن تقريباً تعرف باسم لفافة كامبر Camper، وتمتاز ببنية عالية الثبات والمرونة، إذ يبدو أن إغلاقها في أثناء خياطة جرح القيصرية يؤدي دوراً في الوقاية من حدوث التفزر السطحي للجرح [66].

تستمر لفافة كامبر عند الذكور في الأسفل مع طبقة دارتوس للصفن والغلالة الخارجية للقضيب والحبل المنوي إذ تصبح رقيقة فقيرة بالشحوم، في حين تستمر عند الإناث مع اللفافة السطحية للشفر الكبير[67].

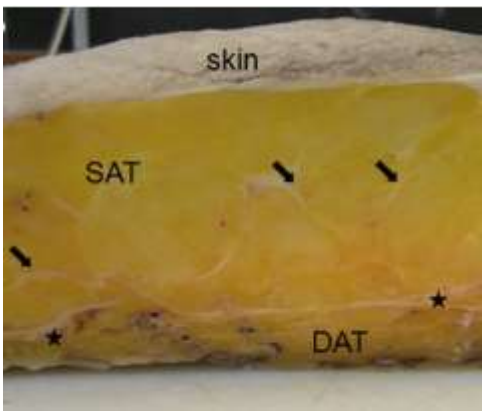

الشكل (2-7)[65]: بنية النسيج تحت الجلد في جدار البطن الأمامي
تشير الأسهم إلى الحجب الليفية في الطبقة السطحية وتشير النجمة إلى لفافة سكاربا

تلي طبقة النسيج الشحمي السطحي طبقة ليفية ذات مظهر غشائي تعرف باسم لفافة سكاربا Scarpa يشمل امتدادها جدار البطن كافة غير أنها تبدي بنية متغيرة باختلاف الموقع، فهي طبقة بيضاء محددة جيداً أسفل البطن تزداد ثخانتها باتجاه الرباط الأربي، في حين تفقد هذه البنية

وضوحها في أعلى البطن وتبدو على شكل طبقة رقيقة شفافة من ألياف الكولاجين [65]. ترتبط لفافة سكاربا بشكل ثابت بالخط الأبيض وفي الأسفل مع الرباط الأربي والناتئ العظمي لعرف الحرقفة وارتفاق العانة وتشكل الرباط القمعي للقضيب عند الذكور وللبظر عند الإناث [67]، كما تلتحم مع لفافة كامبر عند الذكور في الصفن بما يعرف بلفافة دارتوس. في حين تتمادى في العجان بلفافة كول colle's fascia والجدار السفلي للجيب العجاني السطحي، وترتبط أعلى الفخذ مع اللفافة العريضة [67]، وتستمر في الأعلى مع اللفافة السطحية لجدار الصدر[65]. تمثل سكاربا بنية تشريحية مهمة في عمليات نحت الجسم عامةً وشد البطن خاصةً، فهي تمكّن من إغلاق جرح شد البطن تحت شد معتبر يقع على اللفافة ذاتها، وهذا ما يجعل التوتر المطبق على الجلد أقل ودون أن يؤثر في التروية الدموية له [40]، الأمر الذي يسهم في أن تكون ندبة الجرح أفضل جمالياً.

تلي لفافة سكاربا طبقة الشحم العميق التي تمتاز بصغر حجم الفصوص الشحمية فيها مقارنة مع الطبقة السطحية وتسطحها وبنيتها غير المحددة بشكل واضح، إذ تكون الحجب الليفية أقل متانة وذات توضع مائل في أغلب الوقت، وهذا يفسر سهولة تحرك النسيج تحت الجلد على اللفافة العميقة [65]، فهي تشكل بالتشارك مع لفافتي سكاربا وكامبر نظام انزلاق يمتص التأثيرات الميكانيكية الواقعة على الجلد أو الناجمة عن تقلص عضلات جدار البطن، ويحقق الاستقلالية في الحركة بين الجلد والعضلات، ومن ثم فإن أي حدثية تندبية تسبب التصاقاً بين الجلد ولفافة سكاربا واللفافة العميقة ستسبب بنقل حركة العضلات إلى الجلد بصورة غير طبيعية، وهذا ما يفسر أهمية المطابقة والترميم الجيد للطبقات تحت الجلد عند إغلاق جروح البطن [40].

تختلف ثخانة طبقة الشحم العميق بشكل كبير باختلاف المناطق، ففي أماكن ارتباط لفافة سكاربا بالبنى الأخرى كالرباط الأربي والنواتئ العظمية والخط الأبيض تصبح أكثر رقة ويقل محتواها من الشحوم، في حين تصبح شبكة الياف الكولاجين أقوى وأكثر اتحاداً تربط لفافة سكاربا باللفافة العميقة

لجدار البطن والعضلات التي تحتها بشكل غطاء غشائي رقيق يدعى لفافة غالاوديت Gallaudet أو اللفافة اللا اسم لها [68]. تكون شديدة الالتصاق وصعبة التمييز عن صفق العضلات تحتها.

1-2-2-1-3 اللفافة العميقة Deep Fascia:

تحيط اللفافة العميقة بعضلات جدار البطن وتلتصق بها على شكل طبقة قاسية رقيقة، وتشارك كل واحدة من العضلات من خلال صفاقها في تشكيل اللفافة [61]، فتلتحم في الأمام لتعطي ثلاثة خطوط لفافية هي الخط الأبيض في المنتصف، والخط نصف الهلالي في كل جانب، بالإضافة إلى غمد المستقيمة الأمامي والخلفي المغلف لعضلتي المستقيمتين البطنيتين. يتمتع غمد المستقيمة بأهمية خاصة في جراحة تجميل البطن فغالبية عمليات طي الصفاق تتضمن التداخل على هذه البنية.

تختلف بنية الغمد باختلاف المكان التشريحي نسبة إلى الخط المقوس Arcuate Line الذي يمثل الحافة السفلية لغمد المستقيمة الخلفي ويتوضعّ أسفل السرة بالقرب منها، أو على بعد 1.8 سم أعلى مستوى الشوك الحرقفي الأمامي العلوي[69].

يتألف غمد المستقيمة الأمامي فوق مستوى الخط المقوس من امتداد صفاق العضلة المنحرفة الظاهرة ونصف صفاق المنحرفة الباطنة وينقسم إلى وريقة أمامية وأخرى خلفية، ويلتف حول العضلة المستقيمة البطنية لتعود الوريقتان للالتحام على الخط الأبيض، في حين يتألف الغمد الخلفي في هذا المستوى من الوريقة الخلفية لصفاق المنحرفة الباطنة وصفاق العضلة المستعرضة البطنية واللفافة المستعرضة، باستثناء المنطقة الواقعة فوق الغضاريف الضلعية حيث تتوضعّ العضلة المستقيمة البطنية فوق جدار الصدر مباشرة وتستمر العضلة المستعرضة البطنية مع عضلات جدار الصدر. أما أسفل الخط المقوس فيتكون الغمد الأمامي من صفاق العضلات الثلاث المنحرفة الظاهرة والمنحرفة الباطنة والمستعرضة البطنية، ويغيب الغمد الخلفي ويقتصر الدعم الخلفي للعضلة المستقيمة البطنية على اللفافة المستعرضة فقط [70]. الشكل (2-8).

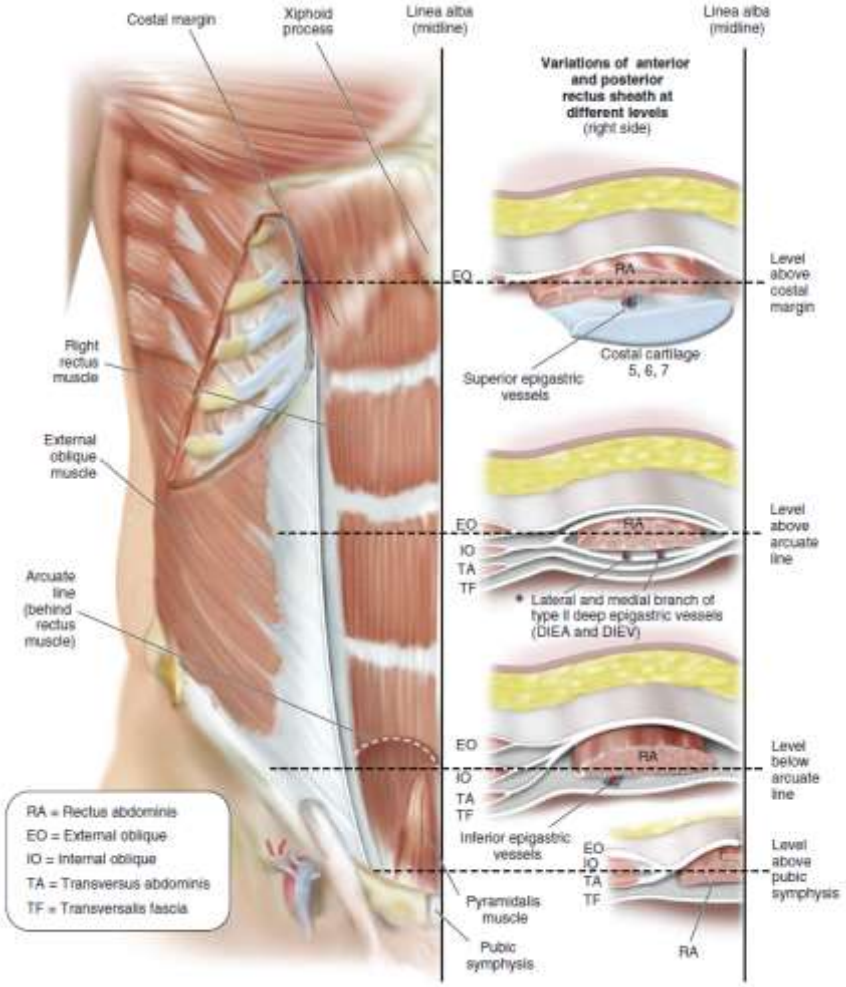

الشكل (2-8): البنية التشريحية لغمد المستقيمة البطنية باختلاف المناطق التشريحية

من كتاب (Michael J. Rosen. Atlas of Abdominal Wall Reconstruction Second Edition. 2017;5)

1-2-2-1-4 عضلات جدار البطن الأمامي Anterior Abdominal Wall Muscles:

تشكل عضلات جدار البطن وصُفقها بنية قوية مرنة تحمي أحشاء البطن، وتسهل حركة الجذع، وتعمل بشكل منسجم مع الحجاب الحاجز في أثناء التنفس والتبول والتغوط والتقيؤ والسعال والولادة. كما تؤدي هذه العضلات، وخاصة عندما تكون طبقة الشحوم السطحية رقيقة، دوراً مهماً في جمالية منطقة البطن حيث تصبح حوافها وتقاسيمها واضحة على سطح الجلد، في حين يؤدي ضعف هذه العضلات ورخاوتها إلى تبارز البطن للأمام [71] وينعكس ذلك سلباً على الناحية الجمالية.

تتضمن عضلات جدار البطن الأمامي خمسة أزواج من العضلات هي المنحرفة الظاهرة والمنحرفة الباطنة والمستعرضة البطنية بالإضافة إلى عضلتي المستقيمة البطنية والهرمية.

1-2-2-1-4-1 العضلة المنحرفة الظاهرة External Oblique Muscle:

تعد العضلة المنحرفة الظاهرة أكثر عضلات جدار البطن سطحية وأكبرها وأثخنها. تنشأ العضلة من السطوح الخارجية للأضلاع الثمانية السفلية إلى الخلف من منشأ المنشارية الأمامية والعريضة الظهرية، تسير أكثر الألياف خلفية بشكل عمودي باتجاه الأسفل لترتكز على عرف الحرقفة وتشكل الحافة الخلفية الحرة للعضلة، في حين تسير بقية الألياف بالاتجاه السفلي الأنسي وترتكز من خلال صفاقها على الخط الأبيض مركزياً وتنطوي حافتها السفلية على بعضها لتشكل الرباط الأربي بين الشوك الحرقفي الأمامي العلوي وحديبة العانة [72]، وتوجد في صفاق المنحرفة الظاهرة في المنطقة الواقعة فوق وأنسي حديبة العانة فتحة مثلثية الشكل هي الحلقة الأربية الظاهرة. الشكل (2-9).

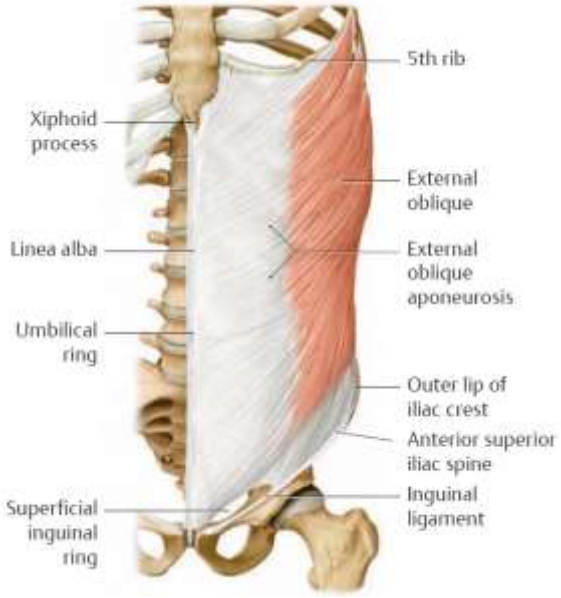

الشكل (2-9): التوضّع التشريحي للعضلة المنحرفة الظاهرة

من كتاب: (Anne M Gilroy, Brian R MacPherson et al. (eds.) - Atlas of Anatomy. 2016: 141.)

يشارك صفاق المنحرفة الظاهرة في تشكيل غمد المستقيمة وتتصالب مع ألياف صفاق المنحرفة الظاهرة والباطنة والمستعرضة البطنية من الجانب المقابل على الخط الناصف، إذ تلتحم ألياف المنحرفة

الظاهرة مع ألياف المنحرفة الباطنة المقابلة وكأنهما عضلة واحدة ذات بطنين تقومان بعطف الجذع وتدويره كما في حالة تدوير الكتف للداخل باتجاه الجانب المقابل من الحوض[73]. الشكل (2-10).

تروي فروع من الشرايين الوربية الخلفية السفلية وتحت الضلعية القسم العلوي من العضلة، في حين تروي فروع من الشريان الحرقفي المنعكس العميق يشاركه عند نسبة ضئيلة من الأشخاص الشريان الحرقفي القطني [74] القسم السفلي من العضلة، في حين تستمد العضلة تعصيبها من الجذر الأمامي للأعصاب الوربية السابع حتى الثاني عشر[73]

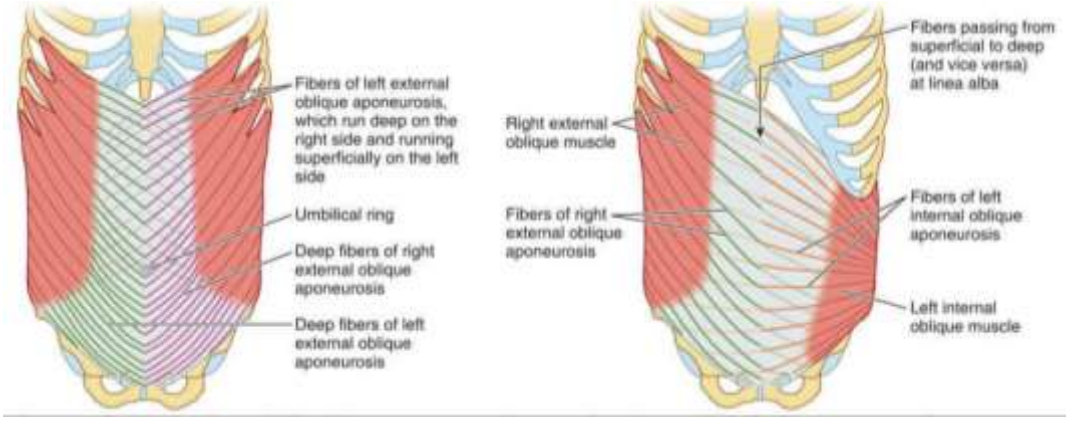

الشكل (2-10): تصالب ألياف عضلات جدار البطن الأمامي والتحام ألياف المنحرفة الظاهرة مع ألياف المنحرفة الباطنة المقابلة

من كتاب (Keith L.Moore,Arthur F. Dalley II,Anne M. R. Agur. Clinically Oriented Anatomy.EIGHTH EDITION. 2018;983.)

1-2-2-1-4-2 العضلة المنحرفة الباطنة Internal Oblique Muscle:

العضلة المنحرفة الباطنة عضلة رقيقة تتوضّع إلى العمق من المنحرفة الظاهرة، تنشأ أليافها من اللفافة الصدرية القطنية والثلثين الأماميين لعرف الحرقفة والنصف الوحشي للرباط الأربي. تتجه أليافها نحو الأمام والأعلى متعامدة في أغلب الأحيان مع ألياف المنحرفة الظاهرة. ترتكز العضلة على الحافة السفلية والغضاريف الضلعية للأضلاع الثلاثة السفلية والناتئ الرهابي والخط الأبيض وارتفاق العانة[73]. تصبح العضلة بمستوى خط منتصف الترقوة صفاقية البنية، وينقسم هذا الصفاق فوق مستوى الخط المقوس عند الحافة الوحشية للعضلة المستقيمة البطنية إلى وريقتين تساهمان في تشكيل الأجزاء الأمامية والخلفية من غمد المستقيمة، في حين يمر

صفاق المنحرفة الباطنة كطبقة واحدة أمام العضلة المستقيمة البطنية تحت مستوى الخط المقوس. تتقوس الألياف السفلية الأنسية للعضلة المنحرفة الباطنة فوق الحبل المنوي عند الذكور والرباط المدور عند الإناث، وتلتحم بعض أليافها مع ألياف العضلة المستعرضة البطنية وترتكزان سوية على عرف العانة والجزء الأنسي من الخط العاني بما يعرف بالوتر المشترك[75] (conjoint tendon). الشكل (2-11).

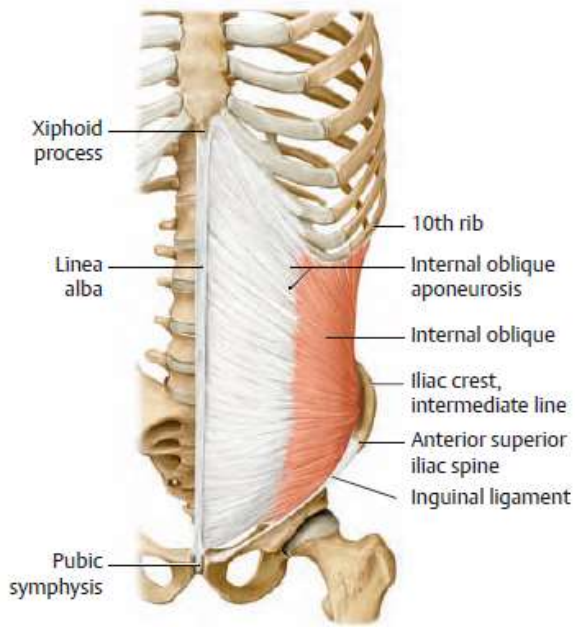

الشكل (2-11): التوضّع التشريحي للعضلة المنحرفة الباطنة

من كتاب: (Anne M Gilroy, Brian R MacPherson et al. (eds.) - Atlas of Anatomy. 2016: 141.)

تساهم العضلة المنحرفة الباطنة في العطف والعطف الوحشي ودوران الفقرات القطنية بمشاركة بقية عضلات جدار البطن الأمامي، كما ترفع الضغط داخل البطن خلال الزفير القسري[73].

تتروى العضلة بشكل أساسي من فروع الشرايين الوربية السفلية الخلفية وتحت الضلعية ومن الشريان الشرسوفي السفلي والحرقفي المنعكس العميق بالإضافة إلى عدة فروع شريانية ثانوية أخرى [76].

تتعصب المنحرفة الباطنة بالفروع البطنية للأعصاب الشوكية الصدرية الستة السفلية والعصب الحرقفي الخثلي والحرقفي الأربي(L2,L1) [75].

1-2-2-1-4-3 العضلة المستعرضة البطنية Transversus Abdominis Muscle:

تتوضّع العضلة المستعرضة البطنية إلى العمق من العضلة المنحرفة الباطنة، تسير أليافها بشكل عرضي باستثناء القسم السفلي منها حيث تتجه أليافها نحو الأسفل والأنسي بشكل موازٍ لألياف المنحرفة الباطنة. تنشأ العضلة من اللفافة الصدرية القطنية ومن السطوح الداخلية للأضلاع الستة السفلية بالتداخل مع ألياف عضلة الحجاب الحاجز والثلثين الأماميين لعرف الحرقفة والثلث الوحشي من الرباط الأربي، وترتكز على الناتئ الرهابي والخط الأبيض وتشكل في الأسفل مع ألياف المنحرفة الباطنة الوتر المشترك فترتكز من خلاله على عرف العانة والخط العاني[75]. تصبح العضلة بالقرب من الخط الناصف صفاقية البنية وتساهم في تشكل القسم الخلفي من غمد المستقيمة ما عدا أسفل الرباط المقوس حيث يمر صفاقها أمام العضلة المستقيمة البطنية. تحافظ المستعرضة على بنيتها العضلية على عكس العضلتين المنحرفة الظاهرة والباطنة إلى ما بعد خط منتصف الترقوة لتصبح صفاقية البنية، وتدعى منطقة التحول هذه بالخط نصف الهلالي[77]. الشكل (2-12).

تتوضّع بين عضلتي المنحرفة الباطنة والمستعرضة البطنية طبقة عصبية وعائية مشابهة لتلك الموجودة في المسافات الوربية. تحتوي هذه الطبقة الوعائية العصبية على الأعصاب والشرايين المغذية لجدار البطن الأمامي [72]. تتروى العضلة المستعرضة البطنية بفروع من الشرايين الوربية الخلفية السفلية وتحت الضلعية والشرايين الشرسوفية العلوي والسفلي والحرقفي المنعكس السطحي والعميق والقطنية.

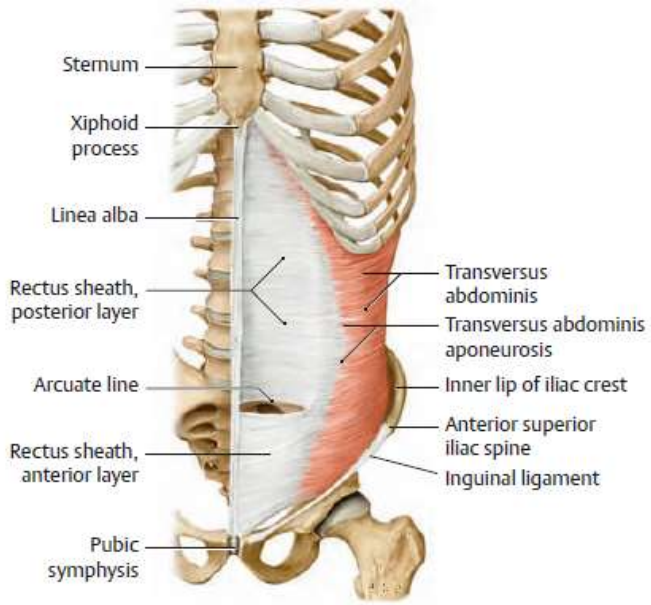

الشكل (2-12): التوضّع التشريحي للعضلة المستعرضة البطنية

من كتاب: (Anne M Gilroy, Brian R MacPherson et al. (eds.) - Atlas of Anatomy. 2016: 141.)

وتتعصب من الفروع النهائية للأعصاب الوربية الخمسة السفلية والعصب تحت الضلعي والأعصاب الحرقفي الخثلي والحرقفي الأربي التي تنشأ من الجذر البطني للأعصاب الشوكية الصدرية الستة السفلية والقطنية الأول والثاني[75].

تشارك العضلة بشكل أساسي في المحافظة على مقوية البطن وزيادة الضغط داخله [75].

1-2-2-1-4-4 العضلة المستقيمة البطنية Rectus Abdominis Muscle:

زوج من عضلات شريطية طويلة عمودية، تتوضّع على جانبي الخط الأبيض لجدار البطن الأمامي، تنشأ كل عضلة بوتر وحشي كبير يرتكز على عرف العانة وقد يمتد حتى الخط العاني، ووتر أنسي يلتحم مع نظيره في العضلة المقابلة تتخلله ألياف رباطية تغطي الوجه الأمامي لارتفاق العانة وتتمادى

مع ارتكاز العضلة الرشيقة والمقربة الطويلة[78]، كما قد تنشأ ألياف أخرى للعضلة من القسم السفلي للخط الأبيض. أما الارتكاز فيكون عبر ثلاثة شرائط عضلية، ترتكز المركزية منها على الغضاريف الضلعية للأضلاع السادس والسابع والتاسع في حين ترتكز الألياف الأكثر وحشية على النهاية الأمامية للضلع الخامس، وقد يغيب هذا الارتكاز أحياناً أو قد يمتد حتى الضلع الرابع، في حين ترتكز الألياف الأكثر أنسية على الرباط الضلعي الرهابي والوجه الجانبي للناتئ الرهابي. الشكل (2–13).

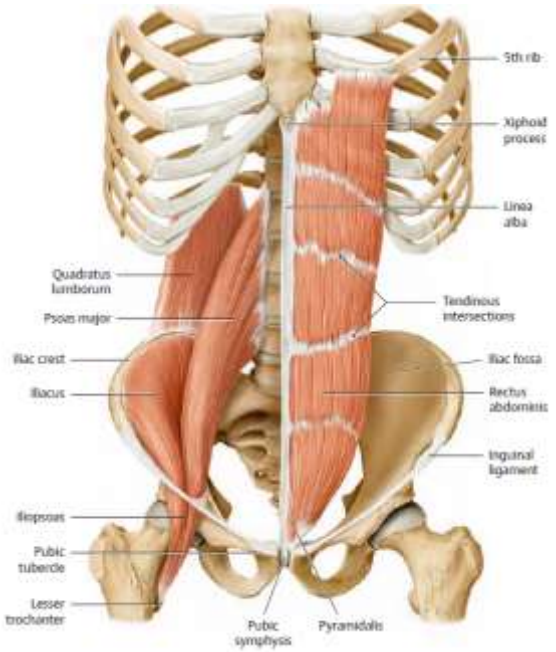

الشكل (2-13): التوضّع التشريحي للعضلة المستقيمة البطنية والعضلة الهرمية

من كتاب: (Anne M Gilroy, Brian R MacPherson et al. (eds.) - Atlas of Anatomy. 2016: 141.)

تكون العضلة ضيقة وثخينة في أسفل البطن وتصبح عريضة وأقل ثخانة في الأعلى، وتتوضّع في أغلب مسارها ضمن غمد المستقيمة الوتري الذي تشكله صفق عضلات جدار البطن الأمامي، تعترض ألياف العضلة في أثناء سيرها تقطعات من حزم ليفية بشكل معترض أو مائل قليلاً يتراوح عددها بين 3–4 تقطعات، يقع أحد هذه التقطعات بمستوى السرة والثاني بمستوى النهاية الحرة للناتئ الرهابي والثالث في منتصف المسافة بينهما، وقد يشاهد أحياناً تقطع آخر أو اثنان دون مستوى السرة. من النادر أن تشمل هذه التقطعات كامل ثخانة العضلة وإنما تكون

جزئية بدءاً من الوجه الأمامي للعضلة وتلتحم مع الوريقة الأمامية لغمد المستقيمة، تعبّر هذه التقطعات عن الحواجز العضلية بين البضع العضلية التي تنشأ منها العضلات في أثناء الحياة الجنينية[75].

تتروى العضلة من الشريانين الشرسوفيين العلوي والسفلي بالإضافة إلى فروع انتهائية من الشرايين الوربية السفلية الخلفية الثلاثة الأخيرة وتحت الضلعية، ومن الممكن أن تشارك الفروع القطنية والحرقفي المنعكس العميق بالتروية وخاصة للحافة الوحشية من العضلة والأجزاء السفلية منها، إذ تتفاغر مع فروع وحشية صغيرة من الشرايين الشرسوفية.

تتعصب العضلة المستقيمة البطنية بشكل قطعي عبر فروع انتهائية من الجذر الأمامي للأعصاب الشوكية الصدرية الستة السفلية، وقد تستقبل أحياناً فرعاً من العصب الحرقفي الأربي[79].

تقوم العضلة بعطف الجذع وتحافظ على مقوية جدار البطن اللازمة في أثناء الجهد والتمارين الرياضية.

1-2-2-1-4-5 العضلة الهرمية Pyramidalis Muscle:

عضلة مثلثية الشكل صغيرة تقع إلى الأمام من النهاية السفلية للعضلة المستقيمة البطنية. تنشأ العضلة من الحافة الأمامية العلوية للعانة ومن ألياف رباطية أمام ارتفاق العانة. تصغر العضلة وتستدق باتجاه الأعلى لتنتهي بذروة مؤنّفة ترتبط أنسياً بالخط الأبيض في منتصف المسافة عادة بين السرة والعانة[75]. الشكل (2-13).

يتباين حجم العضلة بشكل ملحوظ فقد تكون كبيرة في جانب أكثر من الآخر، أو حتى أنها تغيب في جانب أو كلا الجانبين عند 20% من الأشخاص، أو أحياناً تكون مضاعفة. تقوم العضلة بتوتير الجزء السفلي من الخط الأبيض غير أن أهمية هذا التأثير تبقى موضع شك من الناحية السريرية[75].

تتروى العضلة من فروع الشريان الشرسوفي السفلي، يعبر شريان صغير عادة الخط المتوسط على الوجه الخلفي للعضلة ليتفاغر مع شريان الطرف المقابل.

تتعصب العضلة من فروع انتهائية من العصب تحت الضلعي والجذر البطني للعصب الصدري الثاني عشر، ولكن من الممكن أن تتعصب كاملاً أو جزئياً عبر ألياف من العصب القطني الأول ترافق العصب تحت الضلعي أو الحرقفي الأربي[80].

1-2-2-1-5 اللفافة داخل البطن Endoabdominal Fascia:

تغطي اللفافة داخل البطن الوجه الداخلي لجدار البطن وتتألف من أغلفة غشائية ولعوية متباينة الثخانة تشكل طبقة مستمرة تختلف تسميتها وفقاً للعضلات والصفق التي تبطنها فيدعى القسم المبطن للوجه العميق للعضلة المستعرضة البطنية وصفاقها باللفافة المستعرضة، وتسمى الطبقة المبطنة لجوف البطن بالبريتوان الجداري الذي يتوضّع إلى العمق من اللفافة المستعرضة وينفصل عنها بكمية مختلفة من الشحم خارج البريتوان[72]. الشكل (2-14).

تمثل اللفافة المستعرضة Transversalis Fascia طبقة رقيقة من النسج الضامة المتوضّعة بين الوجه العميق للعضلة المستعرضة البطنية والشحم خارج البريتوان، تلتحم في الخلف مع الطبقة الأمامية من اللفافة الصدرية القطنية وفي الأمام تشكل طبقة متواصلة تلتحم في الأعلى مع اللفافة المغطية للوجه البطني للحجاب الحاجز، وفي الأسفل تستمر مع اللفافة الجدارية الحرقفية والحوضية وتتثبت على عرف الحرقفة بين منشأ العضلة المستعرضة البطنية والحرقفية، ويشكل الامتداد السفلي لها الغمد الفخذي، وتكون اللفافة إلى الأنسي منه رقيقة وملتحمة إلى العانة خلف الرباط المشترك[75].

تبدي اللفافة تسمكاً متميزاً يعرف بالسبيل الحرقفي العاني يسير بشكل موازٍ للرباط الأربي[81]، يتألف من ألياف عرضية تنتشر وحشياً باتجاه الشوك الحرقفي الأمامي العلوي لتتماهى مع اللفافة الحرقفية البسواسية وتسير أنسياً خلف الوتر المشترك إلى عظم العانة. يُعدُّ السبيل الحرقفي العاني بنية مهمّة في عمليات إصلاح الفتق الأربي[75]. تحيط اللفافة بالبنى التي تعبر الحلقة الأربية العميقة تحت

اسم اللفافة المنوية العميقة وتضم هذه البنى الأوعية الخصوية والقناة الدافقة عند الذكور والرباط المدور للرحم عند الإناث [75].

الشكل (2-14): البنية التشريحية للفافة داخل البطن في جدار البطن الأمامي
من كتاب: (Frank H. Netter. Atlas of Human Anatomy. 7th Edition. 2018;264.Modified)

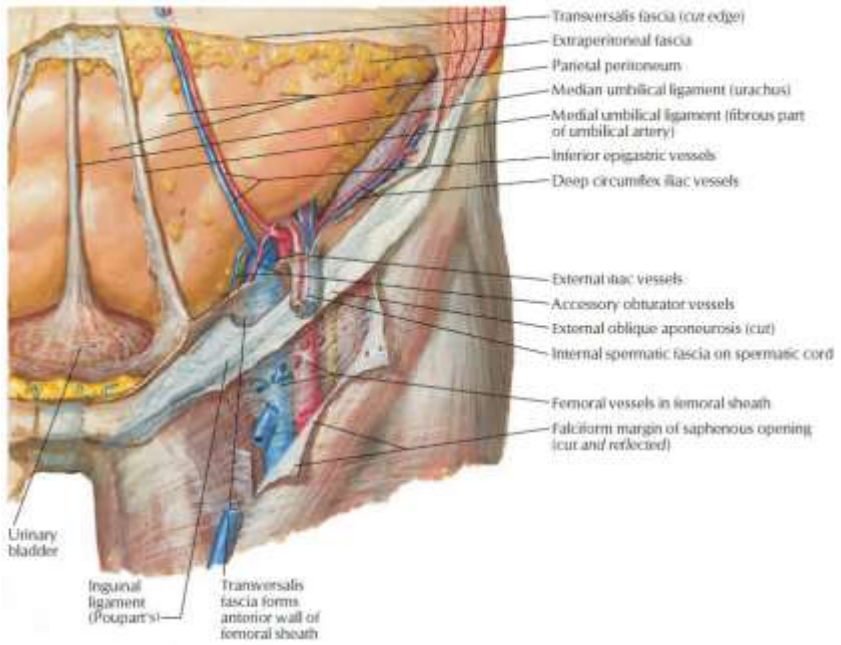

1-2-2-2 التروية الشريانية لجدار البطن الأمامي Anterior Abdominal Wall Arterial Blood Supply:

يتروى جدار البطن الأمامي عبر الضفيرة الشريانية تحت الأدمة والتي تمثل شبكة معقدة من الأوعية السطحية، يرفد هذه الشبكة بشكل أساسي فروع مباشرة من الشريان الشرسوفي السفلي السطحي والحرقفي المنعكس السطحي بالإضافة إلى ثواقب من الشرايين الشرسوفي العلوي العميق والشرسوفي السفلي العميق، كما تشارك فروع سطحية من الشرايين الوربية وتحت الضلعية والقطنية في التروية[82].

الشكل(2-15).

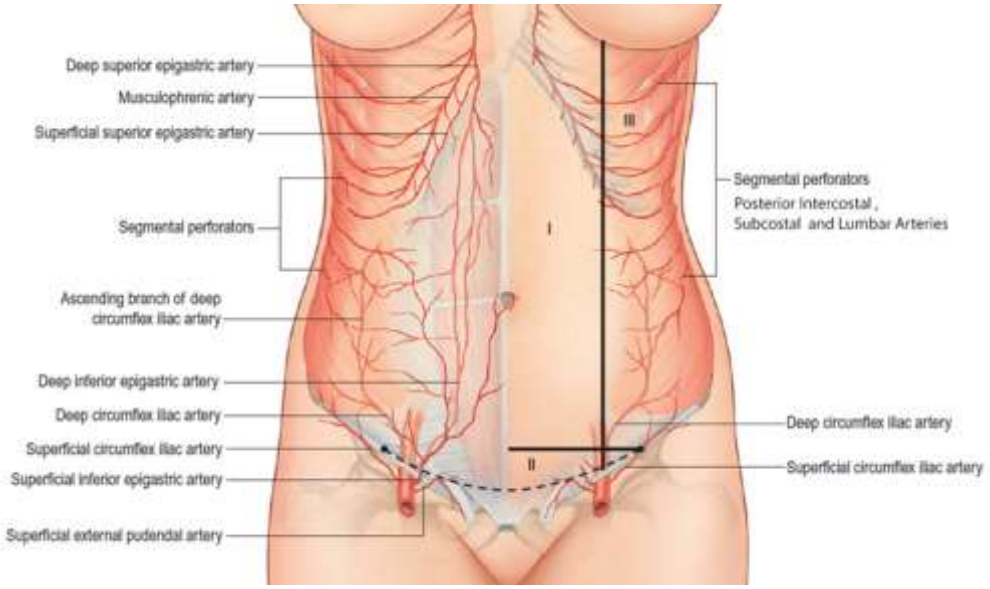

الشكل (2-15): مصادر التروية الشريانية في جدار البطن الأمامي

من كتاب (J. Peter Rubin, Mark Jewell, Dirk Richter, Carlos Uebel. Body Contouring and Liposuction. 2012;179 modified)

يمكن تقسيم جدار البطن الأمامي من حيث التروية الشريانية بحسب هوجر Huger إلى ثلاث مناطق[82]:

المنطقة الأولى Zone I: تشمل المنطقة المركزية المتوسطة أعلى مستوى السرة ويرويها الشريان الشرسوفي العلوي العميق والشريان الشرسوفي السفلي العميق[70]. الشكل (2-16).

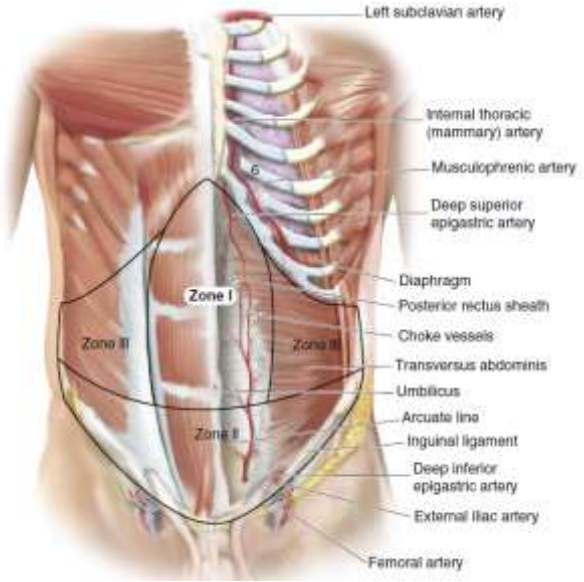

الشكل (2-16): منطقة التروية الأولى لجدار البطن الأمامي حسب هوجر

من كتاب (Michael J. Rosen.. Atlas of Abdominal Wall Reconstruction Second Edition. 2017;9)

المنطقة الثانية Zone II: تشمل جدار البطن أسفل منطقة السرة وتتروى عبر الشريان الشرسوفي السفلي السطحي والاستحيائي (Pudendal) الظاهر السطحي والحرقفي المنعكس السطحي، بالإضافة إلى ثواقب من الشريان الحرقفي المنعكس العميق تروي منطقة الجلد إلى الخلف والأسفل من الشوك الحرقفي الأمامي العلوي بشكل موازٍ لعرف الحرقفة[70]. الشكل (2-17).

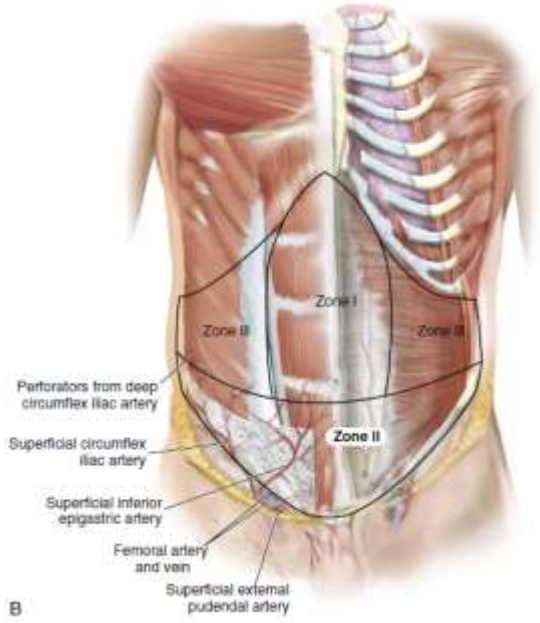

الشكل (2-17): منطقة التروية الثانية لجدار البطن الأمامي حسب هوجر

من كتاب (Michael J. Rosen.. Atlas of Abdominal Wall Reconstruction Second Edition. 2017;9)

المنطقة الثالثة Zone III: تمثل المنطقة الوحشية المتبقية من جدار البطن (منطقة الخاصرتين)، وتتروى عبر الشريان العضلي الحجابي والشرايين الوربية السفلية والقطنية[70].الشكل (2-18).

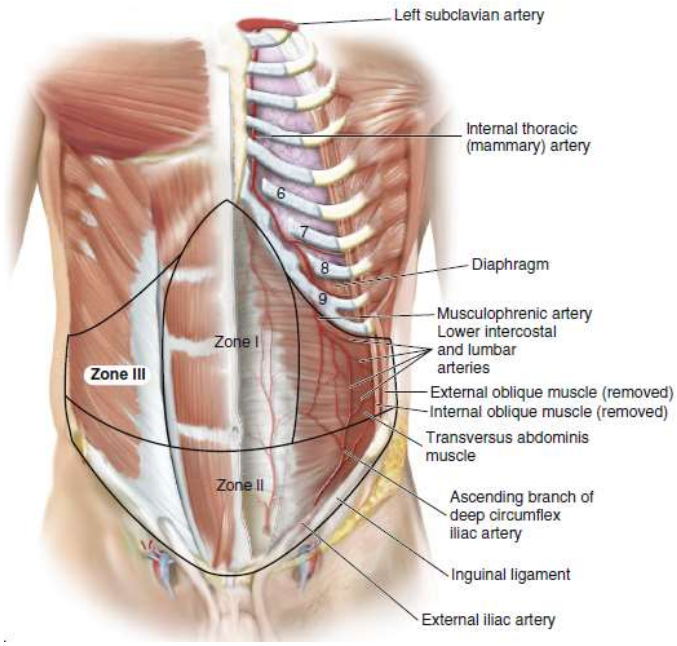

الشكل (2-18): منطقة التروية الثالثة لجدار البطن الأمامي حسب هوجر

من كتاب (Michael J. Rosen.. Atlas of Abdominal Wall Reconstruction Second Edition. 2017;11)

1-2-2-2-1 الشريان الشرسوفي العلوي العميق Deep Superior Epigastric Artery:

يدعى أيضاً بالشريان الشرسوفي العلوي، إذ إن مصطلح الشريان الشرسوفي العلوي العميق من العبارات المستخدمة بشكل واسع في مقالات جراحة التجميل للتمييز بشكل أفضل بين شرايين جملة الأوعية الشرسوفية غير أنها غير شائعة الاستخدام في الدراسات ذات الطابع التشريحي فقط[83].

ينشأ الشريان الشرسوفي العلوي العميق كفرع انتهائي من الشريان الثدي الباطن في مستوى الغضروف الضلعي السادس ويتجه للأسفل بين شعبتي ارتكاز الحجاب الحاجز على الحافة الضلعية والناتئ الرهابي، ويمر أمام الألياف السفلية للعضلة المستعرضة الصدرية والألياف العلوية للمستعرضة البطنية[75]. ينقسم الشريان عادة أعلى مستوى الحافة الضلعية قبل اختراقه غمد المستقيمة الخلفي فيعطي الشريان الشرسوفي العلوي السطحي[84] الذي يكمل سيره تحت الجلد متبعاً مسار الضلع الثامن[85] ليتفاغر مع الشريان الشرسوفي السفلي السطحي[83]. يتابع الشريان الشرسوفي

العلوي العميق سيره للأسفل على الوجه الخلفي للعضلة المستقيمة البطنية مبدياً نموذجاً متبايناً من التفرع في أثناء سيره، فهو إما أن يبقى كجذع واحد أو يتفرع إلى جذعين متساويين بالقطر أو ثلاثة فروع لينتهي في شبكة من أوعية أصغر قطراً تتفاغر مع شبكة مماثلة من فروع الشريان الشرسوفي السفلي العميق فوق مستوى السرة[86]. كما يتفاغر وحشياً مع الشرايين الوربية وتحت الضلعية والقطنية والفرع الصاعد من الشريان الحرقفي المنعكس العميق[83].

يروى الجلد والنسيج تحت الجلد في المنطقة المركزية أعلى مستوى السرة فوق العضلة المستقيمة البطنية عبر فروع ثاقبة عضلية تروي العضلة ثم تخترق الصفيحة الأمامية لغمد المستقيمة، حيث يوجد وسطياً أربعة ثواقب كبيرة (بقطر أكبر من 0.5 ملم) من الشريان الشرسوفي العلوي العميق على بعد 4–6 سم من الحافة الضلعية في كل جانب[84] تتمتع هذه الثواقب بمكان وجود ومسار ثابت تقريباً، خلافاً لثواقب الشريان الشرسوفي السفلي العميق، وهو شيء مهمّ في أثناء التسليخ خلال عملية شد البطن. تتجه هذه الثواقب إلى الأسفل لتشكل تفاغرات واضحة عبر الخط الناصف في مستوى الضفائر تحت الأدمة[84].

يعطي الشريان الشرسوفي العلوي العميق أيضاً فرعاً يمر أمام الناتئ الرهابي ليتفاغر مع نظيره في الجانب المقابل، بالإضافة إلى فروع صغيرة تروي الجزء الأمامي من الحجاب الحاجز وأخرى في الجانب الأيمن تصل إلى الرباط المنجلي للكبد حيث تتفاغر مع فروع من الشريان الكبدي[84].

1-2-2-2-2 الشريان الشرسوفي السفلي العميق Deep Inferior Epigastric Artery:

يُعدُّ الشريان الشرسوفي السفلي العميق المصدر الرئيس في تروية جدار البطن الأمامي [87]. بعد منشئه من الشريان الحرقفي الظاهر إلى الأنسي تماماً من الرباط الأربي، يتجه الشريان الشرسوفي السفلي العميق باتجاه الأعلى والأنسي إلى العمق من اللفافة المستعرضة، ثم يقوم باختراقها ويعطي فرعاً يتفاغر مع الفرع الصاعد من الشريان الحرقفي المنعكس العميق[83] قبل أن يصل الوجه الخلفي للعضلة المستقيمة البطنية من حافتها الوحشية. يدخل الشريان غمد المستقيمة ماراً أمام الخط

المقوس ويعطي، بشكل غير ثابت، فرعين كبيرين قبل أن يتجه نحو مستوى أعلى هما الفرع العاني الذي يعد كشريان سدادي إضافي أو شاذ وفرع عضلي متقدم باكر للعضلة المستقيمة البطنية[83]. يصعد الشريان بعدها ضمن غمد المستقيمة مبدياً ثلاثة أنماط من التفرع[88] فهو إما أن يبقى على شكل جذع مفرد (Type I) أو يتفرع إلى فرعين (Type II) وهو النمط الأكثر شيوعاً[88،89] أو ثلاثة فروع (Type III)، تتفاغر في جميع الحالات مع تفرعات الشريان الشرسوفي العلوي العميق الموافقة.

ينقسم الشريان في أغلب الحالات في القسم المتوسط من العضلة أسفل السرة إلى فرعين: فرع وحشي مسيطر وفرع أنسي أصغر[90]. يشكل الفرع الوحشي المصدر الرئيس لتروية الجلد في القسم المركزي من جدار البطن الأمامي بالإضافة إلى تفاغره وحشياً مع الشرايين الوربية وتحت الضلعي والقطنية، وتنشأ منه غالبية الثواقب التي تتوّضع على شكل عمودين متوازيين يبعدان 2.4 – 4.9 سم عن الخط الناصف [91] مقسمة على تسعة صفوف تبعد عن بعضها بالاتجاه الرأسي الذيلي 2–3 سم[90]. الشكل (2–19).

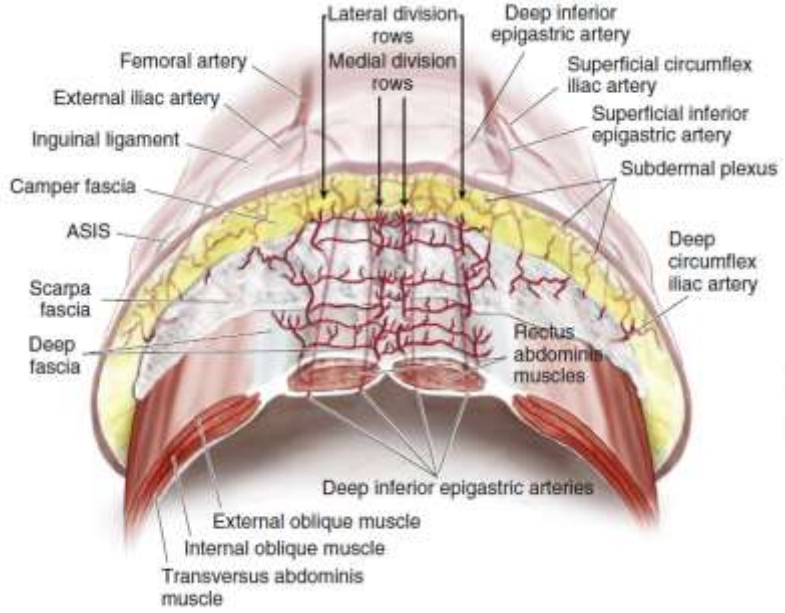

الشكل (2–19): فروع وثواقب الشريان الشرسوفي السفلي العميق وتفاغراته

من كتاب (Michael J. Rosen.. Atlas of Abdominal Wall Reconstruction Second Edition. 2017;11)

يتفاغر الشريان بعدها مع الشريان الشرسوفي العلوي العميق على بعد 4 سم تقريباً أعلى مستوى السرة[90،91،92]، في حين ينتهي الفرع الأنسي تدريجياً في مستوى السرة بعد أن يعطي مجموعة من الثواقب تكتسب أهميتها من دورها في تصميم شرائح ترميم الثدي[93]، تتفاغر هذه الثواقب بشكل غير مباشر مع الصف الأنسي من ثواقب الفرع الوحشي عبر الضفائر تحت الأدمة كما تتفاغر ثواقب العمود الأنسي والوحشي مع بعضها بشكل مباشر وغير مباشر في الجهة نفسها من البطن[93].

يروي الفرع الأنسي للشريان الشرسوفي السفلي العميق السرة عبر ثاقب واحد في 67% من الحالات أو عبر ثاقبين فيما تبقى منها[90]، تخترق الثواقب الخط الأبيض على شكل ثواقب جلدية حاجزية أو جلدية عضلية لتدخل حلقة السرة من الجانب السفلي الوحشي وتشكل الحليمة السرية متفرعة في أثناء مسيرها باتجاه جلد السرة[90]، هذا وتتلقى السرة تروية إضافية عبر الضفائر تحت الأدمة المحيطة بها ومن خلال جريان دموي في الرباط المدور الكبدي والرباط السري الأوسط[90].الشكل (2-20).

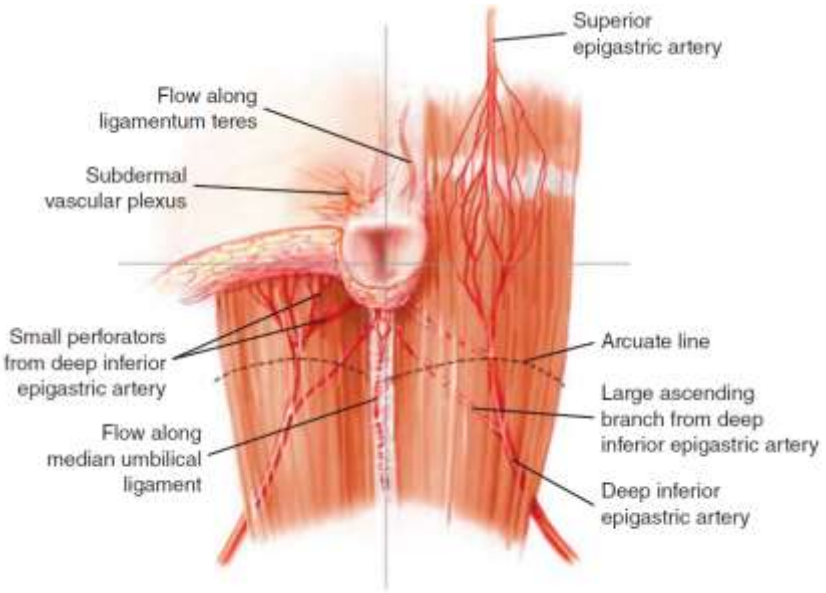

الشكل (2-20): التروية الدموية للسرة والمنطقة المحيطة من الجلد

من كتاب (Foad Nahai. The Art of Aesthetic Surgery: Principles and Techniques, 2nd Edition. 2014, ;2941)

1-2-2-2-3 الشريان الشرسوفي السفلي السطحي Superficial Inferior Epigastric Artery:

ينشأ الشريان الشرسوفي السفلي السطحي من الشريان الفخذي أسفل الرباط الأربي بـ 2-3 سم، أو قد ينشأ مع الشريان الحرقفي المنعكس السطحي من الجذع المشترك[94]. يعبر الشريان فوق الرباط الأربي باتجاه السرة ضمن النسيج تحت الجلد قبل أن يتفاغر مع الشريان الشرسوفي السفلي العميق، ويتداخل مع بقية الأوعية في تروية النسج السطحية للمنطقة السفلية من جدار البطن، الشكل (2-17). تكمن أهمية هذا الشريان في عمليات ترميم الثدي باستخدام نسج أسفل البطن إذ إن رفع الشريحة يمكن أن يتم دون التداخل على صفاق المستقيمة مع نسبة مراضة منخفضة للمنطقة المانحة[95،96]، غير أن هذا الشريان يغيب في حوالي 30-35% من الحالات[97].

1-2-2-2-4 الشريان العضلي الحجابي Musculophrenic Artery:

أحد الفروع الانتهائية للشريان الصدري الباطن يسير خلف الغضاريف الضلعية الخامس حتى التاسع ويقوم بتروية عضلات جدار البطن الأمامي الوحشي عبر فروع مباشرة وتفاغرات مع الشرايين الوربية الخلفية والشريان الحرقفي المنعكس العميق[98]، الشكل (2-16).

1-2-2-2-5 الشريان الحرقفي المنعكس العميق Deep circumflex Iliac Artery:

ينشأ الشريان المنعكس العميق من الشريان الحرقفي الظاهر مقابل منشأ الشريان الشرسوفي السفلي العميق، ويسير موازياً للرباط الأربي قبل أن يدخل المستوى الوعائي بين العضلة المستعرضة البطنية والمنحرفة الباطنة الشكل (2-18). يروي الشريان جدار البطن السفلي الوحشي حيث يمتلك العديد من التفاغرات في هذه المنطقة[98].

1-2-2-2-6 الشريان الحرقفي المنعكس السطحي Superficial Circumflex Iliac Artery:

ينشأ الشريان بشكل مستقل من الوجه الوحشي من الشريان الفخذي أسفل الرباط الأربي بـ 5 سم تقريباً، أو أن ينشأ بجذع مشترك مع الشريان الشرسوفي السفلي السطحي[99]. يُعدُّ هذا الشريان وعاء جلدياً مباشراً يروي منطقة متفاوتة المساحة في المنطقة الواقعة ضمن الطية الأربية أسفل الرباط

الأربي وأعلاه، حيث يتفاغر مع فروع من الشريان الشرسوفي السفلي السطحي في الأنسي، ومع الجذر الوحشي من الشرايين الوربية الخلفية وفروع من الشريان الحرقفي المنعكس العميق في الأعلى، والفرع الصاعد من الشريان الفخذي المنعكس الوحشي في الأسفل[99]، الشكل (2-17).

1-2-2-2-7 الشرايين الوربية الخلفية والشريان تحت الضلعي Posterior Intercostal and Subcostal Arteries:

تعطي الفروع الوحشية من الشرايين الوربية الخلفية من الثامن حتى الحادي عشر بالإضافة إلى الشريان تحت الضلعي فروعاً ثاقبة عضلية جلدية تروي المنطقة القطنية الوحشية والجدار الأمامي الوحشي للبطن[99]. تمر الشرايين بين العضلة المستعرضة البطنية والمنحرفة الباطنة في القسم الوحشي من البطن حيث تنقسم الثواقب إلى جذر أمامي وآخر خلفي في صف واحد أو صفين عموديين موازيين للحافة الأمامية للعضلة العريضة الظهرية[99]. تتفاغر الفروع الوحشية من الشرايين الوربية الخلفية مع بعضها وفي الأمام مع الشريان الشرسوفي السفلي السطحي وثواقب الشرسوفي السفلي العميق وفي الأعلى مع الشريان الشرسوفي العلوي السطحي، وفي الأسفل مع القطنية والشرايين الحرقفية المنعكسة السطحي والعميق[99]. الشكل (2-18).

1-2-2-2-8 الشرايين القطنية Lumbar Arteries:

تنشأ الشرايين القطينة مباشرةً من الأبهر النازل وتسير حول جدار البطن الأمامي الوحشي باتجاه أسفل البطن، حيث تنشأ فروع جلدية من الأوعية الرئيسة في الطبقة الوعائية بين عضلتي المستعرضة البطنية والمنحرفة الباطنة، لتروي الجلد والنسج الرخوة للقسم السفلي من جدار البطن الأمامي[98]. إن المسار العرضي للأوعية القطنية يجعلها أقل قابلية للأذية في أثناء عمليات شد البطن، ولذلك تؤدي دوراً مهماً في دعم التروية الدموية لشريحة شد البطن ولا سيما عند ثبوت أذية الأوعية ذات التوضع العمودي[98]. الشكل (2-18).

1-2-2-2-9 الشريان الاستحيائي الظاهر External Pudendal Artery:

ينشأ الشريان الاستحيائي الظاهر من الوجه الأنسي للشريان الفخذي المشترك وغالباً ما توجد فروع عدة منه: علوية ومتوسطة وسفلية، تروي هذه الفروع الجلد في المنطقة الواقعة فوق ارتفاق العانة

والقسم العلوي الأمامي للأعضاء التناسلية الظاهرة[99]، فتروي عند الذكور القضيب والقسم الأمامي من جلد الصفن وعند الإناث تروي القسم الأمامي من الشفر الكبير.

تشكل ثواقب هذه الشرايين، في بعض الحالات، تفاغرات وعائية عدة على شكل أقواس فوق ارتفاق العانة، وتروي المنطقة على الخط الناصف حتى ثلثي المسافة بين ارتفاق العانة والسرة[99] متفاغرةً مع ثواقب عضلية جلدية للشريان الشرسوفي السفلي العميق في الأعلى. الشكل (2-17).

1-2-2-3 العود الوريدي لجدار البطن الأمامي Anterior Abdominal Wall Venous Blood Drainage:

يتم العود الدموي الوريدي لجدار البطن عبر شبكتين من الأوردة الأولى سطحية والأخرى عميقة[98]، حيث تقوم ضفيرة دقيقة من الأوردة تحت الأدمة بنزح الدم الوريدي من النسج السطحية فوق مستوى السرة إلى الوريد الصدري الباطن في القسم الأنسي والوريد الصدري الوحشي في القسم الوحشي عبر الوريد الصدري الشرسوفي ومنه إلى الوريد الإبطي، في حين يتجه العود الوريدي السطحي تحت مستوى السرة إلى الوريد الشرسوفي السطحي والوريد الحرقفي المنعكس السطحي ومنها إلى الوريد الفخذي فالوريد الحرقفي ثم إلى الوريد الأجوف السفلي. في حين ترافق الأوردة العميقة لجدار البطن الأمامي الوحشي الشرايين وتحمل الاسم نفسه كالوريد الشرسوفي العلوي الذي ينزح إلى الوريد الصدري الباطن والأوردة الشرسوفية السفلية التي تصب في الوريد الحرقفي الظاهر والأوردة الوربية الخلفية التي تستقبل الدم الوريدي من جدار البطن الوحشي[98]. الشكل (2-21).

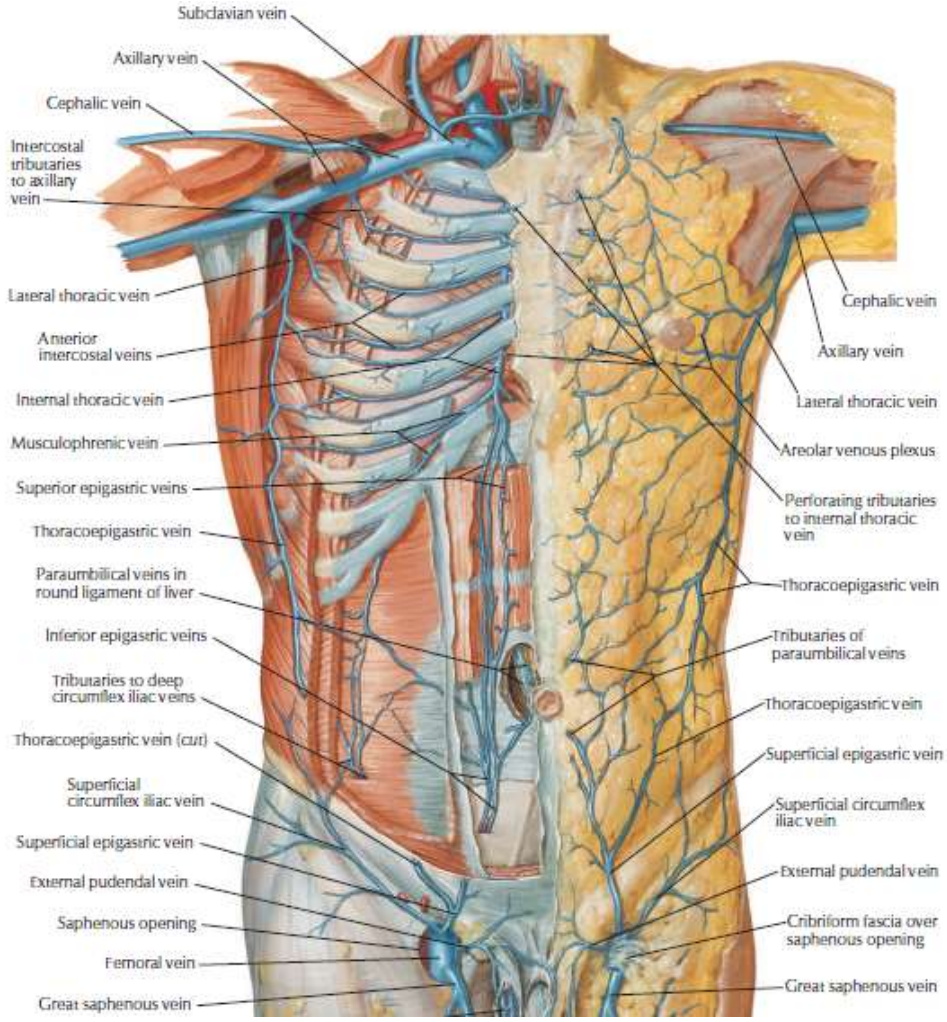

الشكل (2-21): العود الوريدي في جدار البطن الأمامي

من كتاب: (Frank H. Netter. Atlas of Human Anatomy. 7th Edition. 2018;259.)

1-2-2-3-1 الوريد الشرسوفي السطحي Superficial Epigastric Vein:

يقوم الوريد الشرسوفي السطحي بنزح الدم الوريدي للجزء السفلي من جدار البطن الأمامي، عبر الوريد الفخذي إلى الوريد الحرقفي الظاهر والمشترك، ومنها إلى الوريد الأجوف السفلي، كما ينزح، بشكل غير مباشر، عبر اتصاله مع الأوردة حول السرة إلى الوريد الصدري الشرسوفي[67]. ينشأ من خلال هذا النموذج من العود الوريدي اتصال بابي أجوفي، لذلك عند انسداد الوريد البابي قد يتفعل الدوران الوريدي الجانبي مؤدياً إلى توسع الأوردة حول السرة.

1-2-2-3-2 الوريد الشرسوفي الصدري Thoracoepigastric Vein:

ينزح الوريد الشرسوفي الصدري الدم الوريدي من القسم المتوسط من جدار البطن الأمامي إلى الوريد الصدري الوحشي، ومنه إلى الوريد الإبطي الذي يتابع على شكل وريد تحت الترقوة إلى الوريد العضدي الرأسي الذي يصب في الأجوف العلوي[67]، كما يتصل الوريد الشرسوفي الصدري بالوريد الشرسوفي السطحي والوريد الحرقفي المنعكس السطحي اللذين ينتهيان في الوريد الفخذي الذي يصب في الوريد الحرقفي الظاهر والمشترك فالوريد الأجوف السفلي. تتشكل من خلال هذا الاتصال شبكة وريدية تصل بين الوريدين الأجوفين العلوي والسفلي[67]، لذلك فإن انسداد الوريد الأجوف السفلي غالباً ما يفعل هذا الدوران الوريدي الرادف ومن ثم يحدث توسع في الوريد الشرسوفي الصدري والوريد الصدري الوحشي وروافد الأوردة الحرقفي المنعكس السطحي والشرسوفي السطحي.

1-2-2-3-3 الأوردة حول السرة Paraumbilical Veins:

تمثل الأوردة حول السرة أوردة صغيرة نسبياً تقوم بنزح الدم الوريدي حول السرة إلى الوريد البابي، كما تشارك في تشكيل المفاغرة البابية الأجوفية عبر اتصالها مع الوريد الشرسوفي السطحي[67]، وتتوسع هذه الأوردة عند انسداد الوريد البابي وتعطي علامة رأس المدوسا Caput Medusa.

1-2-2-3-4 الوريد الحرقفي المنعكس السطحي Superficial Circumflex Iliac Vein:

ينزح الوريد الحرقفي المنعكس السطحي الدم الوريدي من البنى السطحية للمنطقة السفلية من جدار البطن الأمامي والقسم القريب من الفخذ، كما يتصل بالوريد الصدري الوحشي الذي ينزح إلى الوريد الأجوف العلوي عبر الوريد الشرسوفي الصدري [67] معززاً بذلك الاتصال غير المباشر بين الوريدين الأجوفين العلوي والسفلي.

1-2-2-4 النزح اللمفاوي لجدار البطن الأمامي Anterior Abdominal Wall Lymphatic Drainage:

يتضمن جدار البطن الأمامي نظامَي نزح لمفاوي سطحي ينزح من الجلد والنسيج تحت الجلد وعميق ينزح من العضلات والعظام[72]. ينقسم النظام السطحي أفقياً إلى مستوى أعلى السرة وينزح في معظمه

إلى العقد الإبطية وينزح جزء صغير إلى العقد جانب الصدرية، في حين ترافق الأوعية اللمفاوية في المنطقة أسفل السرة الأوعية الشرسوفية السطحية وتصب في العقد الأربية السطحية.الشكل (2-22). بالمقابل ترافق الأوعية اللمفاوية للنظام اللمفاوي العميق أوردة جدار البطن العميقة وتصب في العقد اللمفاوية الحرقفية الظاهرة والمشتركة والقطنية اليمنى واليسرى[72]، في حين ينزح اللمف من المنطقة المجاورة تماماً للسرة باتجاه الكبد عبر الرباط المنجلي[100].

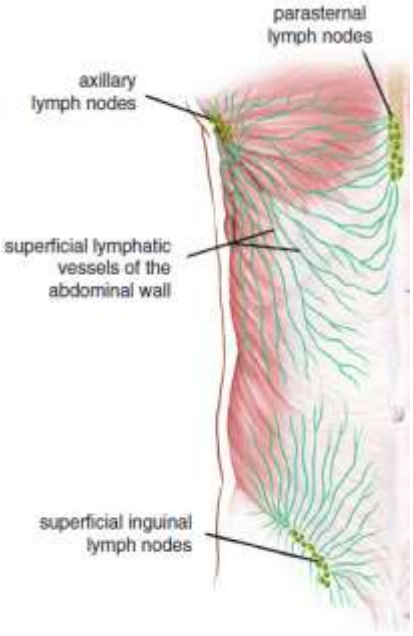

الشكل (2-22): النزح اللمفاوي السطحي لجدار البطن الأمامي

من كتاب (Melvin A. Shiffman, Alberto Di Giuseppe:Cosmetic Surgery Art and Techniques. 2013; 66).Modified

تنشأ الأوعية الشعرية اللمفاوية ضمن الأدمة الحليمية وتتحد مع بعضها لتشكل أوعية لمفاوية أكبر تسير بشكل وحيد الاتجاه عبر نظام ذي دسامات، تتوضع الأوعية اللمفاوية قرب الأدمة واللفافة السطحية والنسيج اللعوي، الشكل (2-23)، حيث توجد الأوعية اللمفاوية بنسبة 17% تقريباً قرب اللفافة السطحية وهذا ما يعزز إمكانية وجود أقنية لمفاوية عميقة يمكن العمل على المحافظة عليها

في أثناء عملية شد البطن[101]، ومن ثم خفض نسبة حدوث الورم المصلي بعد عملية شد البطن أو حتى الحاجة إلى استخدام المفجرات.

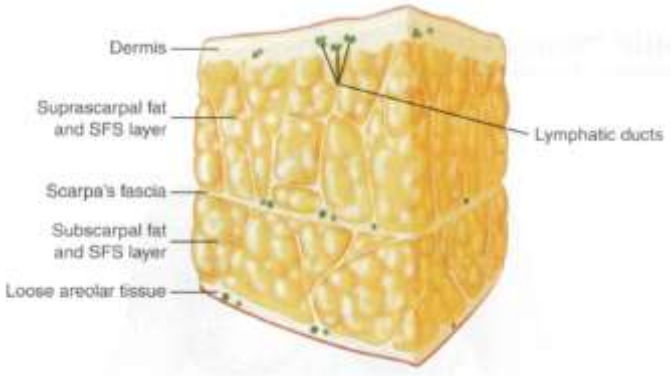

الشكل (2-23): توزع الأوعية اللمفاوية ضمن ثخانة جدار البطن الأمامي

من كتاب (Foad Nahai. The Art of Aesthetic Surgery: Principles and Techniques, 2nd Edition. 2014, ;2688)

1-2-2-5 التعصيب الحسي لجدار البطن الأمامي Sensitive Innervation of Anterior Abdominal Wall:

يشتق التعصيب الحسي لجدار البطن الأمامي من الفروع الأمامية للأعصاب الشوكية الصدرية (الأعصاب الوربية) الخمسة السفلية (T7- T11)[72]، كما يتلقى أليافاً من الأعصاب تحت الضلعي والحرقفي الخثلي والحرقفي الأربي، الشكل (2-24)، تتصل هذه الأعصاب في أثناء سيرها ضمن جدار البطن الأمامي. ويأخذ توزع الحس شكل قطاعات جلدية متوافقة مع التوزع التشريحي للأعصاب[72].

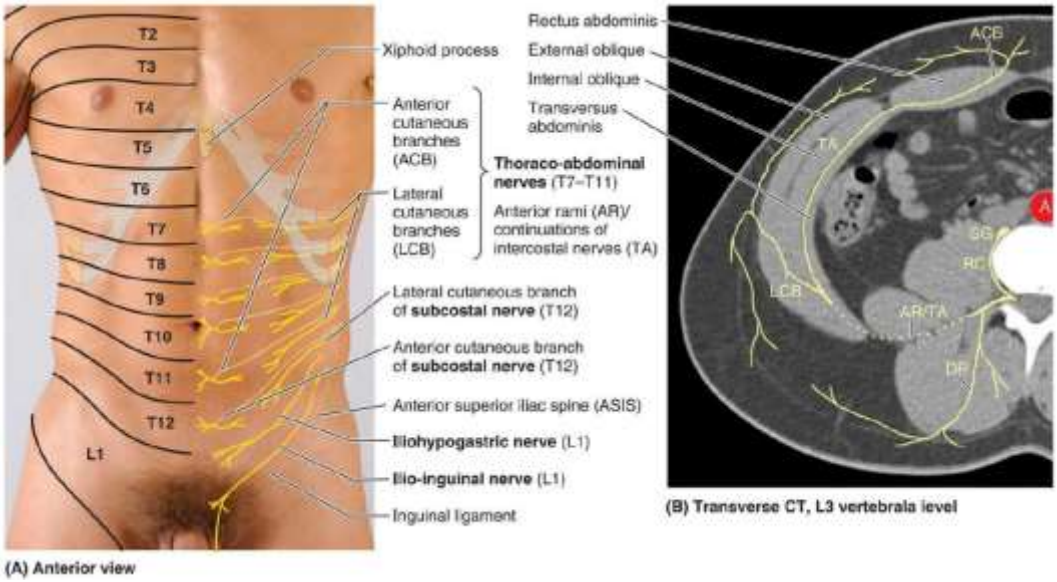

الشكل (2-24): التعصيب الحسي لجدار البطن الأمامي: A منظر أمامي – B مقطع عرضي

من كتاب (Keith L.Moore,Arthur F. Dalley II,Anne M. R. Agur. Clinically Oriented Anatomy.8th EDITION. 2018;983.)

1-5-2-2-1 الأعصاب الوربية (T11-T7) Intercostal Nerves:

تتابع الفروع الأمامية للأعصاب الشوكية (T11-T7) بعد مغادرتها الحبل الشوكي مسيرها وتدخل المسافة الوربية وتدعى بالأعصاب الوربية. يسير العصب الوربي ضمن الميزابة الضلعية أسفل الأوعية الوربية باتجاه الأمام ليغادر النهاية الأمامية ويدخل جدار البطن الأمامي. تدعى الأعصاب الوربية بعد مغادرتها للمسافة الوربية بالأعصاب الصدرية البطنية (Thoracoabdominal)[72].

ترافق هذه الأعصاب الشرايين الوربية في مسارها ضمن جدار البطن بين عضلتي المنحرفة الباطنة والمستعرضة البطنية بشكل منحنٍ موازٍ للحافة الضلعية لتصل الحافة الوحشية لغمد المستقيمة.

يعطي كل عصب من الأعصاب الوربية في أثناء سيره فروعاً عدة أهمها:

- فرع جلدي وحشي: يثقب العضلات الوربية الباطنة والظاهرة والعضلة المنحرفة الظاهرة والباطنة بمستوى الخط الإبطي الأمامي[72]، ويصل النسج تحت الجلد. ينقسم الفرع بدوره إلى فرعين أمامي وخلفي يعصبان الجلد في المنطقة الوحشية والمراقين من جدار البطن.

- فرع جلدي أمامي: يثقب عضلات المسافات الوربية وأغشيتها بمستوى الخط جانب القص[72] ويصل منها إلى الوجه الخلفي للعضلة المستعرضة البطنية، ثم يتابع سيره ضمن الفاصل بين العضلة المستعرضة البطنية والعضلة المنحرفة الباطنة إلى الحافة الوحشية لغمد المستقيمة فيثقبها ويخترق العضلة ثم ينقسم إلى فرعين أنسي ووحشي يعصبان الجلد في المنطقة الأمامية من جدار البطن جانب الخط الناصف. قد يؤدي التداخل على غمد المستقيمة إلى انضغاط هذه الفروع وينجم عنه متلازمة المستقيمة البطنية التي تتميز بوجود خدر وتنميل في المنطقة الناصفة وجانب الخط الناصف للبطن[67].

تعصب فروع الأعصاب الوربية (7–9) الجلد أعلى مستوى السرة، ويعصب العصب الوربي العاشر السرة والجلد المحيط بها، ويتبع التعصيب الحسي لجلد جدار البطن أسفل السرة العصب الصدري الحادي عشر بالإضافة إلى فروع جلدية من الأعصاب تحت الضلعي (الصدري 12) والحرقفي الخثلي والحرقفي الأربي. إن توضع الأعصاب الوربية ضمن جدار البطن بين عضلتي المستعرضة البطنية والمنحرفة الباطنة يسمح بإجراء ما يعرف بحصار المستوى البطني المعترض TAP وهو نمط من التخدير الناحي يمكن تطبيقه في جراحات البطن إذ يتم حقن مخدر موضعي، موجّه باستعمال الأمواج فوق الصوتية، ضمن المستوى الوعائي العصبي بين العضلة المنحرفة الباطنة والمستعرضة البطنية مستهدفاً الأعصاب القطعية لجدار البطن الأمامي الوحشي[75].

1-2-2-5-2 العصب تحت الضلعي Subcostal Nerve:

يمثل العصب تحت الضلعي الفرع الأمامي الكبير للعصب الشوكي الصدري الثاني عشر، يسير بشكل موازٍ للضلع الثاني عشر ويدخل بمستوى أسفل السرة إلى جدار البطن، ويتابع مسيره بين عضلتي المنحرفة الباطنة والمستعرضة البطنية ويعصب حسياً الجلد في المنطقة الممتدة أعلى عرف الحرقفة وأسفل السرة[72].

1-2-2-5-3 العصب الحرقفي الخثلي Iliohypogastric Nerve:

يمثل العصب الحرقفي الخثلي الفرع الانتهائي العلوي من الفرع الأمامي للعصب الشوكي القطني الأول (L1)[75]. يخترق العصب، بالقرب من عرف الحرقفة، العضلة المستعرضة البطنية وينقسم إلى فرع وحشي يساهم في تعصيب المنطقة الأليوية حسياً، وفرع أمامي يخترق العضلة المنحرفة الباطنة والظاهرة أعلى الحلقة الأربية الظاهرة ليعصب حسياً منطقة فوق العانة[67] وأعلى عرف الحرقفة والطية الأربي[75].

1-2-2-5-4 العصب الحرقفي الأربي Ilio-Inguinal Nerve:

يمثل العصب الحرقفي الأربي الفرع الانتهائي السفلي للفرع الأمامي للعصب الشوكي القطني الأول (L1)[67]. يتبع العصب الحرقفي الأربي مساراً مشابها للعصب الحرقفي الخثلي فهو يسير باتجاه الأسفل والأمام بين العضلة المستعرضة البطنية والمنحرفة الباطنة ليدخل القناة الأربية، حيث يثقب العضلة المنحرفة الباطنة ويتوضّع بينها وبين صفاق المنحرفة الظاهرة وعند مغادرته القناة عبر الفوهة الأربية الظاهرة يعطي العصب فروعاً حسية للأعضاء التناسلية الظاهرة[67] متمثلة بالمنطقة الأمامية من الصفن عند الذكور والشفر الكبير عند الإناث، بالإضافة إلى تعصيب الجلد أسفل الطية الأربية ومنطقة العانة والجزء القريب من الوجه الأنسي للفخذ[75].

إن الفهم العميق للبنية التشريحية لجدار البطن وآلية حدوث التبدلات العمرية والمرضية في البنى المكونة له يؤدي دوراً أساسياً في تعزيز قدرة جراحي التجميل على إيجاد مقاربات أكثر سلامة وفاعلية للحصول على نتائج جمالية متميزة.

الباب الثالث

الأبعاد الجمالية لمنطقة البطن

Aesthetics of Abdomen

1-3-1 طبوغرافيا جدار البطن Topography of The Abdominal Wall:

تحدد العلاقة بين البنى العضلية والعظمية وتوزع النسيج الشحمي فوقها وطبيعة الجلد المغطي لها المظهر الجمالي لمنطقة البطن بتضاريسه وانحناءاته، بما ينجم عنها من تباين في انعكاس الضوء عن المناطق البارزة منه وتشكّل الظلال في المناطق المنخفضة، الشكل (3-1). فتؤدي بعض نقاط العلّام في طبوغرافيا جدار البطن دوراً كبيراً كمعايير جمالية وتشمل كلاً من الخط الأبيض والخطين نصف الهلاليين والتقطّعات الوترية للعضلة المستقيمة البطنية والخصر والسرة.

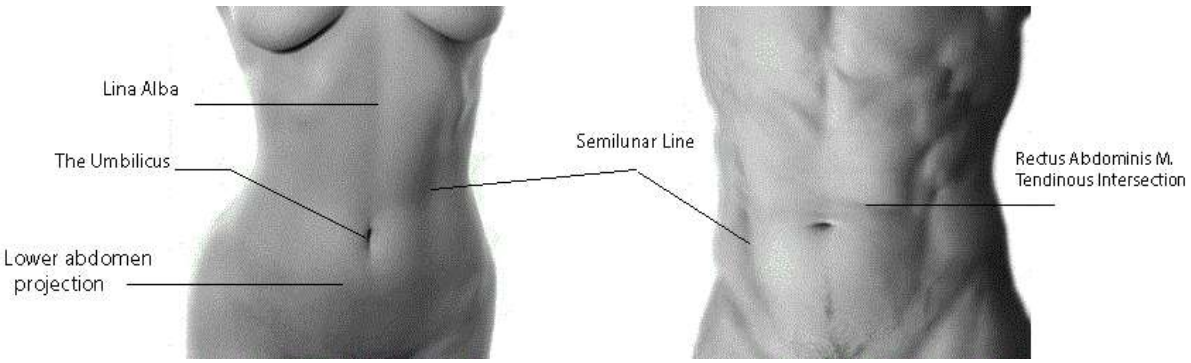

الشكل (3-1): نقاط العلّام الرئيسة في طبوغرافيا جدار البطن الأمامي

1-3-1-1 الخط الأبيض Lina Alba:

ينجم الخط الأبيض عن التحام الغمد الأمامي والغمد الخلفي لعضلتي المستقيمة البطنية على الخط الناصف، ويمتد من الناتئ الرهابي حتى ارتفاق العانة. يرسم ارتباط الخط الأبيض بالجلد وخاصةً في المنطقة الواقعة فوق مستوى السرة أخدوداً على سطح الجلد يكون أكثر وضوحاً لدى الرياضيين نتيجة تضخم عضلتي المستقيمة البطنية على جانبيه ووجود كمية أقل من الدهون في جدار البطن. قد يحدث تباعد أو انفصال للخط الأبيض نتيجة الحمل والولادة عند الإناث أو كعيب ولادي خلقي،

مما ينجم عنه تبارز غير طبيعي للبطن، يمكن لطي الغمد بالترافق أحياناً مع طي صفاق المنحرفة الظاهرة أن يحسن هذا العيب[102].

1-3-1-2 التقطعات الوترية للعضلة المستقيمة البطنية .Tendinous Intersection of Rectus Abdominis M:

تنجم عن التصاق التقطعات الوترية المعترضة للعضلة المستقيمة البطنية بالجلد المغطي لها على جانبي الخط الناصف، ويتراوح عددها بين ثلاثة إلى أربعة تقطّعات، تكون أكثر وضوحاً فوق مستوى السرة [103] لدى الرياضيين، وتجعل هذه الالتصاقات تسليخ شريحة شد البطن أكثر صعوبة في هذه المنطقة بالمقارنة مع التسليخ في منطقة أسفل البطن[104].

1-3-1-3 الخط نصف الهلالي Semilunar Line:

يبدو الخط نصف الهلالي كمنخفض في الجلد على طول الحافة الوحشية لعضلتي المستقيمة البطنية عند التقائهما مع صفق عضلات المنحرفة الظاهرة والمنحرفة الباطنة والمعترضة البطنية في الجانبين، ممتداً من أعلى البطن إلى ما دون مستوى السرة[104].

1-3-1-4 الخصر The Waist:

يتوضّع الخصر النموذجي على بعد 3-4 سم أعلى مستوى السرة [104]، ويشمل منطقة بارتفاع 7 – 10 سم تقريباً ضمن المسافة الواقعة بين الحافة الضلعية وعرف الحرقفة [105]. يتوقف شكل الخصر على أبعاد فتحة الحوض العلوية فيكون أكثر وضوحاً عندما تكون الفتحة عريضة، ومن الممكن أن يغيب عندما يكون الحوض صغيراً أو أن تكون المسافة بين الأضلاع والحوض قصيرة أو عند تراكم كمية من الدهون في هذه المنطقة [106].

يشكل محيط الخصر أحد معايير الجمال الجسدي وتحديداً نسبة محيط الخصر إلى محيط الورك (Waist-to-Hip) عند الإناث، فقد وجدت العديد من الدراسات أن القيمة الجمالية لهذا المعيار تعدّ الأكثر جاذبية عندما تبلغ النسبة 0.7 [107]، أما عند الذكور فيكون انخفاض قيمة نسبة محيط الخصر إلى محيط الصدر (Waist-to-Chest) المعيار الأهم جمالياً [108].

1-3-1-5 السرة The Umbilicus:

تمثل السرة الندبة التالية لفصل الحبل السري عن الوليد، حيث تتوضع ضمن فتحة في الخط الأبيض مقابل الفقرة القطنية الرابعة وفي منتصف المسافة تقريباً بين الناتئ الرهابي وارتفاق العانة. يُعدُّ موقع السرة ومظهرها أحد المعايير الجمالية البارزة لمنطقة البطن. يمكن تحديد موقع السرة سريرياً عند التقاء الخط الأبيض مع الخط الأفقي المار من أعلى نقطة من العرف الحرقفي، كما هو ملاحظ بشكل شائع بالمقاربة السريرية [109]، وتمتاز السرة الجميلة بكونها صغيرة ذات توضع عمودي أو على شكل حرف T يتألف من ثلم عمودي يحده في الأعلى رف أو قلنسوة [110] في حين تعدّ السرة الأفقية الكبيرة المتبارزة غير جميلة.

1-3-2 الوحدات التجميلية لجدار البطن الأمامي الوحشي Anteriolateral Abdominal Wall Aesthetic Units:

إن اختلاف مرونة الجلد وطبيعته وتوزع النسيج الشحمي تحته والبنى العضلية الهيكلية باختلاف جغرافيا البطن، يجعل من المفيد، لتحقيق أفضل النتائج في عمليات تجميل منطقة البطن، عدّ هذه المنطقة مؤلفة من وحدات تجميلية كما هو حال الوحدات التجميلية في الأنف، والتي أسهم احترامها في أثناء عمليات الترميم أو التجميل إلى نتائج جمالية أفضل. لقد قام ماتاراسو[111] بتقسيم منطقة البطن عند الإناث إلى سبع وحدات تجميلية وعند الذكور إلى ست وحدات. تتضمن الوحدات التجميلية لجدار البطن الأمامي الوحشي عند الإناث: منطقة أعلى جدار البطن الأمامي، منطقة أسفل جدار البطن الأمامي، منطقة السرة، منطقة العانة، منطقتي الخاصرتين، ويشمل جدار البطن الخلفي على منطقة العجز، ومنطقة طيتي أعلى الظهر (طيتي حمالة الصدر)، الشكل (3-2). في حين تتضمن الوحدات التجميلية عند الذكور: منطقة أعلى جدار البطن الأمامي، منطقة أسفل جدار البطن الأمامي، منطقة السرة، منطقة العانة، منطقتي الخاصرتين في جدار البطن الأمامي الوحشي، ومنطقة العجز في جدار البطن الخلفي. الشكل (3-2).

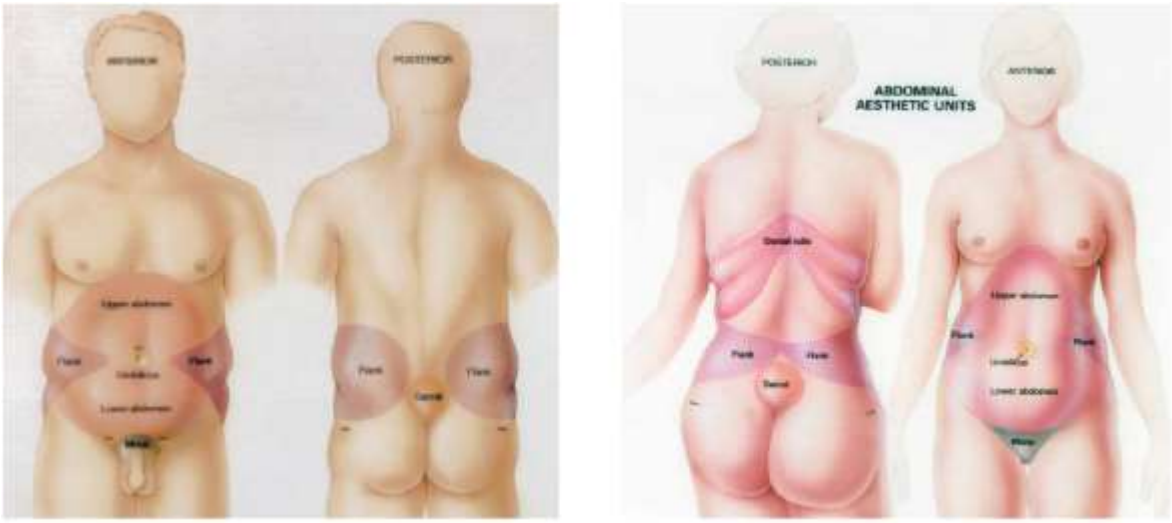

الشكل (3-2)[111]: الوحدات التجميلية لمنطقة البطن: عند الإناث وعند الذكور

1-3-2-1 منطقة أعلى البطن Upper Abdomen:

يبدو الجزء العلوي من البطن أعلى منطقة السرة عند الإناث مقعراً بشكل لطيف وأكثر تسطحاً عند الذكور، الشكل (3-3)، يقسمه بشكل عمودي ناصف الخط الأبيض وعلى جانبيه انتفاخا عضلتي المستقيمة البطنية وإلى الوحشي منهما انخفاض الخط نصف الهلالي [111]. يحد المنطقة من الأعلى قوس يشكلها التقاء الغضاريف الضلعية مع عظم القص وتشاهد خصوصاً عند الإناث والمرضى النحيلين، إذ يبلغ قياس زاوية القوس 90 درجة تقريباً عند الرجال و60 درجة عند الإناث [112]. الشكل (3-3). تتماهى منطقة أعلى البطن في الأسفل مع منطقة السرة.

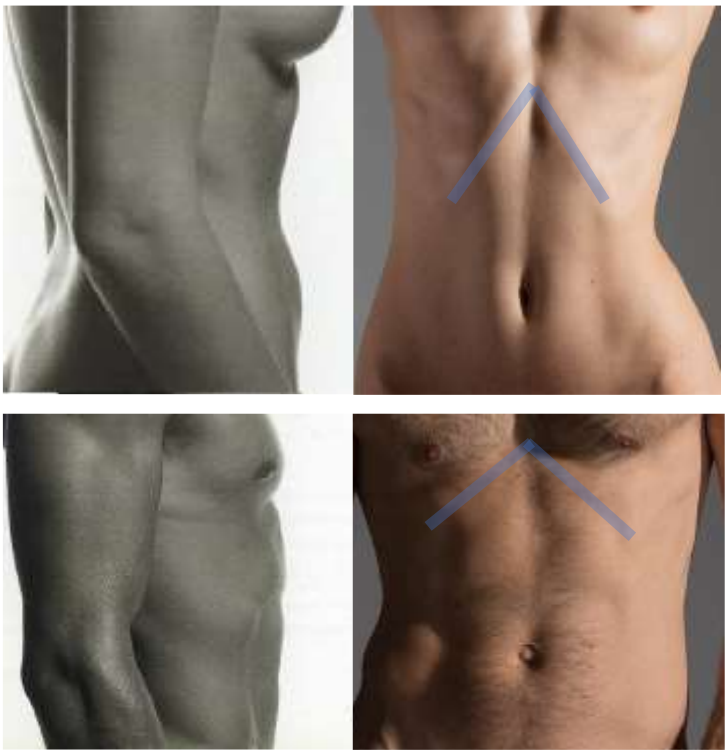

الشكل (3-3): الوحدة التجميلية لمنطقة أعلى البطن

1-3-2-2 منطقة السرة Umbilicus:

تتميز السرة عند الذكور الرياضيين بحافة علوية حادة في حين تكون الحافة السفلية أقل تحدداً، وتعمل وسادة شحمية عند الإناث حول السرة على إعطائها عمقاً أكبر وتجعل من حدودها مبهمة[112]. الشكل (3-4).



الشكل (3-4): الوحدة التجميلية لمنطقة السرة

1-3-2-3 منطقة أسفل البطن Lower Abdomen:

يشكل جدار البطن الأمامي تبارزاً طبيعياً أسفل مستوى السرة مقارنة مع جدار البطن في المنطقة الواقعة فوقها، الشكل (3-5) ومن ثم ومن أجل إكساب نتائج عملية شد البطن المنظر الجمالي الطبيعي فإنه من المهم على الجراح المحافظة على هذا التبارز[104].



الشكل (3-5): الوحدة التجميلية لمنطقة أسفل البطن

1-3-2-4 منطقة العانة Mons Pubis:

تمثل منطقة العانة وحدة تجميلية ضيقة ذات جلد يتمتع بمقوية جيدة وكمية معتدلة من النسيج الشحمي تحت الجلد يعمل كوسادة أمام ارتفاق العانة العظمي [111]، الشكل (3-6). تعاني هذه المنطقة من تغيرات بسبب العمر أو الحمل والولادة أو تبدلات الوزن فتبدو عريضة ممتلئة ذات جلد بمقوية ضعيفة فتصبح أكثر تحدباً [111].غالباً ما يتم إهمال هذه المنطقة أثناء عمليات تجميل البطن فتبدو مسحوبة باتجاه الأعلى متطاولة غير متناسبة مع نتيجة البطن المشدود المسطح.

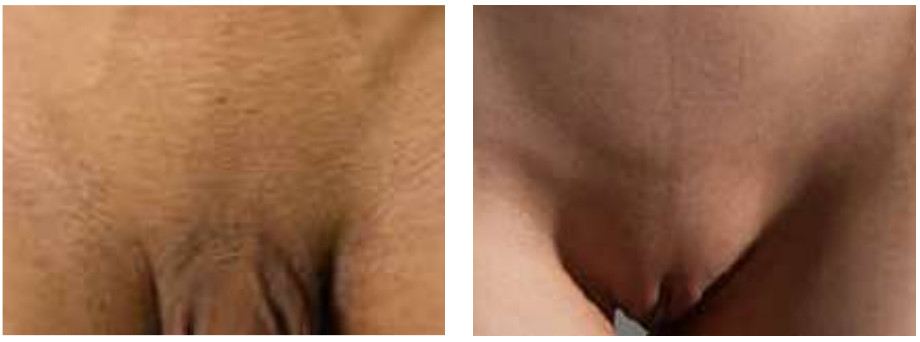

الشكل (3-6): الوحدة التجميلية لمنطقة العانة

1-3-2-5 منطقة الخاصرتين Flanks:

تأخذ منطقة الخاصرة، هندسياً، شكل شبه منحرف وتمتد من الحافة الضلعية في الأعلى حتى عظام الحوض في الأسفل لتلتف من الناحية الأمامية الوحشية باتجاه الخلف على جانبي الجسم [112].

يساعد تقعر منطقة الخصر عند الإناث في إعطاء الجسم من المنظر الأمامي شكل الساعة الرملية في حين تكون هذه المنطقة أقل تقعراً عند الذكور فيكسب منطقة الجذع من المنظر الأمامي شكلاً مربعاً. الشكل (3-7).



الشكل (3-7): الوحدة التجميلية لمنطقة الخاصرة كما تبدو من المنظر الأمامي

إن تباين البنية التشريحية باختلاف الوحدات التجميلية لمنطقة البطن، يكسب هذه المنطقة أبعادها الجمالية الخاصة، وتتعرض هذه البنى إلى العديد من التغيرات نتيجة أسباب مختلفة، سنأتي على ذكرها لاحقاً، فينجم عنه تغير في شكل الوحدات التجميلية وتناسبها ومن ثم فقدان المعايير الجمالية لجدار البطن، لذا فإن إدراك الخصائص التشريحية لهذه الوحدات ومراعاتها لابد أن يكون له من الأثر الكبير على نتائج جراحة تجميل منطقة البطن.

الباب الرابع:

تشوهات جدار البطن: الآلية المرضية والتصنيف

Abdominal Wall Deformities: Etiology & Classification

1-4-1 الألية المرضية لتبدلات جدار البطن Semiology of The Abdominal Wall:

هناك العديد من العوامل التي قد تغير من شكل جدار البطن ووظيفته إلى الحد الذي يمكن أن يغدو فيه هذا التغير غير سارٍ للمريض، وقد تصبح معه العناية الصحية بالجسم صعبة، ولعل أفضل طريقة لدراسة هذه العوامل هو تناول كل مكون من مكونات جدار البطن بالدراسة بصورة مستقلة.

1-4-1-1 الجلد Skin:

قد يتعرض جلد البطن إلى تغيرات بسبب الرضوض أو الحمل أو البدانة أو فقدان الوزن الشديد أو حتى نتيجة تقدم العمر الطبيعية.

تعدّ مرونة جلد البطن ذات أهمية وظيفية، ففي الحمل تسمح هذه الميزة بتمطط الجلد، غير أن هذه المرونة ذات محدودية فقد يتسبب التمطط الزائد بظهور التشققات الحملية التي تمثل عملية تمزق وتباعد ألياف الكولاجين في أدمة الجلد واستبدالها بنسيج ندبي. إن رخاوة الجلد وترهله بعد الحمل عكوسة إلى حد معين وما تبقى بعد مرور ستة أشهر قد يُعدُّ تغيراً دائماً غير عكوس [27،113] . كما يمكن أن تنتج ذات التغيرات السابقة عن التبدّل الكبير في وزن الجسم كما هو الحال بعد فقدان الوزن عند المرضى ذوي البدانة المرضية.

من التشوهات المشاهدة أيضاً في جلد جدار البطن هي الندبات سواء التالية للرضوض أو من منشأ جراحي والتي يمكن أن تهدد التروية الدموية في عملية شد البطن، بالمقابل تسمح عملية شد البطن في بعض الأحيان بالتخلص من هذه الندبات وإزالتها في أثناء العمل الجراحي [27].

من التبدلات المرضية الجلدية التي يمكن مشاهدتها عند بعض المرضى التعطّن والتهاب الجلد والمذح نتيجة الرطوبة والاحتكاك في جلد طيات الترهل.

1-4-1-2 النسيج الشحمي Adipocyte Tissue:

تعرّف البدانة بأنها زيادة في وزن الجسم نتيجة تراكم الدهون أكثر من 15-20% من الوزن المثالي للجسم عند الذكور وفوق 25-30% عن الوزن المثالي للجسم عند الإناث[114].

يوجد نمطان أساسيان للبدانة هما البدانة الضخامية إذ يكون هناك ميول خلقي جيني لزيادة القدرة التخزينية للدهن في الخلايا الشحمية ومن ثم زيادة حجمها مقارنة مع البدانة فرط التصنعية حيث يكون هناك إنتاج لخلايا شحمية جديدة لتخزن الدهون الزائدة [68]، وهذا ما يشاهد عندما يكون إجمالي شحوم الجسم أكثر من 40 كغ [115،113].

هذا ويؤدي تقدم العمر، كعملية طبيعية، دوراً مهماً في زيادة كمية النسيج الشحمي أو إنقاصه وتوزعه، أو فقدان كتلة الجسم العضلية ومرونة النسج [116] فضلاً عن تراكم الشحوم الحشوية داخل البريتوان مع تقدم العمر خاصة عند المرضى الذكور وعند الإناث بعد سن اليأس.

من الجدير بالذكر أن معظم حالات البدانة تمثل مضاد استطباب ولو نسبي لعمليات جراحة تجميل منطقة البطن إلا في بعض الحالات الخاصة التي تكون فيها الجراحة ليست بغرض التجميل كهدف أول وإنما بقصد تحسين العناية الصحية إذ تزال كمية كبيرة من الجلد المترهل الزائد والدهون مع أقل قدر من التسليخ بغية تحسين نوعية حياة المريض.

1-4-1-3 البنية العضلية السفاقية Musculofascial System:

تبدي بعض مناطق البنية العضلية السفاقية لجدار البطن بالحالة الطبيعية درجة من الضعف كالخط الأبيض والخط نصف الهلالي وحلقة السرة والرباط الأربي، فتسبب الرضوض وارتفاع التوتر داخل البطن، كما هو في الحمل، تباعداً في النسيج السفاقي العضلي لهذه المناطق، ففي تباعد عضلتي المستقيمة البطنية يتبارز البطن في هذه المنطقة بشكل كروي في حين يسبب تباعد عضلتي المنحرفة الظاهرة إلى زيادة محيط الخصر وربما حدوث فتق لمكونات البطن عبر الألياف المتباعدة [113].

تؤدي الوراثة دوراً في وجود ضعف خلقي في عضلات أسفل البطن عند بعض الأشخاص ما ينجم عنه بطن متبارز مستدير. كما قد تسبب البدانة فرط بزخ كنتيجة لتمطط عضلتي المستقيمة البطنية وتباعدهما

بالإضافة إلى زيادة الدهون الحشوية فيعاني مرضى فقدان الوزن الشديد، كنتيجة ثانوية، من جلد بطن مترهل رخو وبقاء تباعد عضلتي المستقيمة [115].

1-4-2 تصنيف تشوهات شكل البطن Abdominal deformities Classification:

وضع في سبيل تسهيل مقاربة تبدلات شكل البطن واختيار العمل الجراحي المناسب العديد من التصانيف التي تستند إلى دراسة درجة ترهل الجلد ومقوية جدار البطن، إذ وضع بوزولا وزملاؤه Bozola et al سنة 1988 تصنيفاً تضمن خمس مجموعات للتشوهات الجمالية لمنطقة البطن مع التداخل الجراحي المقترح، الجدول (4-1) [117].

الجدول (4-1) [117]: تصنيف بوزولا وزملائه لتشوهات منطقة البطن الجمالية

المجموعة	التبدلات البنيوية	التداخل الجراحي المقترح
المجموعة الأولى **Group I**	لا زيادة في الجلد زيادة في الدهون في منطقة البطن والخاصرتين والمنطقة القطنية لا ضعف في البنية العضلية السفاقية السرة في موقعها الطبيعي بتناسب يتراوح بين 1\1.5 – 1\1.6 للقطعة السفلية \ القطعة العلوية للمسافة بين العانة – السرة – الناتئ الرهابي	شفط دهون
المجموعة الثانية **Group II**	زيادة في الجلد أسفل مستوى السرة غالباً أذية اللفافة السطحية في أثناء عملية قيصرية سابقة دون القيام بإصلاحها في وقتها زيادة في الدهون بشكل مشابه للمجموعة الأولى بنية عضلية سفاقية جيدة السرة في موقعها الطبيعي كما هو في المجموعة الأولى	شفط دهون استئصال مغزلي معترض فوق العانة يمتد أعلى مستوى الرباط الأربي ب 1-1.5 سم
المجموعة الثالثة **Group III**	زيادة في الجلد أسفل مستوى السرة غالبا أذية الفافة السطحية زيادة في النسيج الشحمي كما هو في المجموعة الأولى ضعف البنية العضلية السفاقية وتباعد عضلتي المنحرفة الظاهرة السرة في موقعها الطبيعي	إجراء شفط دهون استئصال جلد مغزلي معترض كما هو في المجموعة الثانية

		طي سفاق المنحرفة الظاهرة عبر نفق وحشي يمتد من الحفرة الحرقفية حتى الحافة الضلعية الوحشية
المجموعة الرابعة **Group IV**	زيادة خفيفة إلى متوسطة للجلد فوق وأسفل مستوى السرة توضع مرتفع للسرة بتناسب أكبر من 1\1.4 للقطعة السفلية \ القطعة العلوية للمسافة بين العانة – السرة – الناتئ الرهابي زيادة دهون كما في المجموعة الأولى تباعد في عضلتي المستقيمة البطنية	شفط دهون استئصال مغزلي معترض كما هو الحال في المجموعتين الثانية والثالثة طي غمد المستقيمة على الخط الناصف من العانة حتى الناتئ الرهابي فصل السرة وإعادة تثبيتها في مكان أخفض بـ 2–4 سم (تقنية السرة الطافية)
المجموعة الخامسة **Group V**	زيادة في الجلد فوق وأسفل مستوى السرة توضع منخفض للسرة التناسب 1\1.6 أو أكثر زيادة في الدهون كما هو في المجموعات السابقة تباعد عضلتي المستقيمة البطنية مع أو دون تباعد في عضلتي المنحرفة الظاهرة	استئصال جلد مغزلي يمتد ارتفاعاً من العانة حتى السرة طي غمد المستقيمة على الخط الناصف وسفاق المنحرفة الظاهرة عبر نفق وحشي في حال الضرورة نقل السرة

حيث تتضمن المجموعة الأولى نساء غير ولودات شابات مع جلد ذي مرونة طبيعية ومقوية عضلية جيدة وتكمن المشكلة الأساسية في تراكم الدهون تحت الجلد[117]. الشكل (4–1)

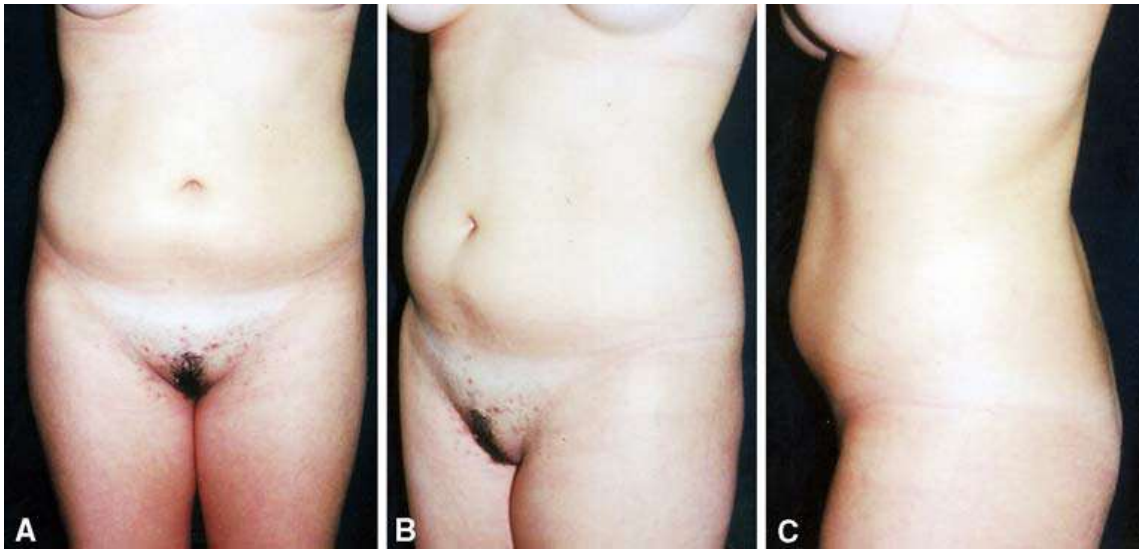

الشكل (4-1)[117]: التبدلات الملاحظة لدى مرضى المجموعة الأولى وفق تصنيف بوزولا

تشمل المجموعة الثانية مريضات لديهن سوابق حمل واحد على الأقل مع رخاوة خفيفة في الجلد أسفل البطن وبنية عضلية سفاقية طبيعة مع زيادة في النسيج الشحمي تحت الجلد، وتكون أوضح في المنطقة الواقعة أسفل مستوى السرة[117]. الشكل (4-2).

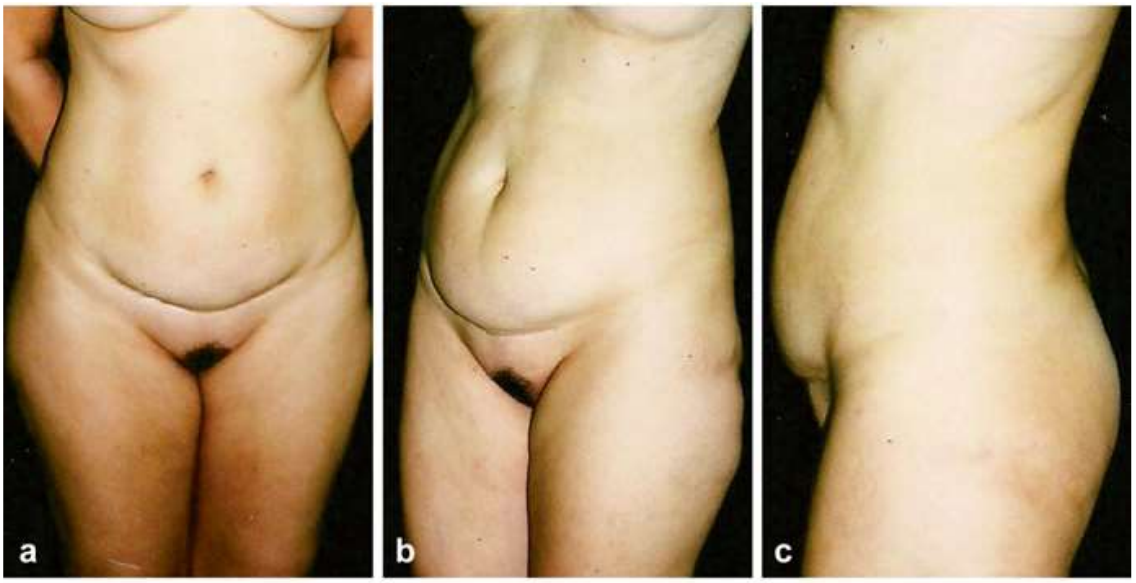

الشكل (4-2)[117]: التبدلات الملاحظة لدى مرضى المجموعة الثانية وفق تصنيف بوزولا

تتضمن المجموعة الثالثة المرضى الذين يعانون من ترهل معتبر للجلد أسفل السرة وزيادة في النسيج الشحمي ورخاوة في البنية العضلية السفاقية لجدار البطن مع تباعد عضلتي المنحرفة الظاهرة[117]. الشكل (4-3).

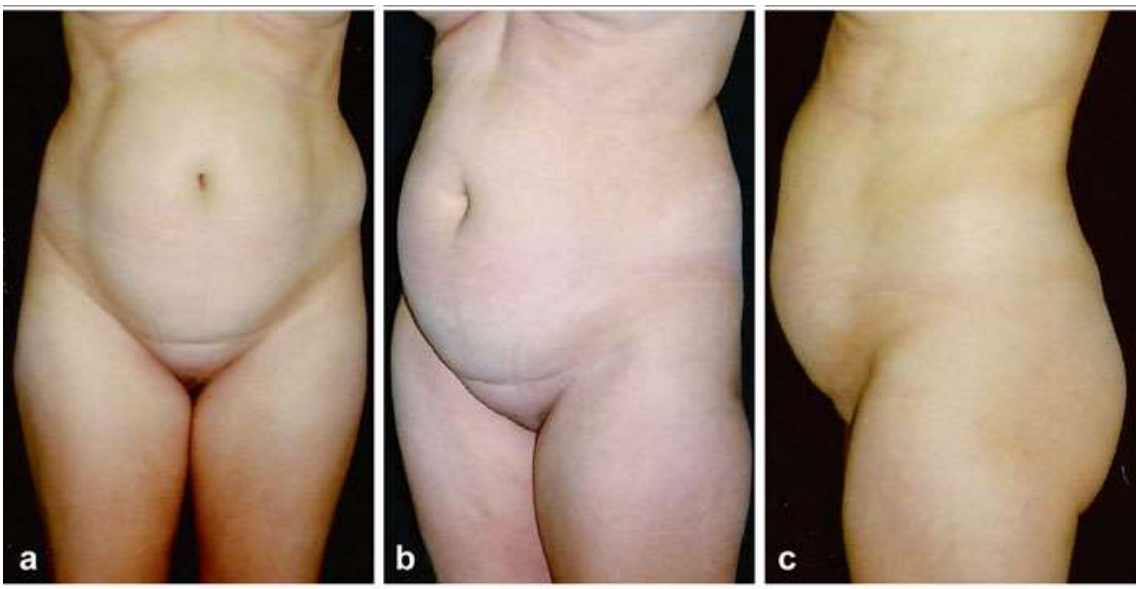

الشكل (4-3)[117]: التبدلات الملاحظة لدى مرضى المجموعة الثالثة وفق تصنيف بوزولا

يشكو مرضى المجموعة الرابعة من زيادة خفيفة إلى متوسطة في الجلد مع كمية متباينة من الدهون ورخاوة في البنية السفاقية العضلية من الناتئ الرهابي حتى العانة يتجلى بتباعد عضلتي المستقيمة البطنية بالإضافة إلى توضع مرتفع للسرة أكثر من 14 سم فوق ارتفاق العانة[117]. الشكل (4-4).

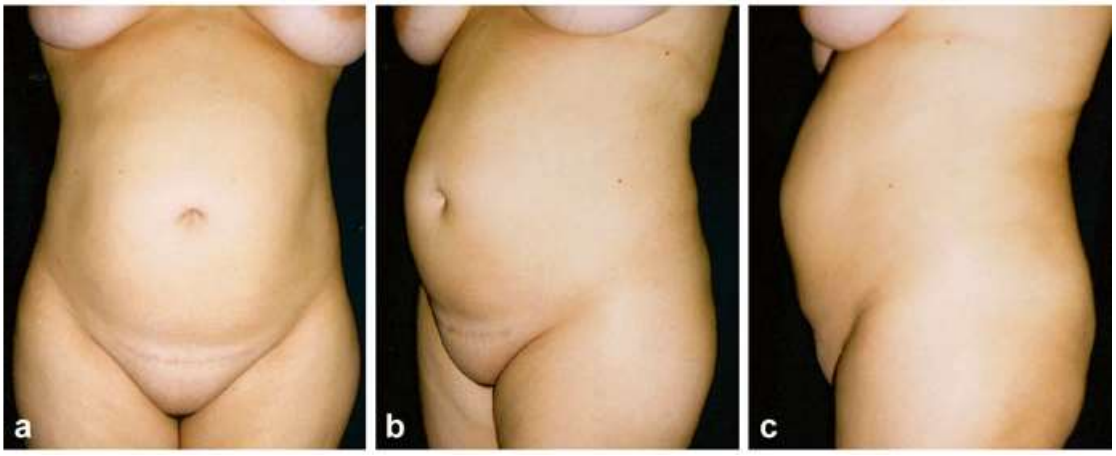

الشكل (4-4)[117]: التبدلات الملاحظة لدى مرضى المجموعة الرابعة وفق تصنيف بوزولا

تضم المجموعة الخامسة المرضى الذين يعانون من ترهل كبير وزيادة كبيرة في الجلد خاصة في المستوى فوق السرة مع أو من دون زيادة في الجلد أسفل مستوى السرة وزيادة في النسيج الشحمي مترافقاً مع ضعف في البنية السفاقية، تباعد عضلتي المستقيمة البطنية مع أو من دون تباعد في عضلتي المنحرفة الظاهرة، كما يتفرد مرضى المجموعة الخامسة بتوضع منخفض للسرة عن المكان الطبيعي[117].شكل (4-5)

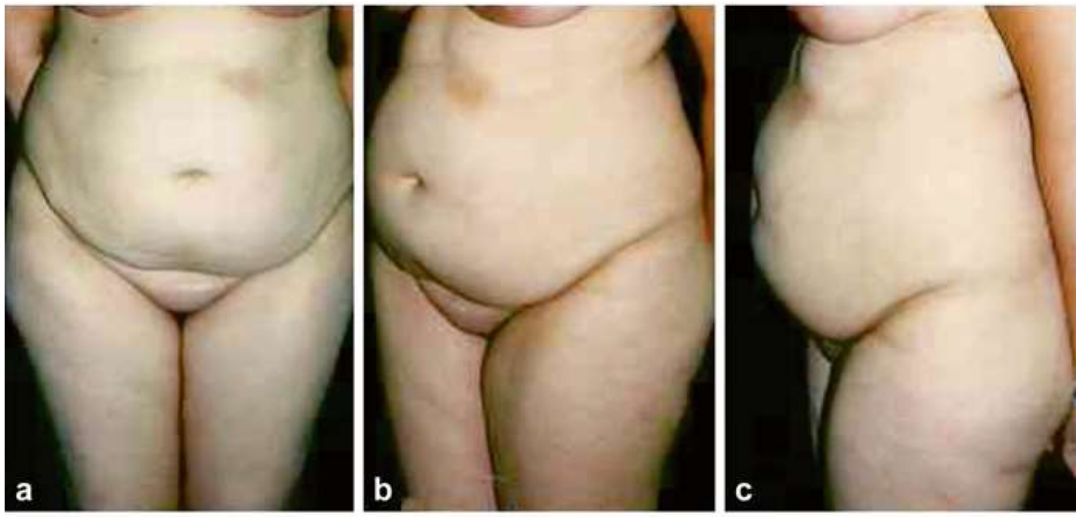

الشكل (4–5)[117]: التبدلات الملاحظة لدى مرضى المجموعة الخامسة وفق تصنيف بوزولا

وضع بعد ذلك ماتاراسو Matarasso [118] تصنيفه لتشوهات جدار البطن معتمداً على التبدلات الملاحظة في طبيعة الجلد والنسيج الشحمي تحت الجلد ومقوية البنية العضلية السفاقية لجدار البطن، وقام بتعديله عام 1995 ليشمل التداخلات الصغرى Mini invasive [119]. الجدول (4–2)، الجدول (4–3).

الجدول (4–2)[118]: تصنيف ماتاراسو لتشوهات جدار البطن

التصنيف	درجة ترهل الجلد	كمية الشحم تحت الجلد	المقوية العضلية السفاقية	التقنية المناسبة
نمط I	رخاوة بالحد الأدنى	متباينة	ضعف بسيط جداً	شفط دهون
نمط II	رخاوة خفيفة	متباينة	ضعف بسيط أسفل البطن	شد بطن أصغري
نمط III	رخاوة متوسطة	متباينة	ضعف متوسط أسفل البطن أو / وأعلى البطن	شد بطن معدل
نمط IV	رخاوة شديدة	متباينة	ضعف مهم أسفل البطن أو / وأعلى البطن	شد بطن قياسي مع شفط دهون

الجدول (4-3)[119]: تصنيف ماتاراسو المعدل لتشوهات جدار البطن

التصنيف	درجة ترهل الجلد	كمية الشحم تحت الجلد	المقوية العضلية السفاقية	التقنية المناسبة
نمط 1a	رخاوة بالحد الأدنى	⇑	ضعف بسيط جداً	شفط دهون موسع
نمط 2a	رخاوة خفيفة (ندبة عمودية سابقة)	متباينة	ضعف بسيط أسفل البطن	شد بطن أصغري
نمط 3a	رخاوة بالحد الأدنى	متباينة	ضعف أسفل/ أعلى البطن	تداخل تنظيري على البنية العضلية

الجدول (4-4)[121]: تصنيف بيتغاي لتشوهات جدار البطن والمقاربات الجراحية المقترحة

النمط	الموجودات السريرية	التدبير الجراحي المقترح
I	اضطراب النسيج الشحمي لجدار البطن دون رخاوة في الجلد وغياب التباعد العضلي والفتوق	شفط الدهون
II	اضطراب معتدل في النسيج الشحمي لجدار البطن مع وجود تباعد عضلي	شد بطن أصغري أو شد بطن بالتنظير
III	اضطراب بارز في النسيج الشحمي لجدار البطن مع زيادة ورخاوة في الجلد، وجود تباعد عضلي مع وجود أو غياب ندبة مرافقة	شد البطن قياسي
IV	رخاوة في الجلد مع أو من دون اضطراب في النسيج الشحمي مترافق مع تباعد عضلي أو تبارز لأحشاء البطن عبر ندبة مرافقة	مقاربة لانمطية
O	اضطراب معمم مهم للنسيج الشحمي في جدار البطن دون وجود زيادة في الجلد	المرضى ليسوا مرشحين نموذجيين لعملية شد البطن ويجب العمل على إنقاص الوزن قبل العمل الجراحي.

كما اعتمد روريتش وزملاؤه Rohrich et al[120] تصنيف ماتاراسو كأساس لهم فصنّف تشوهات جدار البطن في أربعة أنماط، وقسّم كل نمط إلى تحت نمط A أو B وفقاً لوجود تباعد في عضلتي المستقيمة البطنية أو غيابه. في حين قدم بيتغاي Pitanguy [121] تصنيفه المستقل عن ماتاراسو مقترحاً وجود حالات لانمطية تحتاج تدبيراً خاصاً. الجدول(4-4).

فصّل نحاس Nahas [102] في الجانب المتعلق بمقوية البنية العضلية السفاقية من تشوهات جدار البطن، فوضع تصنيف موضوعي يقوم على ذلك. الجدول (4-5). موضحاً المقاربة الفضلى لتدبير كل نمط من الأنماط. الشكل (3-6).

الجدول(4-5)[102]: تصنيف نحاس لتشوهات البنية العضلية السفاقية في جدار البطن والمقاربات الجراحية المقترحة

نمط التشوه العضلي السفاقي	الموجودات السريرية	المعالجة
A	تباعد عضلتي المستقيمة البطنية (RD) تالي للحمل	طي غمد المستقيمة البطنية.
B	تباعد عضلتي المستقيمة البطنية ورخاوة في السفاق الوحشي وأسفل السرة	طي غمد المستقيمة وطي سفاق المنحرفة الظاهرة بشكل حرف L
C	ارتكاز خلقي معيب وحشي للعضلة المستقيمة البطنية (CRD) على الحافة الضلعية.	تحرير عضلتي المستقيمة البطنية عن الغمد الخلفي (PS) وتقريبهما إلى الخط الناصف.
D	تباعد عضلتي المستقيمة البطنية مع ضعف تشكل منطقة الخصر	طي غمد المستقيمة البطنية مع تقريب عضلتي المنحرفة الظاهرة (EOM)

Type A

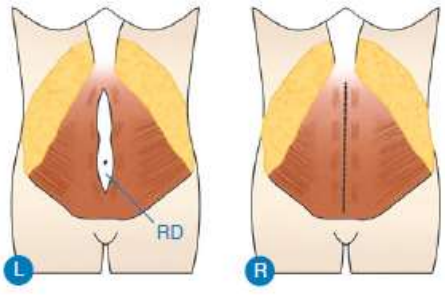

تباعد عضلتي المستقيمة البطنية تالي للحمل

Type B

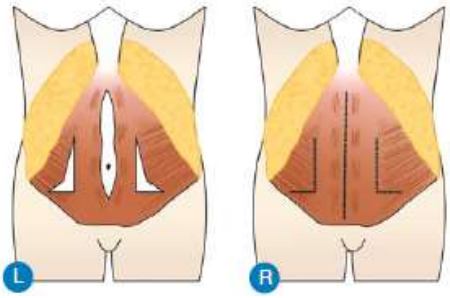

تباعد عضلتي المستقيمة البطنية ورخاوة في البنية العضلية السفاقية

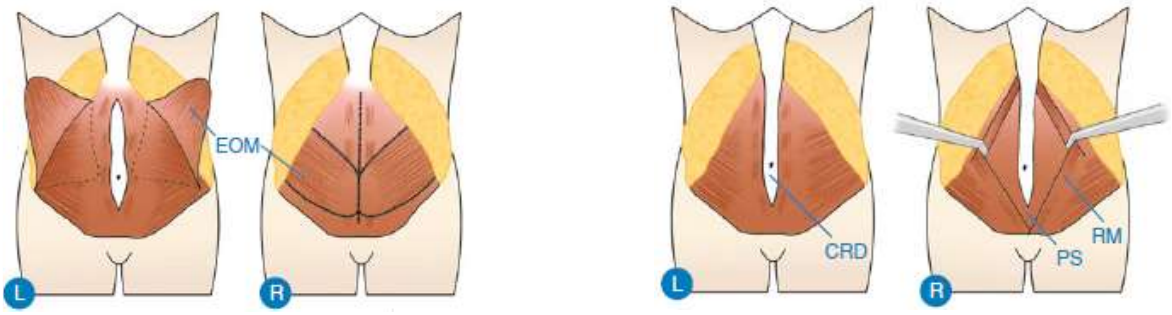

Type D

Type C

تباعد عضلتي المستقيمة البطنية مع ضعف تشكل منطقة الخصر

ارتكاز وحشي خلقي للعضلة المستقيمة البطنية

الشكل (4-6)[102]: أنماط تشوهات البنية العضلية السفاقية في جدار البطن وفق نحاس وتدبيرها المقترح

على الرغم من أن معظم تشوهات البطن يمكن إدراجها ضمن واحدة من التصنيفات التي ذكرت سابقاً، فإن بعض الحالات اللانمطية كشد البطن الثانوي أو المرضى الذين يعانون من تشوهات عدة في آن واحد أو الترهلات بعد نقص الوزن الشديد، لا تتناسب مع أي من التصنيفات السابقة بشكل مطلق وتحتاج مقاربة خاصة لتدبيرها [122,123].

الباب الخامس

جراحة شد البطن

Abdominoplasty Surgery

يتطلب الحصول على نتائج جمالية مميزة وطويلة الأمد بأقل نسبة اختلاطات ممكنة في جراحة شد البطن، على اختلاف طيف التغيرات البنيوية والتشريحية عند المرضى الراغبين بالخضوع لهذه العملية، إلى مقاربة منظّمة واتباع تقنيات معينة يتوقف الاختيار بينها على عوامل عدة كالتباينات التشريحية والتشوهات التي يعاني منها المرضى والنتيجة التي يرغبون بالحصول عليها.

1-5-1 عوامل اختيار التقنية الجراحية Parameters of Technique determining:

يمكن تحديد ستة عوامل لها أثر كبير في اختيار التقنية الجراحية المستخدمة في تجميل منطقة البطن. وقد شملت معظم تصنيفات تشوهات جدار البطن هذه العوامل لتقدم خارطة طريق تسمح بالمفاضلة فيما بين التقنيات الجراحية وانتقاء الأنسب بما يحقق أفضل النتائج، وهذه العوامل هي:

1-5-1-1 طبيعة جلد جدار البطن:

تعدّ طبيعة الجلد من العوامل المهمة في اختيار الاستراتيجية الجراحية، فتشير التشققات الجلدية إلى طبيعة الجلد الفاقد للمرونة، كما أن وجود رخاوة تسمح بسحب جلد البطن نحو الأسفل، بوضعية الاستلقاء، على نحو سهل يجعل عملية شد البطن الخيار الأول في المعالجة، أما في حال كان الجلد ثابتاً صعب الجر فإن عملية الشفط مع أو من دون شد بطن أصغري هي الإجراء المرشح [124].

يؤدي مكان توضع ترهل الجلد، أهمية كبيرة أيضاً، فوجود رخاوة في الجلد فوق وتحت السرة بالاتجاه العمودي يضع المريضة أو المريض في قائمة المؤهلين لشد البطن الكامل، أما إذا اقتصرت رخاوة الجلد على منطقة أسفل السرة فإن الحالة يمكن تدبيرها من خلال شد بطن أصغري أو تقنية السرة الطافية. وفي حال

وجود رخاوة عرضية في الجلد كما هو ملاحظ عند مرضى فقدان الوزن الشديد تصبح طريقة Fleur de lis الخيار الجراحي المطروح [125].

هذا وتؤثر كمية الجلد المترهل وتوزعه في الطول المتوقع لجرح شد البطن، إذ يتم تدبير الزيادة الوحشية في الجلد عبر تمديد جرح البطن في أثناء تطبيق طريقة الشد ذي التوتير العلوي الوحشي [126]، في حين عندما تكون الزيادة موزعة على كامل المحيط يصبح شد البطن بشكل الحزام ضرورياً [127].

1-5-1-2 النسيج الشحمي تحت الجلد:

من المهم دراسة كمية التوضع الزائد للنسيج الشحمي تحت الجلد وأماكنه، الأمر الذي يسهم في رسم خارطة طبوغرافية للمناطق التي يمكن إجراء الشفط فيها والأماكن التي ينبغي فيها تجنب إجراء الشفط للحصول على نتائج جمالية مثالية. في عملية شد البطن يتم شفط مناطق الدهون الزائدة كالخاصرتين والظهر والوجه الوحشي للفخذ قبل إجراء شد البطن، وقد يتم أيضاً حقن الدهون في منطقة الألية والانخفاض الواقع فوق المدور الكبير حين تقتضي الحاجة ذلك[124].

1-5-1-3 الشحم داخل البطن Intraabdominal Fat:

يشاهد التراكم الحشوي للدهون مع تقدم العمر خصوصاً عند الذكور، كما يلاحظ أيضاً عند النساء بعد سن اليأس. تجعل هذه الشحوم البطن متوتراً، ووجودها بكمية معتبرة يعيق الحصول على نتائج جمالية جيدة رغم التداخل المبالغ فيه لتقوية البنية العضلية السفاقية، ومن ثم يجب تدبير المريض من قبل طبيب أخصائي تغذية أو جراحة بدانة، بحسب ما تقتضيه الحالة، قبل القيام بأي تداخل تجميلي على منطقة البطن [128].

1-5-1-4 مقوية البنية العضلية السفاقية:

تعد رخاوة البنية العضلية السفاقية لجدار البطن أمراً شائعاً عند المريضات الولودات، كذلك الأمر عند مرضى فقدان الوزن الشديد، في حين لا يعاني معظم المرضى الذكور من هذه الرخاوة ولا يحتاجون إلى تقوية جدار البطن في أثناء الجراحة [129]. يمكن أن يسبب ارتفاع الضغط داخل البطن مع وجود ضعف في البنية العضلية السفاقية على الخط الناصف تباعداً للمستقيمتين البطنية، وقد يكون هذا

التباعد مهماً يسبب تبارزاً غير مرغوب فيه في جدار البطن وفي بعض الحالات الشديدة حدوث فتق للشحم أمام البريتوان أو حتى أحشاء البطن عبر منطقة الضعف، لذا فإن إصلاح هذا التشوه أساسي في خطة شد البطن عند مرضى محددين[130].

تختلف التقنية المستخدمة في تقوية جدار البطن باختلاف مكان توضع الرخاوة في البنية العضلية السفاقية وشدتها وامتدادها وترافقها مع وجود فتق أم لا، وتجب المقارنة بين أهمية إجراء تقوية البنية العضلية السفاقية والمضاعفات التي قد تنجم عنها، فقد يؤدي هذا الإجراء إلى حدوث اضطرابات تنفسية أو مفاقمتها، وعليه ربما يجب أن يكون طي السفاق محدوداً أو أن يلغى عند المرضى الذين يعانون من مشاكل في الجهاز التنفسي [128].

1-5-1-5 موقع السرة Position of the Umbilicus:

لا يمتلك المرضى الذين لديهم توضّع مرتفع للسرة غالباً، مقداراً كافياً من الجلد في المنطقة الواقعة فوق مستوى السرة بما يسمح بإجراء شد بطن قياسي، ويكونون مؤهلين أكثر لشد بطن أصغري مع شفط الدهون كحل جيد، وفي الحالات التي توجد فيها كمية كافية من الجلد الزائد فوق السرة مع ضعف في البنية العضلية السفاقية يصبح شد البطن بطريقة السرة الطافية وجرح شد منخفض التوضع مع طي غمد المستقيمة من الناتئ الرهابي حتى العانة، وشفط الدهون من منطقة الخاصرتين إجراء مستطباً [131]. أما في حال عدم وجود زيادة كافية في الجلد فمن الممكن تقوية البنية العضلية السفاقية بالتنظير وإعادة وضع السرة في مكان أكثر انخفاضاً [132].

1-5-1-6 المناطق المجاورة Adjacent Areas:

قد يطرأ على المناطق المجاورة لمنطقة البطن كالورك والفخذين والخاصرتين والظهر ومنطقة الألية تبدلات تشريحية جمالية وخاصة عند مرضى فقدان الوزن الشديد، كتراكم الدهون أو ترهل الجلد أو ظهور طيات جلدية في هذه المناطق، لذا يجب ألا تتم مقاربة منطقة البطن كوحدة مستقلة معزولة[133] لضمان المحافظة على التناسب والتناسق بين مناطق الجسم والحصول على نتائج جمالية أكثر طبيعية. تتنوع التداخلات على التبدلات الملاحظة في المناطق المجاورة للبطن بين شفط للدهون

المتراكمة في بعض المناطق كالخاصرتين وحقن الدهون في الألية والانخفاض فوق المدور الكبير[124]، أو تعديل شد البطن ليصبح ممدداً أو حزامياً بالتشارك مع شد أسفل الجسم في مرحلة واحدة أو على مراحل [133].

1-5-2 التقنية الجراحية Surgical Technique:

إن عملية شد البطن بما تهدف إليه من تجميل منطقة البطن لابد أن تتم بمقاربة التبدلات السابقة وتدبيرها عن طريق القيام بإزالة الجلد المترهل الزائد وإنقاص كمية الدهون المتوضعة تحت الجلد وتقوية البنية العضلية السفاقية ومقاربة السرة. على أن يتم كل ذلك من خلال جرح أقل ما يكون وضوحاً.

1-5-2-1 تدبير الجلد الزائد Management of excess skin:

يعد استئصال الجلد المترهل الزائد لجدار البطن الهدف الرئيس لشد البطن، ويتم ذلك، عموماً، عبر استئصال أفقي مغزلي الشكل يمتد شاقولياً من أعلى السرة مباشرة حتى العانة وأفقياً باتجاه الوحشي بما يكفي لمنع تشكل تشوه أذن الكلب عند نهاية ندبة جرح الاستئصال[130]. هناك العديد من التعديلات على هذه المقاربة العامة سواء في سبيل جعل ندبة الجرح منخفضلة وجعلها أقصر ما يمكن بالاتجاهين الوحشيين، أو إضافة مركبة عمودية للاستئصال المغزلي الأفقي، وبغض النظر عن النموذج المتبع في الاستئصال فإن الهدف النهائي هو التخلص من أكبر قدر من الجلد المترهل الزائد والدهون تحت الجلد مع المحافظة على الندبة الناجمة عن الاستئصال أخفض ما يمكن على طول الحافة السفلية لجدار البطن الأمامي وضمان عدم حدوث تشوه أذن الكلب في نهايتي ندبة الجرح الوحشيتين [130]

1-5-2-2 تدبير النسيج الشحمي تحت الجلد Management of subcutaneous fat:

تختلف مقاربة النسيج الشحمي تحت الجلد في جدار البطن باختلاف كمية الجلد الزائد، إذ يُعدُّ المرضى الذين يعانون من رخاوة بدرجة خفيفة في جلد البطن، مع كمية متباينة من الشحوم المتراكمة تحته، من دون وجود رخاوة أو رخاوة بسيطة في البنية العضلية السفاقية مرشحين مثاليين لتجميل منطقة البطن بتقنية الشفط. فبمجرد القيام بشفط الدهون تسمح مرونة الجلد بانكماشه وتحسّن المنظر الجمالي لمنطقة البطن [134]، أما المرضى الذين لديهم زيادة معتبرة في الجلد فيمكن إجراء شفط دهون الطبقة العميقة منه وفي

أماكن معينة لإكساب منطقة البطن بعد عملية الشد بعض التضاريس وإعطائها منظراً أكثر طبيعية[133].

من الطرق التي يمكن اتباعها أيضاً ازالة الدهون الزائدة من شريحة شد البطن في أثناء عملية شد البطن بالاستئصال تحت الرؤية المباشرة من المنطقة الواقعة تحت لفافة سكاربا[135].

مع تقدم المعرفة بالبنية التشريحية بات شفط الدهون جزءاً مهماً من عملية شد البطن فهو يسمح بتحريك سهل لشريحة شد البطن من دون الحاجة إلى إجراء تسليخ جراحي واسع مع المحافظة على التروية الدموية خلافاً لما كان سائداً [136].

1-5-2-3 تدبير مقوية جدار البطن:

من الممكن أن يكون لتقوية جدار البطن الأثر الأكبر في إعطاء عملية شد البطن النتيجة الأمثل، ويتم ذلك عبر نماذج متنوعة من إصلاح البنية العضلية والسفاقية باختلاف الحالة. يكسب تدبير تباعد المستقيمتين الخصر، على اختلاف التقنية المتبعة، وإعادة تموضع البنية العضلية السفاقية الوحشية باتجاه الأنسي، مزيداً من التقعر ويصبح البطن أكثر تسطحاً فيحسن من نتائج تجميل منطقة الجذع[133].

1-5-2-4 تدبير السرة Management of Umbilicus:

غالباً ما تتضمن عملية شد البطن تصنيع فتحة جديدة للسرة ضمن شريحة الشد تُنقل السرة إليها، إذ توجد العديد من التقنيات المستخدمة في النقل وتقوم جميعها على إنجاز سرة معتدلة العمق ضمن ندبة مخفية موضّعة بشكل دقيق على الخط الناصف للبطن [133]، في حين يميل عدد من الجراحين إلى استئصال السرة الأصلية وتصنيع سرة جديدة تمنحهم حرية أكبر في تحريك شريحة البطن واختيار المكان المناسب للسرة الجديدة[55]. يضاف إلى التقنيتين السابقتين تقنية السرة الطافية "Floating Umbilicus" يتم فيها فصل سويقة السرة عن البنية السفاقية الجدارية وتنقل مع شريحة البطن ليعاد تثبيتها على جدار البطن في مكان جديد مناسب[137].

1-5-3 أنماط شد البطن Abdominoplasty Types:

قاد اختلاف درجة التبدلات الملاحظة في العوامل المحددة لاختيار التقنية الجراحية في تجميل منطقة البطن إلى وجود تعديلات في طريقة شد البطن المتبعة بين مريض وآخر، وأوجد أنماطاً عدة من شد البطن منها:

1. شد البطن التنظيري
2. شد البطن الأصغري
3. شد البطن الكامل
4. شد البطن الممدد
5. شد أسفل الجذع المحيطي
6. شد البطن فلور دي ليس (نمط ورقة البرسيم)
7. شد البطن العكسي
8. مشاركة شد البطن مع شفط الدهون
9. شد البطن المعزز بالشفط
10. شد البطن نموذج تولوا

1-5-3-1 شد البطن التنظيري Endoscopic Abdominoplasty: تستخدم عبارة شد البطن التنظيري عموماً لوصف إجراء تتم من خلاله تقوية البنية العضلية السفاقية لجدار البطن الأمامي عبر التنظير من خلال مداخل جراحية محدودة، ويمكن أن يترافق ذلك مع درجة مختلفة من شفط الدهون من جدار البطن والقيام باستئصال جلدي بسيط.

يستطب شد البطن التنظيري عند توافر العوامل الآتية [138]:

1. عدم وجود زيادة في الجلد أو كون الزيادة محدودة والجلد ذو طبيعة جيدة.
2. وجود كمية معتدلة من الدهون التي يمكن تدبيرها بعملية الشفط.

3. وجود ضعف في البنية العضلية السفاقية أو تباعد صريح لعضلتي المستقيمة البطنية أو وجود فتق في جدار البطن أو السرة عند مريض يرغب بالإصلاح عبر ندبات محدودة.

في حين لا يستطب في الحالات التي لا يوجد فيها ضعف في البنية العضلية السفاقية أو أن يكون الضعف مركباً يتطلب تدبيراً مفتوحاً، أو وجود كمية كبيرة من الشحوم المتراكمة تحت جلد البطن، أو عند الحاجة إلى استئصال كمية كبيرة من الجلد، أو وجود ندبات كبيرة على جدار البطن يمكن التخلص منها بالجراحة التقليدية [138].

تُقوى البنية العضلية السفاقية لجدار البطن من الناتئ الرهابي حتى العانة إما في مستوى أمام السفاق[139] أو عن طريق تنظير البطن[140].

شد البطن التنظيري أمام السفاق: يختلف المدخل الجراحي للتنظير تبعاً للطريقة التي ستتبع في المحافظة على الجيب التنظيري مفتوحاً، فعند استخدام المبعد التنظيري لهذا الغرض يمكن وضع المدخل الجراحي في منطقة أعلى العانة أو السرة أو عبر ندبات سابقة، ويفضل بعض الجراحين إجراء مدخلين أحدهما في السرة والآخر في منطقة العانة إذ تعدّ هذه الطريقة المثلى في مقاربة أعلى البطن وتتيح إمكانية المحافظة على سويقة السرة والتداخل عليها عند الضرورة [139]. الشكل (A1-5). أما عند استخدام حقن غاز CO2 للمحافظة على الجيب التنظيري فيتم وضع ثلاثة مداخل جراحية [141] أو أربعة احياناً [138]، أحدها على الخط الناصف في الحافة العلوية لشعر العانة واثنان جانبيان في المنطقتين الأربيتين اليمنى واليسرى والرابع في السرة. الشكل (B1-5).

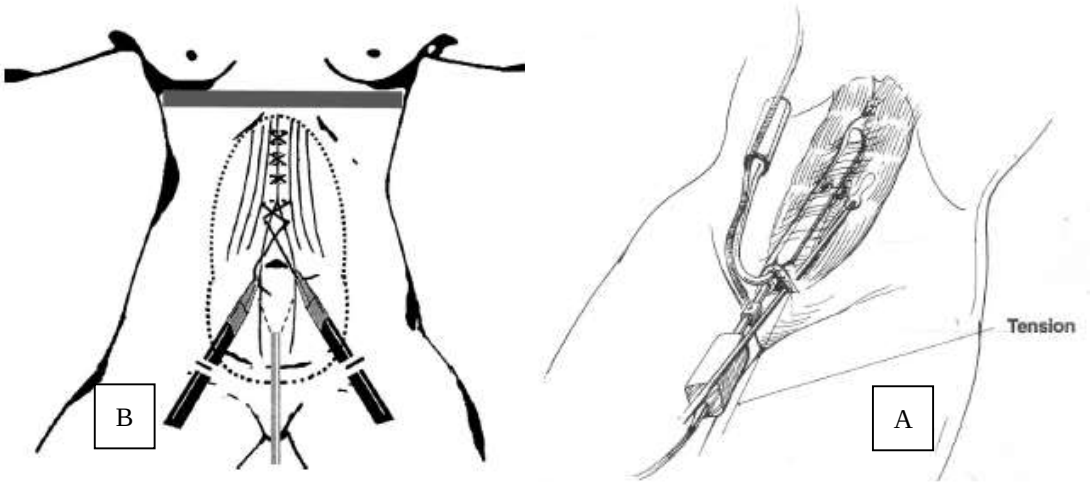

الشكل (5-1): شد البطن التنظيري أمام السفاق باختلاف طريقة إحداث الجيب التنظيري

يُجرى شفط الدهون قبل التنظير ويفيد هذا في جعل الشريحة أخف، ويكون أسهل نظراً لثباتية النسج بسبب ارتباطها بالسفاق، وينقص كمية سائل التخدير التي حُقنت تحت الجلد في بداية العمل الجراحي لتخفيف النزف والتي قد تغرق الساحة الجراحية [139].

بعد إنجاز الشفط وتهيئة الجيب التنظيري يُقوى جدار البطن، وتُصلح الفتوق في حال وجودها. يجرى طي للبنية العضلية السفاقية على الخط الناصف من الناتئ الرهابي حتى العانة إما على طبقتين [139] أو قطب على شكل رقم ثمانية بالانجليزية (Figure of 8) [141] باستخدام خيط غير ممتص [139،141] أو ذي امتصاص بطيء[138]

يتلو الانتهاء من عملية تقوية جدار البطن إعادة تثبيت السرة على السفاق في حال فصلها عنه في أثناء تجهيز الجيب التنظيري. ثم يُستأصل جزء من جلد جدار البطن عند الاستطباب، ويدعى عندها بشد البطن الأصغري المساعد بالتنظير، وأخيراً ينجز إغلاق طبقات جدار البطن على مستويات.

شد البطن التنظيري من داخل البطن: يدافع مؤيدو هذه الطريقة عنها كونها تقوم على تقوية الجدار الأمامي والخلفي لغمد المستقيمة [140] إلا أنها تتطلب خبرة جراحية في تنظير البطن إذ يشكل جوف البطن جزءاً مهماً من ساحة العمل الجراحي.

1-5-3-2 شد البطن الأصغري Mini-Abdominoplasty: يشير مصطلح شد البطن الأصغري التقليدي إلى شد البطن عبر جرح أقصر من ذلك المستخدم في شد البطن الكامل إضافة إلى عدم الحاجة لتغيير مكان السرة على سطح الجلد[142]. يمثل المرضى المرشحون لهذا النمط من الشد تقريباً نسبة 15% من المرضى الذين يراجعون بشكوى تشوهات جمالية في منطقة البطن[143]، وتتمثل شكوى المرضى بوجود كمية من الدهون الزائدة في جدار البطن مع رخاوة وترهل في جلد القسم السفلي منه بشكل أساسي، وضعفاً في البنية العضلية السفاقية في بعض الحالات.

يمكن تقسيم شد البطن الأصغري بحسب تدبير التبدلات الملاحظة لدى المرضى إلى أربعة أنماط:

1. شد البطن بالندبة القصيرة Short Scar Abdominoplasty.
2. شد البطن الأصغري المساعد بالتنظير Endoscopic Assisted Mini-Abdominoplasty.
3. شد البطن بتقنية السرة الطافية Umbilical Float Mini-Abdominoplasty.
4. شد البطن الأصغري الممدد عمودياً Vertical Extension Mini-Abdominoplasty.

منحت المشاركة بين إجراء شفط الدهون وجراحة شد البطن النتائج جمالية أكثر وتناسباً أفضل بين مناطق البطن المختلفة، فأصبح شفط الدهون جزءاً من عملية شد البطن الأصغري حتى أطلق عليه بعضهم اسم شد البطن الأصغري المعزز بالشفط Lipominiabdominoplasty [144]، وتشتمل جميع أنماط شد البطن الأصغري السابقة في تقنياتها على إجراء شفط للدهون.

يُحدد مكان جرح شد البطن، الخط السفلي لاستئصال الجلد، أخفض ما يكون، متوضعاً ضمن خط شعر العانة على بعد 6-7 سم من الملتقى الأمامي، وتتحدد الحافة العلوية له على بعد 10 سم على الأقل أسفل السرة بحيث يكون مجموع المسافتين بين السرة والحافة العلوية للاستئصال وبين الحافة السفلية والملتقى الأمامي 15-17 سم [137]. الشكل(5-2).

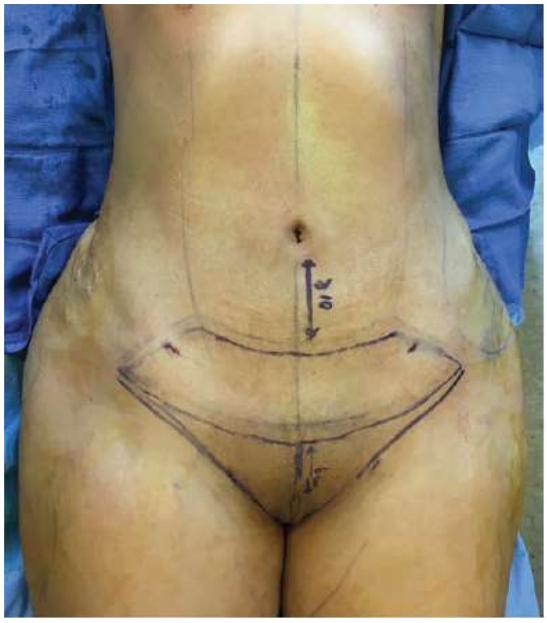

الشكل (5-2)[137]: تصميم جرح شد البطن الأصغري

يتراوح طول جرح شد البطن الأصغري عادة بين 10-12 سم ويعدل بحسب طول الطية الجلدية الموجودة أسفل البطن بحيث يحول ذلك دون تشكل تشوه أذن الكلب في نهايتي ندبة الجرح عند الإغلاق [145].

يُستأصل الجلد الزائد في منطقة أسفل البطن وتُرفع شريحة الشد إلى مستوى السرة من دون أن يتجاوزها للأعلى، غالباً، مع المحافظة على اتصال السرة بالبنية العضلية السفاقية [137]. في حال وجود ضعف في البنية العضلية السفاقية أسفل البطن يُجرى طي للسفاق في هذه المنطقة وفي حال امتداد الضعف إلى المنطقة الواقعة أعلى السرة يتم تدبيره إما بإجراء فصل لسويقة السرة عن السفاق وتمديد التسليخ للأعلى حتى الناتئ الرهابي والحافة الضلعية وتقوية السفاق ثم إعادة خياطة السرة في المكان المناسب أو أن يتم تدبير الضعف بالتنظير (شد البطن الأصغري المساعد بالتنظير).

تتحدد طريقة تحريك السرة نحو الأسفل عند الشد تبعاً لعوامل عدة كرخاوة الجلد في القسم العلوي من البطن ومكان توضع السرة البدئي، ففي حال وجود درجة كافية من رخاوة الجلد في القسم العلوي والسرة تقع في منتصف المسافة بين الناتئ الرهابي وارتفاق العانة وتبعد أكثر من ثلث تلك المسافة عن ارتفاق العانة، الشكل (5-3)، يكفي جر شريحة شد البطن للأسفل لتحريك السرة بالمقدار المناسب دون الحاجة لفصلها عن السفاق [146]، (شد البطن بالندبة القصيرة)، وفي حال عدم وجود رخاوة كافية في الجلد أعلى

البطن وتوضع السرة أعلى من منتصف المسافة بين الناتئ الرهابي وارتفاق العانة، تفصل سويقة السرة عن البنية العضلية السفاقية ويُعاد تثبيها في المكان الجديد المناسب لها [146](شد البطن بتقنية السرة الطافية).

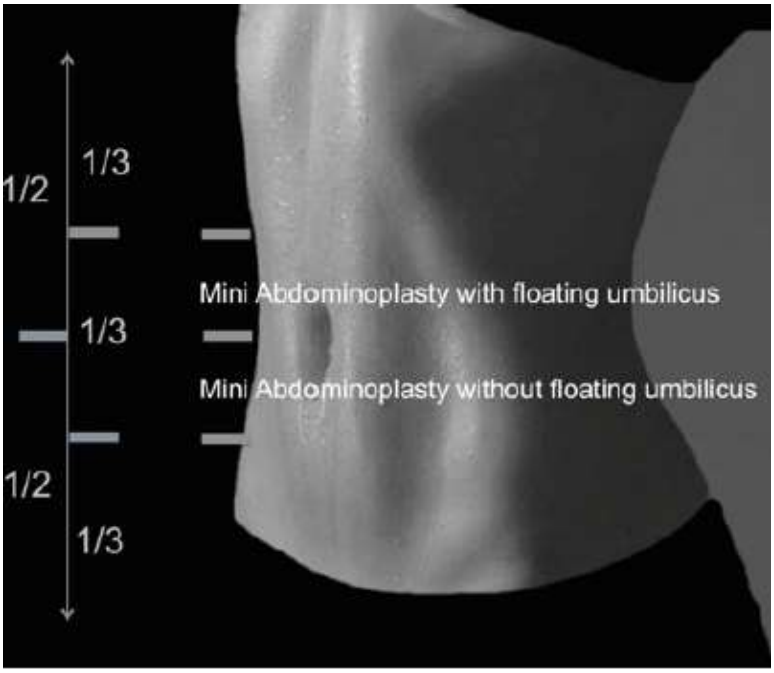

الشكل (5-3)[146]: مقاربة طريقة تحريك السرة في شد البطن الأصغري تبعاً لموقعها البدئي

في بعض الحالات التي تكون فيها السرة ذات توضع منخفض مع وجود رخاوة متوسطة في الجلد أعلى السرة وأسفلها ويصبح فيها تحريك موقع السرة إلى الأسفل ذا نتائج جمالية غير مقبولة، يتم اللجوء إلى فصل السرة عن جلد شريحة شد البطن وإعادة تثبيتها في مكان مناسب جديد كما هو متبع في عملية شد البطن الكامل التقليدية، وفي حال كانت زيادة الجلد غير كافية لتسمح باستئصال الفتحة الناجمة عن فصل السرة، مع الجزء المستأصل من جلد أسفل البطن تُغلق هذه الفتحة بشكل ندبة عمودية في المنطقة الخثلية (شد البطن الأصغري الممدد عمودياً) وفي بعض الحالات يتم وصلها مع ندبة الجرح المعترض بما يشكل ندبة حرف T مقلوبة [137].

1-5-3-3 شد البطن الكامل Full Abdominoplasty:

يمثل شد البطن الكامل أكثر أنماط عملية شد البطن المجراة شيوعاً [147]، ويعود ذلك إلى كثرة ترافق زيادة الدهون ورخاوة الجلد المعتبرة وتباعد المستقيمتين والتشققات الجلدية البطنية عند أغلب المرضى الراغبين بالخضوع لجراحة تجميل البطن، إذ يقدم شد البطن الكامل الحل الأمثل لمعظم هذه التبدلات. يستطب شد البطن الكامل عند المرضى الذين يرغبون بالخضوع لجراحة تجميل البطن ولديهم درجة كافية من ترهل الجلد والشحوم في جدار البطن الأمامي تسمح بإجراء نموذج استئصال للجلد تتجاوز حدوده العليا مستوى السرة ويمكّن من جعل ندبة جرح الاستئصال منخفضة ويتيح بسهولة عملية نقل السرة وتثبيتها على شريحة الشد في المكان الجديد المناسب [130].

1-5-3-3-1 معايير اختيار المريض المناسب لعملية شد البطن الكامل:

رغم ما يملكه شد البطن الكامل من أثر تجميلي كبير إلا أن نسبة المراضة المرتبطة به أعلى من بقية جراحات التجميل الأخرى، وتبلغ نسبة الاختلاطات الهامة 4% بالمقارنة مع 1.4% لغيره من الجراحات التجميلية [148] لذلك يعد اختيار المريض المناسب سواء من الناحية الصحية العامة أو المتعلقة بجراحة تجميل البطن أمراً أساسياً في جعل نسبة الاختلاطات أقل ما يمكن وتحقيق أفضل النتائج الجمالية ورضا المريض.

1-5-3-3-1-1 المعايير العامة:

تتطلب عملية شد البطن الكامل تدخلاً جراحياً كبيراً على النسج يتضمن إجراء تسليخ للنسج وربما طي للسفاق وندبة جرح طويل، لذلك يجب أن يتمتع المريض بحالة صحية عامة تمكّنه من التماثل للشفاء من هذه الحدثية الجراحية الكبيرة، ومن ثم فإن أي حالة مرضية تؤثر في عملية شفاء الجروح قد تزيد من نسبة حدوث الاختلاطات.

يمكن إنجاز أفضل نتائج جراحة شد البطن الكامل مع نسبة اختلاطات منخفضة عند المرضى الذين يتراوح وزنهم حول المعدل الطبيعي، كما يمكن للمرضى الذين يصل مشعر كتلة الجسم لديهم حتى 35 كغ/م^2 الخضوع للجراحة ولكن مع نسبة أعلى لحدوث الاختلاطات [149،150]،

لذلك من الأفضل تشجيعهم على خسارة بعض الوزن قبل العمل الجراحي، أما المرضى الذين يزيد وزنهم عن 50 كغ عن الوزن الطبيعي، فيجب متابعتهم من قبل طبيب جراحة البدانة [124].

من جانب آخر، يُعدُّ ثبات الوزن لأشهر عدة حول العمل الجراحي مهماً في الحصول على النتائج الجمالية المرغوبة والمحافظة عليها سواء من تراكم شحوم إضافية عند زيادة الوزن بعد العمل الجراحي أو حدوث ترهل لاحق في الجلد بعد عملية الشد في حال خسارة الوزن التالية له [133].

تؤدي الحالة التغذوية للمريض وسوء التغذية، الذي يمكن مشاهدته بعد عمليات جراحة البدانة، دوراً مهماً في حدثية شفاء الجروح، لذلك من المنطق دراسة الحالة التغذوية للمريض عبر دراسة المشعرات الدموية الأساسية كالخضاب والهيماتوكريت وخمائر الكبد ومستوى الألبومين العام في المصل كمشعر غير مباشر لصحة عملية شفاء الجروح [133].

يشكل الداء السكري مضاد استطباب نسبي لعملية شد البطن، ففي حال كانت الحالة الصحية العامة للمريض جيدة مع مستوى سكر دم مضبوط بشكل جيد، يمكن إنجاز الجراحة بحذر، مع مراعاة اتباع تسليخ أقل، وشفط دهون محدود، مع إغلاق خالٍ من الشد لطبقات جدار البطن[151].

ربما يتعرض المرضى الذين يعانون من مشاكل تنفسية بعد عملية شد البطن لصعوبات تنفسية وخاصة عند طي السفاق لما قد يسببه من ارتفاع عابر للضغط داخل البطن وعليه قد تتطلب مقاربة هؤلاء المرضى تجنب إجراء طي السفاق والقيام باستئصال محافظ للنسج الرخوة [124].

يشكل التدخين تحدياً كبيراً في معظم أنماط عملية شد البطن ولاسيما عند مشاركتها مع شفط الدهون، واستئصال الشحوم تحت لفافة سكاربا، وإجراء طي محكم للبنية العضلية السفاقية، فمرضى التدخين الفعال في خطر أعلى لحدوث نقص التروية وتنخر شريحة الشد وخصوصاً على الخط الناصف أسفل السرة فوق ندبة الجرح المعترض للشد [152]، بالإضافة إلى إمكانية حدوث تنخر للشحم المتبقي في جدار البطن، لذلك ينصح المرضى بإيقاف التدخين قبل 6

أسابيع من تاريخ الجراحة على أمل أن يسمح ذلك بتحسن الحالة الفيزيولوجية المتأثرة بالتدخين ومن ثم تحسين حدثية الشفاء. في حال الفشل في إيقاف التدخين يمكن إجراء الجراحة بحذر مع مراعاة اتباع تسليخ أقل، وشفط دهون محدود، مع إغلاق خالٍ من الشد لطبقات جدار البطن[152].

من غير المنصوح إجراء عملية شد البطن عند المريضات الراغبات بالحمل في المستقبل، ذلك أن الحمل من جهة يمكن أن يؤثر سلباً في النتائج الجمالية لشد البطن، ومن جهة أخرى فإن تقوية البنية السفاقية العضلية المجراة أثناء العملية تنقص من مرونة جدار البطن ويعرض صحة الأم والجنين للخطر لذلك يذهب بعضهم إلى عدّ الرغبة بالحمل اللاحق مضاد استطباب نسبي لجراحة شد البطن[53]، ومن الأفضل تأجيل العمل الجراحي حتى الانتهاء من الحمول [154].

من اختلاطات عملية شد البطن الخطيرة حدثية الصمات الخثارية الوريدية بما تشمله من خثار الوريد الصافن العميق والصمة الرئوية، ويزيد من نسبة حدوث هذه الاختلاطات طول زمن العمل الجراحي والبدانة وسوابق وجود اضطرابات خثارية وحدوث خثار وريد صافن عميق سابق، وتقدم العمر، وتشخيص سابق للإصابة بالسرطان [133]، واستعمال موانع الحمل، لذلك من الضروري الاستقصاء عن هذه السوابق في التاريخ المرضي للمريض، واتخاذ التدابير الوقائية اللازمة كما ينصح بإيقاف موانع الحمل قبل أسبوعين من موعد العمل الجراحي [155].

تعدّ مشاكل سوء وظيفة الأمعاء والمثانة مضاد استطباب نسبي لطي السفاق ذلك أن الطي يمكن أن يفاقم هذه الحالات المرضية [156].

1-5-3-3-1-2 المعايير الموضعية:

يمكن أن تشكل ندبات الجراحات السابقة على جدار البطن تهديداً لتروية شريحة شد البطن وخاصة ندبات الجروح تحت الحافة الضلعية [124]، غير أنها لا تمنع إجراء عملية شد البطن الكامل لطالما يتم تسليخ شريحة شد البطن بالقدر الكافي فقط لإجراء طي السفاق، وعند الحاجة لإجراء تسليخ إضافي يتم بشكل كليل باستخدام الأصابع للمحافظة على التروية الوحشية [157].

قد تترافق ندبات الجراحات السابقة على البطن، بما فيها الجراحات التنظيرية، مع حدوث فتوق، ورغم أنها لا تشكل أي صعوبة في رفع شريحة شد البطن إلا انها قد تؤهب لحدوث أذية حشوية في حال إجراء الشفط [158]. تشاهد الفتوق حول السرة خاصةً عند النساء الولودات ومرضى فقدان الوزن الشديد، وتتطلب تشخيصاً ودراسة مناسبة قبل العمل الجراحي، فالفتوق الكبيرة المختلطة تستدعي استشارة أخصائي جراحة عامة للمشاركة في التدبير [159].

إن المعايير العامة والموضعية السابقة تساعد في تسليط الضوء على إشارات خطر ومضادات استطباب نسبية تمكّن الجراح من أخذ الاحتياطات اللازمة لتجنب حدوث الاختلاطات والابتعاد عن إجراء شد البطن الكامل للمريض غير المناسب جراحياً.

1-5-3-3-2 المبادئ الجراحية في شد البطن الكامل Surgical Principals of Full Abdominoplasty:

يستند شد البطن الكامل على مبادئ جراحية تتضمن:

1. تصميم جرح شد البطن
2. تسليخ الجلد والنسيج تحت الجلد ورفع شريحة شد البطن
3. تقوية البنية العضلية السفاقية مع تصحيح تباعد المستقيمتين
4. تصنيع السرة أو إعادة تصنيع السرة
5. تثبيت شريحة الشد وإغلاق الجلد.

1-5-3-3-2-1 تصميم جرح شد البطن:

يراعى عند اختيار موقع جرح شد البطن ونمطه شكلُ جسم المريضة ونمط الثياب الداخلية ولباس السباحة المعتاد، بحيث يتم إخفاء الجرح ضمن حدود الملابس.

تعد معظم نماذج جرح شد البطن المتبعة كتعديل[160] للأنماط المقترحة من قبل رينو Regnault[21] وغريزر Grazer [161] ونموذج مقود الدراجة الموصوف من قبل بارودي

Baroudi [162]، تماشياً مع تغير الأنماط الرائجة من الملابس الداخلية وثياب السباحة ومن ثم ضماناً لإبقاء الندبة مخفية ضمن حدود الملابس الشكل (5-4).

يمكن، عموماً، تقسيم جرح شد البطن إلى ثلاثة أجزاء: جزء مركزي وجزء وحشي في كل جانب حيث يقسم الخط الناصف العمودي، المار من الناتئ الرهابي إلى الملتقى الأمامي للشفرين، جرح شد البطن بشكل متناظر.

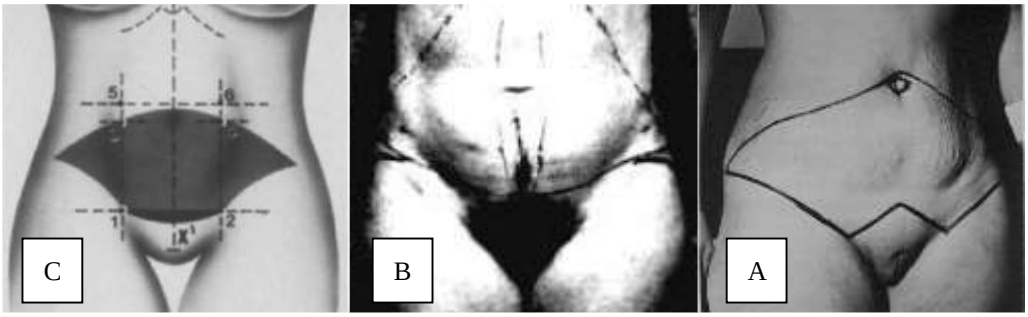

الشكل (5-4) [21، 161، 162]: أنماط جرح شد البطن: A نمط رينو، B نمط غريزر، C نمط بارودي

يتوضع الجزء الأوسط من جرح شد البطن على بعد 5-7 سم من الملتقى الأمامي للشفرين من جهة السرة. فجعل الجرح أكثر انخفاضاً قد يسبب شتراً ندبياً لفتحة المهبل نحو الأعلى وربما، أيضاً، عدم ارتياح في أثناء الجماع [163]. يتراوح طول هذا الجزء بين 10-14 سم فهو يمتد وحشياً إلى الأنسي تماماً من طية المغبن في كل جانب [164]. يبدأ في نهاية هذا الجزء القسم الوحشي لجرح شد البطن الذي يتصاعد سريعاً باتجاه الشوك الحرقفي الأمامي العلوي متبعاً خطوط لانغر في هذه المنطقة [130] وموازياً للطية الأربية دون أن يقطعها، فتوضع الجرح أخفض من ذلك يزيد من نسبة حدوث أذية للعصب الفخذي الجلدي الوحشي وما يرافق ذلك من إحساس مستمر بالخدر على الوجه الأمامي الوحشي للفخذ [163]. يمتد القسم الوحشي من جرح شد البطن بامتداد الطية البطنية بما يضمن عدم حدوث تشوه أذن الكلب في نهايتي ندبة جرح شد البطن وبقاء الندبة مخفية تحت الثياب المعتادة.

يُرسم تصميم جرح شد البطن بوضعية الوقوف وفي أثناء تطبيق الشد لجلد البطن نحو الأعلى يحاكي الشد الذي سينجم عن الجراحة، وتحول هذه المناورة دون انزياح ندبة الجرح عند الإغلاق باتجاه الأعلى عن المكان المرغوب فيه[165].

1-5-3-3-2-2 تسليخ ورفع شريحة شد البطن:

هناك نمطان لرفع (تسليخ) شريحة شد البطن، الشكل (5-5): النمط الكلاسيكي ويتم فيه التسليخ في مستوى واحد في كل الأماكن أمام سفاق البنية العضلية والمحافظة على لفافة غالاوديت Gallaudet التي تحتوي على شبكة من الأوعية الدقيقة تساعد على النزح المصلي [166]، والنمط مزدوج المستوى وفيه يكون التسليخ بدايةً فوق لفافة سكاربا في المنطقة الواقعة أسفل السرة ليتابع بعدها في المستوى أمام سفاق البنية العضلية في المنطقة الواقعة فوقها [167]، مع إمكانية استئصال شريط مركزي من لفافة سكاربا ونسيج الشحم العميق تحتها أسفل السرة لكشف سفاق العضلات وتسهيل إجراء الطي العضلي الممتد من الناتئ الرهابي حتى ارتفاق العانة. إن الغرض من المحافظة على لفافة سكاربا ليس دورها في تخفيف نسبة حدوث الورم المصلي التالي لعملية شد البطن [168] فقط بل وتقليص نتاج المفجر الجراحي ومدة بقائه [55].

يُشق الجلد والنسيج تحت الجلد إما وصولاً إلى لفافة سكاربا أو لفافة غالاوديت تبعاً للنمط المستخدم في رفع شريحة شد البطن متقدماً باتجاه الأعلى مع تضييق مساحة التسليخ فيأخذ نموذج التسليخ شكل حرف U المقلوب باتجاه الحافة الضلعية [166]. عند الوصول إلى السرة تفصل عن شريحة شد البطن ويتابع التسليخ على مستوى أمام سفاق العضلات. تتحدد درجة تسليخ الشريحة بما يضمن حرية جر الشريحة باتجاه الأسفل وبالمقدار الكافي أيضاً لإجراء تقوية جدار البطن الأمامي [166].

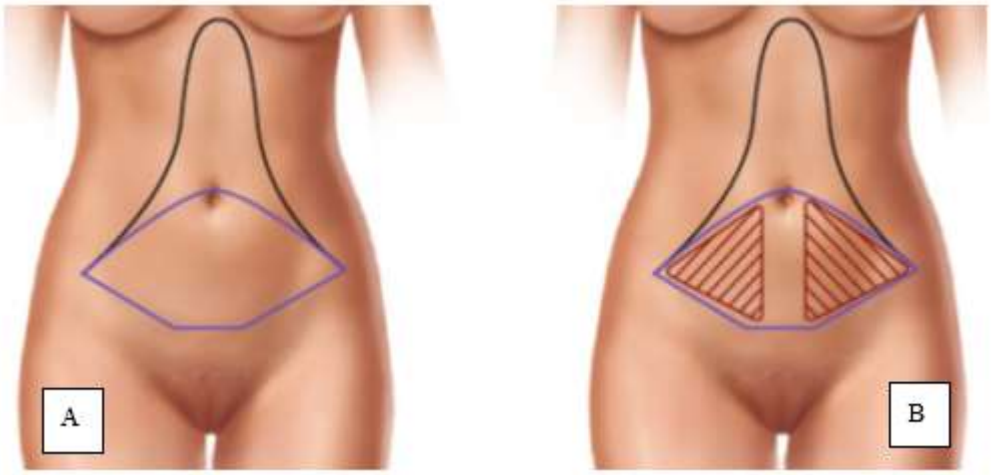

الشكل (5-5)[167]: نموذجي تسليخ شريحة شد البطن A وحيد المستوى B مزدوج المستوى حيث تمثل المنطقة المظللة لفافة سكاربا

تستخدم تقنيات مختلفة في تسليخ شريحة البطن تتنوع بين المبضع الجراحي أو المخثر المعتمد على الطاقة كالمخثر الكهربائي التقليدي ومبضع البلازما (Pulsed Electron Avalanche knife PEAK) والألتراسيجن (Ultracision Harmonic Scalpel) ومخثر بلازما غاز الآرغون (Argon Plasma coagulation) [169]. ويعود السبب في تعدد هذه التقنيات المتبعة إلى البحث عن الطريقة الأفضل التي يمكن أن تحسن من النتائج وتنقص من نسبة حدوث الاختلاطات وخصوصاً تشكل الورم المصلي.

يُعدُّ تفضيل واعتياد الجراح على إحدى طرق تسليخ الشريحة هو الأساس في اعتماده لها، إذ إن لكل طريقة نقاطاً سلبية وأخرى إيجابية. فالتسليخ باستخدام المبضع الجراحي التقليدي يعطي تسليخاً أدق[170] وينقص من الأذية الحرارية الناجمة عند استخدام المخثر المعتمد على الطاقة [171]، بالمقابل يفترض أن يتيح التسليخ باستخدام المخثر المعتمد على الطاقة ساحةً خالية من النزف وإنقاص زمن العمل الجراحي، رغم وجود بعض الدراسات التي تقول بغير ذلك [172]، وخفض نسبة خطورة حدوث الورم الدموي[171،173].

يمكن استخدام الطرق السابقة المتبعة في التسليخ التقليدي لشريحة شد البطن في نموذج التسليخ مع المحافظة على لفافة سكاربا، بالإضافة إلى طريقة أخرى هي اقتلاع الشريحة (Avulsion)

الموصوفة من قبل فاسكونز Vascones [174، 175] وفيها يتم بعد بضع الجلد والنسيج الشحمي وصولاً إلى لفافة سكاربا متابعة إبعاد الشريحة أو اقتلاعها يدوياً بتطبيق شد على الشريحة نحو الأعلى يقابله ضغط للأسفل على لفافة سكاربا [167]، الشكل(5-6).

يتم تدبير الطبقة العميقة من الشحم تحت لفافة سكاربا إما بإجراء شفط [176] أو استئصال الدهون المباشر أو المشاركة بينهما أو بكل بساطة عدم التداخل على الطبقة العميقة من الشحوم [55] نظراً لمساهمتها القليلة في ثخانة جدار البطن أقل من 25% من إجمالي الثخانة [177].



الشكل (5-6)[167]: تسليخ شريحة البطن بطريقة الاقتلاع أسفل السرة مع المحافظة على لفافة سكاربا

1-5-3-3-2-3 تقوية البنية العضلية السفاقية لجدار البطن:

بعد الانتهاء من تسليخ شريحة شد البطن، غالباً ما تتم تقوية البنية العضلية السفاقية، كجزء روتيني من شد البطن الكامل، خاصة عند النساء الولودات في منتصف العمر وكطريقة لتحسين محيط الخصر وإنقاصه [176].

وصفت العديد من تقنيات تقوية جدار البطن الأمامي كطي السفاق العمودي والمعترض والمغزلي والمنحني وعلى شكل حرف H والجمع بين الطي العمودي والمعترض [177-182]، إذ يؤدي نمط الضعف الموجود وامتداده ودرجته بالإضافة إلى نموذج رفع شريحة شد البطن المتبع دوراً في اختيار إحدى هذه التقنيات، كما أن وجود بعض التشوهات التشريحية، كالارتكاز

الوحشي للعضلة المستقيمة البطنية على الحافة الضلعية، يفرض نمطاً معيناً من الإصلاح الجراحي للضعف المرافق في البنية العضلية السفاقية لجدار البطن [102].

يُعدُّ الطي العمودي للغمد الأمامي لتصحيح تباعد المستقيمتين أكثر الطرق المتبعة شيوعاً من قبل جراحي التجميل في تدبير ضعف الطبقة العضلية السفاقية [177]. يتم قبل إجراء الطي رسم النموذج المستخدم على السفاق تجنباً لحدوث إرباك في تقدير درجة الشد المطبق وموقعه عند البدء بوضع القطب [175]. يبدأ الطي من مستوى الناتئ الرهابي حتى ارتفاق العانة وبحسب طريقة الطي المتبعة إما أن يتوقف الطي عند مستوى السرة ثم يتابع من الحافة السفلية لها باتجاه العانة، أو أن يستمر حول السرة على جانب واحد دون توقف وبعد تجاوزها يعود الى التقنية ذاتها المتبعة في الطي حتى ارتفاق العانة [175].

إن رخاوة جدار البطن ثلاثية الأبعاد ويترتب على ذلك زيادة في المحيط الأفقي والطول الرأسي الذيلي له، لذلك فإن الطريقة المتبعة في الطي يجب أن تتناول تدبير هذه الزيادة وفق المحورين، ففي الحالات البسيطة التي يكون فيها تطاول المحور العمودي بسيطاً، كما هو مشاهد في الدرجات الخفيفة إلى المتوسطة من النمط A (Type A) بحسب تصنيف نحاس لتشوهات الطبقة العضلية السفاقية لجدار البطن [102]، يمكن للطي العمودي بقطب متواصلة على طبقة واحدة أن يكون كافياً لتدبير التباعد [183]. أما في الحالات المتقدمة التي يشكو فيها المريض من زيادة مهمة في الطول العمودي للبطن فيتم إنجاز الطي على طبقتين، تستخدم في الطبقة الأولى قطب تؤدي إلى إنقاص الزيادة وفق المحورين العمودي والأفقي معاً كقطبة ماتريس المثلثية (Triangular Mattress) الموصوفة من قبل فيريرا Ferreira [184]، فتبدأ القطبة من الحافة الأنسية لسفاق العضلة المستقيمة وبشكل مائل من الأسفل إلى الأعلى باتجاه الوحشي مسافة حوالي 3 سم ضمن السفاق حيث تخرج ويعاد إدخالها في الجانب المقابل بشكل مناظر مائل من الأعلى للأسفل وباتجاه الأنسي لتخرج من الحافة الأنسية لسفاق العضلة المستقيمة المقابل

لنقطة الدخول فيكون الشكل النهائي يشبه المثلث قبل إيثاق العقدة. الشكل (5-7)[185]، كما يمكن استخدام قطبة بشكل رقم 8 والتي تمثل قطبتي ماتريس مثلثيتين على عقدة واحدة (القطبة ومرآتها). تفصل بين هذه القطب مسافة 1 سم تقريباً، وتدعم الطبقة الأولى بطبقة ثانية من القطب المتواصلة. الشكل(5-8)[186].

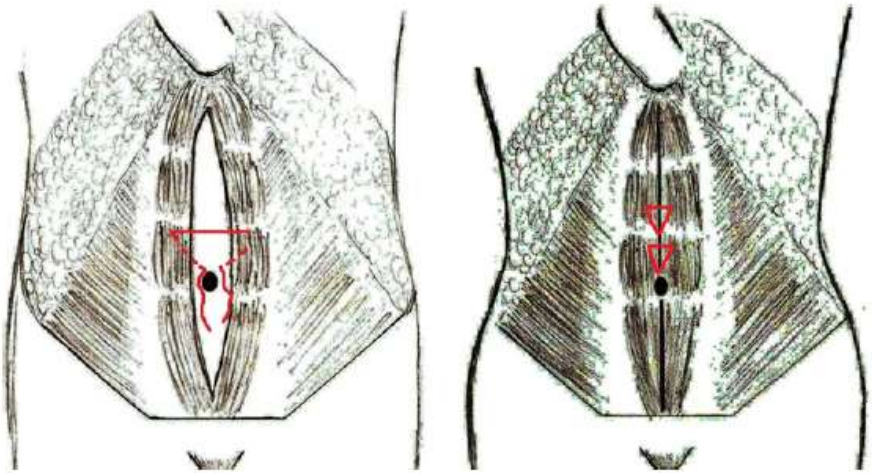

الشكل (5-7)[184]: قطبة ماتريس المثلثية بحسب فيريرا

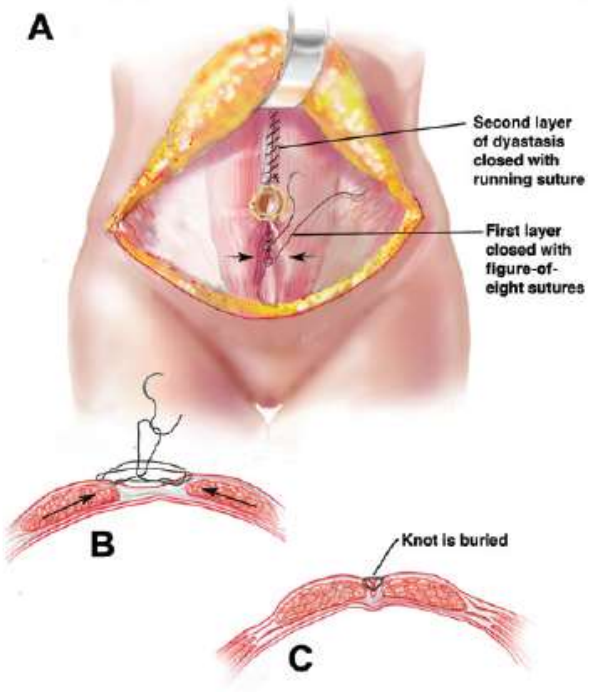

الشكل (5-8)[186]: طي غمد المستقيمة الأمامي على طبقتين

يترافق طي غمد المستقيمة العمودي في تدبير الحالات الشديدة من تباعد المستقيمتين المصاحب لضعف جدار البطن الأمامي بنسبة نكس عالية تصل حتى 40% [187]، بالإضافة إلى إمكانية حدوث تمزق للسفاق في أماكن القطب نتيجة الشد الزائد المطبق عند إجراء الطي. يمكن في هذه الحالة استخدام رقعة صنعية خلف العضلة المستقيمة البطنية لمعالجة التباعد الشديد [188]، الشكل (5–9). رغم التردد في استخدام الرقعة من قبل جراحي التجميل الذي قد يكون نابعاً من صعوبة تثبيت الرقعة جراحياً والخوف من حدوث الإنتان وانبثاق الرقعة والألم التالي للعمل الجراحي والتكلفة الإضافية وإمكانية ضرورة التدخل مرة ثانية لإزالة الرقعة لأي سبب كان [188]، تشير دراسات إلى أنه يمكن إنجاز شد البطن واستخدام رقعة صنعية مع نسبة اختلاطات مساوية أو حتى أدنى من تلك المرافقة لاستخدام القطب في الطي حتى عند مرضى تباعد المستقيمتين الشديد وضعف جدار البطن [188] كما لم تسجل أي حالة نكس في هذه الدراسات [188، 189].

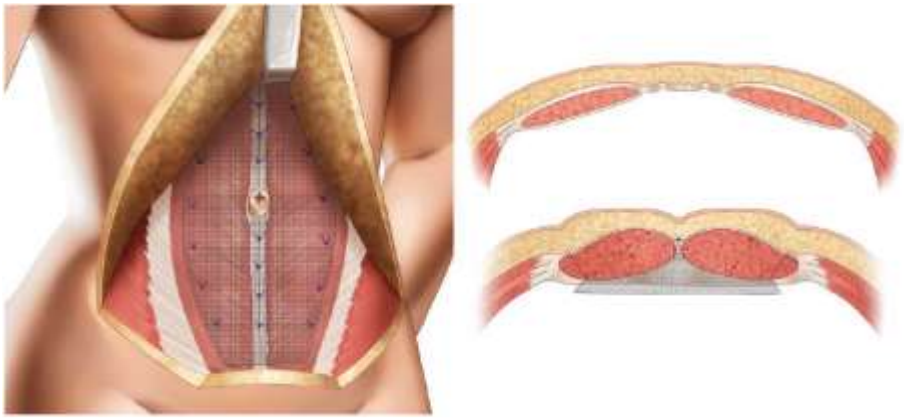

الشكل (5–9)[188]: استخدام الرقعة الصنعية في تدبير تباعد المستقيمتين الشديد

يلجأ بعض الجراحين عند بقاء رخاوة في البنية العضلية السفاقية رغم إجراء الطي العمودي لغمد المستقيمة أو عند وجود ضعف في البنية العضلية في القسم الوحشي وأسفل البطن بشكل واضح، كما هو الحال في النمط B (Type B) بحسب تصنيف نحاس لتشوهات الطبقة العضلية السفاقية لجدار البطن [102]، إلى زيادة عرض طي غمد المستقيمتين وهذا ما يجعل البطن مسطحاً بشدة ويفقده

الشكل والتضاريس الطبيعية المميزة له [177]، لذلك من الأفضل عند تدبير هذه الحالة إجراء طي لسفاق العضلة المنحرفة الظاهرة في منطقة التقاء السفاق مع الحافة الوحشية لسفاق المستقيمة البطنية، إما عمودياً بشكل مغزل يمتد من الحافة الضلعية حتى الشوك الحرقفي الأمامي العلوي حيث يكون أقصى اتساع للمغزل أعلى مستوى السرة بحوالي 4 سم الذي يمثل المكان المثالي لمنطقة الخصر [190]، الشكل (5–10)، أو أن يتبع الطي مسار الخط نصف الهلالي من الحافة الضلعية وينتهي في الأسفل بالقرب من العانة [130]، الشكل (5–11).

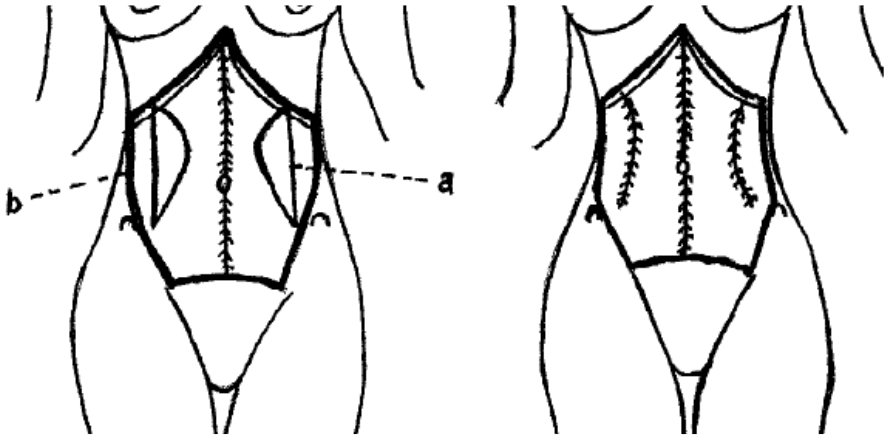

الشكل (5–10)[190]: طي مغزلي عمودي لسفاق المنحرفة الظاهرة

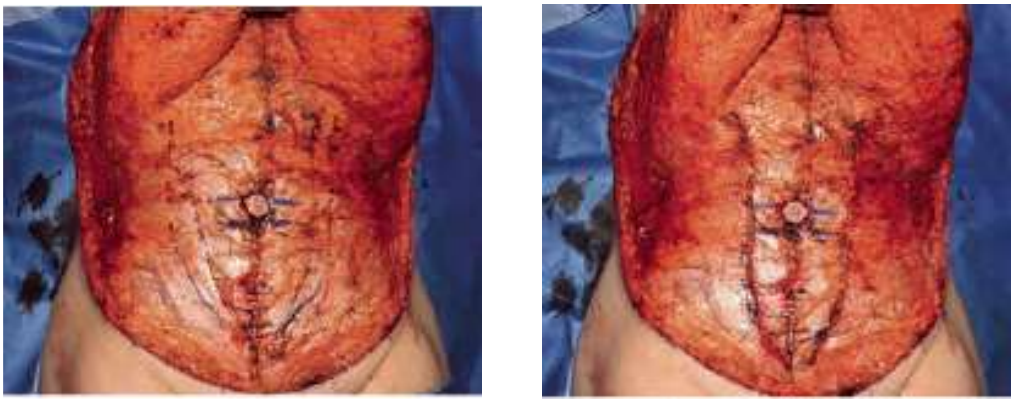

الشكل (5–11)[130]: طي سفاق المنحرفة الظاهرة بشكل عمودي يتبع مسار الخط نصف الهلالي

يمكن إجراء طي سفاق العضلة المنحرفة الظاهرة بشكل حرف L في الجهة اليسرى من البطن، ومرآته في الجهة المقابلة. يبدأ القسم العمودي من الطي من على بعد حوالي 3 سم أعلى السرة في

مكان الخط نصف الهلالي حتى 4 سم تقريباً فوق الرباط الأربي، وتبدأ المركبة الأفقية باتجاه الوحشي موازية للرباط ويكون الطي بطريقة الطي العمودي نفسها على طبقتين[177]. الشكل (5-12). تساعد هذه الطريقة في تحسين الخصر عند المرضى النحيلين وتزيد من مقوية العضلة المنحرفة الظاهرة بتقصير المسافة بين منشأ العضلة ومرتكزها[177].

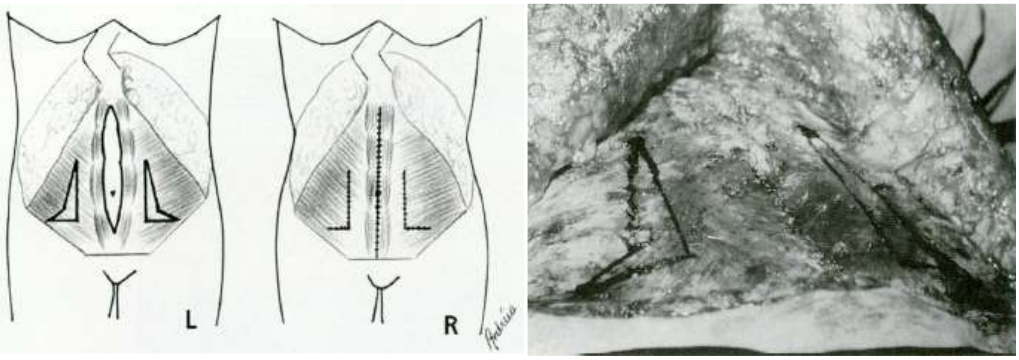

الشكل (5-12)[102]: طي سفاق العضلة المنحرفة الظاهرة بشكل حرف L ومرآته

بعد إجراء الطي العمودي وبقاء رخاوة في البنية العضلية السفاقية وفي حال كون الخصر غير متمايز جمالياً وخاصة عند النساء (النمط D حسب تصنيف نحاس لتشوهات البنية العضلية السفاقية لجدار البطن Type D)[102]، يمكّن تقديم العضلة المنحرفة الظاهرة من إحداث مزيد من الدعم لجدار البطن الأمامي وهذا يحسّن من البعد الجمالي لمنطقة الخصر[102]. وفي هذا السياق يتم بضع سفاق العضلة المنحرفة الظاهرة على طول الخط نصف الهلالي من الحافة الضلعية حتى انعكاس الرباط الأربي في الأسفل وتسليخها باتجاه الوحشي حتى الخط الإبطي الأمامي وإجراء بضع آخر موازٍ لطية الرباط الأربي، ثم تقديم العضلة وتدويرها باتجاه الأنسي إلى الخط الناصف في القسم السفلي من البطن وخياطتها مع سفاق العضلة المقابلة إن أمكن[102]، الشكل (5-13).



الشكل (5-13)[177]: نموذج تقديم العضلة المنحرفة الظاهرة لتدبير النمط D من أنماط ضعف جدار البطن (على جثة)

يفرض وجود تباعد المستقيمتين الخلقي الناجم عن ارتكاز وحشي معيب للعضلة على الحافة الضلعية (النمط C بحسب تصنيف نحاس لتشوهات البنية العضلية السفاقية لجدار البطن Type C) نموذجاً معيناً من المقاربة الجراحية، إذ يترافق هذا التشوه مع حدوث فتق في أعمار مبكرة خاصة عند الذكور وبعد الحمل عند الإناث[177]، كما أنه إذا ما أُصلحت هذه الحالة بالطي العمودي التقليدي لغمد المستقيمة فإن نسبة النكس تكون عالية ويشكو المريض من تبارز في منطقة الشرسوف لم يكن موجوداً قبل العمل الجراحي أو أن التبارز أصبح أكثر سوءاً في حال وجوده قبل العملية، وذلك نتيجة الضغط المحدث على البطن في القسم السفلي منه والناجم عن طي الجزء السفلي من الغمد الأمامي وعودة الجزء العلوي من العضلتين المستقيمتين إلى التباعد. يسمح بضع الحافة الأنسية لسفاق العضلة المستقيمة البطنية بالقرب من الخط الأبيض وتسليخ العضلتين عن الغمد الخلفي بتقريب العضلتين دون شد[191]، إذ يُدعم الخط الأبيض باستخدام قطب 2\0 نايلون مقلوبة وبذلك يتم تقريب الغمد الخلفي ثم يتم تقريب

العضلات التي لاتزال متصلة بالغمد الأمامي للخط الناصف وتثبيتها إلى القطب المقلوبة نفسها، وبذلك تكون النتيجة تقريب الغمد الأمامي والخلفي للمستقيمة[177]. الشكل (5-14)

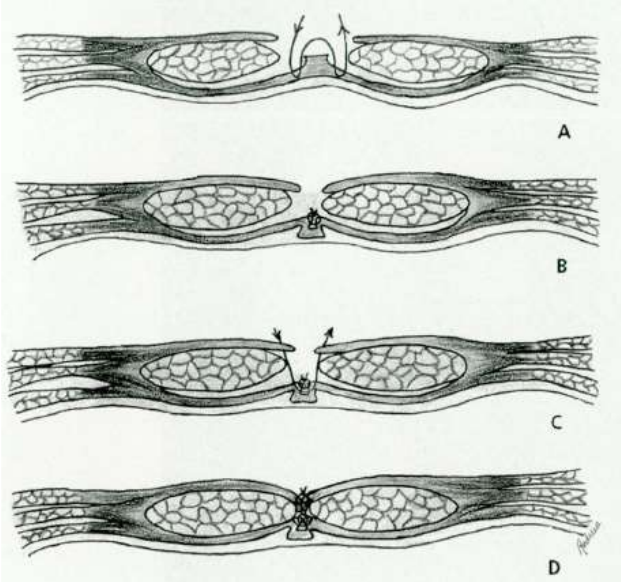

الشكل (5-14)[102]: مراحل تقريب عضلتي المستقيمة البطنية لتدبير تباعد المستقيمتين الخلقي

يرى بعضهم أن الطي العمودي الواسع لغمد المستقيمة ينقص من مساهمته في البنية العضلية السفاقية لجدار البطن من 50% إلى نحو 25% وربما أقل من ذلك[192]، الشكل (5-15)، وهذا ما يجعل البطن بعد الطي مسطحاً خالياً من التضاريس الطبيعية الناجمة عن البنية التشريحية لغمد المستقيمة[178].

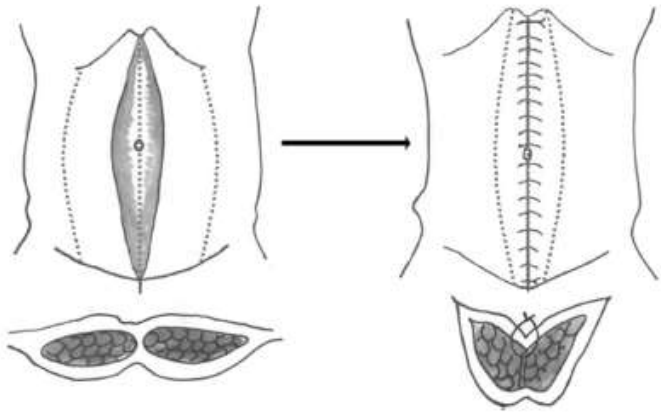

لشكل (5-15)[178]: تأثير الطي العمودي الواسع لغمد المستقيمة على مشاركة الغمد والعضلة في بنية جدار البطن الأمامي

لذلك يُفضل أن يقتصر الطي العمودي فقط على حالات وجود تباعد مستقيمتين وبطريقة تعيد التشريح إلى طبيعته دون الالتفات إلى الرخاوة المتبقية في البنية العضلية السفاقية التي يتم تدبيرها بإجراء طي معترض.

قد يكون الطي المعترض مفرداً أسفل البطن فيأخذ نموذج المشاركة بين الطي العمودي والمعترض شكل القوس والنّشاب (Crossbow) وتعديله بحسب طبيعة الضعف الموجود [182]، ويُصمم بتحديد الشوك الحرقفي الأمامي العلوي في كل جانب كنقطتي نهاية للقوس ورسم خط يصل بينهما يمثل الوتر. تقسم المسافة العمودية على الخط الناصف بين الوتر وحافة العانة إلى ثلاثة أجزاء متساوية، تمثل نقطة التقاء الثلث السفلي مع الأوسط ذروة القوس. إن إجراء الطي بين الوتر والقوس يسهم في تجنب أذية العناصر التشريحية التي تعبر المنطقة الأربية [182]. الشكل (5-16).

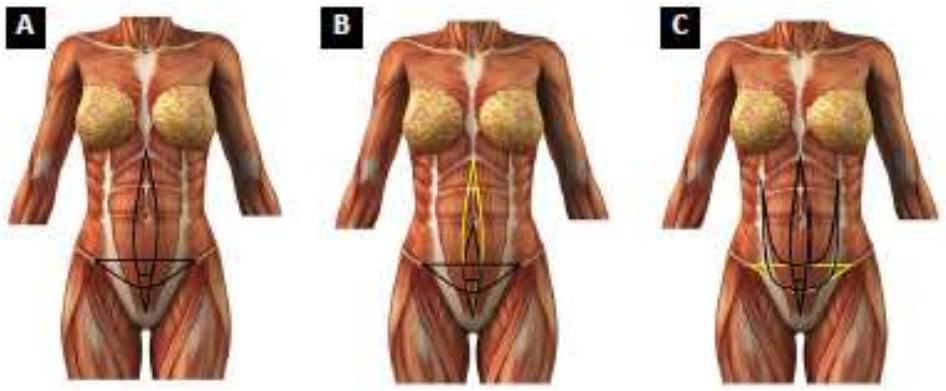

الشكل (5-16)[182]: طي البنية العضلية السفاقية بشكل القوس والنّشاب وتعديلاته

A- النموذج الأول (Type I): طي عمودي من الناتئ الرهابي وحتى ارتفاق العانة بالإضافة إلى الطي المعترض

B- النموذج الثاني (Type II): يطبق في شد البطن الأصغري طي عمودي أسفل السرة مع طي معترض

C- النموذج الثالث (Type III): طي الخطين نصف الهلاليين بالإضافة إلى طي غمد المستقيمة العمودي والطي المعترض

يساعد الطي المعترض في التدبير والوقاية من بقاء انتفاخ في القسم السفلي بعد عمليات شد البطن عند بعض المرضى رغم إجراء طي عمودي لغمد المستقيمة وعضلتي المنحرفة الظاهرة [193]، ذلك أن التبارز رغم ارتباطه مباشرة بضعف هاتين المركّبتين فإن تمطط ألياف البنية العضلية السفاقية في الاتجاهات المختلفة يساهم بشكل مهم في الآلية المرضية [71] ولا سيما في الجزء السفلي من جدار البطن الأمامي، إذ يغيب الجدار الخلفي لغمد المستقيمة وتقتصر البنية الداعمة خلف العضلة على اللفافة المستعرضة فقط.

اقترح فيلغاس Villegas [194]، في الحالات التي لا يشكو فيها المريض من ضعف وتبارز البطن في منطقة الشرسوف، إجراء طي معترض للبنية العضلية السفاقية بشكل مغزل أفقي يمتد من الشوك الحرقفي الأمامي العلوي إلى نظيره المقابل ماراً بالسرة وارتفاق العانة، الشكل (5-17)، وتعدل أبعاد المغزل تبعاً لدرجة الطي التي يمكن القيام بها وامتداد الرخاوة باتجاه الوحشي.



الشكل (5-17) [194]: طي معترض لأسفل البطن حسب Villegas

من أنماط الطي المعترض أيضاً إجراء عدد من مغازل الطي المعترض لغمد المستقيمة في الأماكن التشريحية لتوضع التقطعات الوترية للعضلة المستقيمة البطنية، بالإضافة إلى طي معترض أسفل السرة في منتصف المسافة بين السرة والعانة على كامل عرض الغمد [178]، وإذا اقتضت الحاجة يمكن إجراء طي لسفاق المنحرفة الظاهرة من أجل تحسين الملامح الجمالية للخصر.

يتيح تنوع تقنيات تقوية البنية العضلية السفاقية للبطن إمكانية المقاربة الأفضل لتباين الآلية المرضية والموجودات التشريحية بين المرضى وصولاً إلى استعادة المقوية الطبيعية، بالإضافة إلى الملامح الجمالية لمنطقة البطن.

ينصح بعد الانتهاء من تقوية جدار البطن بحقن محلول مخدر بوبيفاكائين (Bupivacaine) 0.25% تحت السفاق الأمامي للمستقيمة والمنحرفة الظاهرة مباشرة [195]، إذ يخفض هذا الإجراء بشكل كبير حاجة المريض إلى المسكنات بعد العمل الجراحي.

1-5-3-3-2-4 تصنيع السرة وإعادة تصنيعها:

تمثل السرة عاملاً أساسياً في البعد الجمالي لنتيجة عملية شد البطن النهائية، سواء بتصنيعها أو إعادة التصنيع، إذ يكون الهدف الحصول على سرة طبيعية المنظر ذات عمق وارتفاع مناسبين على الخط الناصف للبطن مع أقل نسبة من الندبات الظاهرة [196]. يقوم تصنيع السرة على ثلاث خطوات أساسية هي تحرير السرة ونقلها إلى الموقع المناسب وتثبيتها ضمن شريحة شد البطن بعد تهيئة مكانها الجديد[197].

تتضمن معظم تقنيات تحرير السرة إجراء جرح مغزلي عمودي أو دائري أو بيضوي أو مثلثي حول السرة الأصلية وبشكل أقل حرف U مقلوب[197-205]، ونظراً لحدوث ندبة مضيّقة للسرة في النمط الدائري فغالباً ما يُعدل قبل تثبيت السرة عبر استئصال جزء إسفيني علوي أو سفلي وتحويله إلى نمط حرف U أو مقلوبه[206].

تختلف مساحة الجزيرة الجلدية للسرة المحررة تناسباً مع الموجودات السريرية لكل مريض بشكل مستقل، ويمكن عدّ المنطقة الانتقالية التي يتحول فيها جلد السرة إلى جلد للبطن المكان الأكثر مناسبة لجرح التحرير[207]. بعد الانتهاء من فصل الجزيرة الجلدية يتم تسليخ سويقة السرة عن النسج المحيطة بشكل حاد باتجاه السفاق مع المحافظة على كم رقيق من النسيج الشحمي حولها بما يضمن سلامة التروية الدموية لها.

في الحالات التي تبقى فيها سويقة السرة طويلة، بعد إجراء طي السفاق، يمكن اللجوء إلى تثبيت السويقة على السفاق، الأمر الذي يتيح ضبط ارتفاع السرة ويمنعها من الطفو على مستوى جلد شريحة شد البطن [208] الشكل (5-18)، فالسرة الطبيعية تكون منخفضة ضمن جلد البطن، ومن ثم فإن جعل طول سويقة السرة 75% من ثخانة شريحة شد البطن في منطقة التثبيت، وترك النسبة المتبقية (25%) ليساهم تقديم جلد البطن المحيط في تأمينها، يساعد في جعل الندبة ضمن عمق السرة المصنعة وغير واضحة[208].

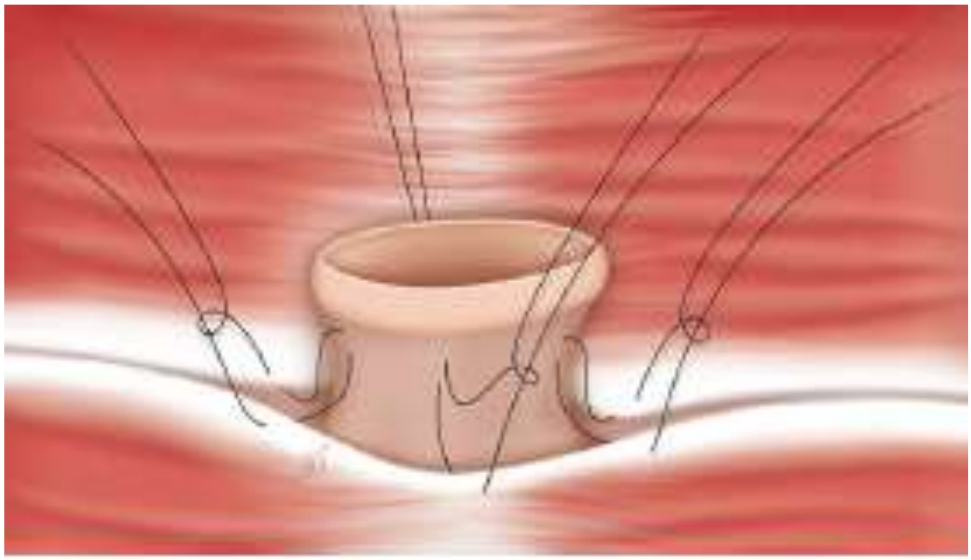

الشكل (5-18)[209]: طي سويقة السرة وتثبيتها على السفاق في أربعة نقاط الساعة 12،9،6،3

يُحدد موقع السرة الجديد بعد استئصال الجلد الزائد من شريحة شد البطن وتثبيتها مؤقتاً إلى الحافة السفلية لجرح الشد. لا زال اختيار الموقع الجديد للسرة في أثناء العمل الجراحي موضع نقاش وجدل، ولكن يمكن القول بأن أكثر الطرق اعتماداً هي:

تقع السرة على الخط الناصف الممتد من الناتئ الرهابي باتجاه العانة على بعد 60% من المسافة بينهما [210]، أو عند نقطة تقاطع الخط العمودي الناصف للبطن مع الخط الأفقي الواصل بين أعلى نقطتين من عرف الحرقفة في الجانبين [210]، أو على الخط العمودي الناصف على بعد

15 سم من ارتفاق العانة باتجاه الأعلى عند المرضى الذين تتراوح أطوالهم بين 145–178 سم [211]. قد يكون مفيداً في أثناء تحديد موقع السرة جعلها أعلى قليلاً من المكان المتوقع فهو يمنح الجسم مظهراً أكثر نحافة وبعداً أكبر للسرة عن ندبة جرح شد البطن، ويمكن إنجاز ذلك بإجراء تثبيت سويقة السرة على السفاق أعلى الموقع الأصلي بحوالي 1–4 سم [212]. الشكل (5–19).

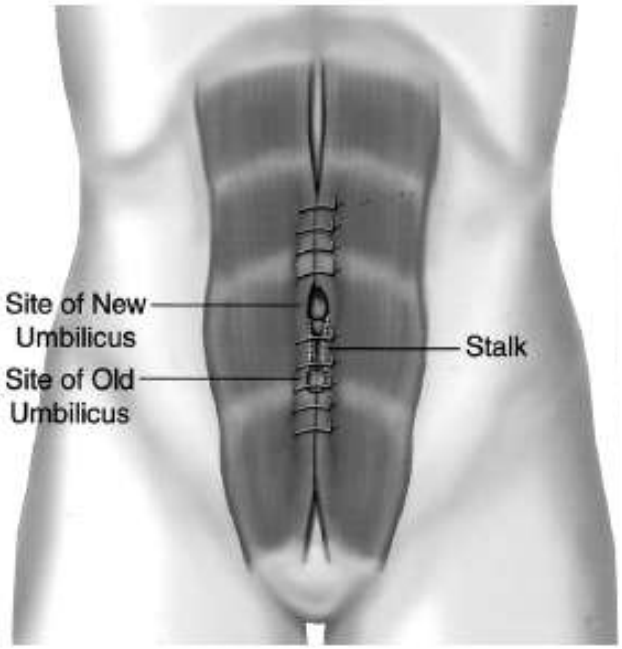

الشكل (5–19)[212]: إعادة تثبيت سويقة السرة في مستوى أعلى من المستوى الأصلي

تتعدد الطرق المتبعة لإحداث نافذة في شريحة شد البطن بغرض تمرير السرة وتثبيت جزيرتها على الجلد، ويعد الجرح بشكل حرف U أو حرف V مقلوب أكثر الأنماط المستخدمة شيوعاً [206]، ومن خلال الجرح يتم استئصال النسج تحت الجلد على شكل نفق يتسع لتمرير سويقة السرة، الشكل (5–20).

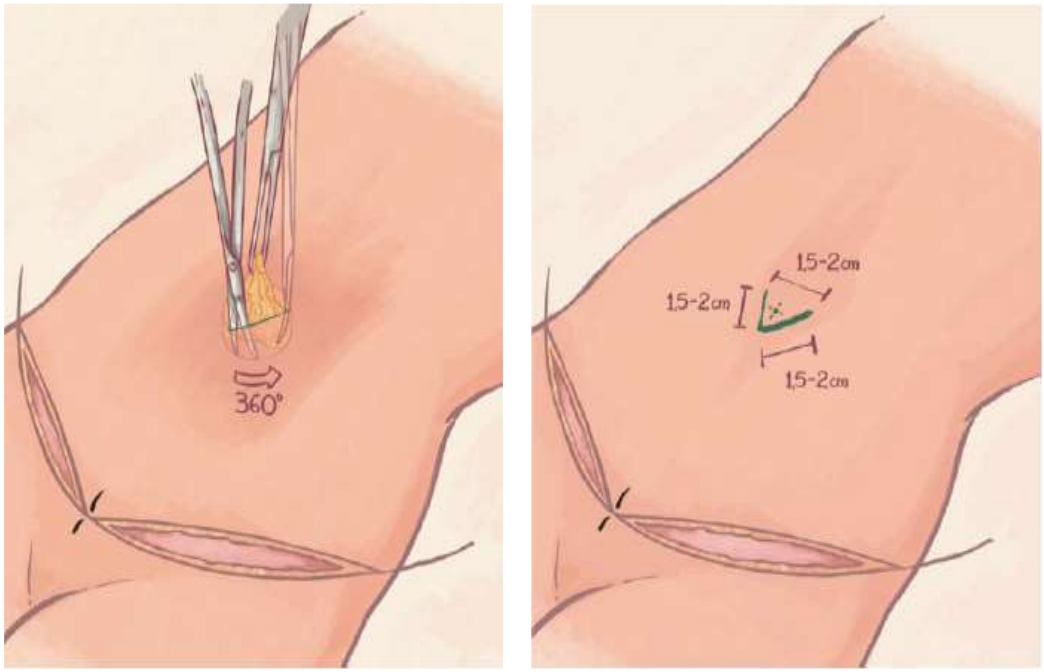

الشكل (5–20): نموذج حرف V للنافذة الجلدية وتهيئة النفق الخاص بسويقة السرة

(Melvin A. Shiffman; Editor. Adult Umbilical Reconstruction:Principles and Techniques.2017;210)

كما تصف العديد من المقالات ترقيق النسيج الشحمي حول النفق المحدث بقطر حوالي 2–3 سم [206] ما يسمح بخلق انخفاض معتدل في منطقة السرة وإكسابها منظراً أكثر واقعية، ويمكن تعزيز هذا الانخفاض بخياطة أدمة الجزيرة الجلدية إلى السفاق [206].

في نهاية مراحل نقل السرة تخاط الجزيرة الجلدية إلى شريحة شد البطن باستخدام قطب ممتصة أو غير ممتصة، وينصح باستخدام القطب غير الممتصة عند المرضى ذوي البشرة السمراء أو الذين لديهم قصة مرضية لتشكيل ندبات ضخامية أو جدرات[206].

يرى بعضهم أن التخلي عن السرة الأصلية وإعادة تصنيع سرة جديدة يتيح للجراح ميزات إضافية كسهولة اختيار المكان الجديد وتجنب إمكانية حدوث تنخر وتموت في السرة الأصلية في الحالات التي يعتقد بوجود تهديد لتروية السرة بعد نقلها، كما هو الحال عند المرضى البدينين

حيث تكون السرة متطاولة متدلية، وأيضاً عند المرضى الذين لديهم سوابق مرضية للجراحة حول السرة [213].

وصفت العديد من الطرق لإعادة تصنيع السرة تقوم في معظمها على الاستفادة من جلد البطن المجاور في تصميم شرائح صغيرة وتدويرها أو تقديمها لتشكيل جدر السرة الجديدة، وفي بعض الحالات استخدام الطعوم الجلدية أو الغضروفية الجلدية [213]، كما أن هناك بعض حالات لتصنيع السرة دون إحداث جروح في الجلد تعتمد على إزالة النسيج الشحمي في المكان المطلوب وصولاً لأدمة الجلد وتثبيتها بقطب إلى المكان المناسب على الخط الأبيض أو مكان جذمور السرة الأصلية وإضافة قطب صارّة (purse string-arranged sutures) على كامل المحيط أو نصفه لخلق حلقة السرة أو قلنسوة بشكل حرف U مقلوب [214–216].

وفي النهاية يجب أن يقوم اختيار الطريقة المناسبة لإعادة تصنيع السرة على خصائص النسج لدى المريض ورغبته وخبرة الجراح في إتقان طرق عدة يمكنه الاختيار بينها.

1-5-3-3-2-4 تثبيت شريحة شد البطن وإغلاق الجلد:

في مرحلة تعيين موقع السرة الجديد، كما ذكرنا سابقاً، يُحدد مقدار الاستئصال المناسب من شريحة شد البطن وتثبيتها بشكل مبدئي، ولكن قبل البدء بذلك لابد من مقاربة منطقة العانة وتقييمها في حال الحاجة إلى القيام بشفط دهون أو تصغير المنطقة أو رفعها وتثبيتها بالتزامن مع تثبيت الشريحة السفلية لجرح شد البطن على امتدادها إلى سفاق جدار البطن وهذا ما يحول دون ارتفاع ندبة الجرح للأعلى في أثناء الإغلاق[217].

يوضع المريض بعد ذلك بزاوية عطف 30 درجة عند الورك و20 درجة عطف عند الركبة مع إمكانية رفع إضافي للظهر عند اللزوم[130]. تُجرّ الشريحة العلوية باتجاه الأسفل حتى تلتقي مع حافة جرح شد البطن السفلية تحت شد متوسط وتعدّ نقطة الالتقاء هي بداية خط القطع، والتي

ليس بالضرورة أن تكون هي النقطة المتوقعة ذاتها والمحددة بالرسم قبل الجراحة. ثم يتابع انطلاقاً من نقطة بداية القطع تحديد خط القطع باتجاه الوحشي بما يسمح بالإغلاق بسهولة.

يمكن بعد تثبيت السرة في مكانها الجديد وضع قطب شد متعاقبة (قطب تنجيد) بفواصل 4-5 سم [218] تقريباً بين الوجه السفلي لشريحة شد البطن والسفاق من الشرسوف باتجاه الأسفل، الشكل (5-21)، بحيث تصبح الشريحة، بفضل هذه القطب، غير متحركة ولا وجود لفراغات ميتة وتنتفي الحاجة إلى استخدام المفجر، وتنخفض نسبة حدوث الورم المصلي التالي للعمل الجراحي[219].

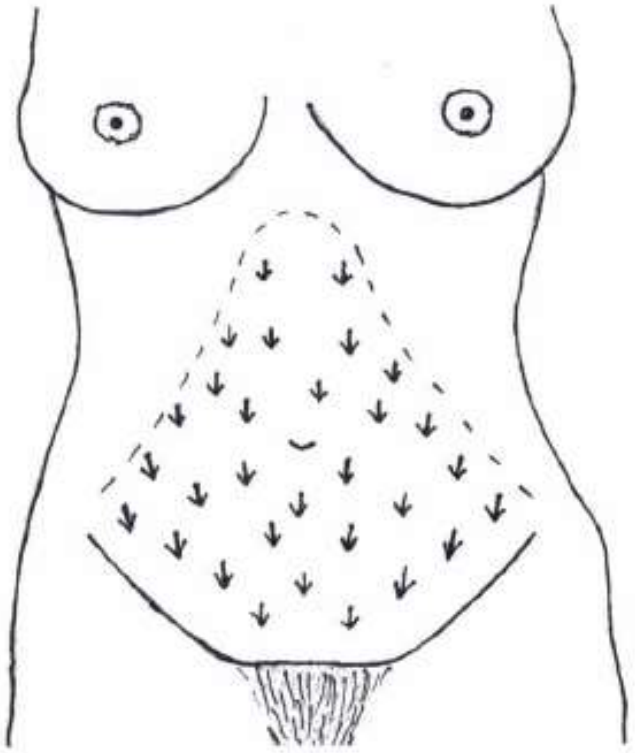

الشكل (5-21)[166]: قطب الشد المتعاقبة لشريحة شد البطن بحسب بارودي

بعد الاستئصال الدقيق المتناظر للجزء الزائد من شريحة شد البطن يوضع مفجر ماص على السفاق ويُغلق الجرح على ثلاث طبقات: اللفافة السطحية والأدمة العميقة والجلد الشكل (5-

22). إن إغلاق الجرح على طبقات يساعد في تجنب حدوث انخماص في مكان إغلاق الجرح أو اتساع الندبة [166].

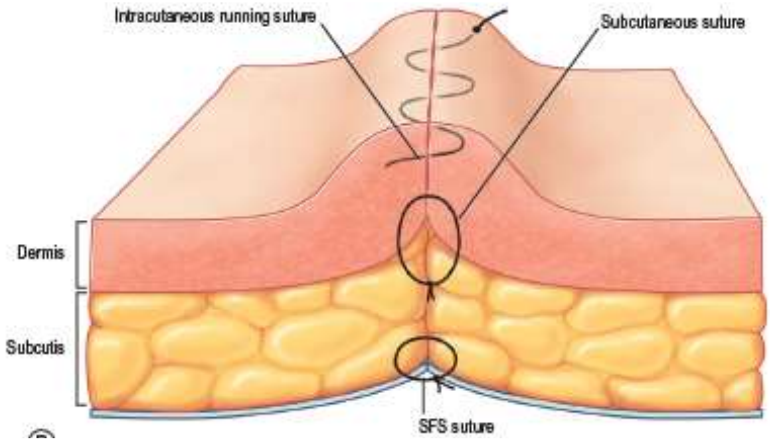

الشكل (5-22): إغلاق جرح شد البطن على ثلاث طبقات

Geoffrey Gurtner, Peter Neligan, Daniel Liu. Plastic Surgery Principles Fourth Edition:)

(Volume two.2018;586

1-5-3-4 شد البطن الممدد Extended Abdominoplasty:

تمتد في بعض الحالات زيادة الجلد والدهون المحيطية في جدار البطن باتجاه الخلف إلى جدار البطن الوحشي والوركين، حيث يتسبب وزن هذه النسج مع رخاوة الجلد بحدوث ترهل منطقة الورك الوحشية ويُحدث تشوهاً شكلياً مختلف الدرجة دون زيادة أو زيادة محدودة في رخاوة جلد الظهر. يقع هؤلاء المرضى في المنطقة الوسط التي يمنحهم فيها شد البطن الكامل مع أو دون شفط الدهون نتائج محدودة فيكون احتمال حدوث تشوه أذن الكلب في النهاية الوحشية للجرح أكبر مما يحد من النتائج الجمالية وبالتالي عدم رضا المريض، وبالمقابل يُعدُّ القيام بأي نمط من استئصال الجلد الحزامي إجراء مبالغاً فيه عند مقارنة ما سيتعرض له المرضى من نسبة أعلى للاختلاطات كالصمة الرئوية [220] وتفزر الجرح في منطقة الظهر مع ما يمكن أن يضيفه هذا النمط من تحسُّن على النتائج الجمالية [221].

يُجرى إصلاح هذا التشوه بالتزامن مع شد البطن الكامل عبر تمديد الجرح إلى الظهر دون أن يصل إلى الخط الناصف [222] متبعاً الحدود المتوقعة لوحدة الإلية التجميلية، الشكل(5-23)، وجعل القسم الأكبر من النسج المترهلة المستأصلة في الجزء الوحشي من جدار البطن، كما وصف لوك وود Lockwood [40] في شد البطن ذي التوتر الوحشي المرتفع، ونقل تأثير الشد الأعظمي من القسم المركزي لشريحة شد البطن، الذي يعد القسم الأكثر عرضة لنقص التروية، إلى لفافة سكاربا في القسم الوحشي من الجرح إذ يتم استعادة استمراريتها على طول الجرح، وهذا ما يخفف التوتير عن الأدمة في أثناء الإغلاق ويجعل الندبة رقيقة ناعمة، ويحسّن أيضاً المنظر الجمالي للجانب الوحشي للورك والخاصرة ويؤمن انتقالاً متناغماً متناسقاً بينها وبين الجانب الوحشي للفخذ، كما يحقق شداً معتدلاً لأعلى الفخذ[223].

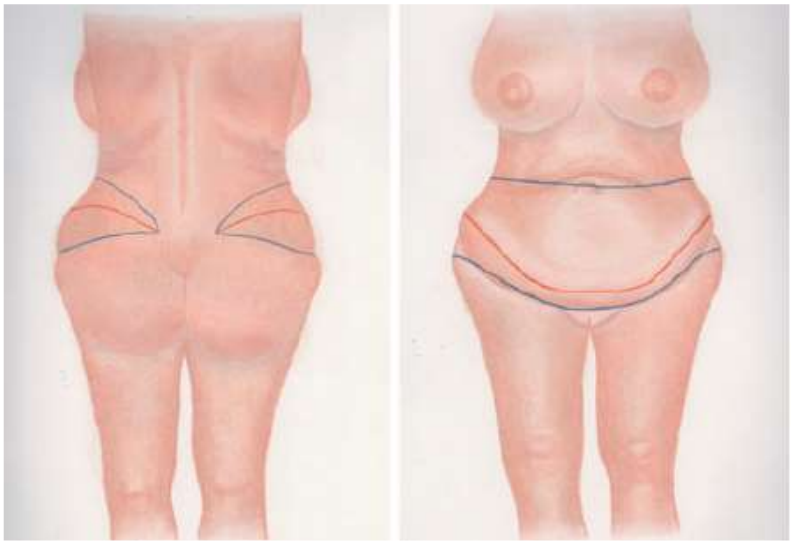

الشكل (5-23)[221]: تصميم نموذج استئصال شد البطن الممدد

5-3-5-1 شد أسفل الجذع المحيطي Circumferential lower Trunkplasty:

يعاني بعض المرضى من تبدلات جمالية تصيب كامل محيط أسفل الجذع من ترهل في الجلد أو تراكم للدهون أو كليهما، ويشكل مرضى فقدان الوزن الشديد غالبية مرضى هذه المجموعة بالإضافة إلى مرضى زيادة الوزن ومرضى الوزن الطبيعي المتقدمين بالعمر الذين لم تعد لجلودهم مرونة بالقدر

الكافي لتدبير التغيرات الملاحظة أسفل الظهر والإليتين والوجهين الأمامي والوحشي للفخذ بشفط الدهون وحده[220].

هناك العديد من التسميات التي تستخدم للتعبير عن تجميل محيط أسفل الجذع كشد البطن المحيطي وشد منتصف الجسم أو شد البطن الحزامي وشد أسفل الجسم [127]، في حين يرى بعضهم أنها تمثل تقنيات مختلفة فيما بينها، فشد البطن الحزامي إجراء فعال في تدبير محيط الخصر بشكل جيد، في حين يعمل شد أسفل الجسم على تدبير منطقة أخفض من الجذع، ويحسّن الجانب الوحشي من الفخذ بالإضافة إلى الأليتين [224].

يتم في شد أسفل الجسم استئصال إسفين على كامل المحيط يتوضع منخفضاً في أسفل الجذع، ويُحرّر الالتصاق الطبيعي للوجه الوحشي للفخذ الى منطقة المدور الكبير إذ يمكن عد هذا الإجراء كشد للجذع والفخذين [225]، فهو يحسّن جيداً ترهل الفخذ، وينجم عنه ندبة منخفضة يمكن تغطيتها في معظم أنماط ألبسة السباحة، غير أن ما يؤخذ على هذه التقنية أنها ذات تأثير محدود على تحسين محيط الخصر[224]. الشكل(5-24).

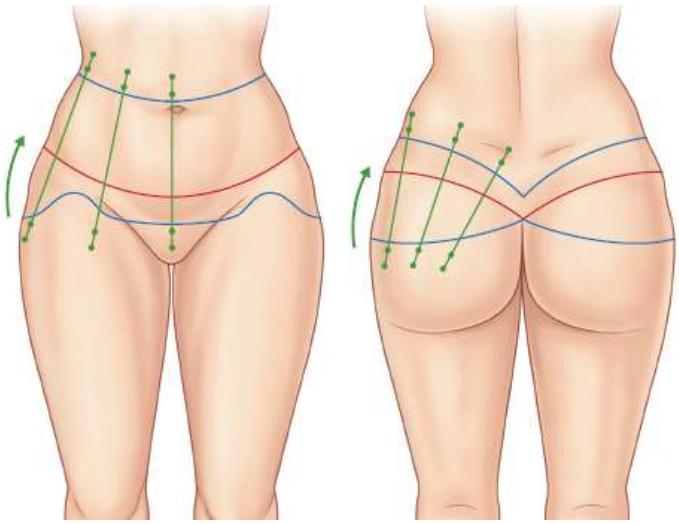

الشكل (5-24)[224]: تصميم الاستئصال في شد أسفل الجسم

يختلف شد البطن الحزامي (شد منتصف الجسم) عن شد أسفل الجسم بكون إسفين الاستئصال أكثر ارتفاعاً[226]، ويكون التداخل على منطقة الالتصاق بين الورك والوجه الوحشي للفخذ محدوداً من دون أن

يؤدي إلى فصل منطقة التصاق الجلد كاملاً مما ينقص من الأثر التجميلي في شد الوجه الوحشي والأمامي للفخذ [224] ، وتتبع الندبة من الخلف الخط الفاصل الطبيعي بين أسفل الظهر والإليتين وصولاً للخط الناصف للظهر محترمة حدود الوحدة التجميلية للألية. الشكل (5-25).

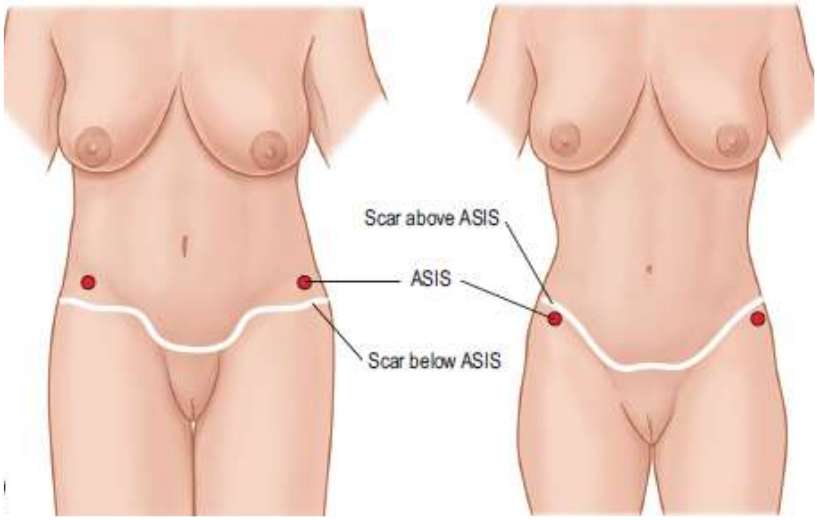

الشكل (5-25)[224]: الفرق في توضع الندبة النهائية بين شد البطن الحزامي وشد أسفل البطن

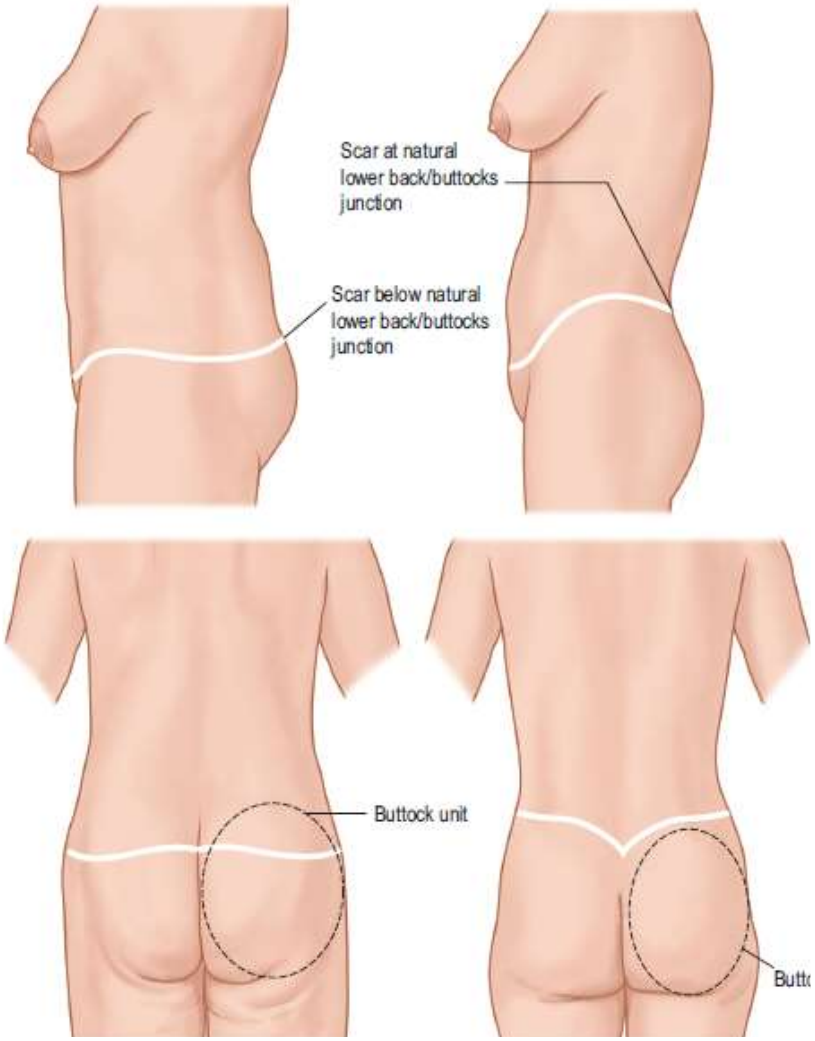

لشكل (5–25)[224] تتمة: الفرق في توضع الندبة النهائية بين شد البطن الحزامي وشد اسفل البطن

يشكو مرضى فقدان الوزن الشديد من ترهل المؤخرة وصغر حجمها، فيقدم لهم تكبير الألية باستخدام النسج الذاتية خياراً جيداً أثناء تجميل محيط أسفل الجذع، إذ تُحدّد النسج التي سيتم استخدامها في التكبير وتُرسم ضمن المنطقة المراد استئصالها للمحافظة عليها وإجراء نزع بشرة لها فقط، ثم إما أن تترك هذه النسج في مكانها الأصلي وتُثبت في الأسفل إلى العضلة الأليوية مع زيادة التبارز عبر إجراء قطب صارّة لها، وتعدّ هذه الطريقة سهلة ومفيدة وتعطي نتائج ممتازة مع نسبة اختلاطات منخفضة، أو أن يتم رفع الجزء الوحشي من هذه النسج على شكل شريحة وتدويرها للأسفل ثم تثبيتها[227].

1-5-3-6 شد البطن فلور دي ليس (نمط ورقة البرسيم) Fleur-de-lis abdominoplasty:

يعرف هذا النمط من الشد أيضاً بشد البطن نموذج المرساة (Anchor-Line)، وتعدّ هذه الطريقة مناسبة للمرضى الذين يعانون من زيادة في الجلد وفق المركّبتين الأفقية والعمودية، أسفل وأعلى البطن، خاصة عند مرضى فقدان الوزن الشديد [228]، ومن لديهم ندبة عمودية لتداخل جراحي سابق على البطن [229]، كذلك المرضى الذين سبق أن خضعوا لشد بطن ولكن لا يزال لديهم زيادة في الجلد خاصة في منطقة أعلى البطن [230].

يتألف نموذج الاستئصال من قسم أفقي يُصمم بما يستدعيه امتداد رخاوة الجلد حول البطن فهو إما أن يماثل شد البطن التقليدي أو الممدد أو المحيطي، ومن قسم عمودي يمتد من الناتئ الرهابي حتى الخط العلوي لقسم الاستئصال الأفقي على شكل حرف V مقلوب ويحدد الاتساع الأعظمي له باستخدام اختبار القرصة (pinch test)[231]. الشكل(5-26). يتم إنجاز قسم الاستئصال الأفقي بداية كما هو متبع في شد البطن ثم يتبعه تدبير القسم العمودي.

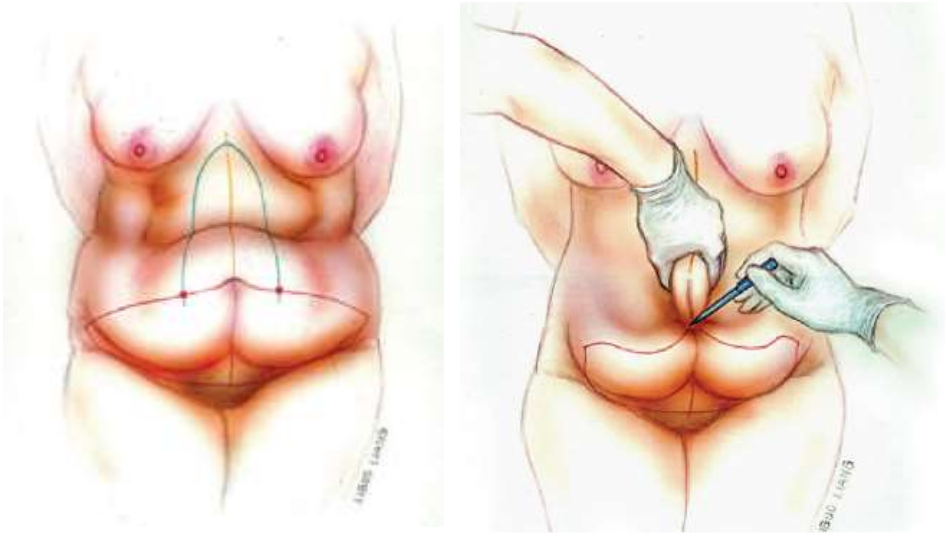

الشكل(5-26)[231]: تصميم شد البطن وفق نموذج استئصال نمط ورقة البرسيم

1-5-3-7 شد البطن العكسي Reverse Abdominoplasty:

كما يشير اسم هذا النمط من شد البطن إلى أن استئصال النسج يكون في الجهة المعاكسة لشد البطن التقليدي أي في منطقة الشرسوف، وتنجم عنه ندبة بمستوى طية الثدي، فبعض المرضى يعانون من رخاوة متوسطة إلى معتبرة في نسج منطقة أعلى البطن مع ترهل بسيط أو عدم وجود ترهل أسفل البطن وتمتع الجلد في هذه المنطقة بطبيعة جيدة وغياب التشققات الجلدية، إذ يُعدُّ شد البطن العكسي طريقة فعالة لتدبير مثل هذه التشوهات الجمالية[32].

كما يمكن أن يكون شد البطن العكسي مرحلة ثانية من تجميل منطقة الجذع عند مرضى فقدان الوزن الشديد الذين يعانون من بقاء زيادة في الجلد والنسج الرخوة في منطقة أعلى البطن بعد خضوعهم لعملية شد البطن التقليدي [232].

في بعض الحالات الانتقائية يمكن الاستفادة من النسج الزائدة في منطقة أعلى البطن ليُستخدم في تكبير الثديين أو الترميم بالنسج الذاتية [230]، فيتم نزع البشرة عن الجزء المتوقع استئصاله وتدويره رأسياً كشريحة وتثبيته على سمحاق الأضلاع لاستعماله في ترميم النسج ودعمها في منطقة الصدر أو الثدي.

يُصمم جرح شد البطن العكسي ضمن الطية أسفل الثدي فمعظم المرضى هن من النساء، إذ يمكن إخفاء الندبة ضمن الطية في حين يُعدُّ اتباع هذا النمط من الشد عند الرجال محدوداً إذ لا يمكن إخفاء الندبة لديهم. يمكن أن يقتصر شد البطن العكسي، في حالات الترهل البسيط، على استئصال شريط ضيق من الجلد والنسج أسفل الثدي في كل جانب دون أن يعبر الجرح الخط الناصف ودون تسليخ لشريحة البطن مع إمكانية إجراء شفط دهون مرافق[233]، الشكل(5-27). في الحالات المتقدمة أكثر يعبر جرح شد البطن العكسي الخط الناصف وتُسلّخ كامل شريحة البطن أعلى منطقة السرة وفوق الحافة الضلعية وصولاً الى السرة دون المساس بها[233]، الشكل(5-27)، ذلك أن شد شريحة البطن باتجاه الأعلى يعاكس بشكل مباشر تحرك السرة والنسج نحو الأسفل مع تقدم العمر[234]، وفي حال

تطلب الأمر طيّاً للسفاق من الناتئ الرهابي حتى ارتفاق العانة يُجرى عندها فصل سويقة السرة وإجراء تسليخ في منطقة أسفل البطن وإعادة تثبيت السرة في المكان المناسب بعد إجراء الطي، كما يمكن المشاركة بين شق تحت الثدي وشق فوق العانة مع المحافظة على شريط معترض دون تسليخ بعرض 3–4 سم ودون فصل للسرة، وبذلك يتم المحافظة على تروية أفضل لشريحة شد البطن ومقاربة أكثر فاعلية للرخاوة المتوضعة في الشرسوف ومنطقة تحت السرة[233]. الشكل(5–27).

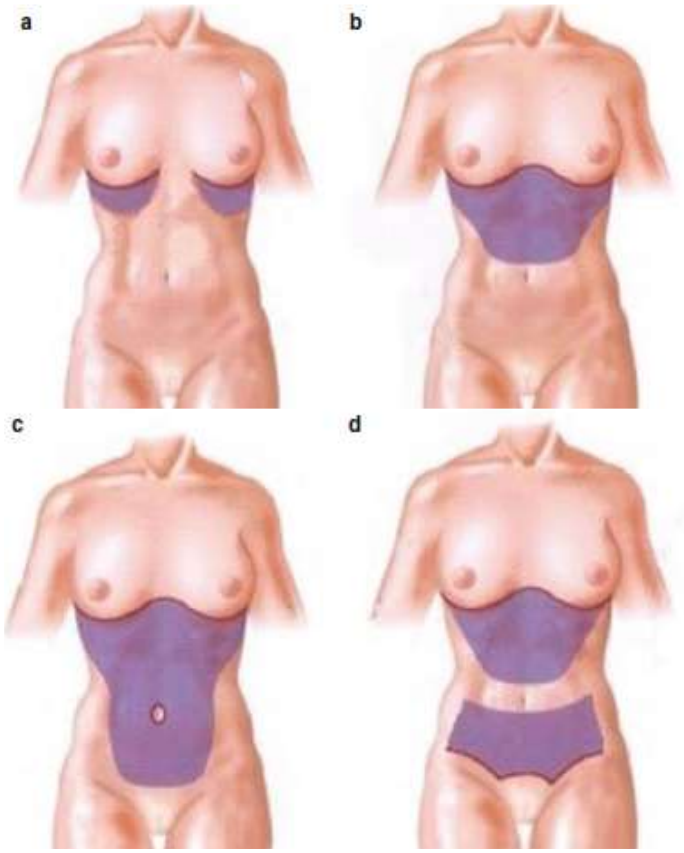

الشكل(5–27)[233]: أنماط الاستئصال الجلدي وتسليخ شريحة شد البطن العكسي

من أهم اختلاطات شد البطن العكسي، رغم عدم تواترها العالي، فقدان خط طية الثدي والندبة الضخامية في منطقة القص بالإضافة إلى الورم الدموي والمصلي [233].

لا ينوب شد البطن العكسي عن شد البطن عبر جرح فوق منطقة العانة ويجب أن يقتصر على الحالات التي تتركز فيها رخاوة الجلد في منطقة الشرسوف بشكل أساسي، إذ يقدم شد البطن العكسي في هذه الحالات نتائج أفضل من شد البطن التقليدي، كما تشكل المشاركة بين هاتين التقنيتين خياراً ممتازاً في بعض الحالات اللانموذجية [233].

1-5-3-8 مشاركة شد البطن مع شفط الدهون Combining Abdominoplasty with Liposuction:

لطالما شكل موضوع المشاركة بين شفط الدهون وشد البطن (إجراء شفط لشريحة شد البطن المرفوعة) موضع جدل وخلاف[235-237]، وبقيت التوصية بعدم المشاركة بينهما حتى وقت ليس بالبعيد نظراً لازدياد نسبة الاختلاطات التالية للعمل الجراحي[237]، في حين ذهب بعضهم إلى ضرورة الحذر وإجراء تغييرات في التقنية المتبعة لشد البطن عند مشاركته مع شفط الدهون[118،238،239]، فوضع ماتاراسو Matarasso [238]، مستنداً إلى التروية الدموية لقطاعات جدار البطن(بحسب هوجر Huger [82])، خريطة توضح مناطق البطن الخطرة والمناطق الآمنة لإجراء الشفط في أثناء عملية شد البطن، الشكل (5-28).

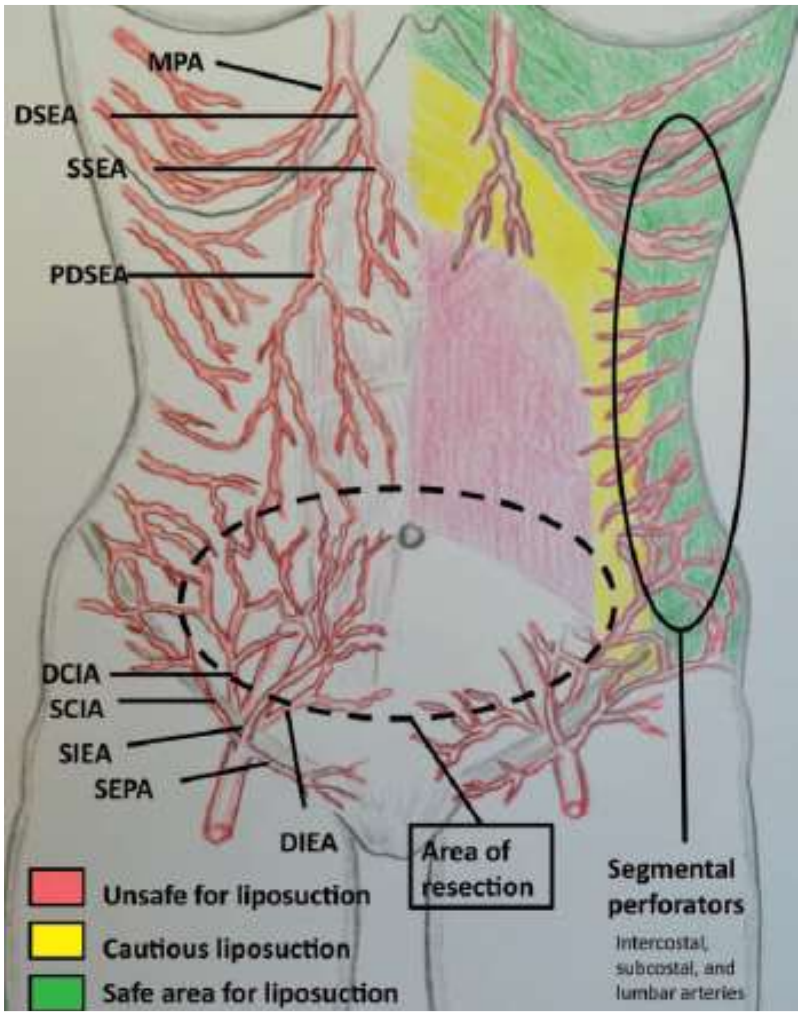

الشكل (5–28)[238]: رسم تخطيطي لمناطق الشفط الآمنة والخطرة في أثناء عملية شد البطن بحسب ماتاراسو

صنّف ماتاراسو منطقة التروية الثالثة كمنطقة آمنة للشفط لاحتفاظها بمصادر ترويتها الأساسية سليمة من الأوعية تحت الضلعية والوربية والثواقب القطنية القطعية، وأشار إلى وجود منطقة انتقالية، بين المنطقة الأولى والثالثة، يمكن إجراء الشفط فيها بحذر نظراً لبقاء فروع الشريان الحجابي الهامشي سليمةً عند تسليخ شريحة شد البطن [238].

بالمقابل عُدّ إجراء شفط الدهون في منطقة التروية الأولى خطراً بسبب تأذي ترويتها في أثناء التسليخ، الأمر الذي يمكن أن يتفاقم عند إجراء الشفط، ولتفادي حدوث ذلك وضمان إمكانية إجراء الشفط في هذه المنطقة التي تعدّ نظرياً المنطقة الأكثر استفادة جمالياً من الشفط في حال أمكن إجراؤه بأمان فقد

اقتُرح، إما حقن كمية كبيرة من سوائل النفخ (Tumescent) في المناطق المستهدفة بالشفط لما له أهمية في تقبض الأوعية وانضغاطها وتسهيل حركة قنية الشفط بأقل رض ممكن، وهذا يسهم في المحافظة على الأوعية سليمة [240] في أثناء شفط كامل البطن والمناطق المجاورة المستهدفة قبل البدء بعملية شد البطن التقليدية، أو أن يتم تسليخ شريحة شد البطن أولاً والمحافظة على سلامة واحد من الأوعية الثاقبة المتفرعة عن الشريان الشرسوفي العلوي العميق على كل جانب أو على الأقل على جانب واحد، إذ يوجد هذا الوعاء بشكل ثابت تقريباً ضمن دائرة بقطر 2 سم على بعد 4 سم من الخط الناصف و6 سم من الحافة الضلعية[241]، بما يضمن سلامة تروية الجزء المركزي من شريحة شد البطن.

وبعد الانتهاء من مراحل شد البطن التقليدي والإغلاق المبدئي لشريحة شد البطن يُحقن جدار البطن الأمامي والخاصرتان والمناطق المجاورة بمحلول نافخ (Tumescent) ثم يُجرى شفط لكامل البطن بما فيه منطقة تحت الأضلاع والجزء المركزي من شريحة الشد والخاصرتين[241] بما يضيف مزيداً من النتائج الجمالية لعملية شد البطن.

1-5-3-9 شد البطن المعزز بالشفط Lipoabdominoplasty:

يمثل شد البطن المعزز بالشفط مزجاً وظيفياً بين شفط الدهون وشد البطن في زمن العمل الجراحي ذاته للاستفادة من التقنيتين معاً، فهو ليس مجرد استخدام للشفط في أثناء إجراء عملية شد البطن إنما هو مفهوم يقوم على احترام البنية التشريحية والمحافظة على أوعية جدار البطن الثاقبة عبر اتباع تقنية الشفط في تحرير شريحة شد البطن وتحريكها عوضاً عن الطرق التقليدية المتبعة[242].

تتضمن عملية شد البطن المعزز بالشفط المراحل الآتية:

1. تصميم جرح البطن وتحديد المناطق المستهدفة بالشفط وتلك التي ستخضع للاستئصال
2. إجراء شفط الدهون
3. استئصال الجزء المترهل من شريحة شد البطن
4. تقوية البنية العضلية السفاقية لجدار البطن
5. تصنيع السرة أو إعادة تصنيعها
6. إغلاق جرح شد البطن على طبقات

يتوافق شد البطن المعزز بالشفط مع شد البطن التقليدي في المراحل التي يقوم عليها من حيث تصميم جرح الشد بداية، ثم تحريك شريحة شد البطن وتدبير ضعف البنية العضلية السفاقية ومقاربة السرة من حيث تصنيعها أو إعادة التصنيع، وفي النهاية إغلاق جرح الشد، ويختلف معه في التقنية المستخدمة في تحريك الشريحة.

يؤدي الشفط العميق للدهون في جدار البطن إلى تقطيع الألياف القاسية التي تربط الجلد إلى سفاق العضلات وخاصة في منطقة التقطعات الوترية للعضلة المستقيمة البطنية وعلى طول الخط الأبيض وهذا ما يسمح بتحريك شريحة البطن بحرية كافية[243]، وإمكانية جرها من الأعلى وإيصالها إلى منطقة فوق العانة دون القيام بإجراء تسليخ جراحي حاد[242]، فتبقى الأوعية الثاقبة المرنة سليمة، كذلك الأمر

بالنسبة للشرايين والأوردة والأوعية اللمفاوية التي تبتعد عن قنية الشفط في أثناء عملية إزالة الدهون[244].

الشكل (5-29).

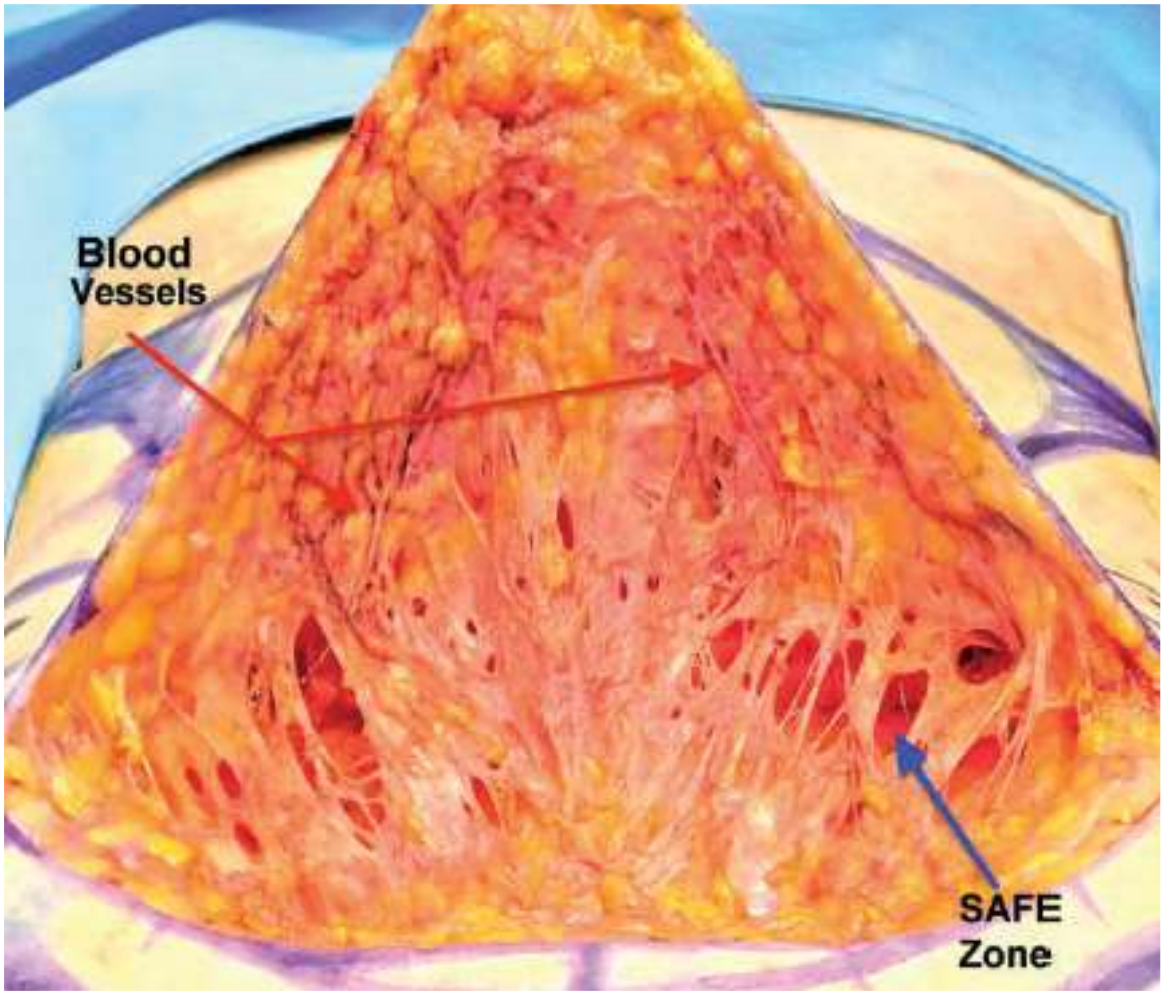

الشكل (5-29)[243]: تسليخ شريحة شد البطن بالشفط حيث تلاحظ سلامة الأوعية الدموية

بالمقابل يجعل الشفط السطحي للدهون الشريحة أكثر رقة ومستوية ويكسبها مزيداً من الحركية، وينتهي الأمر بها كجزيرة تقوم على أعمدة من بنية ليفية تحتوي على الأوعية والأعصاب والأوعية اللمفاوية [243].

يقسم البطن إلى منطقتين تبعاً إلى النمط المستخدم من الشفط: منطقة أعلى السرة (شريحة شد البطن)، ومنطقة أسفل السرة (المنطقة المتوقع استئصالها). يبدأ الشفط في منطقة أعلى السرة بإزالة الدهون من

الطبقة العميقة والسطحية ويمتد الشفط باتجاه الخاصرتين والطية تحت الثدي، وتتم المحافظة على طبقة من الشحم بثخانة 2.5 سم تقريباً لتفادي أذية الأوعية وحدوث تعرجات في سطح الجلد [136]، وإن كان بعضهم ينصح بعدم شفط الطبقة السطحية أو أن يكون الشفط فيها محدوداً لتلافي الاختلاطات السابقة[244].

أما منطقة أسفل البطن فإما أن يتم شفط كامل ثخانة المنطقة بحسب Avelar [244]، الشكل(5-30A)، أو أن يتم شفط طبقة الدهون السطحية وجزء من طبقة الدهون العميقة بحسب Saldanha[136]، الشكل (5-30B). كلا الطريقتين تهدف إلى المطابقة بين ثخانة شريحة شد البطن وثخانة الشريحة أسفل جرح الشد، أما الاختلاف فيعود إلى طريقة الشفط المتبعة في منطقة أعلى البطن إذ يفضل افالار المحافظة على ثخانة أكبر لطبقة الدهون السطحية وشفط كامل الطبقة العميقة خلافاً لطريقة سالدانيا في كون الشفط متوازناً في الطبقتين.

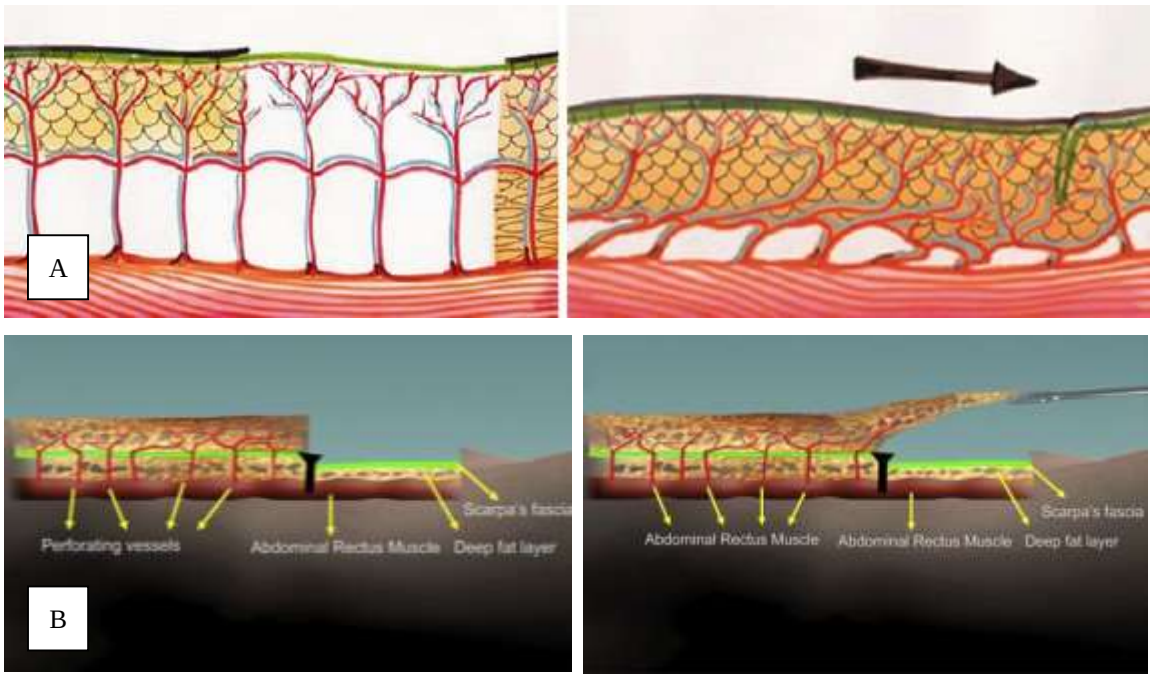

الشكل (5-30)[136،244]: شفط الدهون في منطقتي أعلى السرة وأسفلها في أثناء شد البطن المعزز بالشفط بحسب: B:Saldanha _A:Avelar

تُعزل السرة بعد التأكد من حركية الشريحة وإمكانية إيصالها حتى الحافة السفلية لجرح شد البطن، ثم يُستأصل الجزء المترهل من شريحة شد البطن، وفي حال وجود ضعف في البنية العضلية السفاقية فيُجرى تسليخ على الخط الناصف أعلى مستوى السرة ويكون محدوداً مقتصراً على إنشاء نفق مركزي ضيق بين الأوعية الثاقبة من أجل تدبير تباعد المستقيمتين وتقوية البنية العضلية السفاقية [242].

بعد الانتهاء من تقوية جدار البطن يحدد الموقع الجديد للسرة والقيام بتصنيعها أو إعادة التصنيع بحسب تفضيل الجراح والاستطباب.

ينعكس استخدام طريقة الشفط في تحرير شريحة شد البطن وتحريكها على نقاط عدة تجعل من شد البطن المعزز بالشفط متفوقاً على الطريقة التقليدية إذ يتميز بما يأتي:

1. سلامة أوعية ثاقبة متعددة، ومن ثم المحافظة على 80% من تروية جدار البطن على الأقل[245].
2. سلامة الأعصاب الحسية وهذا يحافظ على إحساس جلد شريحة شد البطن تجاه الألم السطحي واللمس والحرارة والاهتزاز والضغط، الأمر الذي تفتقر إليه طريقة شد البطن التقليدية[48-51].
3. سلامة الأوعية اللمفاوية وخفض نسبة الاختلاطات عما هو مشاهد في شد البطن التقليدي[242].
4. إنقاص ثخانة شريحة شد البطن [245] الأمر الذي ينعكس إيجاباً على النتائج الجمالية.

1-5-3-10 شد البطن نمط تولوا TULUA:

يمثل شد البطن تولوا (TULUA) نمطاً خاصاً من شد البطن المعزز بالشفط يهدف إلى تحسين النتائج وتدبير الصعوبات التاريخية في عملية شد البطن المتمثلة بضمان سلامة الأوعية الدموية وبقاء كمية من الدهون والجلد المترهل بعد عملية الشد والحصول على ندبة جرح معترض يمكن

إخفاؤها والحصول على سرة ذات مظهر ومكان يتمتعان بمعايير الرضا الجمالي[246]، وذلك من خلال طريقة تتسم بالبساطة والأمان.

تتضمن التعديلات شفط دهون غير مشروط، وعدم تسليخ شريحة شد البطن أعلى مستوى السرة، وإجراء طي مستعرض واسع للبنية العضلية السفاقية أسفل السرة، وبالتالي تخفيف الشد عن حواف الجرح، بالإضافة إلى بتر السرة وإعادة تصنيعها وجعل ندبة الجرح النهائية منخفضة[247]، ويمثل مصطلح (TULUA) مجموع الحروف الأولى باللغة الإنجليزية للتقنيات التي تتضمنها الطريقة الجراحية وهي[56]:

- T: (Transverse plication) طي معترض للبنية العضلية السفاقية للبطن بدلاً من الطي العمودي.
- U: (Undermining (direct dissection) halted at the umbilicus level) عدم تسليخ الشريحة بالشكل التقليدي أو حتى بشكل محافظ أعلى مستوى السرة.
- L: (Liposuction (without restrictions)) شفط دهون غير مشروط.
- U: (Umbilicoplasty with a skin graft) إعادة تصنيع سرة جديدة باستخدام طعم جلدي.
- A: (Abdominoplasty with low transverse scar localization) جرح شد البطن ذو توضع منخفض في جميع الحالات.

تستطب طريقة تولوا عند جميع مرضى شد البطن الذين لا يعانون من تباعد كبير في المستقيمتين أو من وجود فتق في منطقة الشرسوف، ويشكل تسليخ الشريحة لديهم أعلى مستوى السرة تهديداً للتروية، كما هو الحال عند المرضى البدينين والمدخنين وفي الحالات التي خضعت لشفط بطن سابق[194].

تمكّن هذه الطريقة مرضى السُمنة الذين لديهم مضاد استطاب لجراحة البدانة من تجاوز موضوع إعادة تموضع سويقة السرة التي تكون متطاولة وصعبة التدبير في أثناء عملية شد البطن دون الخوف من عواقب التسليخ الواسع[194].

يُحدد مكان جرح شد البطن منخفضاً بشكل مناسب على بعد 5–7 سم من الملتقى الأمامي للشفرين الكبيرين في أثناء تطبيق جر نحو الأعلى لجلد البطن المترهل وبشكل متناظر من قبل المريض[56]. يتبع الجرح في مساره الوحشي خطوط الجلد الطبيعية ويصل إلى الحد الذي يتم فيه تجنب حدوث تشوه أذن الكلب.

تبدأ العملية بإجراء شفط شامل لمنطقة البطن، بعد حقن سوائل النفخ، أعلى السرة والمناطق المجاورة. يستهدف الشفط الدهون المتوضعة في الطبقتين العميقة والسطحية للحصول على شريحة بثخانة 2–3 سم[194]، أما المنطقة المتوقع استئصالها فليس هناك من داعٍ لإجراء الشفط فيها. بعد الانتهاء من الشفط يُشق جلد البطن بشكل مائل للمحافظة على وسادة شحمية فوق منطقة العانة تحقق الموازنة بين ثخانة شريحة شد البطن والحافة السفلية لجرح الشد وتجنب حدوث تشوه الدرجة (Step Deformity) عند إغلاق الجرح [247]، يُنجز تسليخ الشريحة على مستوى السفاق كما هو الحال في الطريقة التقليدية أسفل البطن باتجاه الأعلى ليقف عند السرة.

يستأصل الجزء الذي يُسلخ من شريحة شد البطن وتبتر سويقة السرة ويُغلق مكانها على السفاق، ويُقوّى جدار البطن عبر إجراء الطي المعترض، حيث تعدل أبعاد مغزل الطي المعترض بحسب درجة الرخاوة في جدار البطن مع ضرورة تجنب فرط التصحيح، يتم الطي على طبقتين، الأولى بقطب متفرقة والثانية متواصلة باستخدام خيوط غير ممتصة قياس (0). ينقص الطي من طول عضلتي المستقيمة البطنية كما أن الحافة السفلية الأنسية لعضلتي شبه المنحرفة الظاهرة تُشمل بالجزء الوحشي العلوي للطي وهذا ما يؤدي إلى جرها باتجاه الأسفل والأنسي عند الانتهاء من الطي، الأمر الذي يحسّن من محيط

الخصر[247] الشكل (5-31). يلي مرحلة الطي إصلاح لفافة سكاربا وإغلاق جرح شد البطن على طبقات بعد وضع مفجر ماص.



الشكل (5-31)[247]: مرحلة الطي المعترض ضمن طريقة TULUA لشد البطن

يمثل تحديد المكان الجديد للسرة وإعادة تصنيعها المرحلة النهائية من العمل الجراحي، حيث يحدد موقع السرة بعد جعل طاولة العمل الجراحي مستوية واعتماد التناسب (V:H) حيث تمثل V (veneris) بعد ندبة الجرح عن الملتقى الأمامي للشفرين الكبيرين و H (Hypogastrium) بعد الندبة عن الناتئ الرهابي، وتتراوح هذه النسبة بين (1:1.62)[247] أو (1:2)[56].

لإعادة تصنيع السرة يُجرى جرح في الجلد بشكل حرف U مقلوب بقطر 1.5 سم واستئصال الدهون من مركز النافذة المحدثة في شريحة شد البطن وصولاً الى السفاق، كما تشذب الدهون في المحيط لخلق انخفاض في جلد هذه المنطقة بشكل دائرة قطرها 2.5 سم[194]. تتم خياطة حواف الشريحة U إلى السفاق وإغلاق الضياع المادي المتبقي باستخدام طعم جلدي كامل الثخانة مثلثي يقيس ضلعه 1.5 سم[194]، يؤخذ من جلد الجزء المستأصل من شريحة الشد. الشكل (5-32).

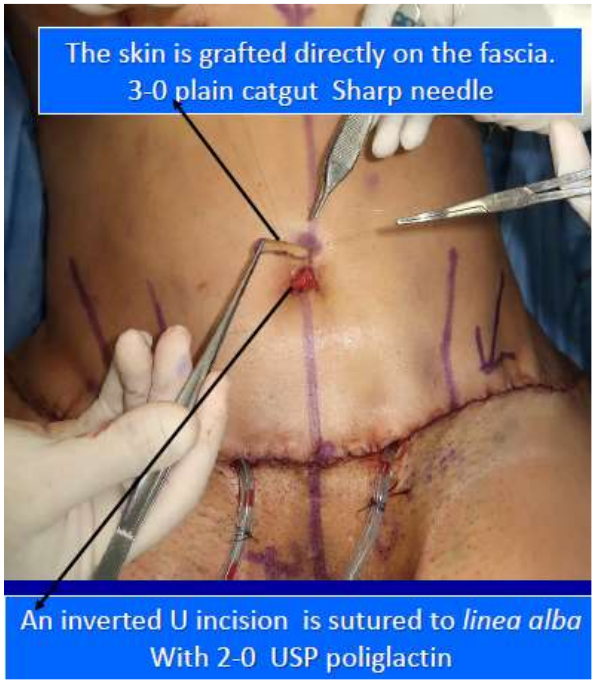

الشكل (5–32)[247]: إعادة تصنيع السرة باستخدام طعم جلدي كامل الثخانة

الباب السادس

اختلاطات جراحة شد البطن

Complications of Abdominoplasty Surgery

يعرف الاختلاط بأنه أي حدث غير مقصود يؤثر بشكل عكسي في نتائج العمل الجراحي سواء من حيث إبطاء حدثية الشفاء أو أن يقتضي تداخلات إضافية لتدبير هذا الأثر. يُعدُّ شد البطن التقليدي الإجراء التجميلي المترافق مع أعلى نسبة حدوث للاختلاطات فهي تتراوح بين 10.3% – 20% [147]. يمكن تصنيف الاختلاطات الآتية لعملية شد البطن إلى اختلاطات صغرى وأخرى كبرى، ويقصد بالاختلاطات الصغرى تلك التي يمكن لتدبيرها بالشكل المناسب أن يخلّف أثراً بسيطاً ونتائجَ تلقى الرضا من قبل المريض والطبيب المعالج وتشكل الغالبية العظمى، في حين تشكل الاختلاطات الكبرى نسبة 18.1% [248]من مجمل الحالات، وتتطلب تداخلات غازية للتدبير كالبزل وإعطاء الصادات الوريدية وربما القبول في المشفى أو زيارة قسم الإسعاف بشكل طارئ أو الخضوع لعمل جراحي ثانٍ وقد تكون مهددة للحياة في بعض الحالات وغالباً ما تترك آثاراً تسبب عدم رضا المريض [249]، ولتسهيل تناول الاختلاطات وسردها سنعتمد تصنيفها إلى اختلاطات موضعية وأخرى جهازية[147].

1-6-1 الاختلاطات الموضعية Local Complications:

تتضمن الاختلاطات الموضعية الشائعة التالية لعملية شد البطن التشوهات الجمالية، وتنخر النسج واختلاطات شفاء الجروح، والورم الدموي والمصلي والإنتان، في حين تشمل بقية الاختلاطات الموضعية التهاب اللفافة النخري، ومتلازمة أوجلفي (Ogilvie's Syndrome) والأذية العصبية[147].

1-6-1-1 الورم المصلي Seroma:

ينجم عن التسليخ المتبع في عملية شد البطن سطح ينضح بالسوائل المصلية، الغنية بالبروتين والكريات البيضاء المعتدلة، إلى الحيز المتشكل بين شريحة شد البطن والبنية العضلية السفاقية تحته. قد تتجمع هذه السوائل وتصبح قابلة للكشف سريرياً بين الأسبوعين الثاني والثالث بعد العمل الجراحي

وهو ما يعرف بالورم المصلي الذي يشكل أكثر اختلاطات جراحة شد البطن شيوعاً بنسبة تصل حتى 15.4% [248]. هناك العديد من العوامل المتهمة بتشكيل الورم المصلي، حيث يمكن القول بأن كل حدثية تؤدي إلى تطاول أو زيادة فاعلية الطور الإلتهابي من شفاء الجروح بعد العمل الجراحي يزيد نظرياً من إمكانية حدوث الورم المصلي[219]، كالنزف في أثناء العملي الجراحي والاستخدام الجائر للمخثر الكهربائي وحيد القطب والرض الإضافي للنسج كما هو الحال عند إجراء شفط دهون مرافق لعملية شد البطن، بالإضافة إلى عوامل أخرى غير محددة بعد، قد يكون لها علاقة بالبنية التشريحية والفزيولوجية أو وجود أمراض مرافقة[250]. تبدو السوائل المتجمعة عندما تكون بكمية كبيرة كتبارز في أسفل البطن ذي علامة تموج إيجابية عند الفحص السريري وفي بعض الأحيان ذات أعراض سريرية كالحكة وعدم الارتياح وحتى الشعور بالألم[130]. غالباً ما تكون قطب التنجيد والمحافظة على لفافة سكاربا وشبكة الأوعية اللمفاوية أمام السفاق[251] بالإضافة إلى وضع مفجر ماص لفترة من الوقت بعد العمل الجراحي واستخدام الألبسة الضاغطة، كافية لتخفيف النزح المصلي وتأمين التصاق الشريحة إلى البنية العضلية السفاقية تحتها وإلغاء الحيز الميت، وفعّالة في الوقاية من تجمع السوائل المصلية وخفض نسبة حدوث الورم المصلي[250].

قد يتشكل حول الورم المصلي المزمن غير المعالج جدار ليفي يعرف بالكيسة الكاذبة أو المحفظة الكاذبة (Pseudo-Bursa)، التي تتظاهر بشكل كتلة ثابتة تتوضع عادة على الخط الناصف أو على شكل انتفاخ عياني مقارنة مع بقية نسج البطن[250].

يمكن تدبير الورم المصلي في حال حدوثه من خلال البزل الأسبوعي عبر الجلد حيث يمثل الجزء المركزي أسفل البطن أعلى ندبة جرح الشد المكان المناسب للبزل كونه المنطقة الأكثر شيوعاً التي تتجمع فيها السوائل، وفي حال تعنيد الورم المصلي على المعالجة يعد حقن المواد المصلّبة كالتالك والتتراسايكلين (Talc, Tetracyclines) خياراً فعالاً وآمناً مع نسبة اختلاطات منخفضة كالإنتان [252]، كما يمكن اللجوء إلى إعادة وضع مفجر ماص مرة أخرى وربما الكشف الجراحي واستئصال

المحفظة الكاذبة المتشكلة، في حال وجودها، بشكل كامل أو جزئي عبر استئصال الجدار الأمامي فقط وتحزيز الجدار الخلفي مع إمكانية وضع قطب لإغلاق الجيب[250] وإجراء قطب تنجيد لتدبير الحالات المعندة وفشل التدبير المحافظ [253].

1-6-1-2 الورم الدموي Hematoma:

غالباً ما يتظاهر الورم الدموي في أثناء اليومين الأولين بعد الجراحة إذ يشكو المريض من انتفاخ سريع التطور وعدم ارتياح وتكدم الجلد وقد تكون نوعية السوائل التي تنزح عبر المفجر الماص وكميتها أيضاً ذات دلالة في التشخيص[250]، كما يُعدُّ تزايد معدل ضربات القلب مع انخفاض مترقٍ في الضغط مؤشراً لحدوث الورم الدموي مالم يتم إثبات عكس ذلك. وفي حالات نادرة يمكن أن يتطور الورم الدموي بشكل متأخر بعد أيام أو أسابيع ويتظاهر بشكل كتلة تحت الجلد يزداد حجمها تدريجياً في مدة تزيد عن الشهر ويعرف باسم الورم الدموي الممدد المزمن[254] (Chronic Expanding Hematoma, CEH). في حال ترافق الورم الدموي المزمن مع ألم حاد يجب نفي الأسباب الأخرى أولاً [255] ويؤكد التشخيص النهائي بمساعدة الأمواج فوق الصوتية.

لخفض معدل حدوث الورم الدموي يجب الإحاطة ومقاربة جميع العوامل التي من الممكن أن تزيد من معدل النزف، كقصة ارتفاع ضغط، وسهولة التكدم، وتطاول زمن النزف بعد التداخلات السنية السابقة والأدوية والأعشاب ذات التأثر المضاد للتخثر، كما يشكل عزل الثواقب في أثناء تسليخ الشريحة والإرقاء الجيد المفتاح لتجنب حدوث النزف وتشكل الورم الدموي[253].

يتوقف العلاج المناسب للورم الدموي تبعاً لحجمه وتوقيت حدوثه ووجود علامات النزف وأعراضه وتبدلات الحالة الهيموديناميكية للمريض، ففي التجمعات الصغيرة يمكن محاولة الرشف بالإبرة لتسريع الشفاء، أما في الحالات العرضية أو المزمنة أو الأورام الدموية الكبيرة فإن العلاج الأكثر سلامةً ونجاعةً هو إفراغ الورم الدموي والاستقصاء الجراحي وإيقاف مصدر النزف الذي غالباً ما يكون الشرسوفي السفلي السطحي أو المنعكس السطحي[250].

3-1-6-1 الإنتان Infection:

يُعدُّ الإنتان ثاني أكثر اختلاطات عملية شد البطن شيوعاً بنسبة حدوث تتراوح بين 1-3.8% [235،248].

تتهم جراثيم فلورا الجلد بمعظم الإنتانات المرافقة لعملية شد البطن وخاصة العنقوديات البشروية والمذهبة والعقديات المقيحة[256]، تساندها العديد من عوامل الخطورة كضعف المناعة وسوء التغذية والسكري والبدانة والتدخين بالإضافة إلى تنخر شريحة شد البطن والورم المصلي[256]، ومن ثم تعدّ الوقاية وتدبير الحالات السابقة أمراً أساسياً في خفض نسبة حدوث الإنتان.

يتظاهر الإنتان في الحالات البسيطة بأعراض التهاب نسيج خلوي[250] من إحمرار وارتفاع حرارة الجلد وعدم ارتياح موضّع وازدياد الوذمة في النسج الرخوة، وخصوصاً على الخط الناصف أعلى ندبة جرح الشد حيث يمثّل المكان الأكثر شيوعاً لتجمع السوائل والمنطقة الأبعد تشريحياً عن مصدر تروية شريحة شد البطن. يطور المريض في الحالات الأشد أعراضاً عامة كالحمى والتعب العام، وبشكل نادر قد يتطور الإنتان إلى التهاب اللفافة النخري (Necrotizing Fasciitis) الذي يعد حالة مهددة للحياة[257]، ويترافق، بالإضافة إلى الأعراض السابقة، مع ألم وطفح بنفسجي اللون، قد يتحول إلى فقاعات ذات محتوى سائل داكن. ينجم التهاب اللفافة النخري عن انتشار العقديات المقيحة نمط A أو إنتان متعدد الجراثيم وأكثرها شيوعاً اللاهوائيات[250] من النسيج الشحمي تحت الجلد إلى طبقات اللفافة السطحية والعميقة ويعف عن العضلات إلا أنه يؤدي إلى قصور أعضاء وصدمة سمية[257].

يتضمن تدبير الحالات البسيطة من الإنتان استئناف الصادات الحيوية والتقييم الدوري للمنطقة وبزل أي سوائل متجمعة، وفي الحالات الأشد أو عند عدم الاستجابة للإجراءات السابقة أو تكرار الإنتان يمكن فتح الجرح في مكان قريب من منطقة الاحمرار واستقصاء الأسباب المحتملة وعلاجها كالورم المصلي والمحفظة الكاذبة والورم الدموي وتنخر الشحم وإجراء زرع وتحسس جرثومي وتعديل الصادات بناء على النتيجة[250]. أما التهاب اللفافة النخري فيتطلب تنضيراً جراحياً للنسج المتموتة وتغطية مناسبة

بالصادات الحيوية لوقف انتشار الإنتان وترقي الحالة ويترك الجرح للشفاء بالمقصد الثاني أو تشكل نسيج حبيبي وإجراء التطعيم الجلدي لاحقاً [130].

4-1-6-1 اختلاطات شفاء الجرح Wound Healing Complications:

يعد تأخر شفاء الجرح والتفزر بالإضافة إلى الإنتان أكثر الاختلاطات المتعلقة بشفاء الجروح شيوعاً، ويعود السبب الأساسي في تأخر الشفاء والتفزر إلى نقص التروية باختلاف الآلية المؤدية لذلك سواء التدخين[152] والداء السكري غير المضبوط [151] وإغلاق الجرح على توتير عالٍ وتشكل الأورام الدموية والمصلية الكبيرة [130] والبدانة [150]و سوء التغذية[133]، إذ تظهر علامات نقص التروية، بشكل نمطي، خلال أيام من عملية شد البطن وتتطور إلى تنخر وتفزر الجرح[130] بشكل خاص في المنطقة الواقعة فوق العانة مباشرة على حافة الجرح العلوية، التي تمثل المنطقة الأكثر بعداً عن مصدر التروية الدموية القادمة للجلد والنسج الرخوة، كما قد يحدث تفزر الجرح بسبب الإغلاق غير المناسب للفافة السطحية أو فرط بسط الجذع بشكل غير مضبوط بعد العمل الجراحي، لذا ينصح المرضى بالبقاء بوضعية عطف للجذع خلال 4-5 أيام التالية للجراحة[253].

في الحالات البسيطة عندما لا يتجاوز طول المنطقة المصابة 2 سم يمكن تدبيرها بشكل محافظ لتشفى بالمقصد الثاني، أما في الحالات التي تكون فيها المنطقة أكبر يفضل إجراء الضمادات لمدة أسبوع إلى اثنين بما يتيح الوقت اللازم لتتحدد حواف التموت بشكل واضح تماماً ثم يُجرى تنضير جراحي وإغلاق الضياع المادي، وفي الحالات الشديدة النادرة قد يتطلب الأمر تنضيراً واسعاً ومعالجة بالضغط السلبي VAC ثم إغلاق الضياع المادي إما عبر شريحة تقدمية أو استخدام الطعوم الجلدية [130].

من الاختلاطات الأخرى المتعلقة بالجرح هو انبثاق الغرز الجراحية (Suture Extrusion) بنسبة لا تقل عن 5% من الحالات [248]، ويلاحظ بصورة أعلى عند استخدام الخيوط الجراحية المجدولة

ذات الامتصاص البطيء [258] وخاصة عند استخدام عدد كبير من الغرز الجراحية في الجزء العميق من الأدمة كما هو الحال في عملية شد البطن[250].

يتظاهر انبثاق الغرز على شكل خراجات صغيرة موضعة على خط الجراحة وتعالج بداية بناء على هذه الصورة السريرية وعند ظهور بوادر لانبثاق الخيط تتم إزالته وإجراء ضماد بسيط للمكان بمراهم الصادات للعلاج والوقاية من الإنتان الثانوي، ويجب الأخذ بالحسبان أنه في الحالات التي تستخدم فيها الخياطة المتواصلة داخل الأدمة فإن انكشاف جزء من هذا الخيط قد يتطلب إزالة كامل الخيط وتجب المتابعة اللصيقة بعد ذلك لإمكانية حدوث تفزر جزئي للجرح[250].

1-6-1-5 تنخر النسج Tissue Necrosis:

يؤدي نقص تروية شريحة شد البطن إلى أنماط مختلفة من الاختلاطات وفقاً لدرجة نقص التروية والنسيج المصاب، فقد يتجلى النمط الخفيف بانحلال البشرة الذي يسير باتجاه الشفاء العفوي وعودة التظهرن [256]، بالمقابل فإن شفاء التنخر الحاصل في الجلد والنسج تحته يتطلب عملية معقدة، وتتراوح نسبة حدوثه بين 3%-4.4% عند اتباع نمط محافظ من تسليخ الشريحة [235، 248].

يتميز الجلد بمقاومة استقلابية أكبر لنقص التروية الدموية من النسيج الشحمي تحته، ولذلك فقد يتظاهر التنخر كتموت نسج شامل لكامل ثخانة الشريحة أو كتموت للنسيج الشحمي فقط[250]. قد يكون من السهل تشخيص التنخر الشامل لكامل الثخانة، غير أن تحديد مقدار الإصابة يكون صعباً في البداية وحالما يتحدد مستوى التنخر يتم الاستئصال الجراحي للنسج المصابة ويترك الجرح للشفاء بالمقصد الثاني، وفي الحالات الكبيرة يمكن تطبيق المعالجة بالضغط السلبي[250] ليتم لاحقاً إغلاق الضياع المادي وفقاً لسلم الترميم.

تعتمد التظاهرات السريرية في حالة تنخر النسيج الشحمي فقط دون الجلد على كمية الشحم المتنخر وفيما إذا كان مترافقاً بالإنتان، إذ يشكو المريض من علامات التهاب نسيج خلوي ونضح من مكان المفجر وتفزر للجرح، ويعتمد التدبير في هذه الحالة على فتح الجرح وتنضير الحواف والنسيج الشحمي

المتموت وصولاً الى نسج حية نازفة، بعد ذلك يمكن وضع مفجر وإغلاق الجرح بقطب خارجية فقط وإعطاء الصادات الحيوية ريثما تظهر نتيجة الزرع والتحسس الجرثومي، وفي حال ترك الجرح مفتوحاً يمكن لاحقاً إجراء تنضير وإغلاق مباشر متأخر بعد التأكد من الشفاء وتشكل نسيج حبيبي[250].

قد تشاهد، في بعض الحالات، رغم التئام الجرح بشكل جيد وتشكل ندبة مستقرة مناطق من القساوة الثابتة مواكبة لندبة الجرح نتيجة تنخر الشحم تحت الجلد[130]، تتكمش هذه التكتلات مع مرور الوقت دون الحاجة إلى أي تداخل إضافي، أما في حال كونها عرضية تعيق ارتداء الحزام أو بنطال رقيق فيمكن استئصال هذه الكتل عبر ندبة جرح الشد[130].

من الأنماط الخاصة للتنخر، تموت سويقة السرة بشكل جزئي أو كامل، وتعزى الأسباب إلى وجود فتق مرافق حول السرة أو سويقة طويلة أكثر من 5 سم أو الطي المبالغ فيه لسفاق المستقيمة المجاور، حيث يعيق كل ما سبق ذكره التروية الدموية لجزيرة السرة الجلدية[130].

يُجرى تنضير جراحي لنسج السرة المتنخرة، بعد تحدُّد مستوى التموت بشكل نهائي، ويعطى الوقت الكافي للشفاء بالمقصد الثاني واستقرار النسج، ثم يلي ذلك التداخل من أجل إعادة تصنيع السرة بحسب الضياع المتشكل في مرحلة لاحقة[130].

1-6-1-6 الاختلاطات الجمالية Aesthetic Complications:

على الرغم مما يُحدثه شد البطن من تغيير جمالي ملحوظ وواضح، فقد تكون الضريبة ندبة جرح طويلة معيبة من حيث عدم التناظر أو الموقع غير المناسب أو كونها ندبة ضخامية أو ضمورية. يعود عدم التناظر غالباً إلى سوء تصميم الجرح قبل العمل الجراحي والاستئصال غير المدروس للجزء الفائض من الشريحة في أثناء عملية الشد، إذ يجب أن يتم الاستئصال خطوة بخطوة والمقارنة بين جهتي الاستئصال [259] وخاصة عند تمديد الجرح وحشياً، كما يمكن أن ينجم أيضاً عن حدوث الورم الدموي أو المصلي والبزل المتكرر إذ يسبب ذلك تشكّل تليف وانكماشاً لشريحة شد البطن باتجاه الأعلى[249]، في حين يسبب الإنتان تحت السريري والغرز الجراحية الكثيرة ووجود مواد متنخرة أو حيز

ميت في منطقة الخياطة وزيادة الشد على حواف الجرح عند الإغلاق بالإضافة إلى رد فعل الجسم، مشكلات في نضج ندبة الجرح فتصبح عريضة ومحمرة وتقود إلى تشكّل ندبة غير مستوية ضخامية أو حتى ضمورية[249]، يستطب فيها تطبيق المعالجات المقترحة للندبات أو إعادة التداخل الجراحي لتحسينها.

هذا وإن جعل موضع جرح شد البطن منخفضاً بشكل مبالغ فيه سيؤدي إلى شتر منطقة العانة للأعلى وتوترها بشكل غير طبيعي، بالإضافة إلى إمكانية حدوث وذمة لمفاوية قد يطول الزمن اللازم للتخلص منها[253].

من أكثر الاختلاطات الجمالية المشاهدة في عملية شد البطن شيوعاً تشوه أذن الكلب [256] إذ يستخدم هذا التعبير لوصف تبارز مخروطي الشكل في النهاية الوحشية لجرح شد البطن بعد إغلاقه، وينجم هذا التشوه بشكل أساسي عن سوء تصميم نموذج الإستئصال أو وجود كمية زائدة من النسيج الشحمي في زاويتي الجرح الوحشيتين أو نقص في مقدار الجر الأنسي للشريحة العلوية في أثناء الإغلاق[250]، فإذا كان التشوه في أثناء الجراحة ملاحظاً بشكل معتبر، يفضل تدبيره مباشرة ذلك أنه لا يمكن التنبؤ بمقدار التحسن بعد العمل الجراحي [260].

يعتمد اختيار طريقة تدبير تشوه أذن الكلب على كمية النسج الموجودة، فغالباً ما تزول الحالات البسيطة من تلقاء نفسها دون أي تداخل خلال ثلاثة أشهر[130]، وفي الحالات الأشد يمكن المشاركة بين شفط الدهون، إذا اقتضت الحاجة، وأنماط مختلفة من مقاربة الجلد الزائد كتمديد جرح شد البطن بشكل خطي أو على شكل زاوية 90–120 درجة واستئصال القسم الزائد، أو تعليق الجلد إلى البنى العميقة الثابتة كالسفاق بالإضافة إلى طرق أخرى حيث لا توجد طريقة مثالية تماماً للقيام بذلك [261].

قد تعاني السرة من اختلاطات جمالية كعدم توضعها على الخط الناصف، الأمر الذي غالباً مايكون بسبب سوء التخطيط قبل العمل الجراحي وعدم ملاحظة وجود انحراف مسبق نتيجة تداخل جراحي أو حمل سابقين، كما يؤدي الطي غير المتناظر للبنية العضلية السفاقية إلى انزياح السرة وحشياً،

ويُعدُّ تحديد الخط الناصف بدقة قبل العمل الجراحي وبعد رفع شريحة شد البطن ورسم نموذج طي السفاق المقرر اتباعه مهما جداً في تجنب انحراف السرة عن موقعها المناسب[262]، ويمكّن وضع قطبة لطي السفاق على بعضه قرب سويقة السرة في الجهة المعاكسة للانحراف من تصحيح الحالات البسيطة منه [263]. من الاختلاطات أيضاً التضيق الناجم عن صغر مساحة الجزيرة الجلدية للسرة وهذا ما يؤدي الى انسحابها للداخل وتضيق فتحتها بعد تثبيت الجزيرة في مكانها الجديد، ومن الأسباب الأخرى لهذا التضيق هو التندب الضخامي حول فتحة السرة خاصة عند اعتماد النموذج الدائري للتصنيع [263]، فقد يكون التضيق شديداً لدرجة تصعب معها العناية الصحية وهذا يتسبب بحدوث التهاب مزمن ونضح للسوائل منها، بالإضافة إلى كونها ذات مظهر غير جميل يتطلب تداخلاً للتصحيح، عبر القيام بتصنيع بشكل حرف (Z) بعدد مناسب على طول حافة حلقة التضيق، وفي حال كان التصنيع غير كافٍ يمكن إحداث قطع شعاعي في الجزيرة الجلدية وإجراء شريحة تقدمية من جلد البطن إلى داخل الضياع الناجم عن القطع لزيادة المساحة، كما يمكن استئصال السرة المتضيّقة بشدة وإعادة تصنيع سرة جديدة [264]. وعلى النقيض من الحالات السابقة فقد تكون السرة متسعة مترهلة أو أن سويقتها طويلة بالمقارنة مع ثخانة شريحة شد البطن وهذا يؤدي إلى تبارزها فوق مستوى جلد الشريحة ويتم تدبير هذه الحالة عبر غَمد سويقة السرة وتثبيتها إلى سفاق المستقيمة بقطب صارّة دائمة [264].

تؤدي الثخانة المتباينة لشريحة شد البطن، سواء الناجمة عن رفع الشريحة أو عن شفط دهون سابق غير متناسق لمنطقة البطن، لمشاهدة تموجات على سطح الجلد، هذا وقد يشاهد بقاء بعض الجلد المترهل في أعلى البطن وخاصة عند مرضى فقدان الوزن الشديد بعد خضوعهم لشد البطن التقليدي القاصر عن مقاربة كامل الجلد في القسم الأعلى من البطن إذ يكون الخيار الأنسب في هذه الحالة عملية فلور دي ليس أو إجراء شد بطن معكوس كتدبير لاحق للاختلاط في مرحلة تالية [265].

ليس من النادر حدوث ترهل في جلد جدار البطن مع مرور الوقت فينتج عنه ترهل خفيف في الجلد والشحم للقسم السفلي من جدار البطن، وفي مثل هذه الحالة يمكن للاستئصال المباشر لتحسين الندبة أن يكون حلاً مناسباً، وفي الحالات الأشد قد يتطلب الأمر إعادة إجراء عملية شد البطن[130].

يمكن أن يتسبب عدم التدبير الجيد أو التمطط اللاحق للبنية السفاقية العضلية بالإضافة إلى عوامل أخرى كالعودة إلى النشاطات الفيزيائية بشكل سريع أو أدائها بشكل عنيف [265]، بتبارز غير جميل لجدار البطن قد يكون مقتصراً على منطقة الشرسوف أو أسفل البطن أو أن يكون معمماً يتطلب تداخلاً لاحقاً لإصلاحه [130].

1-6-1-7 الاختلاطات العصبية Neurological Complications:

يشكو بعض المرضى من الشعور بالخدر في منطقة أسفل البطن بعد عملية شد البطن، وغالباً ما يزول هذا الشعور مع الوقت، في حين تشاهد الاختلاطات العصبية التالية لأذية عصبية للعصب الفخذي الجلدي الوحشي أو العصب الخثلي الأربي أو العصب الحرقفي الأربي وتشكل الأورام العصبية لهذه الأعصاب [147]عند 1.9% من مرضى شد البطن [256]، وتتجلى الأذية على شكل ألم ذي طبيعة عصبية والخدر والتنميل والألم الناجم عن فرط حس اللمس (allodynia) في القطاعات الجلدية ذات الصلة.

تعدّ إصابة العصب الفخذي الجلدي الوحشي الإصابة الأكثر شيوعاً [266] وتتظاهر بشكل إحساس الخدر والتنميل والألم الحارق في الجانب الوحشي من الفخذ. يحول التسليخ الحذر حول الشوك الحرقفي الأمامي العلوي دون أذية العصب، أما التدبير فهو محافظ يتضمن المساج والمسكنات. كما يمكن استخدام مضادات الصرع ومضادات الاكتئاب ثلاثية الحلقة وحصار العصب وحقن الستيروئيد بحسب التظاهرات السريرية [256].

أما التداخل الجراحي فيستطب في حالات استئصال ورم عصبي وتدبير انقطاع العصب في حال أمكن كشف نهايتي العصب المقطوع وعدم وجود ضياع مادي واسع فيه [263].

1-6-1-8 انسداد الكولونات الحاد الكاذب Acute Colonic Pseudo-Obstruction:

انسداد الكولونات الحاد الكاذب أو متلازمة أوجلفي (Ogilvie's Syndrome) حالة نادرة يمكن مشاهدتها بعد التداخلات الجراحية ومنها شد البطن، تتجلى بتطبل البطن وتوسع شديد للكولون دون وجود عائق ميكانيكي[267]، إذ يُعدُّ تطبل البطن المفاجئ والمترقي العلامة السريرية الأكثر دلالة على المتلازمة [268]. إن التشخيص المبكر والمباشرة بالعلاج باكراً عاملان مهمان جداً إذ يمكن أن تتطور الحالة سريعاً إلى نقص تروية وانثقاب الكولون والتهاب بريتوان[269]. تشاهد المتلازمة بشكل خاص عند المرضى الذين يعانون من شدة عالية كالجراحة ومشاكل طبية مرافقة ونقص الحركة واستخدام المورفينات ومضادات التقلص وأدوية أخرى واضطراب الشوارد[269]. إن الآلية المرضية المقترحة هي اختلال توازن التعصيب الذاتي (الودي ونظير الودي) للكولون وهذا ما يؤدي إلى نقص في حركية الكولون وحدوث انسداد وظيفي [270]، ورغم أن الأعور (Cecum) هو أكثر الأماكن شيوعاً لحدوث التوسع فإن أي جزء من الأمعاء الغليظة عرضة للإصابة[269].

يشكل تنظير الكولون لخفض ضغط الغازات داخله مع أو من دون وضع قثطرة للتفريغ جزء من المعالجة وهو فعّال بنسبة 70-85% [271]رغم صعوبة الإجراء وخطر حدوث الانثقاب، بالإضافة إلى الأدوية المشابهة لنظير الودي لتحسين حركية الأمعاء[270]، كما أن الحقن الشرجية للمواد الملينة قد تكون خياراً علاجياً أيضاً [272].

1-6-2 الاختلاطات الجهازية Systemic Complications:

تعدّ الاختلاطات الجهازية الأكثر إثارة للقلق والأكثر شدة ولكن لحسن الحظ فإن نسبة حدوثها منخفضة مقارنة مع الاختلاطات الموضعية، وتشمل الاختلاطات المتعلقة بالتخدير العام ونقل الدم وخثار الوريد العميق والصمة الرئوية ومتلازمة الصمة الشحمية وانثقاب أحشاء البطن ومتلازمة الصدمة السمية الجهازية والموت.

وسنأتي على ذكر أهم هذه الاختلاطات.

1-6-2-1 خثار الوريد العميق والصمة الرئوية Deep Vein Thrombosis and Pulmonary Embolism:

الصمة الرئوية اختلاط نادر لعملية شد البطن ولكنه مهدد للحياة وتزداد نسبة خطر حدوثه من 0.2% إلى 9.3% عند مشاركة شد البطن مع عمليات أخرى[273]. يؤدي ارتفاع الضغط داخل البطن الناجم عن طي جدار البطن دوراً في إعاقة العود الوريدي من الطرفين السفليين إلى الحوض فيزيد من مخاطر حدوث خثار الوريد العميق والصمة الرئوية [253].

لا تزال استطبابات المعالجة الوقائية للصمة الخثارية في جراحة شد البطن موضع جدل، ففي حين تشير بعض الدراسات [275،274] إلى أن استخدام الهيبارين منخفض الوزن الجزيئي ينقص من نسبة حدوث خثار الوريد العميق، فقد أظهرت هذه الدراسات ارتفاع نسبة حدوث الورم الدموي، لذلك يفضل بعض الجراحين استخدام الطرق الوقائية غير الدوائية كاستخدام الأجربة ذات الضغط المتقطع للطرفين السفليين في أثناء العمل الجراحي وحتى تخرج المريض من المشفى مع تشجيع الحركة الباكرة بالمساعدة خلال الساعات الأولى التالية للعمل الجراحي إذ إنّ هذه الإجراءات مع التأكيد على إيقاف التدخين قبل شهر على الأقل من العمل الجراحي ساعدت على خفض نسبة حدوث خثار الوريد العميق إلى 0.1% [276].

إن حدوث الوفاة بعد عملية شد البطن يعود غالباً إلى صمة رئوية كتلية ونادراً ما يتم الإشارة إلى الوفاة كاختلاط لعملية شد البطن في الدراسات الحديثة، في حين تراوحت نسبة الحدوث بين 0.04-0.16% في دراسات نشرت قبل ثلاثين عاماً [278،277].

1-6-2-2 انثقاب حشا داخل البطن intra-abdominal perforation:

من الممكن حدوث انثقاب حشا أجوف عند إصلاح فتق سرة أو جدار البطن في أثناء عملية الشد نتيجة عدم فتح كيس الفتق والتأكد من محتوياته قبل استئصاله، أو نتيجة اختراق القنية المستخدمة في الشفط لجوف البطن عند مشاركة شفط الدهون مع شد البطن، كما أن وضع قطبة في الحافة الوحشية للعضلة المستقيمة البطنية في أثناء تقوية جدار البطن يمكن أن يتسبب باختراق الإبرة لجوف

البطن إذ تقتصر بنية هذه المنطقة على اللفافة والبريتوان، لذلك قد يكون من الأفضل اعتماد طي سفاق المنحرفة الظاهرة بدايةً، الأمر الذي قد يغني عن استخدام القطب على الحافة الوحشية[130].

قد لا يتظاهر انثقاب الأمعاء حتى عودتها للعمل فيشعر المريض بألم متزايد نتيجة تسريب السوائل إلى جوف البريتوان، ويعتمد التشخيص على الفحص السريري الذي يشف عن ألم مرتد، والتصوير الشعاعي البسيط للبطن قد يظهر وجود غاز في البطن وربما سوية سائلة غازية، ويستطب التداخل الجراحي مباشرة عند تأكيد التشخيص[130].

1-6-2-3 الصدمة السمية الجهازية Systemic Toxic Shock:

تنجم الصدمة السمية الجهازية عن انتان بالعقديات نمط A أو العنقوديات المذهبة التي تفرز ذيفان خارجي يتسبب بالحمى وانخفاض ضغط الدم والصداع والآلام العضلية والغثيان والتقيؤ والطفح بالإضافة إلى التأثير في الاجهزة المختلفة في الجسم. تحمل هذه الصدمة خطر الوفاة [263]، ويجب على الجراح أن يكون مدركاً تماماً لأهمية التشخيص الباكر والعلاج في الوقت المناسب الذي يتضمن صادات وريدية وتفجير القيح في حال وجوده وتسريب السوائل الوريدية وحقن الغاما غلوبيولين لكبح الاستجابة الالتهابية [263].

وفي الختام فإنه من الهام معرفة كيفية تجنب حدوث الاختلاطات والوقاية منها ومعرفة المقاربة الفعالة والناجعة بعد حدوثها لمنع تفاقم الاختلاط وإعادة المريض إلى طريق الشفاء والتعافي سريعاً.

القسم العملي



2-1 المادة العلمية:

تعدّ عملية شد البطن من العمليات الشائعة، ويزداد الإقبال عليها سنوياً، ويعزى هذا الازدياد إلى تنامي جراحة البدانة.

تتضمن الطريقة التقليدية لإصلاح الترهل الجلدي والضعف العضلي إجراء تسليخ واسع لشريحة البطن، الأمر الذي يؤدي إلى أذية الأوعية الثاقبة التي تؤمن تروية 80% من جدار البطن الأمامي لتقتصر تروية الشريحة على الفروع الثاقبة بين الضلعية وتحت الأضلاع والقطنية في الظهر ومنطقة الخاصرتين وهذا ما يتسبب بنسبة حدوث اختلاطات عالية فيما يتعلق بنقص التروية كتنخر النسج وتفزر جرح شد البطن، وهذا التسليخ يجعل من شفط الدهون المرافق يحمل خطورة عالية ويدفع أغلب الجراحين لإجراء شفط سابق مستقل، قبل أشهر عدة من الشد الجراحي.

رغم التطور الذي شهدته عملية شد البطن لا تزال هناك العديد من العيوب المشاهدة بعد عملية شد البطن:

كتسطح جدار البطن الأمامي بصورة غير طبيعية وزوال المعالم والتضاريس لسطح الجلد في هذه المنطقة، ووجود انتفاخ في منطقة الشرسوف، وغياب تقعر الخصر، وبقاء رخاوة في المنطقة الأربية والوحشية من البطن بالإضافة إلى الاختلاطات المتعلقة بحيوية الشرائح وخاصة عند المرضى مرتفعي الخطورة كالمدخنين وذوي مشعر كتلة الجسم BMI المرتفع.

تركز الأبحاث العالمية حالياً على إيجاد طرقٍ آمنة لدمج عملية شفط الدهون الواسع مع شد البطن الجراحي، وذلك من خلال المحافظة على قدر مناسب من الأوعية الثاقبة perforators للمحافظة على تروية مناسبة للشريحة، إما بتحديد ثواقب هامة بالإيكو قبل الجراحة وتجنب قطعها في أثناء التسليخ، أو تجنب التسليخ في الأماكن الغنية بالثواقب واتباع طرق مختلفة في طي السفاق العضلي. وتهدف هذه الدراسة إلى تقييم مقاربة جراحية جديدة تتضمن معايير حديثة في الشفط ونمط تسليخ الشريحة وطي الصفاق العضلي.

2-2 المرضى وطرق الدراسة:

خضعت 34 مريضة تراوحت أعمارهن بين 21 سنة و62 سنة من المراجعات لعيادة الجراحة التجميلية والترميمية في مشفى المواساة في دمشق في الفترة الممتدة بين شهر حزيران 2019 لغاية شهر شباط 2022، لعملية شد بطن مترافق مع شفط دهون شامل لمناطق البطن (شد بطن معزز بشفط الدهون Lipoabdominoplasty). وقمنا بدراسة هذه المجموعة من المريضات دراسة مستقبلية من النمط التداخلي وحيدة الذراع One Arm Study، ثم مقارنة النتائج مع المرضى الذين خضعوا لعمليات شد البطن سابقاً ضمن أبحاث عالمية منشورة في الأدب الطبي أو ما يسمى مجموعة الشواهد التاريخية historic controls وستتم مقارنة النتائج الجمالية والاختلاطات والبيانات الجراحية.

مقاربة المرضى:

بلغ عدد المرضى المراجعين لعيادة الجراحة التجميلية في مشفى المواساة بدمشق خلال فترة الدراسة والراغبين بتجميل منطقة البطن 640 مريضاً من الذكور والإناث.

بهدف معرفة الشكوى الرئيسة بدقة قمنا بمناقشة مستفيضة مع المرضى حول الغاية المرجوة من العمل الجراحي، حيث تراوحت الأجوبة بين الرغبة في إنقاص الوزن من خلال تجميل البطن، والرغبة في التخلص من التراكمات الدهنية المعندة في منطقة البطن، والرغبة في التخلص من الترهلات الجلدية، أو التخلص من الترهلات والتخلص من التراكمات الدهنية المعندة في وقت واحد.

في القصة السريرية للإناث، استفسرنا عن القصة الإنجابية وعدد الحمول السابقة والقيصريات، وعن الرغبة في إنجاب أولاد لاحقاً، وأوضحنا للمريضات أن وجود رغبة في الحمل بعد فترة أقل من سنة على إجراء شد البطن يُعدُّ مضاد استطباب نسبي، أما بعد مرور عام فهو يُعدُّ آمناً على الأم والجنين[279]، مع إيضاح فكرة أن حدوث حمل تالٍ لشد البطن سيسبب في عودة حدوث ترهل جلدي وتمدد عضلي وتغيرات في توزع الدهون[280].

تضمن الفحص السريري للمرضى قياس الوزن والطول لحساب مشعر كتلة الجسم (Body Mass Index) BMI، وقمنا اعتماداً على النتيجة بعزل المرضى الذين يشكون من بدانة ويحققون استطبابات جراحة البدانة[281] Bariatric Surgry وإحالتهم إلى عيادة الجراحة العامة (وذلك عندما BMI>40 أوعندما BMI>35 مع وجود شكاوى مرضية متعلقة بالبدانة).

نوقشت الخيارات العلاجية مع مرضى ترهل البطن مع إيضاح الإيجابيات والسلبيات في كل طريقة والنتائج المتوقعة ومراحل الشفاء الخاصة بكل تقنية، وتركت لهم حرية اختيار تقنية إصلاح الترهل.

بالنسبة للمرضى الذين وضع لهم استطباب مشاركة شد البطن مع شفط الدهون، فقد خُطط العمل الجراحي لهم وأُدخلوا في دراستنا عند تحقيق المعايير الآتية:

2-2-1 مقاربة المرضى:

معايير قبول المرضى:

- العمر بين 18-65 سنة
- الجنس أنثى
- موافقة المريضة المستنيرة على المشاركة بالدراسة
- المرضى الذين وضع لهم استطباب إجراء شد بطن كامل عند مراجعتهم لعيادة الجراحة التجميلية في مشفى المواساة الجامعي بدمشق
- عدم وجود خطة للحمل خلال مدة أقلها عام من إجراء شد البطن

معايير استبعاد المرضى:

- رفض المريضة المشاركة بالدراسة
- مشعر كتلة جسم يزيد عن 35
- وجود أمراض جهازية عامة تجعل من التخدير عامل خطورة

- وجود حمل أو ولادة خلال أقل من عام قبل الموعد المخطط للجراحة
- شد بطن سابق أو شفط سابق لمنطقة البطن
- داء سكري غير مضبوط
- ندبات فتح البطن ماعدا شق فنشتيل أو الندبات في الثلث السفلي من البطن
- توقعات مرتفعة وغير منطقية عند المريضة عن النتيجة
- لم نعدّ التدخين مضاد استطباب للجراحة، وإنما نصحنا المريضات بتجنب التدخين لما له من تأثير سلبي على التخدير العام ولما يسببه من انزعاج نتيجة اشتداد السعال في فترة النقاهة.

التحضير للعمل الجراحي:

قُبلت المريضات في الشعبة قبل يومين من العمل الجراحي لتحضيرهن، وقمنا بأخذ القصة السريرية وتوثيق جميع المعلومات ذات الصلة كالعمر، التدخين، ومعرفة الشكوى الأساسية، كما تم التفصيل في السوابق المرضية، والتركيز على وجود شكاوى قلبية أو رئوية ووجود داء سكري أو أمراض غدية واستقلابية أخرى أو حوادث خثارية، وأيضاً وثقنا السوابق الدوائية مع التركيز على وجود قصة تناول للمميعات أو ستيروئيدات قشرية، والسوابق التحسسية والسوابق الجراحية وخصوصاً الجراحات السابقة في منطقة البطن.

تطرقنا خلال جمع المعلومات إلى تحري وجود تأثيرات سلبية لترهل البطن على نمط الحياة كوجود إحراج اجتماعي ناجم عن منظر البطن المتبارز عند ارتداء الثياب التقليدية، واضطرار المريضة لارتداء ألبسة فضفاضة أو ارتداء مشدات تحت الألبسة لإخفاء العيوب الجمالية في البطن، أو وجود تبدلات جلدية في الثنيات الناجمة عن الترهل كالطفح والحكة ورائحة التعطن الكريهة، أو وجود آلام ظهرية غير مفسرة.

الفحص السريري:

ينبغي على الفحص السريري أن يقدم صورة متكاملة عن أنسجة الجذع، العظمية والرخوة والتي بمجموعها تعطي الصورة النهائية لشكل البطن.

تضمن الفحص السريري في البداية المعاينة بوضعية الوقوف (الشكل 2-1)، ومن خلالها نتحرّى وجود الندبات ومواصفاتها (موقعها، وعرض الندبة ووجود جدرات أو ندبات ضخامية) والتشققات الجلدية، وتشكل طيات جلدية وموقع السرة وشكلها.



شكل2-2 فحص المريضة وتصويرها بوضعية الوقوف

لتقييم مقدار الترهل الجلدي نقوم بإمساك الجلد بكلتا اليدين بشكل أفقي وتطبيق جر للأسفل وثم إمساكه بشكل عمودي وتطبيق جر للأمام بعيداً عن السفاق العضلي.

لفحص مرونة السفاق العضلي نقوم بإجراء اختبار Diver's Test، ونطلب من المريضة الانحناء للأمام، وعند حدوث تدلٍ واضح بالأنسجة فهذا مؤشر على وجود ضعف في السفاق العضلي، رغم أن فاعلية الاختبار تقل عند وجود بدانة.

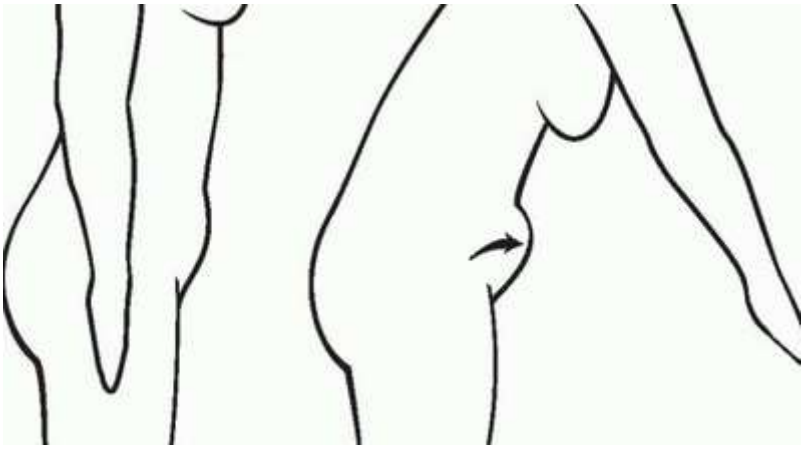

شكل 2-2 اختبار Diver لتحري مقوية العضلات



شكل2-3 تطبيق اختبار Diver على المريضة هـ س

ثم نكمل الفحص السريري بوضعية الاستلقاء الظهري، ويتم فحص ثخانة النسيج الشحمي بإجراء Pinch Test، حيث ثخانة الشريحة تعادل نصف ثخانة النسيج بين طرفي المقياس.



شكل 2-4 قياس سماكة الجلد والشحم قبل الجراحة

للبحث عن وجود فتوق، نطلب من المريضة السعال إلى جانبها الأيسر ونتقصّى وجود تبارز محرّض بالسعال في الأماكن الشائعة لحدوث فتوق (ناحية السرة وحولها، الناحية الأربية).

نطلب من المريضة أن ترفع رأسها وجذعها بوضعية نصف جلوس دون استناد على الطرفين العلويين، ونقوم بجس منطقة الخط الأبيض عميقاً، إذ نلاحظ وجود انخفاض واضح في حال وجود تباعد بين العضلتين المستقيمتين البطنيتين.

الفحوص المخبرية والشعاعية:

قمنا بطلب التحاليل المخبرية الروتينية لجميع المريضات والتي تتضمن التعداد الكامل لعناصر الدم CBC، وعيار السكر الصيامي والبولة والكرياتينين وخمائر الكبد والشوارد، وأضفنا التحاليل اللازمة عند طلب استشارات إضافية. كما أجرينا تحاليل الواسمات الفيروسية لالتهاب الكبد B وC، ونقص المناعة المكتسب، إذ بدأنا في شعبتنا في

أثناء فترة الدراسة توظيف الجلد المترهل من عمليات الشد كضماد حيوي في علاج مرضى الحروق والضياعات الجلدية ضمن بروتوكول بنك الجلد.

أُجري تخطيط قلب كهربائي وصورة شعاعية بسيطة للصدر لجميع المريضات، وعند وجود أدنى اشتباه بوجود فتق، نحيل المريضة لإجراء التصوير بالإيكوغرافي.

طُلبت الاستشارات الطبية عند وجود شكاوى سابقة أو حديثة كارتفاع الضغط الشرياني أو اضطرابات في الغدة الدرقية، للحصول على التوصيات والموافقة على التخدير العام.

التُقطت الصور الفوتوغرافية بالوضعيات المختلفة ومن زوايا عدة (أمامية، خلفية، جانبية، ومائلة).

الرسم قبل الجراحة:

طلبنا من المريضة الاستحمام في اليوم السابق، والصيام قبل الجراحة بثماني ساعات، والحضور صباح العمل الجراحي باكراً ليتسنى لنا الوقت الكافي للرسم والتحضير.

نبدأ برسم الخط الناصف الواصل بين أسفل الرهابة وملتقى الشفرين الأمامي بوضعية الوقوف، ثم نطلب من المريضة أن تقوم بشد جلد البطن المترهل بيديها للأعلى وبشكل متناظر، ونقيس على هذا الخط مسافة 7 سم من ملتقى الشفرين الأمامي باتجاه العانة، ونرسم من هذه النقطة خطاً أفقياً تقع في منتصفه ويقيس 12–14 سم، ثم نمدد من نهايتيه خطين مائلين باتجاه الشوكين الحرقفيين الأماميين العلوين، يقيس كل منهما 10–14 سم، ونصل بين نهايتي هذين الخطين بقوسٍ يمر على الحافة العلوية للسرة.

نقوم كذلك برسم خطين عموديين موازيين للخط الناصف يبعد كل منهما عنه 3 سم، ويوافقان نظرياً الحافتين الأنسيتين للعضلتين المستقيمتين البطنيتين.

كما نحدد الحافتين الوحشيتين للعضلتين المستقيمتين بالجس، ونرسم خطين عموديين موافقين لهما ويوازيان الخطين السابقين.

نرسم حدوداً حول مناطق اكتناز الشحم كالخاصرتين وفي مناطق التوضعات الدهنية غير المرغوبة والمسببة لعدم التجانس في ثخانة الشحم.



شكل2-5 المريضة بعد الرسم

2-2-2 مراحل العمل الجراحي:

بعد تخدير المريضة تخديراً عاماً وبوضعية الاضطجاع الظهري، نقوم بتعقيم واسع بالبوفيدون يشمل البطن والنواحي الوحشية من الظهر، بالإضافة إلى منطقة الصدر والناحية الأمامية والوحشية للفخذين والعانة. نعطي جرعة وريدية من الصاد الحيوي (Ceftriaxone 1000mg) قبل بدء التداخل الجراحي.

تَقسم مراحل العمل الجراحي إلى المراحل الآتية:

مرحلة حقن السوائل وشفط الشحوم:

يتم فيها حقن محلول فيزيولوجي بمقدار يقارب (4-6) ليتر في طبقات الشحم ضمن كامل مناطق البطن مع الأدرينالين بتركيز 1/1000000 بهدف زيادة حجم النسيج الشحمي وخمص الأوعية الدموية ومن ثم إنقاص احتمال أذيتها خلال الشفط.



شكل2-6 البطن بعد حقن المحلول

ثم بعد انتظار 10 دقائق كي يعطي الأدرينالين مفعوله، يُجرى شفط واسع للشحوم على كامل مناطق البطن بقنية 4 ملم بالضغط السلبي Suction assisted liposuction. يمكن في أجزاء من مرحلة الشفط استعمال جهازين ويقوم اثنان من الجراحين بالشفط بالتزامن اختصاراً للوقت.

يستمر الشفط حتى الوصول إلى ثخانة شريحة تقارب 0.5 سم في المغزل أسفل السرة الذي نخطط لاستئصاله وإلى ثخانة تقارب (0.75 إلى 2.5) سم في المستوى أعلى السرة، كما يتم ترقيق الشريحة لثخانة (0.5 إلى 1) سم في المنطقة الشرسوفية المحصورة بين الخطين الموافقين للحافتين الأنسيتين للعضلتين المستقيمتين البطنيتين.

نتيجة اتباع هذه الخطوات حصلنا في معظم العمليات على شحم بلون أصفر فاتح وهذا يدل على عدم حدوث نزف صريح أو إصابة وعائية مهمّة.



شكل2-7 انخفاض الثخانة نتيجة الشفط



شكل2-8 شفط الشحوم بدون نزف



شكل2-9 كمية الشحوم في نهاية الشفط

مرحلة التسليخ ورفع الشريحة:

يتم شق الجلد بدءاً من منطقة العانة، وصولاً لطبقة سكاربا، ثم يبدأ التسليخ بجهاز التخثير الكهربائي Cautery فوق هذه الطبقة لمسافة حوالي 2–3 سم للمحافظة على مقدار من اللفافة ليتم خياطة مقابلتها من الشريحة البطنية بعد شدها، ثم ينتقل التسليخ لمستوىً أعمق وصولاً للسفاق العضلي، ونلاحظ أن التسليخ يتقدم بسهولة نتيجة شفط الشحوم السابق، إذ إن تطبيق شد بسيط على الجلد مع تخثير بعض الأوعية التي تعطي منظر خلية النحل Honey Comb، يحقق فصلاً سريعاً عن السفاق العضلي.



شكل 2–10 مرحلة التسليخ

نقوم بشق الجلد حول السرة على شكل خماسي الأضلاع (بنتاغون) ذي قمة رأسية وقاعدة سفلية ونعزل سويقة السرة بحذر وصولاً للسفاق العضلي، ونضع قطبة مؤقتة على أدمة القمة العلوية لتمييزها وتجنب دورانها عند توليدها لاحقاً.

نتابع تسليخ المغزل الجلدي المتشكل بين الجرح السفلي والقوس الواصل بين نهايتي الذراعين الوحشي للشق والمار عبر الحافة العلوية للسرة.

بعد هذا المستوى يقتصر التسليخ على منطقة الشرسوف فوق السرة، بين الحافتين الأنسيتين للمستقيمتين البطنيتين، بالاستعانة بمبعد مدعّم بمنبع ضوئي، وعلى هيئة نفق يمتد وصولاً إلى مستوى الناتئ الرهابي، وقد بلغ عرض النفق في الحالات الأولية 4 سم، ومع ازدياد تآلفنا مع هذا التكنيك قمنا بزيادة عرض النفق في الحالات اللاحقة ليبلغ 6 سم.

بهدف استئصال الجلد المترهل، نقوم بثني طاولة العمليات ورفع الظهر بزاوية تقارب 45 درجة، ونقوم بتجزئة الجلد المترهل إلى نصفين متناظرين بشقه من القسم القاصي وصولاً للفتحة المتشكلة عن فصل السرة، ونقوم بوضع قطبة مؤقتة لتثبيت الشريحة من منتصفها على منتصف جلد العانة. ثم نقوم باستئصال الجلد المترهل وذلك بشق أفقي يصل بين النهاية الوحشية للشريحة التي تم تسليخها من كل جهة، ومنتصفها قرب قطبة التثبيت، مع الاستئناس بخطوط رسم المغزل قبل الجراحة لتحقيق التناظر. احتجنا في بعض الحالات تمديد الجرح من كل جهة بمقدار 2–4 سم للتخلص من تشوه أذن الكلب Dog Ear، وفي حالات عديدة قمنا بالتخلص من هذا التشوه بإجراء شفط شحم إضافي في الجلد المتبارز.

قمنا بتوظيف الجلد المستأصل من عمليات شد البطن بعد موافقة المريضات لاستخدامه كضماد بيولوجي للضياعات المادية، إذ قمنا بحفظه وأخذ المسحات الجرثومية وغسيله بالصادات وحفظه لرفد بنك الجلد في شعبة التجميل والحروق.

مرحلة طي السفاق:

باستخدام خيوط برولين قياس 1، وذات إبرة مدورة، قمنا بدمج نمطين من طي السفاق في مقاربتنا، ففي النصف العلوي من البطن وفوق مستوى السرة، أجرينا الطي على شكل خياطة مستمرة ضمن النفق تعمل على تقريب العضلتين المستقيمتين وتدعم السفاق، وتعالج التباعد إن وجد بينهما، وذلك بدءاً من أسفل الرهابة وصولاً للسرة.

أما أسفل السرة فقد قمنا بالطي المستعرض، أي بشكل مغزل أفقي يمتد بين الشوكين الحرقفيين الأماميين العلويين وهذا يعالج الرخاوة العمودية في جدار البطن العضلي ويسهل خياطة الجرح تحت شد أقل.

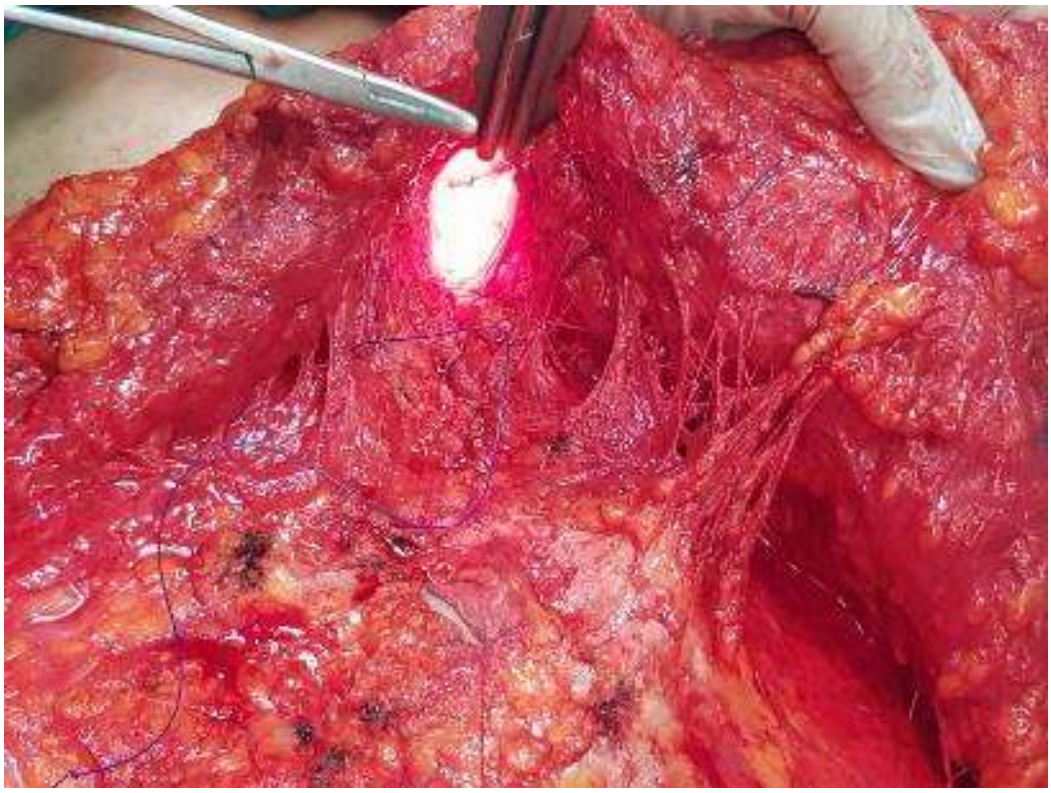

شكل 2-11 طي السفاق أعلى السرة ضمن النفق



شكل 2-12 طي السفاق على شكل مغزل مستعرض أسفل السرة

نقل السرة للموضع الجديد:

نحدد الموقع الجديد للسرة على الخط الناصف، وأعلى الخط الوهمي الواصل بين الشوكين الحرقفيين الأماميين العلويين بمقدار 2 سم. نقوم بصنع فتحة بشكل معين ذي محور طولاني شاقولي، ونسحب السرة بإخراج الخيط المثبت للقطب العلوي للسرة ونستخدمه بخياطتها على القطب العلوي للفتحة مع إجراء مناورات فحص للتأكد من عدم وجود دوران لسويقة السرة.

لم تصادفنا حالات احتجنا فيها خياطة سويقة السرة إلى الصفاق العضلي إذ كان طول السويقة مناسباً، وساهم طي السفاق في إنقاص تبارزها.

مرحلة الإغلاق:

قبل الإغلاق، نقوم بالإرقاء ونتأكد من عدم وجود نزف أو بقايا شاش أو خيوط، ثم نضع مفجراً ماصّاً قياس FR18 بشعبتين تخرجان من منطقة العانة أسفل الجرح بحوالي 3 سم.

يتم الإغلاق على 3 طبقات بقطب ممتصة (فايكريل)، الطبقة الأولى باستخدام خيوط قياس 0/2 لتقريب طبقة سكاربا بقطب متفرقة، والطبقة الثانية لخياطة الطبقة تحت الجلد وجزء من الأدمة باستخدام خيوط قياس 0/3، والطبقة الثالثة لخياطة الجلد باستخدام خيوط قياس 0/3.

وتستكمل خياطة السرة على طبقتين، الطبقة الأولى قطب تحت جلد متفرقة بخيط فايكريل 0/3، ثم طبقة جلد مستمرة شلالية بخيط برولين 0/5.

يلي ذلك تطبيق الضماد على الشقوق الجراحية، وحول شعبتي المفجر، مع وضع طبقات من الشاش على طول المنطقة الشرسوفية بين السرة والرهابة وفوق الجلد الموافق للنفق الذي تم تسليخه، لإلغاء الحيز الميت المتشكل.

لم نعدّ حيوية الشريحة في نهاية العمل الجراحي ذات دلالة على جودة التروية، إذ إن اجتماع تأثير الشد مع حقن السيروم والأدرينالين والشفط قد جعل لون الشريحة شاحباً في جميع الحالات، واعتمدنا على التقييم اللاحق مساءً أو صباح اليوم التالي.

بعدها يوضع لباس ضاغط يشمل كامل البطن حتى أعلى الفخذين، وتنقل المريضة بعد الصحو وموافقة أخصائي التخدير إلى غرفتها في الشعبة بوضعية نصف جلوس.

2-2-3 المتابعة بعد العمل الجراحي:

نعطي المريضة التوصيات الخاصة بعد العملية وتتضمن المحافظة على (وضعية إنقاص توتر الجرح) في أثناء الاستلقاء في السرير برفع الظهر على وسادتين ووضع وسادة أسفل الركبتين، وفي أثناء المشي بالانحناء للأمام ووضع اليد على أسفل البطن عند المشي والسعال.

كما نوصي بالإكثار من الحركة والمشي للمساعدة في تحريك السوائل نحو المفجر، وتجنب الركودة الدموية في الطرفين السفليين وحدوث خثار وريدي.

نكشف الضماد صباح اليوم التالي للجراحة لمراقبة حيوية الشريحة الجلدية ولاسيما في المنطقة المركزية أسفل السرة، ومراقبة حيوية السرة، ونبدل الضماد مع المحافظة على الشاش في المنطقة الشرسوفية.

نراقب الصادر الدموي والمصلي في المفجر يومياً ونسجل القيم، وعند تخريج المريضة قبل سحب المفجر نوصيها بإرسال رسالة صباح كل يوم تتضمن صورة للمفجر وتظهر قيمة الصادر فيه.

تخرجت أغلب المريضات في اليوم التالي بعد تبديل الضماد، مع إعطاء وصفة دوائية من صاد حيوي فموي لمدة أسبوع ومضاد وذمة ومسكن ألم.

نطلب من المريضة المراجعة عندما ينخفض الصادر اليومي في المفجر عن 30 مل، لنبدل الضماد ونسحب المفجر، كما نطلب المراجعة بعد 12 يوماً من العمل الجراحي لفك قطب برولين الخاصة بالسرة.

يمكن للمريضة الاستحمام بعد أسبوعين من العمل الجراحي في الحالات غير المختلطة، وتتابع الالتزام بالمشد ليلاً نهاراً لمدة شهر، ثم الاكتفاء بارتدائه نهاراً لمدة شهر آخر.

نوثق النتائج والملاحظات في كل المراحل ونأخذ الصور الفوتوغرافية للمتابعة عند كل مراجعة. ونطلب من المريضات المراجعة مرة على الأقل شهرياً لمدة 6 أشهر، ثم بعد سنة من العمل الجراحي.



شكل 2-13 حيوية الشريحة في اليوم الأول، لا تكدم أسفل الشريحة



شكل 2-14 حيوية الشريحة عند المريضة (ر و) في اليوم الأول، وحدث تنخر لاحقاً

2-2-4 طرق الدراسة:

النقاط البحثية في الدراسة:

هل يمكن اعتماد تقنية شد البطن المعزز بشفط الشحوم بأمان عند مريضات ترهل البطن، مع الحصول على نتائج جمالية جيدة وتحقيق رضا المريضات، وما مدى تأثير التدخين وارتفاع مؤشر كتلة الجسم على النتائج؟

جمعنا في سعينا للإجابة عن هذا السؤال بيانات تتعلق بنقاط هذا السؤال على محاور عدة:

بيانات قبل الجراحة:

عن العمر والوزن والطول والتدخين

عدد الولادات والقيصريات

السوابق الدوائية والمرضية والجراحية

خصائص البطن من حيث ثخانة الجلد والنسيج الشحمي تحته

قياس الخصر والنقاط الجمالية بحسب مقياس Lockwood

بيانات متعلقة بالعمل الجراحي:

كمية السوائل التي تم حقنها

كمية الشحم التي تم شفطها

ثخانة الشريحة في نهاية العمل الجراحي

عرض نفق التسليخ فوق السرة

طول مغزل الطي تحت السرة وعرضه

حيوية الشريحة في نهاية العمل الجراحي.

مدة العمل الجراحي

بيانات بعد العمل الجراحي:

مدة الاستشفاء

كمية السائل المصلي والدموي في المفجر

مدة بقاء المفجر

حيوية الشريحة في اليوم التالي للجراحة

الاختلاطات

النتائج الجمالية

تحسن نوعية الحياة

تقييم النتائج الجمالية:

ارتكزت على:

محيط الخصر ومقدار الفرق الحاصل:

(محيط الخصر قبل الجراحة – محيط الخصر بعد الجراحة).

المعايير الجمالية التي حددها Lockood[40]، وعددها 7 معايير

وقمنا بوضع قيم عددية للمعايير لدراستها، إذ إن تحقيق أي من المعايير يضيف 1 نقطة، وتتراوح القيم الجمالية للمريضات بين 0 إلى 7.

لحساب مقدار التحسن جمالياً قمنا بحساب الفرق الحاصل:

(القيمة الجمالية بعد الجراحة – القيمة الجمالية قبل الجراحة)

جدول 2-1 النقاط الجمالية والدرجات المقابلة

المعيار	0	1
المنطقة الوحشية والاربية مشدودة	لا	نعم
خصر مقعر بشكل عميق	لا	نعم
منطقة مركزية مشدودة بشكل معتدل	لا	نعم
تحدب بسيط في المنطقة المركزية تحت السرة	لا أو كان شديداً	نعم
تقعر خفيف في الشرسوف	لا	نعم أو كان مسطحاً
اخدود خفيف العمق بين بطني المستقيمتين البطنيتين فوق السرة	غير موجود	موجود
سرة ذات محور طولي عمودي	لا	نعم

تقييم نوعية حياة المريضات:

تقيّم نوعية حياة المريضة قبل الجراحة وبعدها، وذلك من خلال ثلاثة معايير تُعطى كل منها علامة من 0 إلى 3، وبجمع النقاط نحصل على سلم تقييم قيمته الدنيا 0 وقيمته العليا 9 ويعبر عن نوعية حياة المريضة.

جدول 2-2 معايير تقييم نوعية الحياة قبل الجراحة وبعدها

المعيار	0	1	2	3
درجة الثقة بالنفس من حيث المظهر	لا يوجد ثقة	منخفضة	متوسطة	جيدة
إمكانية ارتداء الألبسة المرغوبة	لا	نادراً	أحياناً	دائماً
المشاكل الصحية الناجمة عن الترهل	مستمرة	متكررة	أحياناً	لايوجد

حُللت البيانات باستخدام برنامج الإحصاء SPSS V26 على شكل نسب مئوية ومتوسطات، ولدراسة الفروق الإحصائية بين مجموعات المقارنة اعتُمد اختبار T للعينات المستقلة، ولدراسة التغيرات قبل الجراحة وبعدها اعتُمد اختبار T للعينات المترابطة، ولدراسة تأثير مشعر الكتلة على النتائج استُخدم معامل الارتباط لبيرسون.

3-2 النتائج:

العمر:

تراوحت أعمار مريضات الدراسة بين 26 -62 سنة وكان متوسط العمر (42.53±8.38)، وكان توزع أعمارهن توزعاً طبيعياً كما في التمثيل البياني (2-1)



تمثيل بياني 2-1 توزع أعمار مريضات الدراسة

مشعر كتلة الجسم:

بلغ متوسط مشعر كتلة الجسم عند مريضات الدراسة (27.02±3.20) كغ/م2 وكانت نسبة المريضات اللواتي بلغ مقدار مشعر كتلة الجسم لديهن قيمة أكبر أو تساوي 30 كغ/م2 أكثر من الثلث بقليل (38.2%)، ويوضح التمثيل البياني (2-2) توزع مريضات الدراسة وفق هذا المشعر.

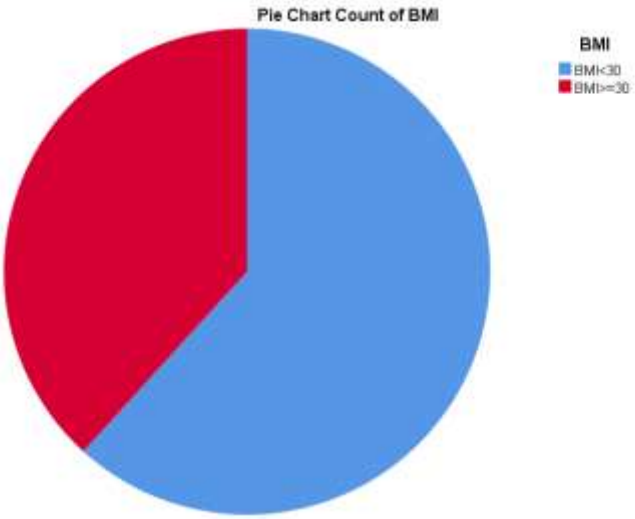

تمثيل بياني 2-2 مجموعات المريضات بحسب مشعر كتلة الجسم

الولادات السابقة وعدد الأولاد والقيصريات:

حظيت جميع المريضات بولادات سابقة ما عدا مريضة واحدة، وبلغت نسبة اللواتي في سوابقهن ولادات قيصرية 73.5% من مريضات الدراسة. ويظهر التمثيل البياني (2-3) توزع المريضات بحسب عدد الأولاد:

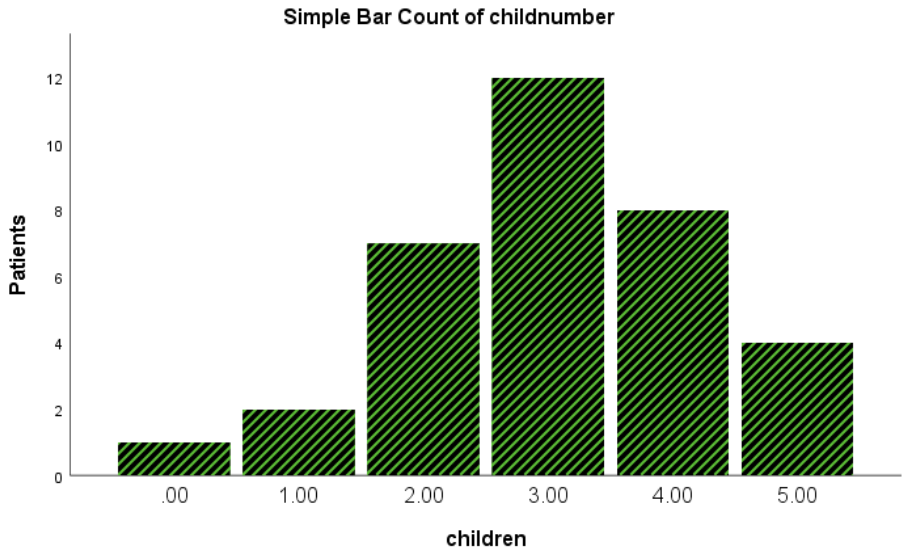

تمثيل بياني 2-3 تصنيف المريضات بحسب عدد الأولاد

التدخين:

بلغ عدد المدخنات 14 مريضة مقابل 20 غير مدخنة، ويظهر التمثيل البياني مقارنة حجم الفئتين

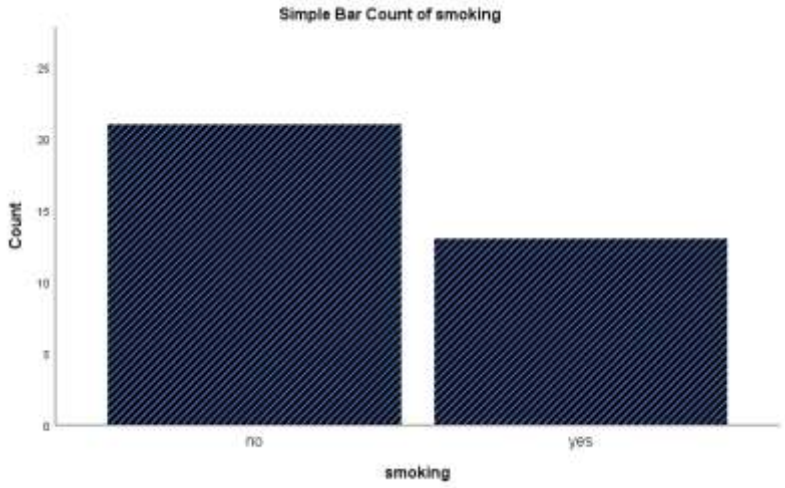

تمثيل بياني 2-4 توزع المريضات بحسب التدخين

مدة الجراحة:

استغرق العمل الجراحي مدة زمنية تراوحت بين 130-220 دقيقة وكان المتوسط الزمني (165.5±23.8)، ويوضح التمثيل البياني متوسط زمن العمل الجراحي عند كل من مجموعتي مشعر كتلة الجسم.

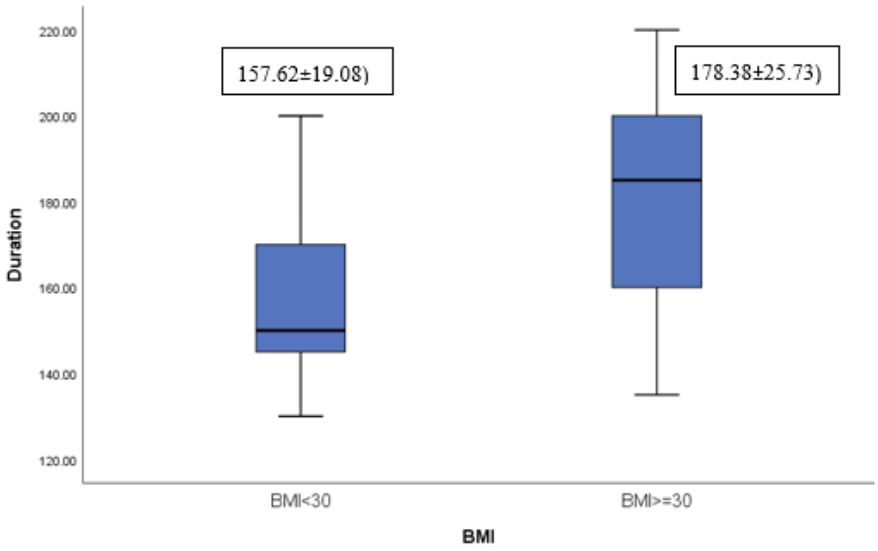

تمثيل بياني 2-5 يظهر مدة العملية ومقارنتها بحسب مشعر كتلة الجسم

كمية سوائل الحقن وكمية الشفط:

بلغ متوسط كمية السوائل التي حقنت قبل الشفط 4300 مل بانحراف معياري 581±، وكانت الكمية القصوى للحقن 6000 مل والكمية الدنيا 3300 مل.

وتراوحت كمية الشحم التي تم شفطها في حالات الدراسة بين 3600 مل إلى 5900 مل، بمتوسط قدره 4535±665 مل

كمية الصادر في المفجر (مصلي ودموي وكلي) ومدة بقائه:

تراوحت مدة بقاء المفجر بين 3 أيام كحد أدنى إلى 10 أيام كحد أقصى، بمتوسط 5.1 يوم ±1.2

أما مدة الاستشفاء فقد بلغت وسطياً 1.3 يوم ±1.5

ويظهر الجدول متوسط صادر المفجر المصلي والدموي والكلي والقيم العليا والدنيا لكل منها والانحرافات المعيارية

جدول 2-3 متوسط كميات الصادر في المفجر وحدودها الدنيا والعليا

		الصادر الدموي	الصادر المصلي	الصادر الكلي
N	Valid	34	34	34
Mean		265.8824	406.4706	672.3529
Std. Deviation		236.97740	162.12383	374.80548
Minimum		50.00	200.00	250.00
Maximum		1000.00	800.00	1800.00

ثخانة الشريحة وتغيراتها:

أُخذ قياس ثخانة الشريحة البطنية قبل العمل الجراحي فبلغ متوسط الثخانة 4.13 سم، بقيمة عظمى 6.5 وقيمة دنيا 2 سم. وبعد العمل الجراحي بلغ متوسط الثخانة 1.5 سم بقيمة عظمى 3 سم ودنيا 0.8 سم

بلغ مقدار النقص في ثخانة الشريحة بعد العمل الجراحي عما كانت عليه، وسطياً 2.5 سم وبقيمة عظمى 4.5 سم ودنيا 1 سم، أي بنسبة 62%

جدول 2-4 ثخانة الشريحة قبل العملية وبعدها ومقدار التغير

		ثخانة الشريحة قبل الجراحة	ثخانة الشريحة بعد الجراحة	مقدار تغير الثخانة
N	Valid	34	34	34
	Missing	0	0	0
Mean		4.1324	1.5706	2.5618
Std. Deviation		1.08704	.51846	.87144
Minimum		2.00	.80	1.00
Maximum		6.50	3.00	4.50

أبعاد طي السفاق:

تراوح عرض النفق فوق السرة بين 4 إلى 7 سم وبمتوسط 5.5 سم

وبالنسبة لمغزل الطي المعترض أسفل السرة فقد بلغ متوسط طوله 28.5 سم ومتوسط ارتفاعه 7.7

جدول 2-5 أبعاد طي السفاق

		عرض نفق أعلى السرة	طول مغزل أسفل السرة	ارتفاع مغزل أسفل السرة
N	Valid	34	34	34
	Missing	0	0	0
Mean		5.5147	28.5294	7.7941
Std. Deviation		.76362	2.40246	.84493
Minimum		4.00	24.00	6.00
Maximum		7.00	32.00	10.00

قياسات الخصر وتغيراته

بلغ وسطي مقدار تغير قياس الخصر 13.14 سم لمريضات الدراسة بمجال يتراوح بين 7 إلى 21 سم. ونتج عن ذلك تحسن وسطي بمقدار نسبة قياس الخصر إلى الورك بمقدار 0.12، وحققت المريضات بعد الجراحة نسبة خصر إلى الورك **(waist / Hip)** وسطياً 0.769 بعد أن كانت قبل الجراحة 0.89

جدول 2-6 قياسات الخصر ونسبة الخصر إلى الورك w/h

	N	Minimum	Maximum	Mean	Std. Deviation
Waist before cm	34	77.00	119.00	96.0882	10.84426
Waist after cm	34	68.00	101.00	82.9412	8.94068
W/H before	34	.81	1.10	.8921	.07134

W/H after	34	.70	.92	.7697	.05823
Waist change cm	34	7.00	21.00	**13.1471**	3.49140
W/H change	34	.06	.20	.1212	.03082

تغيرات المؤشرات الجمالية بحسب معيار Lockwood:

حققت المريضات قيمة جمالية على مقياس Lockwood قبل الجراحة وسطياً 0.8 من أصل 7 نقاط، في حين بلغت القيمة الوسطية بعد الجراحة 5.1 من أصل 7 نقاط، أي بمعدل تحسن وسطي 4.29 نقطة

جدول 2-7 المعايير الجمالية قبل الجراحة وبعدها

	N	Minimum	Maximum	Mean	Std. Deviation
Lockwood قبل الجراحة	34	.00	3.00	.8529	1.07682
lockwood بعد الجراحة	34	1.00	7.00	5.1471	1.30575
مقدار التحسن	34	1.00	7.00	4.2941	1.29168

معدل تحسن نوعية الحياة

بلغ متوسط مقياس نوعية الحياة عند المريضات قبل الجراحة 4 من أصل 9 درجات، في حين بلغ 7.2 بعد الجراحة.

جدول 2-8 قيم نوعية الحياة قبل الجراحة وبعدها

	N	Minimum	Maximum	Mean	Std. Deviation
نوعية الحياة قبل الجراحة	34	2.00	8.00	4.0882	1.62122
نوعية الحياة بعد الجراحة	34	4.00	9.00	7.2059	1.06684

الاختلاطات:

لم تحدث أي حالة خثار وريدي أو صمّة أو انثقاب حشا أجوف أو غيرها من الاختلاطات المهددة للحياة أو أي حالة وفاة.

ولم يحدث إنتان كاختلاط أولي في أي حالة، ولكن حدث كاختلاط ثانوي للتنخر الجلدي.

حدثت حالة ورم مصلي صغرى واحدة، وكذلك حالة ورم دموي واحدة، وحدثت حالة واحدة لتأخر شفاء الجرح وتفزر قطب أي ما نسبته 2.9% لكل من هذه الاختلاطات.

الجدول 2-9 معدل حدوث الورم المصلي

		Frequency	Percent	Valid Percent	Cumulative Percent
Valid	no seroma	33	97.1	97.1	97.1
	minor seroma	1	2.9	2.9	100.0
	Total	34	100.0	100.0	

الجدول 2-10 معدل حدوث الورم الدموي

		Frequency	Percent	Valid Percent	Cumulative Percent
Valid	no haematoma	33	97.1	97.1	97.1
	minor haematoma	1	2.9	2.9	100.0
	Total	34	100.0	100.0	

الجدول 2-10 معدل حدوث تأخر شفاء جروح

		Frequency	Percent	Valid Percent	Cumulative Percent
Valid	no wound healing delay	33	97.1	97.1	97.1
	wound healing delay	1	2.9	2.9	100.0
	Total	34	100.0	100.0	

وحدث تنخر جلدي عند مريضتين أي بنسبة 5.9%

الجدول 2-11 معدل حدوث تنخر جلدي

		Frequency	Percent	Valid Percent	Cumulative Percent
Valid	no necrosis	32	94.1	94.1	94.1
	minor necrosis	2	5.9	5.9	100.0
	Total	34	100.0	100.0	



شكل 2- 15 اختلاط على شكل تنخر جلدي و تفزر جرح

من حيث الاختلاطات المتأخرة وذات البعد التجميلي، فقد تشكلت ندبة سيئة المظهر عند أربع مريضات، كما حدث تشوه أذن الكلب عند أربع مريضات أخريات، أي ما نسبته 11.8% لكل من هذين الاختلاطين التجميليين

الجدول 2-12 معدل حدوث تندب سيئ

		Frequency	Percent	Valid Percent	Cumulative Percent
Valid	no	30	88.2	88.2	88.2
	yes	4	11.8	11.8	100.0
	Total	34	100.0	100.0	

الجدول 2-13 معدل حدوث تشوه أذن الكلب

		Frequency	Percent	Valid Percent	Cumulative Percent
Valid	no	30	88.2	88.2	88.2
	yes	4	11.8	11.8	100.0
	Total	34	100.0	100.0	



شكل 2-16 اختلاط على شكل ندبة ضخامية وغير متناظرة

2-4 الدراسة التحليلية:

مقارنة الاختلاطات بين مجموعتي مدخنات وغير مدخنات

كانت نسبة حدوث مجمل الاختلاطات عند غير المدخنات 2% في حين بلغت عند المدخنات 4.2 %

الجدول 2-14 معدل حدوث الاختلاطات بحسب التدخين

التدخين

		N	Mean	Std. Deviation	Std. Error Mean
الاختلاطات	no	20	.2000	.41039	.09177
	yes	14	.4286	.51355	.13725

اختبار T لمقارنة اختلاطات العينات المستقلة (مدخنات وغير مدخنات)

		Levene's Test for Equality of Variances		t-test for Equality of Means						
									95% Confidence Interval	
		F	Sig.	t	df	Sig. (2-tailed)	Mean Difference	Std. Error Difference	Lower	Upper
complications	Equal variances assumed	6.218	.018	1.441	32	.159	.22857	.15860	.55162	.09448
	Equal variances not assumed			1.384	23.946	**.179**	.22857	.16510	.56937	.11223

من الجدول نجد أن قيمة اختبار ليفين لدراسة توزع التباين بين المجموعتين 0.018 أصغر من 0.05 فالتوزع غير متساوٍ، وبالنظر إلى قيمة P لاختبار T لعينتين مستقلتين في حال التوزع غير المتساوي بينهما هي 0.179 وهي أكبر من 0.05، *أي لا يوجد فرق إحصائي مهمّ بين المجموعتين.*

مقارنة الاختلاطات بين مجموعتي مشعر كتلة الجسم:

جدول 2-15 معدل حدوث الاختلاطات بحسب مشعر كتلة الجسم

	BMI	N	Mean	Std. Deviation	Std. Error Mean
الاختلاطات	BMI<30	21	.2381	.43644	.09524
	BMI>=30	13	.3846	.50637	.14044

اختبار T لمقارنة اختلاطات العينات المستقلة (BMI أكبر أو أصغر من 30)

		Levene's Test for Equality of Variances		t-test for Equality of Means						
									95% Confidence Interval of the Difference	
		F	Sig.	t	df	Sig. (2-tailed)	Mean Difference	Std. Error Difference	Lower	Upper
complications	Equal variances assumed	2.598	.117	-.895-	32	**.377**	-.14652-	.16371	-.47999-	.18695
	Equal variances not assumed			-.863-	22.695	.397	-.14652-	.16969	-.49781-	.20477

من الجدول نجد أن قيمة اختبار ليفين لدراسة توزع التباين بين المجموعتين 0.117 أكبر من 0.05 فالتوزع متساوٍ، وبالنظر إلى قيمة P لاختبار T لعينتين مستقلتين في حال التوزع المتساوي بينهما هي P= 0.377 أكبر من 0.05، *أي لا يوجد فرق إحصائي حقيقي في نسبة حدوث مجمل الاختلاطات بين مجموعتي مشعر كتلة الجسم.*

مقارنة النتائج الجمالية بعد الجراحة بحسب مشعر الكتلة:

جدول 2-16 النتائج الجمالية بحسب مشعر الكتلة

	BMI	N	Mean	Std. Deviation	Std. Error Mean
النقاط الجمالية بعد الجراحة	BMI<30	21	5.4286	.97834	.21349
	BMI>=30	13	3.8462	1.06819	.29626

اختبارT لمقارنة العينات المستقلة بحسب BMI

		Levene's Test for Equality of Variances		t-test for Equality of Means						
									95% Confidence Interval of the Difference	
		F	Sig.	t	df	Sig. (2-tailed)	Mean Difference	Std. Error Difference	Lower	Upper
النقاط الجمالية بعد الجراحة	Equal variances assumed	.158	.693	4.427	32	.001	1.58242	.35748	.85425	2.31058
	Equal variances not assumed			4.333	23.841	.001	1.58242	.36517	.82848	2.33636

من الجدول نجد أن قيمة اختبار ليفين لدراسة توزع التباين بين المجموعتين 0.693 أكبر من 0.05%، فالتوزع متساوٍ، وبالنظر إلى قيمة P لاختبار T لعينتين مستقلتين في حال التوزع المتساوي بينهما هي P=0.001، أي *يوجد فرق إحصائي حقيقي في قيمة النتائج الجمالية وفق لوكوود بين مجموعتي المريضات المصنفات بحسب BMI.*

جدول2-17 حساب مقدار الارتباط بين القيمة الجمالية ومشعر الكتلة

		BMInumber	Postloockwood
BMI / القيمة الجمالية بعد الجراحة	Pearson Correlation	1	-.609-**
	Sig. (2-tailed)		.000
	N	34	34

**. Correlation is significant at the 0.01 level (2-tailed).

كذلك بحساب معامل الارتباط بيرسون للقيم الجمالية بعد الجراحة مع مشعر الكتلة نجد أن القيمة سالبة (609-) وهي ذات دلالة، أي كلما زاد مشعر كتلة الجسم تنقص القيمة الجمالية بعد الجراحة وفق لوكوود.

دراسة تغير الخصر:

جدول2-18 مقدار تغير الخصر

Paired Samples Test

	Mean	Std. Deviation	Std. Error Mean	95% Confidence Lower	95% Confidence Upper	T	df	Sig. (2-tailed)
تغير قياس الخصر	13.14706	3.49140	.59877	11.92885	14.36526	21.957	33	.000

تظهر الأرقام أن متوسط الفارق في قياس محيط الخصر بعد الجراحة عما كان قبلها هو 13.1 سم، وبانحراف معياري 3.49 وبمستوى دلالة P أصغر بكثير من 0.05، أي إن مقدار التغير مهمّ إحصائياً.

دراسة نسبة قياس الخصر إلى الورك بعد الجراحة بحسب مشعر الكتلة:

جدول2-19 نسبة الخصر إلى الورك بعد الجراحة

	BMI	N	Mean	Std. Deviation	Std. Error Mean
نسبة الخصر إلى الورك بعد الجراحة	BMI<30	21	.7719	.06911	.01508
	BMI>=30	13	.7662	.03664	.01016

دراسة نوعية حياة المريضات قبل العمل الجراحي وبعده

جدول 2-20 مقارنة نوعية الحياة قبل العملية وبعدها

Paired Samples Test

	Mean	Std. Deviation	Std. Error Mean	95% Confidence Interval of the Difference Lower	Upper	T	df	Sig. (2-tailed)
lifepost - lifepre	3.11765	1.14851	.19697	2.71691	3.51838	15.828	33	.000

نجد بالدراسة التحليلية حدوث زيادة في متوسط مقياس نوعية الحياة، بمقدار 3.11 درجات وبمقارنة متوسط المقياس قبل العمل الجراحي مع متوسط المقياس بعده نجد أن P value أصغر بكثير من 0.05، أي يوجد فرق مهمّ إحصائياً في نوعية الحياة نتيجة العمل الجراحي.

مقارنة نوعية الحياة بعد العمل الجراحي بحسب BMI

جدول 2-21 مقارنة نوعية الحياة بعد العملية بحسب Bmi

		Levene's Test for Equality of Variances		t-test for Equality of Means						
		F	Sig.	t	df	Sig. (2-tailed)	Mean Difference	Std. Error Difference	95% Confidence Interval of the Difference Lower	Upper
lifepost	Equal variances assumed	.554	.462	1.582	32	.124	.58242	.36821	-.16760-	1.33243
	Equal variances not assumed			1.667	29.714	.106	.58242	.34928	-.13119-	1.29602

من الجدول نجد أن قيمة اختبار ليفين لدراسة توزع التباين بين المجموعتين 0.462 أكبر من 0.05 فالتوزع متساوٍ، وبالنظر إلى قيمة P لاختبار T لعينتين مستقلتين في حال التوزع المتساوي بينهما هي P= 0.124، وهي أكبر من 0.05، *أي لا يوجد فرق إحصائي حقيقي في نوعية الحياة بعد الجراحة بين مجموعتي المريضات المصنفات وفق BMI.*

مقارنة مدة العمل الجراحي بحسب مشعر الكتلة:

جدول 2-22 مقارنة زمن العملية بحسب Bmi

	BMI	N	Mean	Std. Deviation	Std. Error Mean
Duration	BMI<30	21	157.6190	19.08003	4.16360
	BMI>=30	13	178.3846	25.73434	7.13742

		Levene's Test for Equality of Variances		t-test for Equality of Means						
									95% Confidence Interval of the Difference	
		F	Sig.	t	df	Sig. (2-tailed)	Mean Difference	Std. Error Difference	Lower	Upper
Duration	Equal variances assumed	2.829	.102	-2.697-	32	.011	-20.76557-	7.69848	-36.44686-	-5.08428-
	Equal variances not assumed			-2.513-	20.156	.021	-20.76557-	8.26307	-37.99348-	-3.53766-

من الجدول نجد أن قيمة اختبار ليفين لدراسة توزع التباين بين المجموعتين 0.102 أكبر من 0.05% فالتوزع متساوٍ، وبالنظر إلى قيمة P لاختبار T لعينتين مستقلتين في حال التوزع المتساوي بينهما هي P= 0.011، *أي يوجد فرق إحصائي حقيقي في مدة العمل الجراحي بين مجموعتي المريضات المصنفات وفق BMI.*

كما يظهر المخطط الآتي مقدار الارتباط بين مشعر كتلة الجسم ومدة الجراحة، إذ تظهر العلاقة الطردية واضحة بين مشعر الكتلة ومدة الجراحة مع وجود بعض الحالات الاستثنائية.

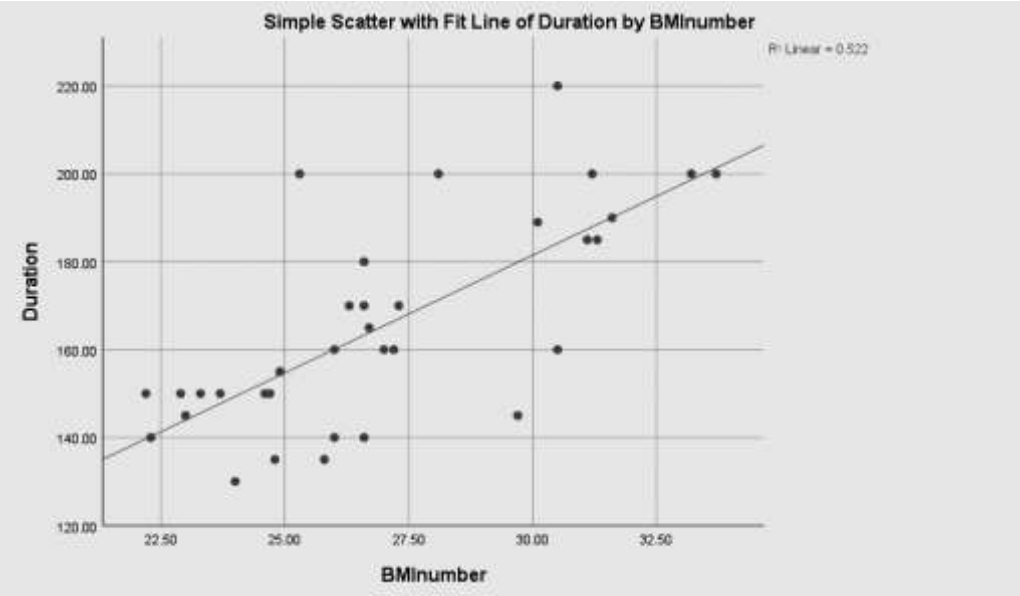

تمثيل بياني 2-6 الارتباط بين مشعر الكتلة ومدة الجراحة

حالات سريرية:

حالة سريرية 1

المريضة (هـ.ح)

العمر 37 سنة

الطول 168 الوزن 75

مشعر الكتلة 26.6

عدد الأولاد 3

المعايير الجمالية قبل الجراحة =

7/1

المعايير الجمالية بعد الجراحة =

7/6









حالة سريرية 2

المريضة (ا.ز)

العمر 43

الطول 160 الوزن 72

مشعر الكتلة 28.1

عدد الأولاد 2

المعايير الجمالية قبل الجراحة =

7/1

المعايير الجمالية بعد الجراحة =

7/7









حالة سريرية 3

المريضة (س.ط)

العمر 62

الطول 163 الوزن 80

مشعر الكتلة 30.1

عدد الأولاد 2

المعايير الجمالية قبل الجراحة =

7/0

المعايير الجمالية بعد الجراحة =

7/7







{



حالة سريرية 4

المريضة (ف.ع)

العمر 28

الطول 171 الوزن 90

مشعر الكتلة 31.1

المعايير الجمالية قبل الجراحة = 7/0

المعايير الجمالية بعد الجراحة = 7/7

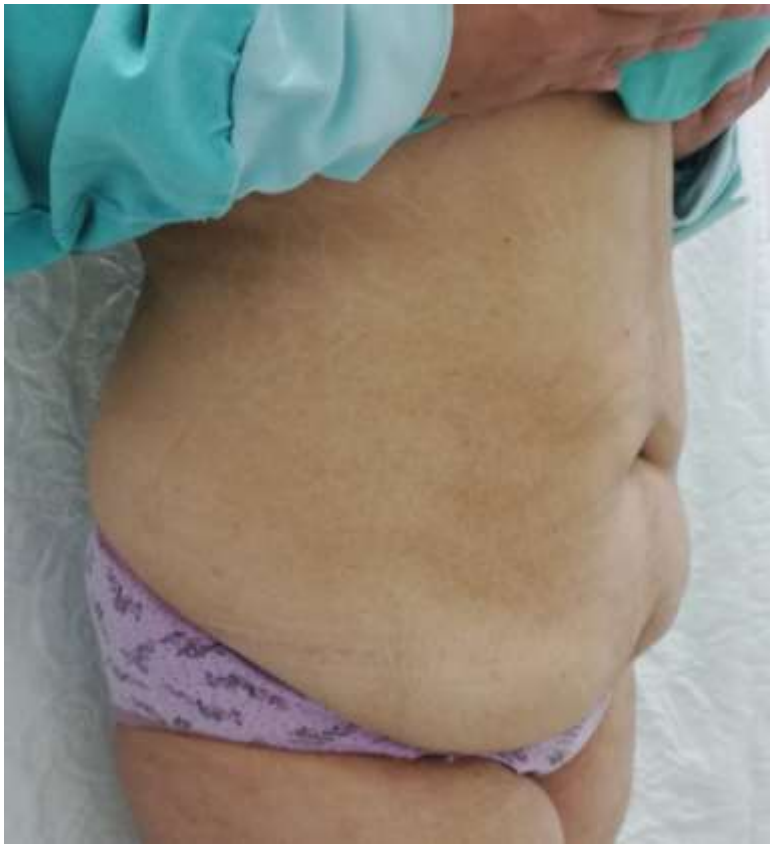







حالة سريرية 5

المريضة (هـ.س)

العمر 35

الطول 160 الوزن 59

مشعر الكتلة 23

عدد الأولاد 2

المعايير الجمالية قبل الجراحة =

7/1

المعايير الجمالية بعد الجراحة =

7/7



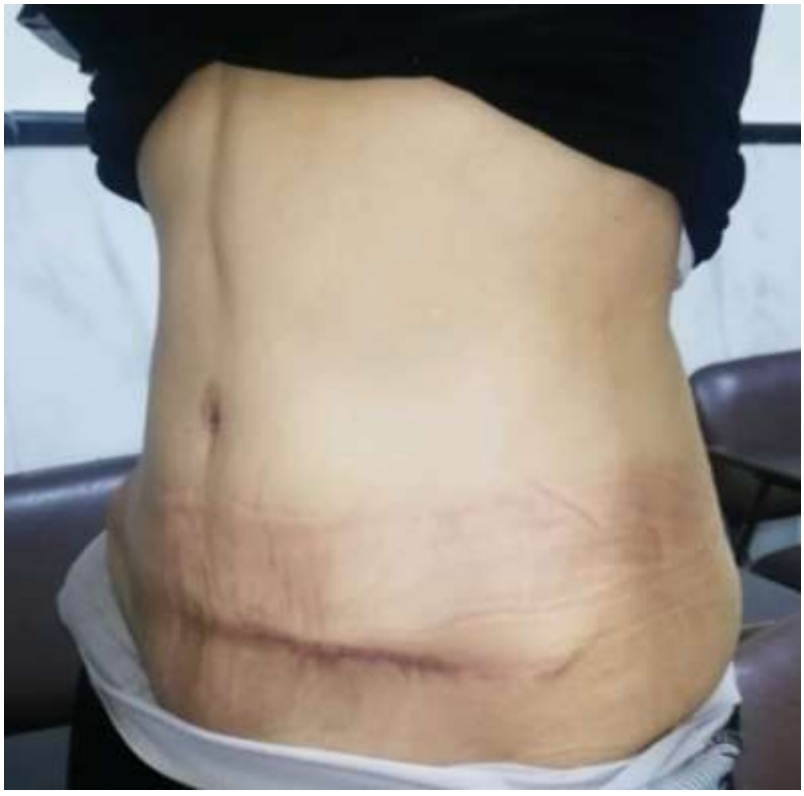

6-2 المناقشة:

أكدت هذه الدراسة أن منطقة البطن هي من المناطق التي يُعدُّها كثير من المرضى ذات أولوية عالية لاستعادة القوام ومظهر الشباب. تجلى ذلك من خلال عدد المراجعين الكبير للعيادة التجميلية والراغبين باستشارة لتجميل منطقة البطن، فقد بلغ عدد المراجعين 640 مريضاً في أثناء فترة الدراسة كانت شكواهم الرئيسة تتعلق بمنطقة البطن، ولا شك أن هذا العدد هو أقل مما كان سيكون عليه لولا جائحة Covid 19 وما سببت من فترات حجر صحي وتحدد في قبول العمليات الباردة غير الإسعافية، ولكن رغم الجائحة فقد بقيت الرغبة في تجميل البطن كبيرة عند كثيرين.

وقد أظهرت الإحصائيات العالمية انخفاضاً في تواتر الجراحات التجميلية عموماً ومن بينها عمليات شد البطن بنسبة 17%، والتي حافظت على موقعها في المرتبة الخامسة عامةً، والمرتبة الرابعة عند النساء خاصةً، مثلما كانت قبل الجائحة. ويظهر الشكل (2-17) ترتيب العميات التجميلية من حيث التواتر، ومعدل الانخفاض الحاصل نتيجة الجائحة وفق ما ورد في تقرير الجمعية العالمية للجراحة التجميلية والتصنيعية [6]

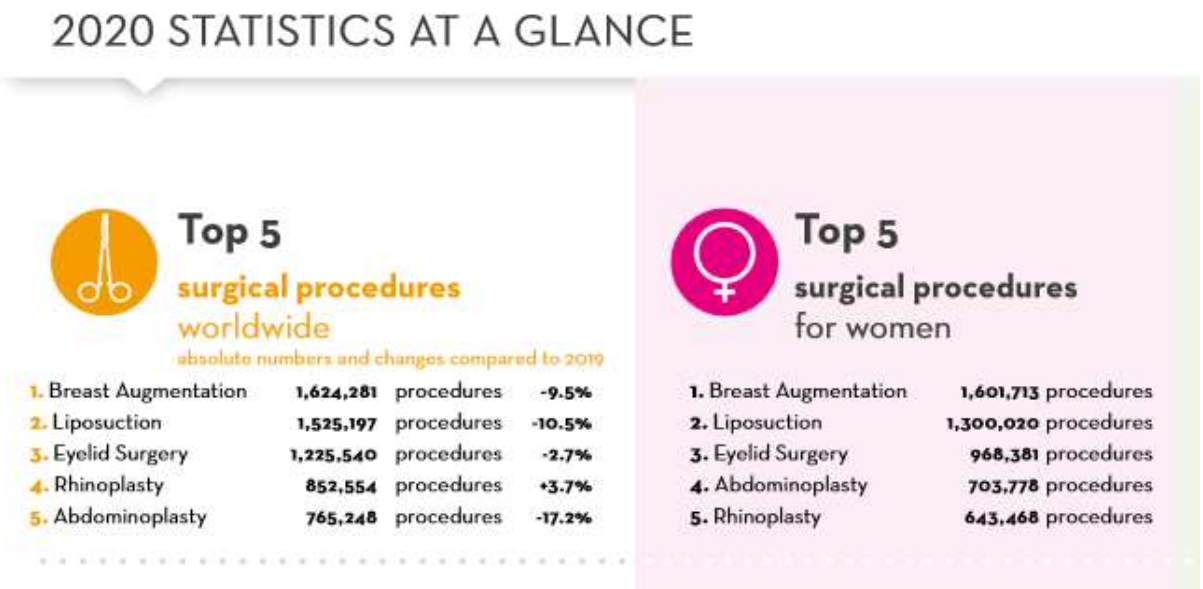

شكل2-17 إحصائيات عام 2020 للجراحات التجميلية، على اليمين الإحصائيات عند النساء، على اليسار الإحصائيات ومعدل انخفاضها عن 2019

عن موقع The International Society of Plastic Surgery

وما يدعم فكرة أن منطقة البطن هي ذات أولوية عند المرضى، أنه عند وجود أكثر من منطقة مترهلة في الجسم كالبطن والصدر والعضدين والفخذين، مثل حالات نقص الوزن الشديد، فقد كان إصلاح ترهل البطن هو المطلب الأكثر شيوعاً عند المرضى في معظم الحالات.

لكننا قد لاحظنا أن هنالك فهماً خاطئاً للعلاجات المناسبة واستطباباتها عندما تتعلق الشكوى بمنطقة البطن، إذ يُخلط بين شفط الدهون وشد البطن الجراحي وإجراءات إنقاص الوزن، فقد راجعت نسبة كبيرة من المرضى العيادة التجميلية بغية إجراء شفط دهون بقصد إنقاص الوزن، أو لإصلاح الترهل دون استئصال جلد، أو بغية إجراء شد البطن بهدف إنقاص الوزن، وهذا الخلط ينتشر بين المرضى وأوساط العامة، ولكن الملفت للانتباه هو وجود حالات تمت فيها إحالة المرضى إلى العيادة التجميلية من قبل أطباء في أقسام أخرى بقصد إنقاص الوزن، وهذا يدل على الحاجة إلى التوعية في مجال علاج البدانة والتعاون مع بقية الاختصاصات في ذلك.

كانت الدوافع لإجراء العمل الجراحي عند مريضات دراستنا متنوعة، تتعلق بالناحية الجمالية في معظم الحالات، وأحياناً بالناحية الصحية الناتجة عن تعطن الجلد والرائحة الكريهة في الطية أسفل البطن، أو الناحية الاجتماعية لما يسببه البطن المترهل من محدودية في اختيار الألبسة وممارسة أنشطة معينة مثل السباحة.

سببت هذه العوامل انخفاضاً في نوعية الحياة لدى المريضات وجعلت من عملية تجميل البطن حاجة ملحة لدى المريضات أكثر من بقية نواحي الجسم، وتؤكد الدراسات [282] أن شد البطن هو العملية الأكثر تواتراً عند مرضى نقص الوزن الشديد MWLP

لقد ساهم ذلك في تمكننا من استكمال الدراسة نتيجة وجود عدد مناسب من المريضات الراغبات بالعمل الجراحي، واللواتي بقين منتظرات لموعد الجراحة رغم تأجيله مرات عدة نتيجة الجائحة.

يوحي هذا القدر من الرغبة في إجراء العمل الجراحي والانتظار الذي تجاوز في أحيان كثيرة مدة أكثر من عام، بوجود الثقة واستمرارها بنتائج العمل الجراحي في المشافي الحكومية في بلادنا رغم التأثير الذي حصل جراء سنوات الحرب على الوضع الاقتصادي والخدمي للقطاع الصحي.

تبيّن الدراسات العالمية عند استبيانها لآراء المرضى عن نوعية الخدمة في المشافي الحكومية عن درجة من الثقة التي تحظى بها هذه المشافي، ففي دراسة أسترالية [283] نشرها Nicola R عام 2022 أجراها على مجموعة مريضات خضعن لشد بطن جراحي في مشفىً عام، قام خلالها بجمع أراء المريضات عن تجربتهن وأبدت معظمهن درجة عالية من استحسان الخدمة، وعدم توقعهن المسبق لهذا المستوى في المشافي العامة، وقد تراوحت مدة انتظارهن موعد العمل الجراحي بين 2.5 إلى 6.5 سنوات.

تراوحت أعمار المريضات في دراستنا بين 26 سنة إلى 62 سنة، وكان العمر الوسطي 42 سنة، وهو مجالٌ عمريٌ واسع يكشف الدور الكبير الذي تؤديه منطقة البطن في نوعية الحياة عند شريحة كبيرة من السيدات، وتمثل هذه الفترة الزمنية فترة مهمة في حياتهن تتجلى بالنشاط الاجتماعي والأسري والمهني والعاطفي، إذ تعقب في معظم الحالات مرحلة إتمام الولادات والرضاعة، وترغب معظمهن في إصلاح التغيرات الحاصلة نتيجة الحمول.

نظراً لاستبعاد المريضات الراغبات في شد البطن اللواتي قد خضعن لعمليات البدانة Bariatric Surgery من مجموعة دراستنا، فقد كان الترهل الناجم عن الولادات هو الاستطباب الأكثر شيوعاً للعمل الجراحي، (33 مريضة ولود مقابل مريضة واحدة خروس لديها ترهل تالٍ لحمية غذائية).

كما غلبت مجموعة المريضات اللواتي خضعن لقيصريات سابقة عددياً على المريضات اللواتي خضعن لولادات طبيعية فقط (73% في سوابقهن قيصريات)، وقد اتهمت معظم المريضات التأثير الناجم عن ندبة

القيصرية في مفاقمة حدوث الترهل. يبدو أن هذا الاعتقاد منطقيٌ ويتناسب مع إحصاءاتنا، إذ تشكل الندبة موقع التصاق بين الجلد والطبقات العميقة في حال سوء التحام طبقات جدار البطن، ولاسيما عند عدم خياطة اللفافات السطحية، وهذا ما أوضحه جراح النساء والتوليد Gerardo O Delvalle في دراسته[66] عام 1992 إذ قارن بين خياطة لفافة كامبر مع عدم خياطتها، وأظهرت دراسته أن عدم خياطة لفافة كامبر أدى إلى تأخر واضطراب في شفاء الجرح وزيادة تليف في الندبة.

الاختلاطات:

رغم ما يملكه شد البطن الكامل من أثر تجميلي كبير إلا أن نسبة المراضة المرتبطة به أعلى من بقية جراحات التجميل الأخرى، وتبلغ عالمياً نسبة الاختلاطات التي تحتاج علاجاً 4% بالمقارنة مع 1.4% لغيره من الجراحات التجميلية [148].

تشكل الاختلاطات الكبرى المهددة للحياة في أي تداخل طبي هاجساً ومصدر قلق للطبيب والمريض، ويترتب على الطبيب شرح المعلومات الكافية عنها للمريض واتخاذ كل الوسائل الممكنة لتفاديها.

يُعدُّ شد البطن عالمياً الإجراء التجميلي الذي يحمل أعلى معدل لحدوث الخثار الوريدي العميق DVT، إذ وجدت الإحصائيات التراجعية Retrospective لعدد كبير من الأبحاث أنه من بين الجراحات التجميلية والترميمية فإن نسبة 58 % منها تقع عند مرضى شد البطن.[284]

قد تبدو النسبة مخيفةً للوهلة الأولى، لكن في الواقع يبقى معدل حدوث DVT منخفضاً 0.01% (حالة من عشرة آلاف عملية شد بطن).

لذلك انصب قدر كبير من اهتمام الكادر الطبي في مشفانا، والمساهم في كل مراحل العمل على الأخذ بجميع الأسباب الوقائية من حدوث اختلاطات عامة، من حيث التحضير قبل الجراحة بإجراء التحاليل والصور الضرورية والموسعة والاستشارات اللازمة، ومن حيث تأمين الظروف المثالية في غرفة العمليات

كالتعقيم وتدفئة المريضة، وتحقيق الوضعيات المناسبة لسلامتها وراحة الطاقم الطبي ومراقبة العلامات الحيوية والصادر البولي خلال العمل الجراحي لتحقيق الإماهة الدقيقة.

اعتُمدَ مقياس كابريني[285] Caprini assesment model لتحديد درجة خطورة حدوث الخثار الوعائي عند مريضاتنا، وهو مقياس سريري يتّسم بالسهولة ولايزال منذ عام 2005 المعيار الذهبي عالمياً في تصنيف المرضى حسب درجة الخطورة، وتجرى الدراسات دورياً لتقييم فاعلية هذا المعيار في الاختصاصات الطبية كافة. من هذه الدراسات الحديثة دراسة يابانية[286] قام بها Hiroki Yago ونشرها عام 2019، وجد أن مقياس كابريني هو ذو موثوقية في تصنيف درجات الخطورة لدى مرضى عمليات التجميل والترميم. وقد خلصت هذه الدراسة إلى أن مرضى الجراحات التجميلية والترميمية هم في الغالب منخفضو الخطورة لحدوث الحوادث الوعائية الخثارية، ونتيجة المساحات الواسعة لمنطقة العمل الجراحي فيجب أخذ خطر النزف بالحسبان أيضاً، وعليه فقد أوصت باعتماد الوسائل غير الدوائية للوقاية من حدوث الخثار في معظم الحالات، واعتماد التمييع الدوائي بالهيبارين منخفض الوزن الجزيئي عندما يحقق المريض مجموع نقاط أكبر أو يساوي 7.

لم تحقق أي من مريضاتنا هذه الدرجة من الخطورة على مقياس كابريني، ولم نلجأ للتمييع الدوائي في دراستنا، ولكن حرصنا على تطبيق معظم الإجراءات الوقائية الممكنة لتفادي الحوادث الخثارية، كالإماهة الجيدة خلال العمل الجراحي وبعده، وتشجيع المريضات على الحركة باكراً خارج السرير منذ الساعات الأولى بعد العمل الجراحي.

لعل من أهم السمات التي امتازت بها تقنية شد البطن المعزز بالشفط هو انخفاض معدل حدوث الورم المصلي مقارنة بتقنية شد البطن التقليدي، فقد حدث هذا الاختلاط عند مريضة واحدة من مريضات الدراسة أي بنسبة (2.9%) وبمقدار بسيط بلغ 7 مل تم رشفه بالإبرة عبر الجلد ولمرة واحدة.

تذكر دراسة حديثة[287] عام 2021 من نمط Meta analysis (النمط الأقوى من الدراسات) بعد مراجعة 143 دراسة أن معدل حدوث الورم المصلي في عمليات شد البطن إجمالاً يبلغ وسطياً 10.9%.

يمكن أن نعزو هذا الانخفاض في حدوث الورم المصلي في دراستنا لعوامل عديدة، فقد ساعد إجراء الشفط لكامل طبقات الشحم في منطقة أسفل السرة من قيامنا باستئصال الجلد في هذه المنطقة بشكل انتقائي مع المحافظة على النسيج اللعوي areolar tissue وجزء من لفافة سكاربا والتي أظهرت دراسات عدة الأثر الذي يحدثه الحفاظ عليها في إنقاص حدوث السيروما.

بالإضافة إلى دور المحافظة على لفافة سكاربا في الوقاية من حدوث السيروما، فإن هذه التقنية الجراحية ونتيجة محدودية تسليخ الشريحة تنقص من حجم الحيز الميت المتشكل بتقنية شد البطن الكلاسيكي، إذ إن الشريحة البطنية يتم شدها بعد ترقيقها بالشفط، دون إجراء تسليخ فعلي، وهو ما يسمى بتقنية Sliding Flap [288]، أي تحريك الشريحة مع بقائها متصلة بشجرة الأوعية والأعصاب كما يظهر الشكل (2-18).

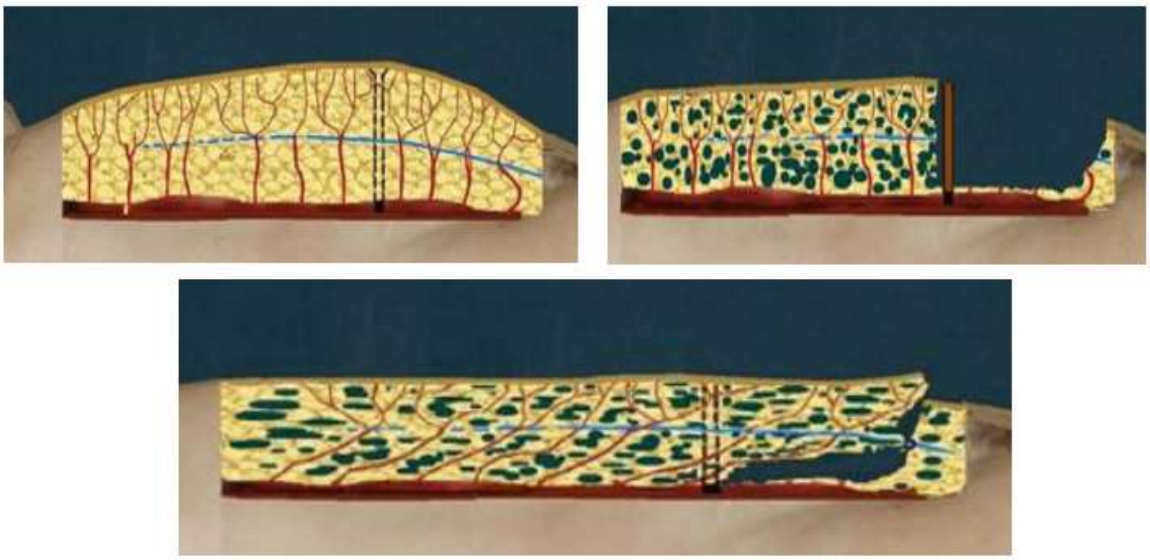

شكل 2-18 تحريك الشريحة مع بقاء اتصالها بالأوعية

لقد أدى هذان العاملان، الحفاظ على لفافة سكاربا، وإنقاص مساحة التسليخ، إلى الانخفاض في حدوث السيروما في دراستنا والتقليل من مدة بقاء المفجر، ورغم أن الشفط يُعدُّ مسؤولاً عن زيادة كمية السوائل الصادرة في المفجر وزيادة نسبة حدوث السيروما في شد البطن التقليدي[289]، لكننا لاحظنا أن الوضع يختلف عند اعتماد تقنية شد البطن المعزز بالشفط، فقد يكون من العوامل المساعدة في ذلك أيضاً هو التخلص من مقدار كبير من النسيج الشحمي المسؤول عن نتح جزء كبير من السوائل في مرحلة بعد العمل الجراحي، (إذ انخفضت ثخانة النسيج الشحمي وسطياً من 4.3 سم إلى 1.5 سم نتيجة الشفط) أما في شد البطن الكلاسيكي فإن الشفط عند إجرائه بشكل جزئي يعمل على رض النسيج الشحمي والتخلص من مقدار أقل من ثخانته.

هناك عامل آخر يُتّهم في حدوث السيروما في العمليات الجراحية، وهو استخدام المخثر الكهربائي في التسليخ والإرقاء، وقد تباينت الآراء ونتائج الدراسات حول تأثير استخدامه في التسليخ على معدل حدوث السيروما، وكمية الصادر في المفجر، لكن دراسة[290] من نمط MetaAnalysis أجريت عام 2021 لمراجعة عدد من الأبحاث السابقة التي تقارن بين التسليخ بالشفرة والتسليخ بالمخثر الكهربائي، خلُصت إلى نتيجة مفادها أن التسليخ بالمخثر الكهربائي يزيد من معدل السيروما. وفي حالات دراستنا، أدت تقنية الشد المعزز بالشفط نتيجة حقن السوائل مع الأدرينالين ثم شفط الدهون إلى إنقاص النزف وإنقاص حجم التسليخ ومن ثم إنقاص الحاجة لاستخدام المخثر الكهربائي مقارنة مع شد البطن الكلاسيكي، وهو ما يمكن عدّه سبباً إضافياً في انخفاض معدل حدوث السيروما في دراستنا.

كذلك أدت المحافظة على ثواقب العضلتين المستقيمتين إلى انخفاض حدوث الاختلاطات المتعلقة بالتروية الدموية في دراستنا كتنخر الشريحة (حالتان) والورم الدموي (حالة واحدة)، وهذا التعليل ليس مجرد افتراض نظري بل أكدته الدراسات الموضوعية، فقد أجرى الجراح البرازيلي Graf[291] عام 2006 دراسة مدعمة بتصوير الأوعية بالأمواج فوق الصوتية (doppler) للمريضات قبل الجراحة وبعدها بأسبوعين، وتبين أن

تقنية شد البطن مع شفط الدهون مع تسليخ محدود تحافظ على الأوعية الثاقبة التي يزيد قطرها على 1 ملم وتنقص الاختلاطات بشكل ملحوظ.

ساعدت المحافظة على الثواقب بهذه التقنية على معاكسة الأثر المعروف والمثبت للتدخين على حيوية الشرائح في الجراحة الترميمية[292].

فلم تكن الزيادة في نسبة الاختلاطات عند المدخنات عن النسبة عند غير المدخنات ذات قيمة إحصائية في دراستنا، في حين ينتج عن التدخين في شد البطن التقليدي زيادة بمقدار ثلاثة أضعاف في معدل الاختلاطات[152]

كذلك لم يكن لزيادة مشعر كتلة الجسم أثر مهمّ إحصائياً P= 0.377 في زيادة الاختلاطات عند المريضات البدينات (BMI بين 30 و35)، وهي ميزة تضاف إلى مزايا تقنية الشد المعزز بالشفط، إذ تسجل الإحصائيات العالمية زيادة في معدل الاختلاطات عند إجراء شد البطن التقليدي بوجود البدانة. من هذه الدراسات الدراسة التراجعية التي قام بها الجراح البرتغالي Íris M. Brito[293] ونشرها عام 2020، وأظهر أن ارتفاع قيمة BMI هو عامل مستقل يزيد مجمل الاختلاطات بشكل كبير (P<0.001)

يبدو أن الحفاظ على تروية الشريحة بتقنية الشفط وإنقاص التسليخ وتقليل ثخانة الشريحة يؤدي هنا أيضاً دوراً في الوقاية من الاختلاطات عند زيادة BMI.

لم نتطرق في دراستنا للحالات التي يزيد فيها BMI عن 35، إذ عُدّ تجاوز هذه القيمة عاملاً من عوامل استبعاد المريضات من الدراسة.

نوعية الحياة والنواحي الجمالية:

علاوةً على الدور الذي حققته هذه التقنية في الوقاية من الاختلاطات عند البدينات، فقد أظهرت أنها حققت تحسناً في نوعية الحياة لدى المريضات (من حيث الثقة بالنفس واختيار الألبسة والتخلص من المشاكل

الصحية الناجمة عن الترهل) ودون وجود فارق مهمّ بين مجموعتي المريضات المصنفتين بحسب مشعر الكتلة. وهذا يدعم فكرة أن هذه التقنية تُستطب عندما تكون الغاية من الجراحة هي تحسين نوعية الحياة حتى عندما يتجاوز مشعر الكتلة قيمة 30 وأقل من 35.

لكن لابد من الأخذ بالحسبان أن التحسن في المعايير الجمالية يكون أقل عندما ترتفع قيمة BMI فقد أظهرت المقارنة أن هناك فارقاً مهمّاً إحصائياً في قيمة المعايير الجمالية بين مجموعة المريضات ذوات BMI أقل من 30 والمريضات ذوات BMI أعلى من 30، بل إن هناك ارتباطاً عكسياً بين القيمتين إذ تنخفض قيمة المعايير الجمالية مع ارتفاع قيمة BMI.

يعود السبب في عدم الحصول على نتائج جمالية عالية عند البدينات إلى الاكتناز الشحمي داخل جوف البطن (الدهون الحشوية) التي تعاكس مقوية الصفاق العضلي البطني وتسبب رغم إجراء الطي في حدوث تبارز معمم في جدار البطن الأمامي وتمنع تحقيق تقعر في منطقة الخاصرتين أو ارتسام الأخدود بين بطني العضلتين المستقيمتين البطنيتين الشكل (2-19).



شكل 2-19 مريضة ذات BMI =33 ونلاحظ غياب معظم النقاط الجمالية بعد الجراحة

لكن هناك أحد المعايير الجمالية المهمّة والمستقلة والتي تركز عليها كثير من الدراسات[294-295]، وهي نسبة قياس الخصر إلى الورك Waist to Hip Ratio، والتي يترافق ارتفاعها مع العديد من الأمراض الاستقلابية والقلبية والغدية.

وتتفق كثير من الدراسات[296] على أن النسبة المثالية لدى النساء تبلغ وسطياً 0.7 وهي تتوافق مع ازدياد الجاذبية وازدياد رضا المريضات.

وقد نتج عن العمل الجراحي في دراستنا انخفاض في قياس الخصر بمقدار وسطي 13.1 سم وبقيمة متقاربة بين مجموعتي المريضات المصنفات بحسب مشعر الكتلة (12.1 سم لمريضات BMI أقل من 30 و14.6 سم لمريضات BMI أعلى من 30).

وأصبحت نسبة قياس الخصر إلى الورك بعد الجراحة 0.77 للمريضات ذوات BMI أعلى من 30 و0.76 للمريضات ذوات BMI أقل من 30، وهي قيم تقارب القيم المثالية، بعد أن كانت النسبة وسطياً 0.88 و0.89 للمجموعتين على التوالي.

يعود الفضل في تحقيق هذه الانخفاض بدرجة رئيسية إلى الدور الذي يؤديه شفط الدهون في تحقيق نحت الخصر وإنقاص محيطه، وقد مكّننا الشفط من تعويض التأثير الذي يحققه طي السفاق العمودي أسفل السرة والذي يساعد في شد البطن التقليدي في إنقاص قياس الخصر، فالتقنية التي اعتمدناها في طي السفاق بشكل مغزل عرضي لا يمكن أن تحسّن في قياس الخصر.

لكن طي السفاق بشكل مغزل عرضي له إيجابيات عدة، منها تسهيل تقريب الشريحة البطنية وتسهيل خياطتها تحت شدٍ أقل، وتقوية السفاق العضلي بدرجة أكبر من الطي العمودي لأن مساحة المغزل المعترض أكبر من المغزل العمودي، وهو ما أثبته Francisco J. Villegas في دراسته[56] عام 2014 بقياس المساحة التي يختزلها الطي المعترض أسفل السرة، ووجد أنها تعادل ضعف المساحة التي يختزلها الطي العمودي أسفل السرة والمتبع في الشد التقليدي، ويوضح الرسم (2–20) مقارنة المساحة بين نمطي الطي.

يتميز الطي على شكل مغزل معترض أيضاً بأنه يحقق تقوية للقسم العلوي للسفاق فوق السرة، أما الطي على شكل مغزل عمودي أسفل السرة فإنه يفتقد هذه الميزة، بل قد يسبب انتباجاً علوياً إذا كان الطي فوق السرة ضعيفاً.

لقد أثمر اعتماد هذه التقنية في دراستنا تفادي حدوث أي حالة اختلاط تجميلي على شكل انتباج فوق السرة

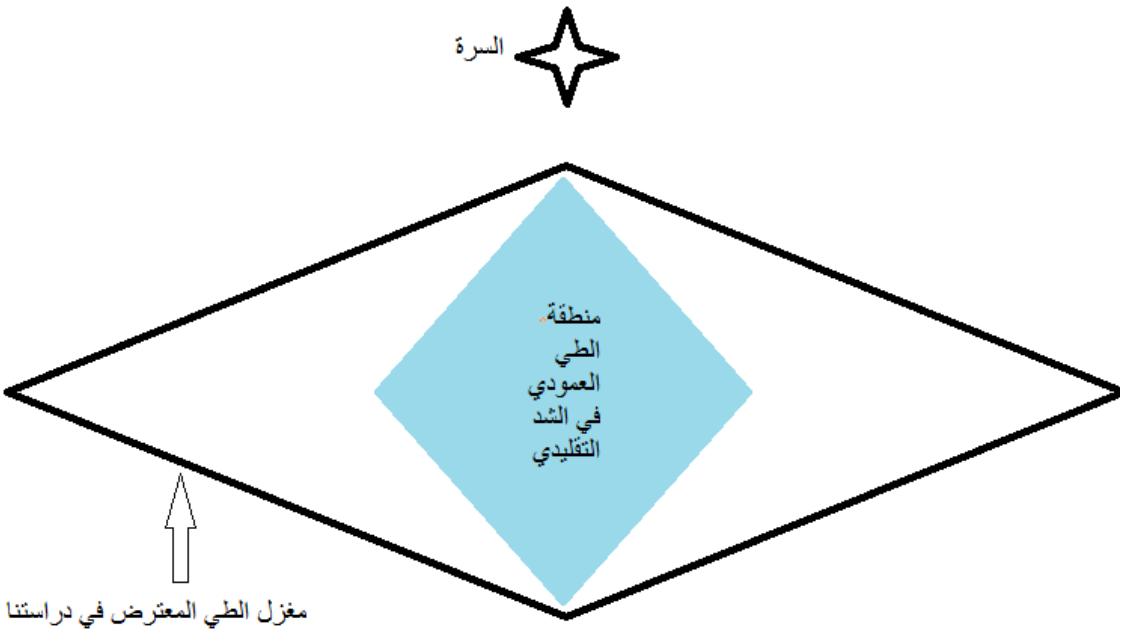

شكل2-20 رسم يظهر المساحة الواسعة للطي المعترض مقارنة بالطي العمودي

مدة العمل الجراحي والاستشفاء:

من التأثيرات الأخرى لزيادة مشعر الكتلة والتي تم دراستها هو تطاول مدة العمل الجراحي عند زيادة مشعر الكتلة، ولكن بما أن هذه التقنية هي دمج لعملين جراحيين هما شفط الدهون ثم الشد الجراحي، فإن هذه الزيادة في مدة العمل الجراحي تعدّ مقبولة إذ تجنب المريضة من تعرضها لتخدير إضافي، وقد أبدت جميع المريضات استحسانهن للخضوع لعمل جراحي واحد بدل اثنين رغم ما أوضحناه لهن من حدوث زيادة في مدة العمل الجراحي وزيادة متوقعة في مدة النقاهة.

ورغم زيادة مدة العمل الجراحي، فقد كانت مدة الاستشفاء قصيرة (وسطياً 1.3 يوم)، بل إن نسبة من المريضات (10 مريضات من 34) تخرجن في ذات يوم العمل الجراحي، ولكن سُجّلت إقامتهن في الإحصائيات على أنها يوم واحد.

يلزم إجراء عدد أكبر من الحالات لإظهار النسبة الفعلية وإعطاء نتيجة ذات دلالة إحصائية. فمن المعروف أن أي تقنية جراحية حديثة تترافق مع زيادة في عدد الاختلاطات في الحالات الأولية، وهذا ما لاحظناه في دراستنا إذ إن الاختلاطات الكبرى التي واجهتنا (التنخر الجلدي والإنتان والهيماتوم) والتي استدعت تداخلاً جراحياً قد حدثت بين الحالات الخمسة الأولى من الحالات.

كذلك لاحظنا أن صادر المفجر الدموي والمصلي كان عالياً في بداية الحالات وانخفض بشكل ملحوظ في الحالات اللاحقة مع تقدم الدراسة كما يظهر (المخطط البياني 2) إذ بلغ الصادر الكلي في المفجر في بعض الحالات الأولية 1800 مل وانخفض إلى 200–400 مل في الحالات الأخيرة.

إن التعديل الذي قمنا به في دراستنا مع تقدم خبرتنا بعد إجراء حالات عدة هو زيادة مقدار الشفط للوصول لسماكة منخفضة للشريحة البطنية ومن ثم تحريكها بسهولة لمستوى الشق السفلي دون تطبيق شد كبير، في حين كنا في الحالات الأولية نقوم بشفط معتدل تجنباً لرض الشريحة ونقوم بتسليخ إضافي أعلى مستوى السرة وحشياً لتسهيل تحريكها.

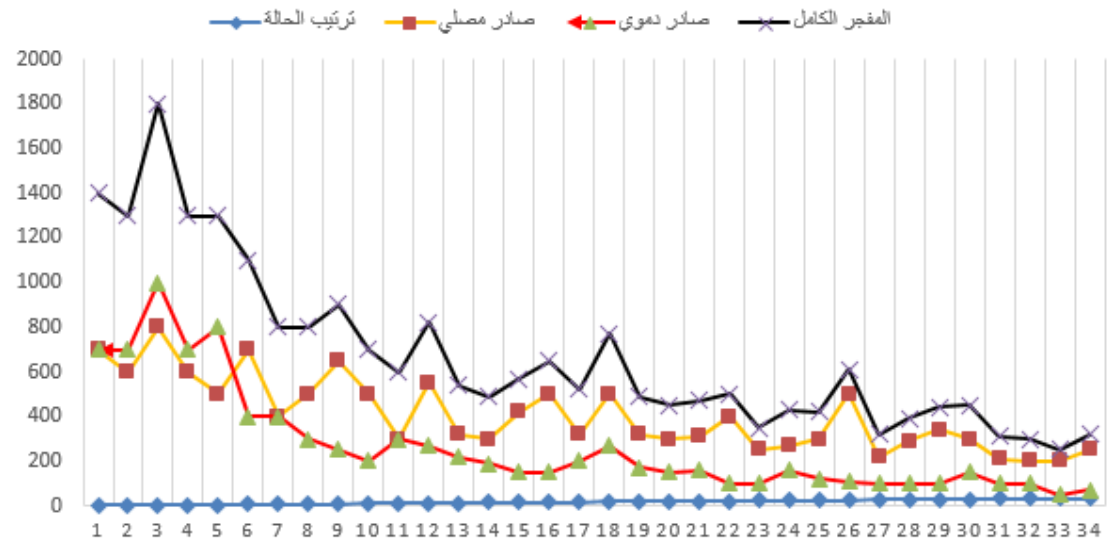

تمثيل بياني 2–7 تغيرات مقدار الصادر في المفجر مع تقدم الدراسة

2-7 الاستنتاج:

تحظى منطقة البطن باهتمام عالمي يتجلى بالتقنيات الجديدة التي تظهر بشكل متسارع، وتهدف إلى التخلص من الدهون أو الترهل الجلدي سواء بطرق جراحية أو غير جراحية، ويبدو من خلال استقراء التطورات التي حصلت في العقدين الماضيين، أن المستقبل القريب سيكون حافلاً بالتغيرات المهمّة في هذا المجال.

أحدث توظيف شفط الدهون في شد البطن تحولاً مفصلياً في تاريخ هذه الجراحة، إذ مكّن من الاستغناء عن تسليخ الشريحة وتهديد ترويتها، ومن المعروف أن التروية الدموية تشكل هاجساً لأي جراح تجميل، إذ ينتج عن تضررها أغلب الاختلاطات.

لقد تميزت هذه الدراسة بمواكبة النزعة العالمية في الانتقال من الممارسة القديمة في شد البطن بالتسليخ الواسع وتجنب الشفط في مناطق عدة من البطن عُدّت لعقودٍ محرمة، إلى ممارسة متقدمة تحقق أهدافاً عدة معاً كتدبير زيادة الدهون تحت الجلد، وشد الجلد بحرية أكبر حتى مع وجود التدخين وارتفاع مشعر الكتلة BMI، كما ساعد تعديل نمط طي السفاق في معالجة الرخاوة بمقدار أكبر، فهذه التقنية هي ليست مجرد مشاركةٍ بين شفط الدهون وشد البطن بل تضافر بينهما يخفض الاختلاطات ويوسع الاستطبابات، وهو ما دفعنا لترجمة المصطلح الأجنبي Lipoabdominoplasty بـ (شد البطن المعزّز بالشفط) بدل شد البطن مع شفط الدهون، بعد تعذر إيجاد ترجمة لهذا المصطلح الحديث في المعاجم الطبية العربية حتى هذا الوقت.

إن ملخص ما توصلنا إليه في هذه الدراسة:

- تقدم تقنية شد البطن المعزز بالشفط أسلوباً حديثاً في تدبير ترهل جدار البطن وتراكم الدهون يتفوق على الشد التقليدي من حيث انخفاض نسبة الاختلاطات وتحقيق معايير جمالية أكثر.

- تسمح هذه التقنية في توسيع شريحة المرضى المرشحين للجراحة إذ يمكن تطبيقها على المدخنين وعلى المرضى ذوي مشعر الكتلة الأعلى من 30 كغ/م2، ومن نافلة القول إن من واجب الجراح التشجيع على إنقاص الوزن قبل الجراحة للحصول على نتيجة أكثر جمالية.
- لم تشمل هذه الدراسة المريضات ذوات مشعر الكتلة الأعلى من 35 كغ/م2، ويلزم إجراء مزيد من الدراسات على هذه الشريحة لتقييم النتائج لديهن.
- ترافق ارتفاع مشعر الكتلة مع انخفاض قيمة المعايير الجمالية، لكن بقي معدل الرضا عالياً لدى المريضات، وهذه النقطة ينبغي مناقشتها بمزيد من التفصيل مع المريضات لمعرفة رغباتهن وتوقعاتهن.
- إن إجراء الطي بشكل مغزل معترض أسفل السرة يحقق شداً على مساحة أكبر من المغزل العمودي تحت السرة، ويزيد مقوية السفاق في القسم العلوي والسفلي، في حين يزيد الطي العمودي مقوية القسم السفلي فقط ويهدد بحدوث انتباج أعلى السرة نتيجة ارتفاع الضغط داخل البطن في حال كان الطي أعلى السرة قليل المتانة.
- تتسم هذه التقنية عند إتقانها بعد إجراء حالات عدة والتمرس بها، بسهولة نسبية رغم تعدد مراحلها، إذ يشكل الاعتياد المسبق على إجراء شد البطن التقليدي عقبةً عند الانتقال لهذه التقنية، أما بعد إجراء حالات عدة فالملاحظ أن المراحل الأولية الإضافية كالحقن والشفط تخدم المراحل اللاحقة، فيغدو التسليخ أقل نزفاً وأكثر سهولة وأقل زمناً، ويغدو تصنيع السرة والخياطة أبسط وأقل في عدد الطبقات.
- تصنف هذه الدراسة على أنها تقدمية وحيدة الذراع، حيث قصدنا من جعل عينة المريضات متماثلة من حيث الأسلوب الجراحي المتبع أن نحصل على نتائج عن التقنية المتبعة أكثر دلالة إحصائية، لا سيما أن الأدب الطبي في هذا المجال يزخر بالدراسات التي يمكن عدّها شواهد للمقارنة، إذ إن تقسيم العينة لمجموعتي (حالة –شاهد) يخفض عدد الحالات التي ستخضع للتقنية المقصودة بالدراسة، وقد يزيد احتمال الوقوع في أخطاء إحصائية من النمط الثاني .(type 2 statistical error)

2-8 التوصيات:

يحتاج التعامل مع مرضى الجراحة التجميلية إلى مقدار عال من الاهتمام بأدق التفاصيل، إذ يتأثر هؤلاء المرضى بالوسائل الإعلامية والدعائية التي ترفع توقعاتهم لمستويات قد يتعذر تحقيقها دون تعاون بين المريض والطبيب، وكثيراً ما يلقي المريض بالعبء على الطبيب وحده للوصول إلى النتيجة المرغوبة.
يُعدُّ الطموح العالي لمرضى التجميل سيفاً ذا حدين إذ قد يزيد الهوّة بين التوقعات والنتائج، لكن من ناحية ثانية يشكل دافعاً دائماً للجراحين لمتابعة آخر التطورات عالمياً والبحث عن حلول حديثة والارتقاء بالنتائج.

يمثل شد البطن الجراحي أحد أوضح الأمثلة عن الجراحات التي يطلب المرضى فيها الحصول على قوام مثالي يشبه الصور التي يصادفونها على وسائل التواصل الاجتماعي دون التفكير أن أغلب هذه الصور قد تعرضت لتعديلات فنية وتقنية، ودون استعداد للتحضير للعمل الجراحي بإنقاص الوزن مثلاً أو إيقاف التدخين.

يقدم شد البطن المعزز بالشفط Lipoabdominoplasty أسلوباً علاجياً يتفوق على شد البطن التقليدي بالقدرة على المناورة بحرية شبه تامة على النسيج الشحمي تحت الجلد ويمكن الجراح من الوصول إلى نتائج جمالية تقارب توقعات المرضى المعاصرة، وبات من الشائع استعمال المريضات لمصطلح نحت البطن عند طلب الشد الجراحي، وهو ما يشكل دافعاً لجراحي التجميل لإتقان شد البطن المعزز بالشفط واكتساب إيجابياته.

لا ينبغي أن يتم الترويج لهذه التقنية كبديل عن الحميات الغذائية التي تحقق مشعر كتلة مثالي، فرغم عدم ارتفاع معدل الاختلاطات عند البدينات، فإن الوصول إلى الوزن المثالي يساعد في الحصول على نتائج جمالية عالية، علاوةً على أهمية ضبط الوزن وما له من أثر إيجابي على أجهزة الجسم، ويبقى لنصيحة

جراح التجميل أهمية كبيرة ووقعٌ عالٍ على أذهان المريضات، وينبغي توظيف العلاقة الإيجابية بين المريضات وجراحهن بما يخدم منفعتهن الصحية.

تحتاج هذه التقنية مزيداً من التوسع في الدراسات والأبحاث التي تشمل عينات كبيرة من المرضى بمختلف أطيافهن العمرية وتقصّي نجاعتها عند الذكور أيضاً وعند المرضى الخاضعين لسوابق شد بطن أو عند وجود أمراض جهازية كالداء السكري.

كما يمكن توسيع استطباب هذه التقنية (ترقيق الشرائح والحد من تسليخها) أسوةً بالتوجهات العالمية لتوظيفها في نواحٍ أخرى من الجسم كالفخذين والعنق والوجه والظهر، ومن المنطقي إجراء دراسات تختص بهذه الاستطبابات.

يساعد وجود أرشيف في مشافينا غني بالمعلومات التفصيلية عن الإجراءات المتبعة والنتائج الموثقة بالصور قبل العمليات الجراحية وبعدها في دعم أبحاث طلاب الدراسات للعودة إليها لإجراء مقارنات بين التقنيات المتبعة بحيث تكون عينات المقارنة أكثر تجانساً وتماثلاً في النواحي البنيوية والعرقية ونمط الحياة.

2-10 الملاحق:

ملحق 1: نموذج الموافقة المستنيرة لإجراء بحث طبي على مشارك متطوع:

عزيزتي المريضة، نشكر لك تعاونك للمشاركة ببحث علمي سريري سيجرى في جامعة دمشق، مشفى المواساة الجامعي.

نقدم لحضرتك نموذج (الموافقة المستنيرة)، وهو مجموعة المعلومات التي من حقك الاطلاع عليها قبل موافقتك على المشاركة في البحث، وتتضمن معلومات عن خطة المعالجة والفوائد المتوقعة والمخاطر المحتملة

يرجى أخذ الوقت الكافي لقراءة الصفحات التالية قبل الموافقة على المشاركة في البحث أو رفضها، ونأمل ألا تترددي بالاستفسار عن أي تفصيل يخص مشاركتك إلى أن يتضح كامل الموضوع، ويرجى أخذ العلم أن مشاركتك لن تفرض أي تكاليف إضافية عليك، كما أن رفضك للمشاركة في البحث لن يحرمك من حقك بتلقي العلاج اللازم والمناسب لحالتك.

المقدمة:

يهدف شد البطن الجراحي إلى التخلص من الجلد المترهل الزائد والدهون المكتنزة في بعض نواحي البطن، مع تقوية الجدار العضلي للبطن، وهي لا تهدف إلى إنقاص الوزن وإنما إلى تحسين مظهر منطقة البطن جمالياً.

الهدف من إجراء البحث:

يهدف البحث إلى دراسة طريقة معدلة لإجراء شد البطن من خلال:

1. دراسة سلامة شد البطن المترافق مع الشفط والطي المعترض للسفاق العضلي ضمن نفق بين العضلتين المستقيمتين البطنيتين في ناحية الشرسوف.
2. الوصول إلى طريقة معدلة لشد البطن يتم الحصول من خلالها على نتائج جمالية أفضل من الطرق الحالية وبنسبة اختلاطات وإمراضية منخفضة.

3. مقارنة نتاج الدراسة مع نتائج الدراسات العالمية للطرق الحديثة في شد البطن.

خطة العمل الجراحي:

1) التخدير العام والتعقيم
2) حقن محلول فيزيولوجي في طبقات الشحم ضمن كامل مناطق البطن مع الأدرينالين بهدف زيادة حجم النسيج الشحمي وخمص الأوعية الدموية ومن ثم إنقاص احتمال أذيتها خلال الشفط.
3) إجراء شفط واسع للشحوم على كامل مناطق البطن بقنية 5 ملم بالضغط السلبي
4) اقتصار التسليخ على منطقة الشرسوف فوق السرة والمنطقة التي سيستأصل فيها الجلد الزائد تحت السرة يؤمن المحافظة على أعلى نسبة تروية لشريحة شد البطن ويخفض نسبة حدوث الورم المصلي والدموي.
5) إجراء طي في منطقة الشرسوف يعالج الرخاوة في هذه المنطقة ومن ثم تدبير الامتلاء والانتفاخ المشاهد في منطقة الشرسوف التالي لعملية شد البطن.
6) بعد استئصال جلد المنطقة المترهلة تحت السرة، وعند تعذر وصول الشريحة البطنية المتبقية إلى مستوى الشق الجراحي يُجرى طي للسفاق أسفل السرة على شكل مغزل أفقي بين الشوكين الحرقفيين الأماميين العلويين وهذا يعالج الرخاوة العمودية في جدار البطن العضلي ويسهل خياطة الجرح تحت شد أقل.
7) إخراج السرة من الشريحة البطنية في موقع مناسب اعتماداً على نقاط تشريحية وقياسات، وخياطتها.
8) وضع مفجر ماص.
9) خياطة الجلد على طبقات عدة.
10) وضع الضماد واللباس الضاغط.

الفوائد المتوقعة من البحث:

الوصول إلى تقنية جراحية تؤمن دمج عملية الشفط مع شد البطن بمرحلة واحدة.

الوصول إلى تقنية في شد البطن تضمن نسبة اختلاطات أقل بالحفاظ على الأوعية المروية للشريحة.

دراسة المعايير الشكلية للبطن وإمكانية تحسين النتائج الجمالية.

التأثيرات السلبية والمخاطر المحتملة:

إن أي عمل جراحي يحمل قدراً معيناً من الخطورة، وخيار المريض في الموافقة على الخضوع لعمل جراحي يستند إلى دراسة إيجابيات الجراحة المتوقعة وموازنتها مع المخاطر المحتملة، ورغم أن غالبية المريضات لا تتعرضن لهذه الاختلاطات فإن من حقك الاطلاع عليها ومناقشتها مع طبيبك الجراح ومعرفة وسائل تدبيرها إن حصلت.

المخاطر المحتملة:

تبدلات حس الجلد:

من الشائع حصول نقص في الحس في المناطق التي تخضع لعمل جراحي، وغالباً يكون النقص مؤقتاً ويتحسن مع الوقت، لكن قد يحصل نقص حس دائم في بعض الحالات.

عدم انتظام في سطح الجلد:

قد يحدث انخماصات في سطح جلد البطن ببعض المناطق، مؤقتة أو دائمة. كما يمكن أن تغيب الانسيابية في ندبة الجرح وأطرافه أي ما يسمى تشوه أذن الكلب، وقد يتراجع تلقائياً أوقد يحتاج إلى تدخّل جراحي بسيط تحت التخدير الموضعي.

تفزر الجرح:

قد يحصل افتراق بين حافتي الجرح وعدم التئام، وفي حال حدوث ذلك قد يلزم التدخّل الجراحي ومتابعة الضمادات وبقاء في المشفى لمدةٍ أطول.

السرة:

من الممكن أن يحصل تندب معيب حول السرة، تموضع غير مناسب، تنخر كامل في السرة.

الندبات:

أي عمل جراحي ينتج عنه ندبات، تكون أحياناً ملحوظة أكثر من المعتاد، ونسعى إلى جعلها مخفية قدر الإمكان بجعلها متوضعة في مناطق يسهل تغطيتها بأبسط الملابس، وتتصف ندبة شد البطن بأنها طويلة نسبياً تمتد تقريباً من الناتئين الموافقين للشوكين الحرقفيين الأماميين (يرجى الطلب من طبيبك الجراح من توضيح مكان الندبة المتوقعة وامتدادها). في بعض الحالات يحصل تندب معيب مثل ارتفاع في سطح الندبة عن الجلد المجاور أو انخماصها، اختلاف لوني واضح عن الجلد المجاور، زيادة في عرض الندبة، عدم تماثل في مواصفات الندبة بين أجزائها، هذه الاضطرابات قد تتحسن بالمعالجة غير الجراحية كالمراهم ولصاقات السيليكون مع مرور الوقت، وقد تحتاج إلى تعديلات جراحية.

التجمع المصلي (السيروما):

قد يحدث تجمع لسوائل بين طبقات البطن بعد الجراحة ينتج عنه انتباج وحس ثقل، وينبغي إخبار طبيبك الجراح عند ملاحظة هذه التغيرات لتفادي تفاقم المشكلة وعلاجها بشكل مناسب باكراً. قد يلزم المراقبة فقط، أو البزل بالإبرة، وأحياناً التفريغ الجراحي.

النزف:

قد يحدث في حالات نادرة نزف مهمّ خلال الجراحة أو بعدها، وقد يلزم نقل دم لتعويض الفقد، وتفريغ التجمع الدموي.

ينبغي الالتزام بتوصيات الطبيب والحركة ضمن ما يسمح به وتجنب الفعاليات الحركية المفرطة لمدة ثلاثة أسابيع بعد الجراحة، وتجنب الأدوية التي تزيد ميوعة الدم (الأسبرين، الكلوبيد، مضادات الالتهاب غير الستيروئيدية)

الإنتان الجرثومي:

وهو اختلاط غير شائع، وفي حال حدوثه يتم اللجوء لمعالجته بالمضادات الحيوية، الضمادات المناسبة لمدّة أطول من المعتاد، الاستشفاء، وقد يلزم التدخّل الجراحي. مع العلم أن الإنتان في حال تأخر شفائه يسبب تندباً معيباً.

الخثار الوريدي وتوابعه:

قد يحمل العمل الجراحي خطورة حدوث خثار في أوردة الطرف السفلي العميقة وإطلاق صمات رئوية، وهو اختلاط مهمّ قد ينتج عنه الوفاة.

ينبغي إخبار طبيبك الجراح عن وجود سوابق مماثلة لديك أو لدى أحد أفراد أسرتك، تناول أدوية هرمونية استروجينية.

يتم تقليل احتمال حدوث هذا الاختلاط بتعويض السوائل جيداً في أثناء الجراحة وبعدها لمنع حدوث تجفاف وزيادة لزوجة الدم، كما ينبغي المشي بعد الجراحة باكراً ما أمكن.

الألم:

تسبب الجراحة مقداراً من الألم يختلف في شدته ومدته من مريض لآخر، وهو عادة يتراجع تدريجياً ويحصل انخفاض واضح في شدته بعد الأيام الثلاثة أو الخمسة التالية للجراحة، ولكن هناك حالات يستمر فيها الألم لمدّةٍ أطول وقد يكون على شكل عدم ارتياح نتيجة ارتفاع الضغط البطني الحاصل بسبب شد سفاق العضلات البطنية.

اختلاطات ناجمة عن حقن المصل الفيزيولوجي:

تُحقن كمية كبيرة نسبياً من المحلول الفيزيولوجي الملحي في طبقات جدار البطن والحاوي على أدرينالين يعمل على إنقاص النزف، لكن قد تسبب أحياناً اضطراباً في توازن سوائل الجسم وتأثيرات جانبية للأدرينالين ويضطرنا أحياناً إلى زيادة مدة الاستشفاء.

عدم الرضا عن النتيجة جمالياً:

رغم أنه من المتوقع الحصول على نتائج جيدة من الناحية التجميلية، فإنه من غير المعتاد أن يقوم الطبيب بإعطاء ضمان مطلق بالحصول على نتيجة معينة. إن الجسم البشري يحمل في تفاصيله عند أي شخص مظاهر من عدم التناظر، وقد تكون غير ملحوظة قبل الجراحة نتيجة عدم التدقيق فيها، وقد يدفع إجراء الجراحة بعض المرضى إلى زيادة التدقيق ببعض التفاصيل وملاحظة بعض العيوب الموجودة سلفاً ومن ثم التأثير سلباً في رضاهم على النتيجة.

كما أن الشفاء قد يأخذ منحى غير معتاد وتكون النتائج أقل جمالية من المتوقع، وأسباب ذلك عديدة منها ما يتعلق بتكنيك الجراح، ومنها ما يتعلق بالخصائص الفيزيولوجية للمريضة، ومنها ما يتعلق بعدم التزام المريضة بتوصيات الجراح، ومنها يبقى مجهول السبب.

يترتب على الطبيب تقديم الرعاية اللازمة في أثناء الجراحة وبعدها، وعدم ادخار أي جهد لمعالجة أي إشكال إن حصل للوصول إلى أفضل نتيجة ممكنة.

البدائل المتاحة:

في حال عدم رغبتك بالخضوع للدراسة واتباع التقنية المعتمدة، فإننا نرشح إجراء البديل المعتاد، وهو إجراء شد بطن كلاسيكي بطريقة تسليخ الشريحة البطنية الواسع دون شفط دهون. وفي حال وجود اكتناز مهمّ بالدهون مرافق للترهل، فنرشح إجراء عملية شفط شحوم في المرحلة الأولى وبعد أشهر عدة يمكن إجراء عملية ثانية تتضمن شد بطن كلاسيكي.

كما أن اتباع الطرق المحافظة غير الجراحية يحمل بعض الفائدة إذ تساعد الحمية الغذائية المدروسة والرياضة المنتظمة على التخلص من الدهون المتراكمة وزيادة مقوية الجدار العضلي للبطن.

سرية المعلومات:

سوف تعامل معلوماتك بسرية كاملة، ولن يطلع على معلوماتك سوى الباحث الرئيسي والأستاذ المشرف

وبهدف المقارنة وتقييم النتائج، سيتم التقاط صور قبل الجراحة وخلالها وبعدها على مراحل عدة، مع التأكيد على أن أياً منها لن يتضمن ما يشير إلى المريضة بحد ذاتها أو يمكن من تمييزها.

حقوق المريضة المشاركة بالبحث:

من حقك الامتناع عن المشاركة في هذا البحث، وعندها ستتلقين المعالجة المعتادة المناسبة، كما يحق لك الانسحاب من المشاركة في أي وقت ولن تكون عليك أي عواقب سلبية ودون أن تتم مطالبتك بأي تكاليف.

عند وجود أي استفسار لديك يمكنك الاتصال ب

د. ضياء بلقيس 0999568773

إقرار المريض بالمشاركة في البحث:

أنا الموقع أدناه وبعد أن اطلعت واستوعبت كل جوانب هذا البحث وأجبت عن كل أسئلتي، وقد تم إخباري بالمخاطر المحتملة لهذه الجراحة، وعليه، أوافق بإرادتي على المشاركة في هذه الدراسة.

كما أسمح للباحث الدكتور ضياء بلقيس والفريق الطبي على التقاط ما يلزم من الصور المناسبة قبل الجراحة وخلالها وبعدها بما يخدم البحث، شريطة ألا تتضمن الصور ما يمكّن من معرفة هويتي.

كما أنني أعلم أنه يمكنني الانسحاب من المشاركة في هذه الدراسة في أي وقت شئت حتى بعد التوقيع على هذه الوثيقة وإن العناية التي أتلقاها لن تتأثر بهذا الانسحاب وإنني سوف أزود بنسخة عن هذه الوثيقة.

اسم المريض:

التوقيع أو البصمة:

التاريخ: __ / __ / _____

ملحق 2: الاستبيان:

الاسم							
الرقم الوطني			العمر		رقم الإضبارة		
تاريخ مراجعة العيادة			تاريخ القبول		تاريخ العمل الجراحي		
مدخنة		○	لا	○	نعم		باكيت \ سنة
متزوجة		○	لا	○	نعم	○	وجود أولاد
الفحص السريري							
الوزن	الطول		**BMI**		محيط الخصر		
ثخانة الطية الجلدية			أعلى السرة		جانب السرة		
تصنيف تشوه البطن	نمط **II**	○	نمط **III**	○	نمط **IV**	○	
وجود تبارز في منطقة الشرسوف		○	نعم	○	لا		
المعايير الجمالية للبطن قبل الجراحة			\7				
العمل الجراحي							
المناطق المراد شفطها		○	البطن	○	الخاصرتان	○	أسفل الظهر
كمية سوائل الحقن في المناطق المراد شفطها							
كمية سوائل الشفط							
ثخانة شريحة شد البطن العلوية قبل الشفط					ثخانة شريحة شد البطن العلوية بعد الشفط		
عرض نفق التسليخ فوق السرة							
عرض الطي العمودي فوق السرة							
طي معترض تحت السرة		○	لا				
		○	نعم		طول الطي		ارتفاع الطي

الارتفاع العمودي للجزء المستأصل من شريحة شد البطن					وزن الشريحة المستأصلة		
زمن العمل الجراحي							
قياس المفجر المستخدم							
حيوية شريحة شد البطن في نهاية العمل الجراحي				○	جيدة	○	احتقان
المتابعة:							
حيوية شريحة شد البطن خلال مدة الإقامة في المشفى		جيدة	احتقان		تموت سطحي		تموت كامل الثخانة
	اليوم 1			○		○	
	اليوم 2			○		○	
	اليوم 3			○		○	
	اليوم 4			○		○	
	اليوم 5			○		○	
	اليوم 6			○		○	
	اليوم 7			○		○	
مدة بقاء المفجر							
مدة الإقامة في المشفى							
الاختلاطات		○	نزف	○	انتان	○	ورم مصلي
		○	تفزر الجرح	○	تموت السرة		
المتابعة الدورية							

	الأسبوع 2	الشهر 1	الشهر 3	الشهر 6	الشهر 12	الشهر 18
محيط الخصر						
تبارز في منطقة الشرسوف						
المعايير الجمالية المثالية للبطن		\7	\7	\7	\7	\7

تقييم ندبة العمل الجراحي جيدة \ وسط \ سيئة					
رضا المريضة	\9	\9	\9	\9	\9

ملحق 3: مقياس كابريني لتحديد درجة خطورة الخثار الوريدي:

—Caprini Risk Assessment Model

1 Point	2 Points	3 Points	5 Points
Age 41-60 y	Age 61-74 y	Age ≥ 75 y	Stroke (< 1 mo)
Minor surgery	Arthroscopic surgery	History of VTE	Elective arthroplasty
BMI > 25 kg/m^2	Major open surgery (> 45 min)	Family history of VTE	Hip, pelvis, or leg fracture
Swollen legs	Laparoscopic surgery (> 45 min)	Factor V Leiden	Acute spinal cord injury (< 1 mo)
Varicose veins	Malignancy	Prothrombin 20210A	
Pregnancy or postpartum	Confined to bed (> 72 h)	Lupus anticoagulant	
History of unexplained or recurrent spontaneous abortion	Immobilizing plaster cast	Anticardiolipin antibodies	
Oral contraceptives or hormone replacement	Central venous access	Elevated serum homocysteine	
Sepsis (< 1 mo)		Heparin-induced thrombocytopenia	
Serious lung disease, including pneumonia (< 1 mo)		Other congenital or acquired thrombophilia	
Abnormal pulmonary function			
Acute myocardial infarction			
Congestive heart failure (< 1 mo)			
History of inflammatory bowel disease			
Medical patient at bed rest			

المراجع:

1. Arndt EM, Travis F, Lefebvre A, Niec A, Munro IR. Beauty and the eye of the beholder: Social consequences and personal adjustments for facial patients. B*r J Plast Surg. 1*986; 39:81–84.
2. Reich J. Factors influencing patient satisfaction with the results of esthetic plastic surgery. P*last Reconstr Surg. 1*975;55: 5–13.Cash TF
3. , Horton CE. Aesthetic surgery: Effects of rhinoplasty on the social perception of patients by others. P*last Reconstr Surg. 1*983;72:543–550.
4. Papadopulos NA, Staffler V, Mirceva V, Henrich G, Papadopoulos ON, Kovacs L, Herschbach P, Machens HG, Biemer E. Does abdominoplasty have a positive influence on quality of life, self-esteem, and emotional stability?. Plast Reconstr Surg. 2012 Jun;129(6):957-962.
5. Taylor DAl , Merten SL , Sandercoe GD , Gahankari D , Ingram SB, Moncrieff NJ , Ho K, Sellars GD, Magnusson MR. Abdominoplasty Improves Low Back Pain and Urinary Incontinence.Plast Reconstr Surg. 2018 Mar;141(3):637-645.
6. International Society of Aesthetic Plastic Surgery. ISAPS Global Statistics. Catched at: http://www.isaps.org/news/isaps-global-statistics.
7. Demars MM, Marx M. Surgical treatment of obesity. Prog Med. 1890;11:283.
8. Kelly H. Report of gynaecological cases. Bull Johns Hopkins Hosp. 1899; 10:197.
9. Gaudet F, Morestin H. French congress of surgeons. Paris: Hoffmann; 1905.
10. Weinhold S. Bauchdeckenplastik. Zentralbl F Gynak. 1909;38:1332
11. Babcock W. The correction of the obese and relaxed abdominal wall with special reference to the use of buried silver chain. Phila Obstet Soc May 14, 1916
12. Schepelmann E. Bauchdeckenplastik mit besonderer Berücksichtigung des Hangebauches. Beitr Klin Chir.1918; 3:372
13. Beck C. Pendulus abdomen. Cure by removal of the excess fat and obliteration of ventral hernias. Surg Clin. 1917; 1:731–736.
14. Frist J. Zur Reduktion des Bauchdeckenfattes gelegentlich von Laparotomien. Wien Klin Wochenschr. 1921; 34:266–268.
15. Thorek M. Plastic surgery of the breast and abdominal wall. Springfield, III: Charles C Thomas, 1924.

16. Thorek M. Plastic reconstruction of the female breast and abdomen. AmJ Surg 1939; 43:268.
17. Pick JF. Surgery of repair: principles, problems, procedures. Abdomen (abdereplasty), vol 2. JB Lippincott, Philadelphia, 1949; 435
18. Barsky AJ. Principles and practice of plastic surgery. Baltimore: Williams & Wilkins; 1950.
19. Galtier M. Surgical therapy of obesity of the abdominal wall with ptosis. Mem Acad Chir.1955;81:341
20. Castañares S, Goethel JA. Abdominal lipectomy: a modifi cation in technique. Plast Reconstr Surg. 1967; 40:378–383
21. Regnault P. Abdominoplasty by the 'W' technique. Plast Reconstruct Surg 1975 ; 55 : 265-274.
22. Vernon S. Umbilical transplantation upward and abdominal contouring in lipectomy. Am J Surg. 1957; 94:490–492.
23. Gillies H , Millard DR Jr. The principles and art of plastic surgery , Vol 2 . Boston, MA : Little Brown , 1957 .
24. Gonzalez-Ulloa M . Belt lipectomy. Br J Plast Surg 1960 ; 13 :179 .
25. Somalo M . Dermolipectomia circular del tronco . Cir Plast II Arch Chir Exp 1941 ; 1 : 404
26. Spadafora, A.: Abdomen pendulo, dermolipectomia antero lateral baya. Prensa Med. Argent.1962; 49:494-499.
27. Callia, W. E. B.: Una p1astica para o cirurgia geral. Med. Hosp. (Sao Paulo).1967; 1:40-41.
28. Pitanguy I . Abdominal lipectomy: An approach to it through an analysis of 300 consecutive cases . Plast Reconstruct Surg 1967 ;40 : 384 .
29. Regnault P (1972) Abdominal lipectomy, a low "W" incision. Internal microfilm. Aesthet Plast Surg.1972;(Dr. J. Tamerim. 44 E. 67 Street, N.Y. N.Y)
30. Baroudi R, Keppke EM, Tozzi-Netto F. Abdominoplasty. P last Reconstruct Surg 1974 ; 54 : 161 .
31. Grazer FM . Plastic operation on the abdomen . Calif Med 1973 ;119 : 64 .
32. Rebello C , Franco T . A bdominoplasty through a submammary incision . Int Surg 1977 ; 62 : 462
33. Illouz YG. Illouz's technique of body contouring by lipolysis. Clin Plast Surg 1984 ; 11 : 409

34. Elbaz JS, Flageul G. Chirurgie plastique de l'abdomen. Masson, Paris.1971.
35. Glicenstein J. Difficulties of surgical treatment of abdominal lipodystrophies. Ann Chir Plast.1975; 20:147.
36. Hamke F. Technical details in the lipoaspiration associate with liposuction. Rev Bras Cir. 1985;75(5):331–7.
37. Avelar J. Fat suction versus abdominoplasty. *Aesthetic Plast Surg*. 1985;9:265–275.
38. Psillakis JM. Plastic surgery of the abdomen with Improvement in the body contour. Physiopathology and treatment of the aponeurotic musculature. Clin Plast Surg. 1984;11(3):465–77.
39. Toranto IR. Resolution of back pain with the wide abdominal rectus plication abdominoplasty. Plast Reconstruct Surg. 1988 ; 81 : 777
40. Lockwood T. High-tension abdominoplasty with superficial fascial system suspension. Plast Reconstr Surg. 1995; 96(3):603–15.
41. Lockwood T E. Superficial facial system SFS of the trunk and lower extremities: A new concept . Plast Reconstruct Surg. 1991 ; 87 : 1009-1027 .
42. Castro CC, Salema R, Atias P, et al. The abdominoplasty to remove multiple scars from the abdomen. Ann Plast Surg 1984;12:369.
43. Dillerud E. Abdominoplasty combined with suction lipoplasty: A study of complications, revisions, and risk factors in 487 cases. *Ann Plast Surg*. 1990;25:333–338; discussion 339
44. Matarasso A. Abdominoplasty: a system of classification and treatment for combined abdominoplasty and suction-assisted lipectomy. Aesthetic Plast Surg. 1991;15(2):111–21.
45. Illouz YG. A new safe and aesthetic approach to suction abdominoplasty. *Aesthetic Plast Surg.* 1992;16:237–245.
46. Avelar JM. Abdominoplasty: A new technique without undermining and fat layer removal. *Arq Catarinense Med.* 2000; 291:147–149.
47. Shestak KC. Marriage abdominoplasty expands the mini-abdominoplasty concept. *Plast Reconstr Surg.* 1999;103:1020–1031.
48. Saldanha OR, Pinto EB, Matos WN Jr, Lucon RL, Magalha˜es F, Bello EM. Lipoabdominoplasty without undermining. *Aesthet Surg J.* 2001;21:518–526.
49. Saldanha OR, De Souza Pinto EB, Mattos WN Jr, et al. Lipoabdominoplasty with selective and safe undermining. *Aesthetic Plast Surg.* 2003;22:322–327.
50. Saldanha OR. *Lipoabdominoplastia*. Rio de Janeiro, Brazil: Di-Livros; 2004.

51. Saldanha OR. *Lipoabdominoplasty*. Rio de Janeiro, Brazil: Di-Livros; 2006.
52. Saldanha OR. *Lipoabdominoplastia*. Caracas, Venezuela: Amolca; 2007.
53. Graf R et al. Lipoabdominoplasty : liposuction with reduced undermining and traditional abdominal skin flap resection. Aesthetic Plast Surg.2006; 30:1–8.
54. M.P. Costa et al. Lipoabdominoplasty Combining a Wide Undermining of the Upper Abdomen with Complete Body Liposuction. In: J.M. Avelar (ed.). New Concepts on Abdominoplasty and Further Applications, 2016; 179-205.
55. Costa-Ferreira A, Rebelo M, VÃ¡sconez LO, Amarante J.Scarpa fascia preservation during abdominoplasty: A prospective study. *Plast Reconstr Surg*. 2010;125:1232–1239.
56. Francisco J. Villegas . A Novel Approach to Abdominoplasty: TULUA Modifications (Transverse Plication, No Undermining, Full Liposuction, Neoumbilicoplasty, and Low Transverse Abdominal Scar). *Aesth Plast Surg*. 2014;38(3):511-520
57. Mahadevan V. Anatomy of the anterior abdominal wall and groin. Surgery (Oxford). 2009;27(6):251–254.
58. T.W. Sadler, Marcia L. Feldkamp. The Embryology of Body Wall Closure: Relevance to Gastroschisis and Other Ventral Body Wall Defects. American Journal of Medical Genetics Part C (Seminars in Medical Genetics). 2008; 148C:180–185.
59. Sadler TW. Langman's medical embryology, 10th edition.2006; p 67–87; p 151–158; p 203–206; p 183–184.
60. Sadler TW. Langman's medical embryology, 14th edition.2018; 72-95
61. Mark A. Grevious, Mimis Cohen, Samir R. Shah, Pedro Rodriguez.Structural and Functional Anatomy of the Abdominal Wall. Clin Plastic Surg. 2006;(33): 169–179.
62. Hayelom K. Mekonen, Jill P. J. M. Hikspoors, Greet Mommen, S. Eleonore Köhler, Wouter H. Lamers. Development of the ventral body wall in the human embryo. J. Anat. 2015; (227) :673-685.
63. Derya Bingöl , Ozay Ozkaya Mutlu ,Osman Oymak. Surgical Anatomy of the Abdominal Wall. In: Kemal Tunc Tiryaki. Inverse Abdominoplasty An Illustrated Guide. 2017; 1-18.
64. Sanjay Parashar.Aesthetic Subunits of Abdomen. In: Art of abdominal contouring; Advanced liposuction.2016; 14-20.

65. Luca Lancerotto ,Carla Stecco , Veronica Macchi , Andrea Porzionato , Antonio Stecco, Raffaele De Caro. Layers of the abdominal wall: anatomical investigation of subcutaneous tissue and superficial fascia. Surg Radiol Anat. 2011; 33:835–842.
66. Del Valle GO, Combs P,Qualls C, Curet LB. Does closure of Camper Fascia reduce the incidence of post-cesarean superficial wound disruption? Obstet Gynecol. 1992; 80: 1013–1016.
67. Orhan E. Arslan. Anatomy of the Abdominal Wall. In: M. A. Shiffman, S. Mirrafati (Eds.). Aesthetic Surgery of the Abdominal Wall.2005; 1-28.
68. Barry Markman, Fritz E. Barton Jr. Anatomy of the subcutaneous tissue of the trunk and lower extremity. Plast Reconstr Surg. 1987;80(2):248-254.
69. Cunningham SC, Rosson GD, Lee RH, et al. Localization of the arcuate line from surface anatomic landmarks: a cadaveric study. Ann Plast Surg. 2004;53(2):129–131.
70. Harvey Chim, Karen Kim Evans, Christopher J. Salgado,Samir Mardini. Abdominal Wall Anatomy and Vascular Supply. In: Michael J. Rosen. Atlas of Abdominal Wall Reconstruction. Second Edition . 2017;2-20
71. Brauman D. Diastasis recti: clinical anatomy. Plast Reconstr Surg .2008;122(5):1564–1569.
72. Keith L. Moore,Arthur F. Dalley II,Anne M. R. Agur. Clinically Oriented Anatomy.Eighth Edition. 2018;969-1292.
73. Peter M. Prendergast. Anatomy of the Anterior Abdominal Wall. In: Melvin A. Shiffman • Alberto Di Giuseppe Editors. Cosmetic Surgery Art and Techniques.2013; 57-68.
74. Schlenz I, Burggasser G, Kuzbari R, Eichberger H, Gruber H, Holle J. External oblique abdominal muscle: a new look on its blood supply and innervation. Anat Rec.1999; 255(4):388–395.
75. Michael J Rosen, Clayton C Petro, Mark D Stringer.Anterior abdominal wall. In: Susan Standring.Gray's Anatomy: The Anatomical Basis of Clinical Practice, 41 Edition.2015; 1069-1082.
76. Yang D, Morris SF, Geddes CR et al 2003 Neurovascular territories of the external and internal oblique muscles. Plast Reconstr Surg.2003; 112: 1591–5.
77. Williams PL. Gray’s anatomy: the anatomical basis of medicine and surgery, 38th edition. 1995: 825.

78. Norton-Old KJ, Schache AG, Barker PJ et al. Anatomical and mechanical relationship between the proximal attachment of adductor longus and the distal rectus sheath. Clin Anat.2013; 26:522–30.
79. Rozen WM, Ashton MW, Taylor GI. Reviewing the vascular supply of the anterior abdominal wall: redefining anatomy for increasingly refined surgery. Clin Anat.2008; 21:89–98.
80. Tokita K. Anatomical significance of the nerve to the pyramidalis muscle: a morphological study. Anat Sci Int.2006; 81:210–24.
81. Teoh LS, Hingston G, Al-Ali S et al. The iliopubic tract: an important anatomical landmark in surgery. J Anat.1999; 194:137–41.
82. Huger WE Jr. The anatomic rationale for abdominal lipectomy.Am Surg. 1979;45:612–617.
83. Rozen WM, Ashton MW, Taylor GI. Reviewing the vascular supply of the anterior abdominal wall: redefining anatomy for increasingly refined surgery. Clin Anat.2008; 21:89–98.
84. Tregakiss AP, Goodwin AN, Acland RD.The cutaneous arteries of the anterior abdominal wall: a three dimensional study. Plast Reconstr Surg.2007; 120(2):442–45.
85. Norbert Pallua, Verena-Constanza Buchinger-Kähler. The Arterial Vascularization of The Abdominal Wall with Special Regard to Umbilius. In: Melvin A.Shiffman Editor: Adult Umbilical Reconstruction Principles and Techniques.2017;13-26.
86. Taylor GI. Angiosomes of the human body. In: Anatomy and Cell Biology. Parkville: The University of Melbourne.1990.
87. Taylor GI. Discussion. In: Hester et al. Blood supply of the abdomen revisited, with emphasis of the superficial inferior epigastric artery. Plast Reconstr Surg.1984; 74:657–670.
88. Taylor GI. Discussion. In: Miller et al. The superiorly based rectus abdominis flap: Predicting and enhancing its blood supply based on an anatomic and clinical study. Plast Reconstr Surg.1988; 81:713–724.
89. El-Mrakby HH, Milner RH. The vascular anatomy of the lower anterior abdominal wall: a microdissection study on the deep inferior epigastric vessels and the perforator branches. Plast Reconstr Surg. 2001;109:539–43.

90. O'Dey DM, Okafor CA, Bozkurt A, Prescher A, Pallua N. Perforator vessel anatomy of the papilla umbilicalis: topography and importance for reconstructive abdominal wall surgery. Langenbecks Arch Surg. 2010;395(8):1121–7.
91. Mu L, Yan Y, Li S, Li Y, Huang L, Ling Y. Transparent morphology of the thoracoabdominal wall. J Reconstr Microsurg. 2001;17(8):611–4.
92. Taylor GI, Corlett RJ, Dhar SC, Ashton MW. The anatomical (angiosome) and clinical territories of cutaneous perforating arteries: development of the concept and designing safe flaps. Plast Reconstr Surg. 2011;127(4):1447–59.
93. Wong C, Saint-Cyr M, Mojallal A, Schaub T, Bailey SH, Myers S, Brown S, Rohrich RJ. Perforasomes of the DIEP flap: vascular anatomy of the lateral versus medial row perforators and clinical implications. Plast Reconstr Surg. 2010;125(3):772–82.
94. Hester Jr TR, Nahai F, Beegle PE, Bostwick 3rd J. Blood supply of the abdomen revisited, with emphasis on the superficial inferior epigastric artery. Plast Reconstr Surg. 1984;74(5):657–70.
95. Wu LC, Bajaj A, Chang DW, Chevray PM. Comparison of donor-site morbidity of SIEA, DIEP, and muscle-sparing TRAM flaps for breast reconstruction. Plast Reconstr Surg. 2008;122:702–9.
96. Coroneos CJ, Heller AM, Voineskos SH, Avram R. SIEA versus DIEP Arterial Complications: a cohort study. Plast Reconstr Surg. 2015;135(5):802–7.
97. Chevray PM. Breast reconstruction with superficial inferior epigastric artery (SIEA) flaps: a prospective comparison with TRAM and DIEP flaps. Plast Reconstr Surg. 2004;114:1077–83.
98. Peter M. Prendergast. Anatomy of the Anterior Abdominal Wall. In: Melvin A. Shiffman, Alberto Di Giuseppe (eds.) :Cosmetic Surgery Art and Techniques. 2013; 57-68.
99. Christopher R. Geddes, Maolin Tang, Daping Yang, Steven F. Morris: Anatomy of the integument of the trunk. In: Blondeel, Phillip N. Hallock, Geoffrey G.Morris, Steven F. Neligan, Peter C. Perforator Flaps Anatomy, Technique, & Clinical Applications, Second Edition. 2013;443-468.
100. Ronald E. Hoxworth and Alexander R. Gupta. The Anatomy of the Umbilicus. In: Melvin A.Shiffman Editor: Adult Umbilical Reconstruction Principles and Techniques.2017;3-12.

101. Tali Friedman, Devin Coon, Amal Kanbour-Shakir, Joseph Michaels V, et al. Defining the Lymphatic
102. System of the Anterior Abdominal Wall: An Anatomical Study.Plast Reconstr Surg. 2015;135(4):1027–32.
103. Nahas FX. An aesthetic classification of the abdomen based on the myoaponeurotic layer. Plast Reconstr Surg. 2001; 108(6):1787–1795.
104. Grevious MA, Cohen M, Shah SR, Rodriguez P. Structural and functional anatomy of the abdominal wall. Clin Plast Surg. 2006;33(2):169–79, v.
105. Fabio Nahas. Anatomic and Physiologic Changes of the Abdominal Wall. In: Al Aly, Fabio Nahas. TheArt of Body Contouring: A Comprehensive Approach.2017;18-24.
106. Michael R. Davis, Matthew R. Talarczyk. Anatomy and Topography of the Anterior Abdominal Wall. In: Michael R. Davis, Melvin A. Shiffman, Alberto Di Giuseppe. Body Contouring: Art Science, and Clinical Practice.2010 ; 27- 31.
107. Psillakis JM, Appiani E, de la Plaza R. Color atlas of aesthetic surgery of the abdomen. 1991;8.
108. Fisher ML, Voracek M. The shape of beauty: determinants of female physical attractiveness. J Cosmet Dermatol.2006; 5(2):190–194.
109. Toveé MJ, Cornelissen PL. The mystery of human beauty. Nature.1999; 399(6733):215–216.
110. Dubou R, Ousterhout D. Placement of the umbilicus in an abdominoplasty. Plast Reconstr Surg. 1978;61(2): 291–3. Visconti G, Visconti E, Bonomo L, Salgarello M. Concepts in navel aesthetic: a comprehensive surface anatomy analysis. Aesthetic Plast Surg. 2014;39(1):43–50.
111. Matarasso A, Wallach SG. Abdominal contour surgery; treating all aesthetic units, including the mons pubis. Aesthet Surg J. 2001;21(2):111-119.
112. Alfredo E. Hoyos, Peter M. Prendergast. Muscular and Surface Anatomy. In: High Definition Body Sculpting; Art and Advanced Lipoplasty Techniques. 2014; 19-39.
113. THEIMOURIAN BE, MAROFAT S. Surgery on the contour of the middle part of the trunk. In: COIFFMAN, F., Plastic Surgery Reconstructiva Estetica. Barcelona: Masson-Salvat, 1994. Vol. IV, p. 3117.

114. Carlos Alberto Jaimovich, Francesco Mazzarone, Jairo Fernando Navarro Parra, Ivo Pitanguy. Semiology of the Abdominal Wall: Its Value in Abdominoplasty Planning. Rev.SocoBras. CiroPlást. São Paulo.1999;14(3): 21-50.
115. CLARKSON P et cols. The contribution of plastic surgery to the treatament of obesity. Mod. Trends. Plast. Surg. 1966; 2: 315.
116. Mladick RA. Body contouring of the abdomen, thighs, hips and buttocks. In: Georgiade GS, Riefkhol R, Levin LS (eds) Plastic, maxillofacial and reconstructive surgery. Williams & Wilkins, Baltimore, 1996;674–676
117. Antonio Bozola, Psillakis. Abdominoplasties: Classification and Concepts of Treatment Strategies. In: . In: J.M. Avelar (ed.). New Concepts on Abdominoplasty and Further Applications, 2016; 441-461.
118. Matarasso A. Abdominolipoplasty. Clin Plast Surg. 1989;16(2):289–303
119. Matarasso A. Minimal-access variations in abdominoplasty. Ann Plast Surg.1995; 34(3):255–263
120. Fahmy S. Fahmy,Mohamed Ahmed,Amin Saleh. Abdominoplasty: Aesthetics of the Anterior Abdominal Wall. In: Melvin A. Shiffman, Alberto Di Giuseppe (eds.): Cosmetic Surgery Art and Techniques. 2013; 887-906.
121. Pitanguy I. Abdominoplasty: classification and surgical techniques. Rev Bras Cir.1995; 85:23–44
122. Song AY, Jean RD, Hurwitz DJ, et al. A classification of contour deformities after bariatric weight loss: the Pittsburgh Rating Scale. *Plast Reconstr Surg*. 2005;116:1535–1546.
123. Fabio Nahas. Secondary and Atypical cases in Abdominoplasty. In: Al Aly, Fabio Nahas. The Art of Body Contouring: A Comprehensive Approach.2017;160-172.
124. Akin Yucel. Patient Selection. In: Kemal Tunc Tiryaki. Inverse Abdominoplasty An Illustrated Guide. 2017; 41-54.
125. Duff CG, Aslam S, Griffi ths RW. Fleur-de-Lys abdominoplasty—a consecutive case series. Br J Plast Surg. 2003;56(6):557–66.
126. Lockwood TE. Maximizing aesthetics in lateral-tension abdominoplasty and body lifts. Clin Plast Surg. 2004;31(4):523–37.
127. Aly A, Mueller M. Circumferential truncal contouring: the belt lipectomy. Clin Plast Surg. 2014;41(4):765–74.

128. Graça Neto L, Araújo LR, Rudy MR, Auersvald LA, Graf R. Intraabdominal pressure in abdominoplasty patients. Aesthetic Plast Surg. 2006;30(6):655–8.

129. Matarasso A. The male abdominoplasty. Clin Plast Surg. 2004;31(4):555–69.

130. Dennis C. Hammond , Jonathan Nathan. Abdominoplasty. . In: Foad Nahai, Farzad Nahai, et all. The Art of Aesthetic Surgery; Principles and Techniques. 2020; 1409-1443.

131. Colwell AS, Kpodzo D, Gallico 3rd GG. Low scar abdominoplasty with inferior positioning of the umbilicus. Ann Plast Surg. 2010;64(5):639–44.

132. Eaves 3rd FF, Nahai F, Bostwick 3rd J. Endoscopic abdominoplasty and endoscopically assisted miniabdominoplasty. Clin Plast Surg. 1996;23(4):599–616. discussion 617.

133. Mikaela Kislevitz and Jeffrey M. Kenkel. Clinical Decision Making in Body Contouring. In: Foad Nahai, Farzad Nahai, et all. The Art of Aesthetic Surgery; Principles and Techniques. 2020; 1316-1326.

134. Lewis CM (1987) Early experience of aspirative lipoplasty of the abdomen. Aesth Plast Surg 11:33.

135. Fabio X. Nahas Al S. Aly. Abdominoplasty overview. In: Fabio X. Nahas Al S. Aly. The art of body contouring; a comprehensive approach.2017;9-43

136. Saldanha OR, Azevedo SF, Delboni PS, Saldanha Filho OR, avelar CB, Uribe LH. Lipoabdominoplasty: the Saldanha technique. Clin Plast Surg. 2010;37(3):469–81.

137. Dinah Wan,Bradley A. Hubbard, H. Steve Byrd. Achieving Aesthetic Results in the Umbilical Float Mini-Abdominoplasty: Patient Selection and Surgical Technique *Plast Reconstr Surg.2010;* 143(3):722-732

138. Juan M. di Diego. Endoscopic Lipoabdominoplasty. Plast Reconstr Surg Glob Open. 2021; 9(1): 3346-3350.

139. Eaves FF 3rd, Nahai F, Bostwick J 3rd. Endoscopic abdominoplasty and endoscopically assisted miniabdominoplasty. Clin Plast Surg 1996 ; 23 : 599-616.

140. Zukowski ML, Ash K, Spencer D, et al. Endoscopic intracorporeal abdominoplasty: a review of 85 cases. *Plast Reconstr Surg*. 1998;102:516–527.

141. Martin Iglesias, Leonardo Bravo, Claudia Chavez-Munoz, Alexandra Barajas-Olivas. Endoscopic Abdominoplasty An Alternative Approach. Ann Plast Surg. 2006;57(5): 489-494.

142. Joseph P. Hunstad, Remus Repta. Mini Abdominoplasty (Short Scar Abdominoplasty).In: Joseph P. Hunstad, Remus Repta.Atlas of Abdominoplasy.2009; 31-45.

143. Kenneth C. Shestak. Short Scar Abdominoplasty Update.Clin Plastic Surg. 2010; 37: 505–513.

144. Matos WN Jr, Ribeiro RC, Marujo RA, da Rocha RP, da Silva Ribeiro SM, Carrillo Jiminez FV. Classification for indications of lipoabdominoplasty and its variations. *Aesthet Surg J*. 2006;26:417–431.

145. Klaus J. Walgenbach, Kenneth C. Shestak.‘‘Marriage’’ abdominoplasty: body contouring with limited scars combining mini-abdominoplasty and liposuction. Clin Plastic Surg. 2004;31: 571– 581

146. Tunc Tiryaki, Asu Deniz Burhanoglu. Inverse Mini-abdominoplasty. In: Kemal Tunc Tiryaki. Inverse Abdominoplasty An Illustrated Guide. 2017; 101-119.

147. Matarasso A, Swift RW, Rankin M . A bdominoplasty and abdominal contour surgery: a national plastic surgery survey. Plast Reconstruct Surg 2006 ; 117 : 1797 .

148. Winocour J, Gupta V, Ramirez JR, Shack RB, Grotting JC, Higdon KK. Abdominoplasty: risk factors, complication rates, and safety of combined procedures. Plast Reconstr Surg. 2015;136(5):597–606.

149. Kim J, Stevenson TR. Abdominoplasty, liposuction of the flanks, and obesity: analyzing risk factors for seroma formation. Plast Reconstr Surg. 2006;117(3):773–9. discussion 780–1.

150. Vastine VL, Morgan RF, Williams GS, Gampper TJ, Drake DB, Knox LK, Lin KY. Wound complications of abdominoplasty in obese patients. Ann Plast Surg. 1999;42(1):34–9.

151. Hensel JM, Lehman Jr JA, Tantri MP, Parker MG, Wagner DS, Topham NS. An outcomes analysis and satisfaction survey of 199 consecutive abdominoplasties. Ann Plast Surg. 2001;46(4):357–63.

152. Manassa EH, Hertl CH, Olbrisch RR. Wound healing problems in smokers and nonsmokers after 132 abdominoplasties. Plast Reconstr Surg. 2003;111(6):2082–7. discussion 2088–9.

153. LaTrenta, G. S. Abdominoplasty. In: T. D. Rees and G. S. LaTrenta. Aesthetic Plastic Surgery, 2nd Ed., Vol. 2. 1994.

154. Borman H. Pregnancy in the early period after abdominoplasty. Plast Reconstr Surg. 2002;109(1):396–7.

155. Blickstein D, Blickstein I. Oral contraception and thrombophilia. Curr Opin Obstet Gynecol. 2007;19(4):370–6.

156. Joseph P. Hunstad, Remus Repta. Full Abdominoplasty. in: Joseph P. Hunstad, Remus Repta.Atlas of Abdominoplasy.2009; 55-74.

157. El-Khatib HA, Bener A. Abdominal dermolipectomy in an abdomen with pre-existing scars: a different concept. Plast Reconstr Surg 2004;114:992e7.

158. Zakine G, Baruch J, Dardour JC, Flageul G. Perforation of viscera, a dramatic complication of liposuction: a review of 19 cases evaluated by experts in France between 2000 and 2012. Plast Reconstr Surg. 2015;135(3):743–750.

159. Neinstein RM, Matarasso A, Abramson DL. Concomitant abdominoplasty and umbilical hernia repair using the Ventralex hernia patch. Plast Reconstr Surg. 2015;135(4):1021–1025.

160. Allen Gabriel, Jorge I de la Torre. (2020, Jun 01). abdominoplasty treatment and management. Retrieved October 13, 2021 from www.emedicine.medscape.com/article/1271693-treatment.

161. Grazer, Frederick M. Abdominoplasty. Plast Reconstr Surg. 1973; 51(6):617-623

162. Baroudi R, Moraes M. A "bicycle-handlebar" type of incision for primary and secondary abdominoplasty. Aesthetic Plast Surg. 1995;19(4):307-320.

163. Neil O'Kelly, Khang Nguyen, Alexander Gibstein, James P. Bradley, Neil Tanna, Alan Matarasso. Standards and Trends in Lipoabdominoplasty. Plast Reconstr Surg Glob Open. 2020; 8(10): e3144.

164. Oscar M. Ramirez. U-M Abdominoplasty. Aesthet Surg J. 1999;19(4):279-286.

165. Alejandro E. Ramirez, Tung-Ying Hsieh, Juan P. Cardenas, William W. Lao. Abdominoplasty My Preferred Techniques. Ann Plast Surg 2021;86: S229–S234.

166. Te Ning Chang, Ricardo Baroudi. Abdominoplasty Techniques. In: Stephen J. Mathes. Plastic Surgery. Second Edition. Volume VI. Trunk and Lower Extremity. 2006; 119-193.

167. Antonio Costa-Ferreira, Marco Rebelo, Luis Vasconez, Jose Amarante. Scarpa Fascia Preservation During Abdominoplasty. In: Melvin A. Shiffman, Alberto Di Giuseppe (eds.). Aesthetic Plastic Surgery of the Abdomen.2016; 59-73.

168. Le Louarn C. Partial subfascial abdominoplasty: Our technique apropos of 36 cases (in French). Ann Chir Plast Esthet.1992;37:547–552.

169. Dominik Duscher, MD; Matthias M. Aitzetmüller, Jing-Jing Shan, Raphael Wenny,Elizabeth A. Brett، Clement J. Staud,bDavid Kiesl, Georg M. Huemer. Comparison of Energy-Based Tissue Dissection Techniques in Abdominoplasty: A Randomized, Open-Label Study Including Economic Aspects. Aesthetic Surgery Journal 2019; 39(5): 536–543.

170. Ruidiaz ME, Messmer D, Atmodjo DY, et al. Comparative healing of human cutaneous surgical incisions created by the PEAK PlasmaBlade, conventional electrosurgery, and a standard scalpel. Plast Reconstr Surg. 2011;128:104–111.

171. Araco A, Sorge R, Overton J, et al. Postbariatric patients undergoing body-contouring abdominoplasty: two techniques to raise the flap and their influence on postoperative complications. Ann Plast Surg. 2009;62:613–617.

172. Rita Valença-Filipe, Apolino Martins, Álvaro Silva, Luis O. Vásconez, José Amarante, António Costa-Ferreira. Dissection Technique for Abdominoplasty: A Prospective Study on Scalpel versus Diathermocoagulation (Coagulation Mode). Plast Reconstr Surg Glob Open 2015;3(299):46-54.

173. Rousseau P, Vincent H, Potier B, et al. Diathermocoagulation in cutting mode and large flap dissection. Plast Reconstr Surg. 2011;127:2093–2098.

174. Gardner PM, Vasconez LO. Liposculpture and lipectomy superficial to Scarpa's fascia. Oper Tech Plast Reconstr Surg. 1996;3(1):42–6.

175. Vásconez LO, de la Torre JI. Abdominoplasty. In: Mathes SJ, Hentz VR, editors. Plastic surgery. second ed. 2006; 87–118.

176. Nahas F.X., Augusto S.M. and Ghelfond C.: Should diastasis recti be corrected? Aesthetic Plast. Surg. 1997; 21 (4): 285-289.

177. Nahas FX, Ferreira LM. Concepts on correction of the musculoaponeurotic layer in abdominoplasty. Clin Plast Surg. 2010;37(3):527-538.

178. Yousif NJ, Lifchez SD, Nguyen HH. Transverse rectus sheath plication in abdominoplasty. Plast Reconstr Surg.2004; 114(3): 774-784.

179. Marques A, Brenda E, Pereira MD, de Castro M, Abramo AC. Abdominoplasty with two fusiform plications. Aesthetic Plast Surg. 1996;20(3):249-251.

180. Abramo AC, Casas SG, Oliveira VR, Marques A. H-Shaped، double-contour plication in abdominoplasty. Aesthetic Plast Surg. 1999;23(4):260-266

181. Sozer SO, Agullo FJ. Triple plication in miniabdominoplasty. Aesthetic Plast Surg. 2006;30(3):263-268.

182. Soares Filho I.: Abdominal wall treatment with plication using the crossbow technique. Rev. Bras Cir Plástica RBCP - Braz J. Plast. Sugery.2019; 34 (1): 23-30.

183. Gama LJM, Barbosa MVJ, Czapkowski A, Ajzen S، Ferreira LM, Nahas FX. Single-layer plication for repair of diastasis recti: the most rapid and efficient technique. Aesthet Surg J. 2017;37(6):698-705.

184. Ferreira L.M., Castilho H.T., Hochberg J., Ardenghy M، Toledo S.R., Cruz R.G., et al.: Triangular mattress suture in abdominal diastasis to prevent epigastric bulging. Ann.Plast. Surg. 2001;46 (2): 130-134.

185. Veríssimo P, Nahas FX, Barbosa MV, de Carvalho Gomes HF، Ferreira LM. Is it possible to repair diastasis recti and shorten the aponeurosis at the same time? Aesthetic Plast Surg. 2014;38(2):379-386.

186. Karol A. Gutowski, Jeremy P. Warner. Incorporating Barbed Sutures in Abdominoplasty. Aesthet Surg J.2013; 33(3S): 76S–81S.

187. Van Uchelen JH, Kon M, Werker PM. The long-term durability of plication of the anterior rectus sheath assessed by ultrasonography. Plast Reconstr Surg. 2001;107:1578–1584.

188. Rachita Sood,Lindsay E. Janes, Nikita Shah, Daniel C. Sasson, Marco F. Ellis, Gregory A. Dumanian. Mesh Repair of Rectus Diastasis for Abdominoplasty is Safer than Suture Plication.Plast Reconstr Surg Glob Open 2021;9(8):e3721.

189. Cheesborough JE, Dumanian GA. Simultaneous prosthetic mesh abdominal wall reconstruction with abdominoplasty for ventral hernia and severe rectus diastasis repairs. Plast Reconstr Surg. 2015;135:268–276.

190. Santos E, Muraira J: The waist and abdominoplasty. Aesth Plast Surg.1988; 22:225-227.

191. Nahas FX, Ishida J, Gemperli R, et al. Abdominal wall closure after selective aponeurotic incision and undermining. Ann Plast Surg 1998;41(6):606–13 [discussion: 613–7].

192. Lejour, M., and Dome, M. Abdominal wall function after rectus abdominis transfer. Plast. Reconstr. Surg. 1991;87: 1054.

193. Bozola AR. Abdominoplasty: effectiveness of classification of Bozola and Psillakis - 27 years of note from the author. Rev Bras Cir Plast. 2013;28(4):633-42.

194. Francisco Javier Villegas Alzate. A Paradigm Shift for Abdominoplasty: Transverse Hypogastric Plication Without Supraumbilical Dissection، Unrestricted Liposuction، Neoumbilicoplasty, and Low Placement of the Scar (TULUA). Melvin A. Shiffman, Alberto Di Giuseppe (eds.). Aesthetic Plastic Surgery of the Abdomen.2016; 171-193.

195. Matarasso A. Traditional abdominoplasty. Clin Plast Surg. 2010;37:415–437.

196. Charlotte W. Ying and Darryl J. Hodgkinson. The Umbilicus.In: Melvin A. Shiffman; Editor. Adult Umbilical Reconstruction:Principles and Techniques.2017; 109-121.

197. Castillo PF, Sepulveda CA, Prado AC, Troncoso AL, Villaman JJ. Umbilical reinsertion in abdominoplasty: technique using deepithelialized skin flaps. Aesthetic Plast Surg. 2007;31(5):519-520.

198. Bruekers SE, van der Lei B, Tan TL, Luijendijk RW, Stevens HP. "Scarless" umbilicoplasty: a new umbilicoplasty technique and a review of the English language literature. Ann Plast Surg. 2009;63(1):15–20.

199. Malic CC, Spyrou GE, Hough M, Fourie L. Patient satisfaction with two different methods of umbilicoplasty. Plast Reconstr Surg. 2007;119(1):357–61.

200. Dogan T. Umbilicoplasty in abdominoplasty: a new approach. Ann Plast Surg.2010; 64:718–721.

201. Lesavoy MA, Fan K, Guenther DA, Herrera F, Little JW. The inverted-v chevron umbilicoplasty for breast reconstruction and abdominoplasty. Aesthet Surg J/Am Soc Aesthet Plast Surg.2012;32:110–116

202. Mazzocchi M, Trignano E, Armenti AF, Luca AF, Dessy A. Long-term results of a versatile technique for umbilicoplasty in abdominoplasty. Aesthet Plast Surg. 2011;35:456–62.

203. Pallua N, Markowicz MP, Grosse F, Walter S. Aesthetically pleasant umbilicoplasty. Ann Plast Surg. 2010;64(6):722–5.

204. Rozen SM, Redett R. The two-dermal-flap umbilical transposition: a natural and aesthetic umbilicus after abdominoplasty. Plast Reconstr Surg. 2007;119:2255–62.

205. Rodriguez-Feliz JR, Makhijani S, Przybyla A, Hill D, Chao J. Intraoperative assessment of the umbilicopubic distance: a reliable anatomic landmark for transposition of the umbilicus. Aesthetic Plast Surg. 2012;36(1):8–17.

206. Walter J Joseph, Sammy Sinno, Nicholas D Brownstone, Joshua Mirrer, Vishal D Thanik. Creating the Perfect Umbilicus: A Systematic Review of Recent Literature. Aesthetic Plast Surg. 2016;40(3):372-9.

207. Joseph P. Hunstad, Remus Repta. The Umbilicus in Body Contouring. In: Joseph P. Hunstad, Remus Repta.Atlas of Abdominoplasy.2009; 140-156.

208. F X Nahas. How to deal with the umbilical stalk during abdominoplasty. Plast Reconstr Surg. 2000 ;106(5):1220-1221.

209. A. Reho, F. Randisi and A. Ferrario et al. 'Scarless reverse umbilicoplasty': A new technique of umbilical transposition in abdominoplasty. J Plast Reconstr Aesthet Surg. 2019;72(4):656-661

210. Suhas V Abhyankar, Anirudha G Rajguru, and Prajakta A Patil. Anatomical localization of the umbilicus: an indian Study. Plast. Reconstr. Surg. 2006;117: 1153-1157.

211. Rodriguez-Feliz JR, Makhijani S, Przybyla A, Hill D, Chao J. Intraoperative assessment of the umbilicopubic distance: a reliable anatomic landmark for transposition of the umbilicus. Aesthetic Plast Surg. 2012;36(1):8–17.

212. Massiha H. Superior positioning of the ptotic umbilicus in abdominoplasties and TRAM flaps. Ann Plast Surg. 2002;48:508–10.

213. Francisco Javier Villegas. Umbilicus and Scar Positioning During Abdominoplasty: Main Determinants of Results. In: William L. Murillo Editor. Omphaloplasty A Surgical Guide of the Umbilicus. 2018; 41-70.

214. Gonzales HO, Torres E. Scarless umbilicoplasty technique. In: Di Giuseppe A, Shiffman MA, editors. Aesthetic plastic surgery of the abdomen. 2016; 371–376.

215. Al-Shaham AA. Neoumbilicoplasty is a useful adjuvant procedure in abdominoplasty. Can J Plast Surg. 2009;17(4):e20–3.

216. Bayumi EK. Neoumbilical reconstruction as an adjuvant procedure in abdominoplasty. J Surg.Special Issue: Abdominal Surgery: Toward the Best. 2016;4(1–1):16–18.

217. Wilkinson TS. Limited abdominoplasty techniques applied to complete abdominal repair. Aesthetic Plast Surg.1994; 18:49.

218. Baroudi R, Ferreira CA: Seroma: how to avoid it and how to treat it. Aesthetic Surg J 1998;18:439.

219. Andrades P, Prado A, Danilla S, Guerra C, Benitez S, Sepulveda S, Sciarraffi a C, De Carolis V. Progressive tension sutures in the prevention of the

postabdominoplasty seroma: a prospective, randomized, double-blinded clinical trial. Plast Reconstr Surg.2007;120(4):935–46.

220. Aly AS, Cram AE, Chao M, Pang J, McKeon M. Belt lipectomy for circumferential truncal excess: the University of Iowa experience. Plast Reconstr Surg .2003;111(1):398–413.

221. Jorge Alirio Mejia. Yesid Alberto Ca´rdenas Castellanos. Extended Abdominoplasty: Applications and a New Classification System for Abdominoplasty.Aesth Plast Surg.2012;36:278–284.

222. Hunstad JP, Repta R. Extended abdominoplasty. In: Hunstad JP, Repta R (eds) Atlas of abdominoplasty, 1st edn. 2009;75–77.

223. Kenneth C. Shestak. The Extended Abdominoplasty.Clin Plastic Surg. 2014;41:705–713.

224. Al S. Aly, Khalid Al-Zahrani, Albert Cram. Circumferential approaches to truncal contouring: Belt lipectomy. In: J. Peter Rubin. Peter C. Neligan. Plastic Surgery, volume II: General Aesthetic surgery. Fourth Edition. 2018: 614-640.

225. Lockwood TE. Lower body lift and medial thigh lift. In: Aly AS, ed. Body Contouring after Massive Weight Loss. 2006:147.

226. Aly AS, Cram AE. The Iowa belt lipectomy technique. Plast Reconstr Surg. 2008;122:959–960.

227. Joseph P. Hunstad, Remus Repta.Circumferential Abdominoplasty. in: Joseph P. Hunstad, Remus Repta. Atlas of Abdominoplasy.2009; 88-113.

228. Persichetti P, Simone P, Scuderi N. Anchor-line abdominoplasty: a comprehensive approach to abdominal wall reconstruction and body contouring. Plast Reconstr Surg. 2005;116(1):289–294.

229. Koolen PG, Ibrahim AM, Kim K, Sinno HH, et al. Patient selection optimization following combined abdominal procedures: analysis of 4925 patients undergoing panniculectomy/abdominoplasty with or without concurrent hernia repair. Plast Reconstr Surg. 2014;134(4):539e–550.

230. Dirk F. Richter and Nina Schwaiger. Abdominoplasty procedures. In: J. Peter Rubin. Peter C. Neligan. Plastic Surgery, volume II: General Aesthetic surgery. Fourth Edition. 2018: 576-602e.

231. Steven G. Wallach. Abdominal Contour Surgery for the Massive Weight Loss Patient: The Fleur-De-Lis Approach Aesthetic Surg J. 2005; 25:454-465.

232. Akbas H, Guneren E, E roglu L, et al. The combined use of classic and reverse abdominoplasty on the same patient. Plast Reconstruct Surg 2002; 109: 2595.

233. Talita Franco, Diogo Franco, and João Medeiros Tavares Filho. Reverse Abdominoplasty. In: Juarez M. Avelar Al Gabriel Monteiro da Silva.New Concepts on Abdominoplasty and Further Applications. 2016; 545- 553.

234. Craig SB, Faller MS, Puckett CL. In search of the ideal female umbilicus. Plast Reconstruct Surg 2000; 105: 389.

235. Matarasso A, Swift RW, Rankin M. Abdominoplasty and abdominal contour surgery: A national plastic surgery survey. Plast Reconstr Surg. 2006;117:1797–1808.

236. Rohrich RJ, Muzaffer AR. Discussion: Fatal outcomes from liposuction: Census survey of cosmetic surgeons. Plast Reconstr Surg. 2000;105:447–448.

237. Neaman CK, Armstrong SD, Baca M, Renucci JD, Vander Woude DL. Liposuction of the flanks and abdomen during cosmetic abdominoplasty: Safe or sorry? Plast Reconstr Surg. 2010;126:71.

238. Matarasso A. Liposuction as an adjunct to a full abdominoplasty revisited. Plast Reconstr Surg.2000;106:1197–1202; discussion 1203.

239. Cárdenas-Camarena L, González IE. Large-volume liposuction and extensive abdominoplasty: A feasible alternative for improving body shape. Plast Reconstr Surg. 1998;102:1698–1707.

240. Hunstad JP, Jones SR. Abdominoplasty with thorough concurrent circumferential abdominal tumescent liposuction. Aesthet Surg J. 2011;31:572–590.

241. Smith LF, Smith LF Jr. Safely combining abdominoplasty with aggressive abdominal liposuction based on perforator vessels: technique and a review of 300 consecutive cases. Plast Reconstr Surg. 2015; 135:1357–1366.

242. Osvaldo Saldanha, Paulo Rodamilans Sanjuan, Sabina Aparecida Alvarez de Paiva،Osvaldo Ribeiro Saldanha Filho, Cristianna Bonnetto Saldanha, and Andrés Cánchica. Lipoabdominoplasty. in: J. Peter Rubin. Peter C. Neligan. Plastic Surgery, volume II: General Aesthetic surgery. Fourth Edition. 2018: 603-612.e1.

243. Daniel Brauman,Rene R. W. J. van der Hulst، Berend van der Lei.Liposuction Assisted Abdominoplasty: An Enhanced Abdominoplasty Technique. Plast Reconstr Surg Glob Open 2018;6(9):e1940.

244. Juarez M. Avelar. Abdominoplasty Combined with Lipoplasty Without Panniculus Undermining: Abdominolipoplasty a Safe Technique. Clin Plastic Surg. 2006;33: 79–89.

245. Sozer SO, Basaran K, Alim H. Abdominoplasty with circumferential liposuction: a review of 1000 consecutive cases. Plast Reconstr Surg 2018;142:891-901.

246. Friedland JA, Maffi TR. CME article: abdominoplasty. Plast Reconstr Surg. 2008;121:1–11.

247. Francisco J Villegas-Alzate, Guillermo Blugerman, Javier Vera-Cucchiaro, Lázaro Cárdenas-Camarena, Carlos O Uebel, Diego Schavelzon, Ernesto Moretti, Esteban Elena, Ayman Elmeligy, Stefan Danilla. TULUA Lipoabdominoplasty: Transversal Aponeurotic Plication, No Undermining, and Unrestricted Liposuction. A Multicenter Study of 845 Cases. Plast Reconstr Surg.2021;148(6):1248-1261.

248. Neaman KC, Armstrong SD, Baca ME, et al. Outcomes of traditional cosmetic abdominoplasty in a community setting: a retrospective analysis of 1008 patients. Plast Reconstr Surg 2013;131:403e-410e

249. Paulo Roberto de Sousa Jatene and Maria Cristina Vargas Jatene. Complications During and After Abdominoplasties. In: J.M. Avelar (ed.). New Concepts on Abdominoplasty and Further Applications, 2016; 585-597.

250. Joseph P. Hunstad ,Remus Repta. Complications. In: Joseph P. Hunstad, Remus Repta. Atlas of Abdominoplasy.2009; 229-242.

251. Epstein S, Epstein MA, Gutowski KA. Lipoabdominoplasty without drains or progressive tension sutures: an analysis of 100 consecutive patients. Aesthet Surg J. 2015;35(4):434–40.

252. Sood A, Kotamarti VS, Therattil PJ, Lee ES. Sclerotherapy for the management of seromas: a systematic review. Eplasty 2017;17:e25.

253. Semih Baghaki, Lina Triana.Prevention and Management of Abdominoplasty Complications. In: Kemal Tunc Tiryaki. Inverse Abdominoplasty An Illustrated Guide. 2017;175-186.

254. Tatsuta, S., Morioka, D., Murakami, N., & Ohkubo, F. Chronic Expanding Hematoma Following Abdominoplasty. Aesthetic Plastic Surgery. 2016;41(1):117–120.

255. da Freitas RS, Ascenco AS, Maluf Junior I, et al. Acute abdomen after abdominoplasty: differential diagnosis. Aesthetic Plast Surg 2013;37:1182-5.

256. Pedro Vidal, Juan Enrique Berner, Patrick A. Will. Managing Complications in Abdominoplasty: A Literature Review. Arch Plast Surg 2017;44:457-468.

257. Marchesi, A., Marcelli, S., Parodi, P. C., Perrotta, R. E., Riccio, M., & Vaienti, L. Necrotizing Fasciitis in Aesthetic Surgery: A Review of the Literature. Aesthetic Plastic Surgery.2017; 41(2): 352–358.

258. Rubin JP, Hunstad JP, Polynice A, et al. A multicenter randomized controlled trial comparing absorbable barbed sutures versus conventional absorbable sutures for dermal closure in open surgical procedures. Aesthet Surg J 2014;34:272-83.

259. Rieger UM, Erba P, Wettstein R, Schumacher R, Schwenzer-Zimmerer K, Haug M, Pierer G، Kalbermatten DF. Does abdominoplasty with liposuction of the love handles yield a shorter scar? An analysis with abdominal 3D laser scanning. Ann Plast Surg. 2008;61(4):359–63.

260. Jaibaji M, Morton JD, Green AR. Dog ear: an overview of causes and treatment. Ann R Coll Surg Engl 2001;83:136-8.

261. Ajaipal S. Kan، Kevin S. Kang. A Systematic Review of Cutaneous Dog Ear Deformity: A Management Algorithm. Plast Reconstr Surg Glob Open 2020;8: e3102.

262. Al Aly, Silvia Cristina Rotemberg and Albert Cram. Abdominoplasty. in: Bahman Guyuron, Brian M. Kinney. Aesthetic Plastic Surgery VIDEO ATLAS.2012; 267-284.

263. Melvin A. Shiffman. Complications of Abdominoplasty. In: Melvin A. Shiffman, Alberto Di Giuseppe (eds.). Aesthetic Plastic Surgery of the Abdomen.2016; 415-519.

264. Joseph P. Hunstad ,Remus Repta. The Umbilicus in Body Contouring. In: Joseph P. Hunstad, Remus Repta. Atlas of Abdominoplasy.2009; 140-156.

265. Lorne K Rosenfield, Christopher R Davis. Evidence-Based Abdominoplasty Review With Body Contouring Algorithm. Aesthet Surg J. 2019;39(6):643-661

266. Ducic I, Zakaria HM, Felder JM 3rd, et al. Abdominoplasty-related nerve injuries: systematic review and treatment options. Aesthet Surg J 2014;34:284-97.

267. Moons V, Goremans G, Tack J. An update on acute colonic pseudo-obstruction (Ogilvie's Syndrome).Acta Gastroenterol Belg 2003;66:150-3.

268. Grassi R, Capabianca S, Porto A, Sacco M, Montemarano E، Quarantelli M, et al. Ogilvie's syndrome (acute colonic pseudo-obstruction): Review of the literature and report of 6 additional cases. Radiol Med 2005;109:370-5.

269. Kotsev, S. (2011). Ogilvie′s syndrome following cesarean delivery: The Dubai′s case. Saudi Journal of Anaesthesia, 2011; 5(3): 335.

270. Silverberg D, Mayo A, Paran H, Silverberg R, Freund U. Acute colonic pseudo-obstruction. Harefuah 2001;140:682-5.

271. Sariego J, Matsumoto T, Kerstein MD. Colonoscopically guided tube decompression in Ogilvie's syndrome. Dis Colon Rectum 1991;34:720-2.

272. Schermer CR, Hanosh JJ, Davis M, Pitcher DE. Ogilvie's syndrome in the surgical patient: A new therapeutic modality.J Gastrointest Surg 1999;3:173-7.

273. Seruya M, Venturi ML, lorio ML, Davison SP. Effi cacy and safety of venous thromboembolism prophylaxis in highest risk plastic surgery patients. Plast Reconstr Surg. 2008;122:1702–8.

274. Newall G, Ruiz-Razura A, Mentz HA, et al. A retrospective study on the use of a low-molecular-weight heparin for thromboembolism prophylaxis in large-volume liposuction and body contouring procedures. Aesthetic Plast Surg 2006; 30:86-95.

275. Hatef DA, Trussler AP, Kenkel JM. Procedural risk for venous thromboembolism in abdominal contouring surgery: a systematic review of the literature. Plast Reconstr Surg 2010;125:352-62.

276. GutowskiGR Singer R, Iverson RE, Nahai F (2018) Incidence and predictors of venous thromboembolism in abdominoplasty. Aesthet Surg J 38:162–17

277. Grazer FM, Goldwyn RM. Abdominoplasty assessed by survey, with emphasis on complications. Plast Reconstr Surg 1977;59:513-7.

278. Teimourian B, Rogers WB 3rd. A national survey of complications associated with suction lipectomy: a comparative study. Plast Reconstr Surg 1989;84:628-31.

279. Pajula S, Gissler M, Kaijomaa M, Jyränki J, Tukiainen E, Koljonen V. Pregnancy and delivery after lower body contouring surgery is safe for the mother and child. J Plast Reconstr Aesthet Surg. 2021;74(1):143-151.

280. Borman H. Pregnancy in the early period after abdominoplasty. Plast Reconstr Surg 2002;109(1):396–7.

281. DuCoin, Christopher, Rachel L. Moore, and David A. Provost. "Indications and contraindications for bariatric surgery." The ASMBS Textbook of Bariatric Surgery. Springer, Cham, 2020. 77-81

282. The American Society of Plastic Surgeons (2018) Plastic SurgeryStatistics Report. Available at: https://www.plasticsurgery.org/documents/News/Statistics/2018/plastic-surgery-statistics-full report-2018.pdf. Accessed 16 Jan 2020

283. Dean NR, Foley K, Long R, Ward P. Experiences of women undergoing abdominoplasty in the public sector: a qualitative study. Australas J Plast Surg [Internet]. 2022 Mar. 31

284. Shestak KC, Rios L, Pollock TA, Aly A (2018) Evidenced-based approach to abdominoplasty update. Aesthet Surg J 39:628–642

285. Caprini JA. Thrombosis risk assessment as a guide to quality patient care.Dis Mon. 2005;51(2-3):70-78.

286. Yago H, Yamaki T, Sasaki Y, et al. Application of the Caprini Risk Assessment Model for Evaluating Postoperative Deep Vein Thrombosis in Patients Undergoing Plastic and Reconstructive Surgery. Ann Vasc Surg. 2020;65:82-89.

287. Salari, N., Fatahi, B., Bartina, Y. et al. The Global Prevalence of Seroma After Abdominoplasty: A Systematic Review and Meta-Analysis. Aesth Plast Surg 45, 2821–2836 (2021).

288. Kim JK, Jang JY, Hong YG, Sim HB, Sun SH. Deep-Plane Lipoabdominoplasty in East Asians. Arch Plast Surg. 2016;43(4):352-359.

289. Najera RM, Asheld W, Sayeed SM, Glickman LT. Comparison of seroma formation following abdominoplasty with or without liposuction. Plast Reconstr Surg. 2011;127(1):417-422. doi:10.1097/PRS.0b013e3181f95763

290. Tran PD, Tsang CL, Bezic RP. Dissection Methods in Abdominoplasty: A Systematic Review and Meta-Analysis. The American Journal of Cosmetic Surgery. 2022;39(2):140-148. doi:10.1177/07488068211002733

291. Graf R, de Araujo LR, Rippel R, Neto LG, Pace DT, Cruz GA. Lipoabdominoplasty: liposuction with reduced undermining and traditional abdominal skin flap resection. Aesthetic Plast Surg. 2006;30(1):1-8.

292. Hwang K, Son JS, Ryu WK. Smoking and Flap Survival. Plastic Surgery. 2018;26(4):280-285. doi:10.1177/2292550317749509

293. Brito, Í.M., Meireles, R., Baltazar, J. et al. Abdominoplasty and Patient Safety: The Impact of Body Mass Index and Bariatric Surgery on Complications Profile. Aesth Plast Surg 44, 1615–1624 (2020).

294. Cao, Qinqin BS; Yu, Shui BS; Xiong, Wenji PhD; Li, Yuewei PhD; Li, Huimin BS; Li, Waist-hip ratio as a predictor of myocardial infarction risk, Medicine: July 2018 - Volume 97 - Issue 30 - p e11639

295. Emdin CA, Khera AV, Natarajan P, et al. Genetic Association of Waist-to-Hip Ratio With Cardiometabolic Traits, Type 2 Diabetes, and Coronary Heart Disease. *JAMA*. 2017;317(6):626-634

296. Del Zotto, M., Framorando, D., & Pegna, A. J. (2018). Waist-to-hip ratio affects female body attractiveness and modulates early brain responses. European Journal of Neuroscience

Novel Approach to Abdominoplasty Recruiting Extensive Liposuction, studying its safety.

Abstract:

Background: Abdominoplasty is a common procedure, and the demand for abdominoplasty is increasing annually, and despite the development of abdominoplasty, there are still many cosmetic defects seen after the abdominoplasty, in addition to the complications related to the vitality of the flap especially in high-risk patients such as smokers and those with high BMI.
Global research is currently focusing on finding safe ways to integrate extensive liposuction with lipoabdominoplasty by preserving a suitable amount of perforators to maintain proper flap perfusion, Either identify significant perforators by echography prior to surgery and avoid cutting them during dissection, or avoid dissection in places rich in peforators and implement different methods of muscular aponeurosis plication.

Objective of the research: This research aims to study the safety of performing extensive liposuction of the abdomen in conjunction with abdominoplasty, by modifying the areas of dissection.

Research Methods: This study is prospective, included 34 patients who underwent abdominoplasty with extensive liposuction in the Department of Plastic and Reconstructive Surgery and Burns at Mowasat University Hospital in Damascus during the period between June 2019 and February 2022.
We evaluated the incidence of common complications, aesthetic results, patient satisfaction rate, duration of hospitalization, and drain output, and we compared our results to the results of traditional abdominoplasty in the medical literature.

Our technique included performing a liposuction of the entire abdominal regions, then performing resection to the skin below the navel and dissecting a tunnel 4 to 6 cm wide, extending from the navel to the xiphoid, and folding the aponeurosis above the navel vertically and below it horizontally.

Results: The statistical study showed that this participation has lower complications rate than traditional abdominoplasty, high aesthetic results, and a high patient's satisfaction.

Smoking and the high BMI below 35 kg/m2 do not increase complications rate, but high BMI reflects negatively on the aesthetic results while patient satisfaction rate remains high due to improved quality of life

Conclusion: Lipoabdominoplasty is a new technique enables the surgeon to give patients high aesthetic results with high satisfaction rate, and maintains greater viability of the flap, which reduces complications, especially among smokers and those with high BMI.

Syrian Arab Republic
Ministry of Higher Education
Damascus University
Faculty of Medicine
Department of Surgery

Novel Approach to Abdominoplasty Recruiting Extensive Liposuction, studying its safety.

Dissertation submitted in partial fulfillment of the requirement for the Ph.D. degree in plastic and reconstructive surgery

By
Dr. Diaa Mahmoud Balkees

Supervisor
Professor
Dr. Maen Al Aissami

2023