# جدار الصدر

# Thoracic Wall

# الصدر

Thorax

# الصدر Thorax

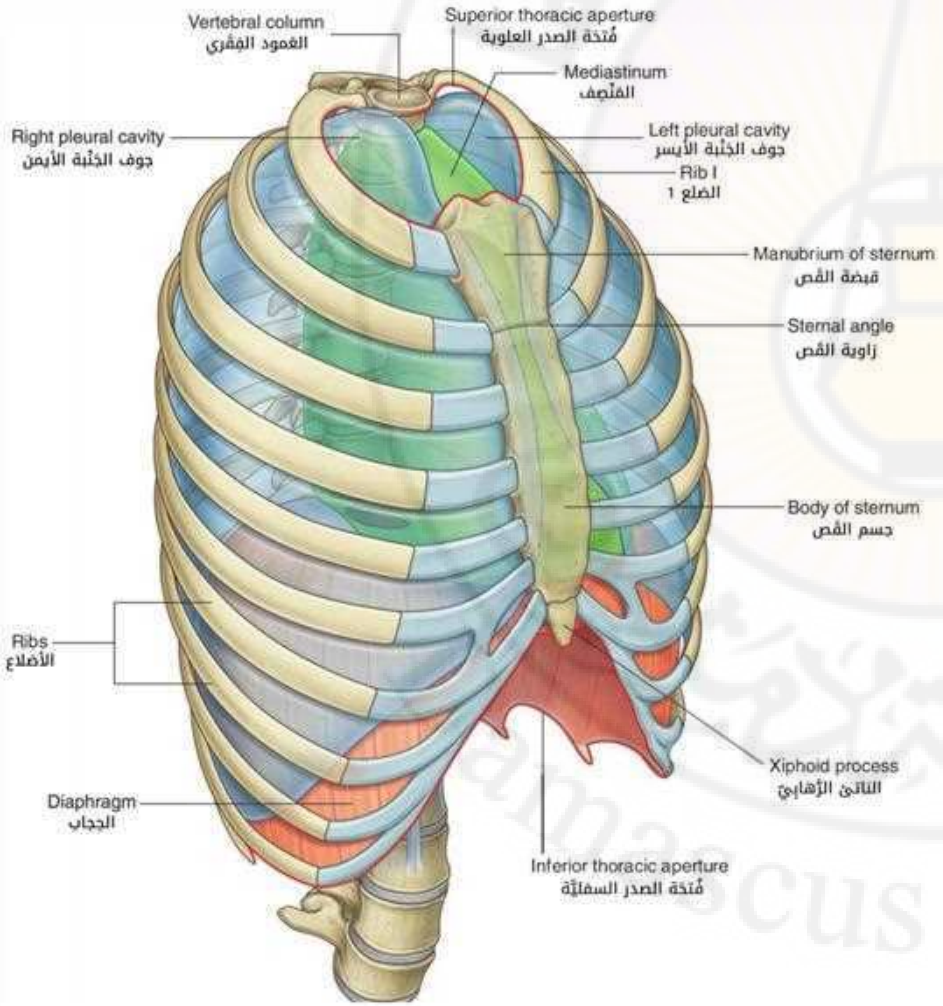


- الصدر أسطوانة غير منتظمة الشكل، مع فتحة ضيقة في الأعلى (فتحة الصدر العلوية) وفتحة كبيرة نسبياً في الأسفل (فتحة الصدر السفلية).
- فتحة الصدر العلوية مفتوحة، وتسمح بالاستمرارية مع العنق، فتحة الصدر السفلية مغلقة بواسطة الحجاب.

# الصدر Thorax



# جدار الصدر Thoracic Wall

# جدار الصدر Thoracic Wall



# ٥. الهيكل العظمي

# الهيكل الصدري Thoracic Skeleton



# 1. الفقرات الصدرية Thoracic Vertebrae

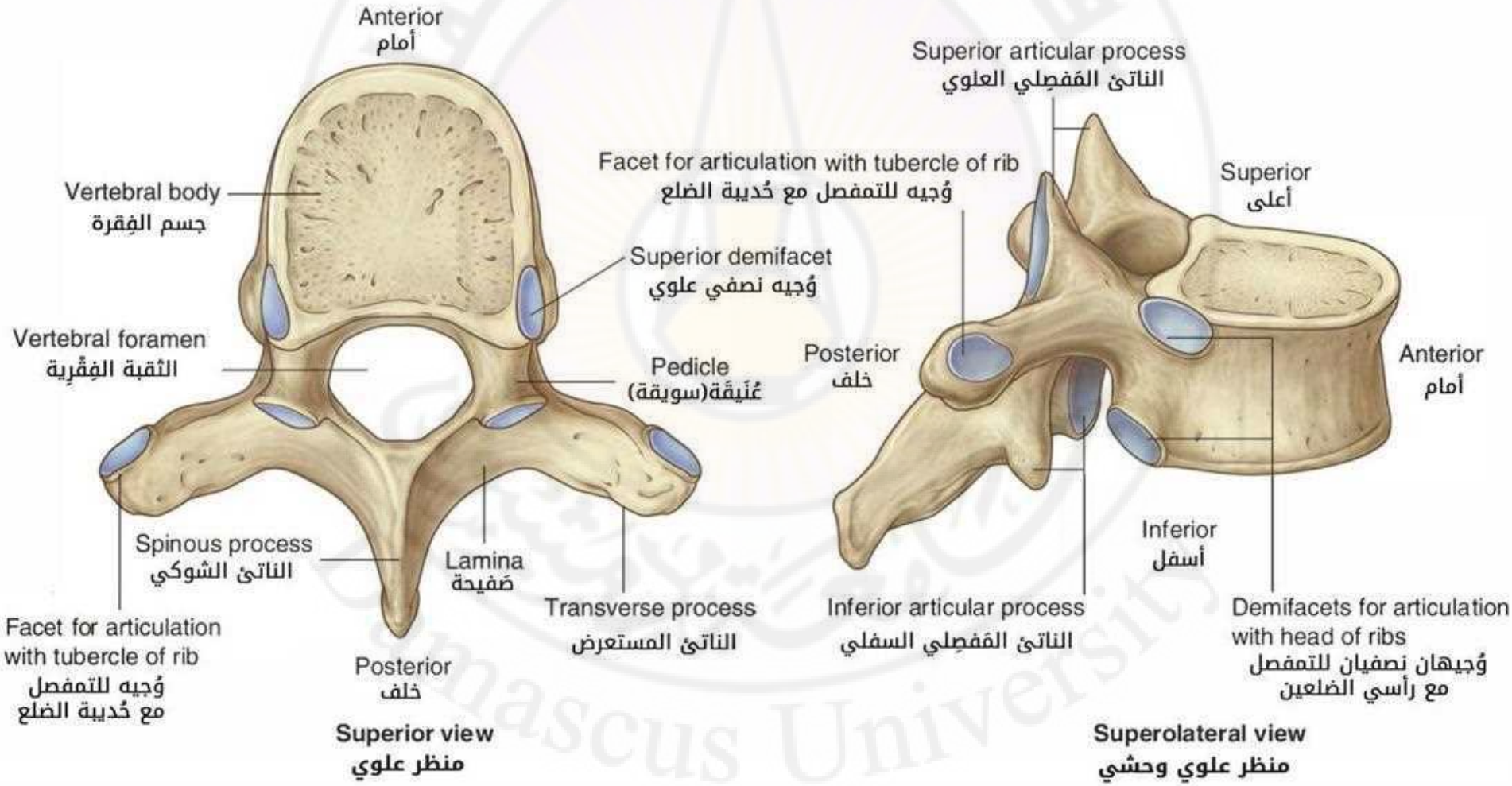

# بنية الفقرة

الثقبة الفقرية Vertebral Foramen
(القناة الفقرية Vertebral Canal)

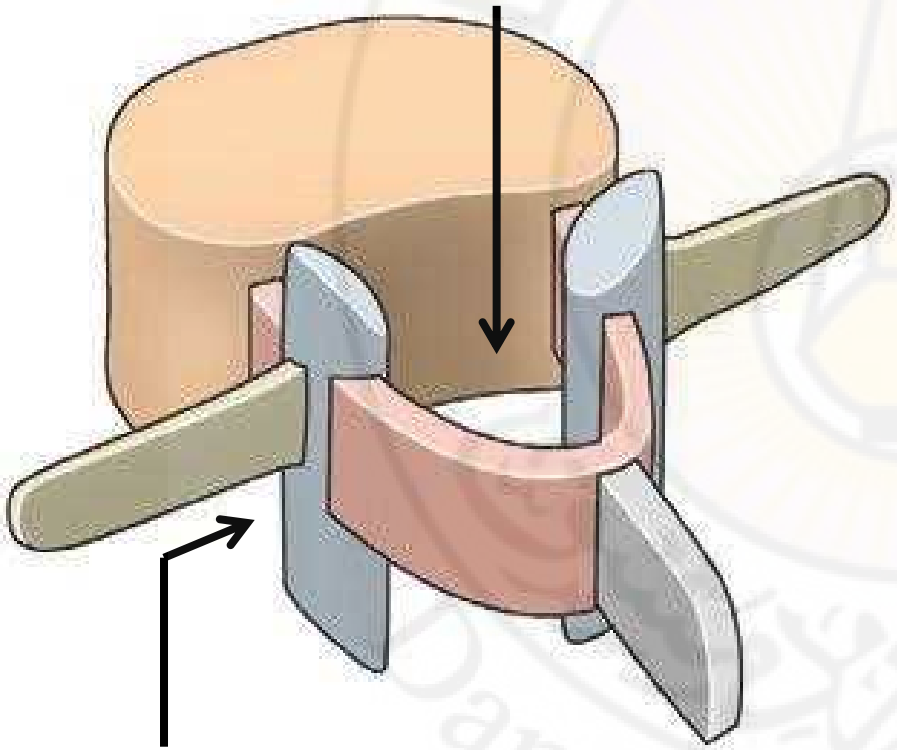

الثقبة بين الفقرية
Inter-vertebral Foramen

- تتألف الفقرة عادة من:

**I. جسم الفقرة Body** (في الأمام)

**II. قوس فقرية Arch** (في الخلف):

- 2 (سويقة) رجيلة Pedicle
- 2 صفيحة Lamina

**III. 7 نواتئ Processes:**

- 1 ناتئ شوكي Spinous
- 2 ناتئ معترض Transverse
- 2 ناتئ مفصلي علوي Superior Articular
- 2 ناتئ مفصلي سفلي Inferior Articular

# القناة الفقرية والثقب بين الفقرية

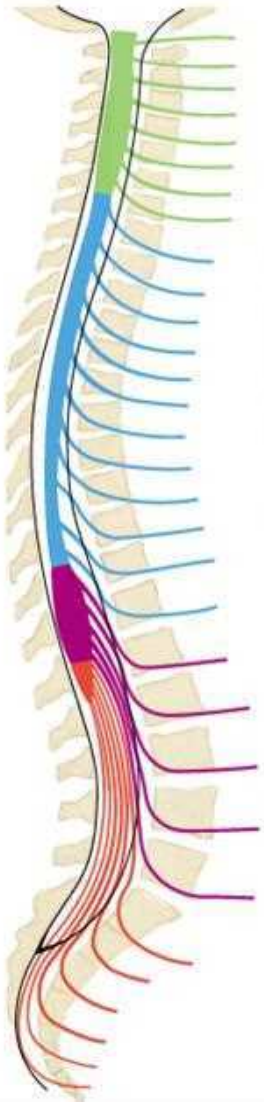



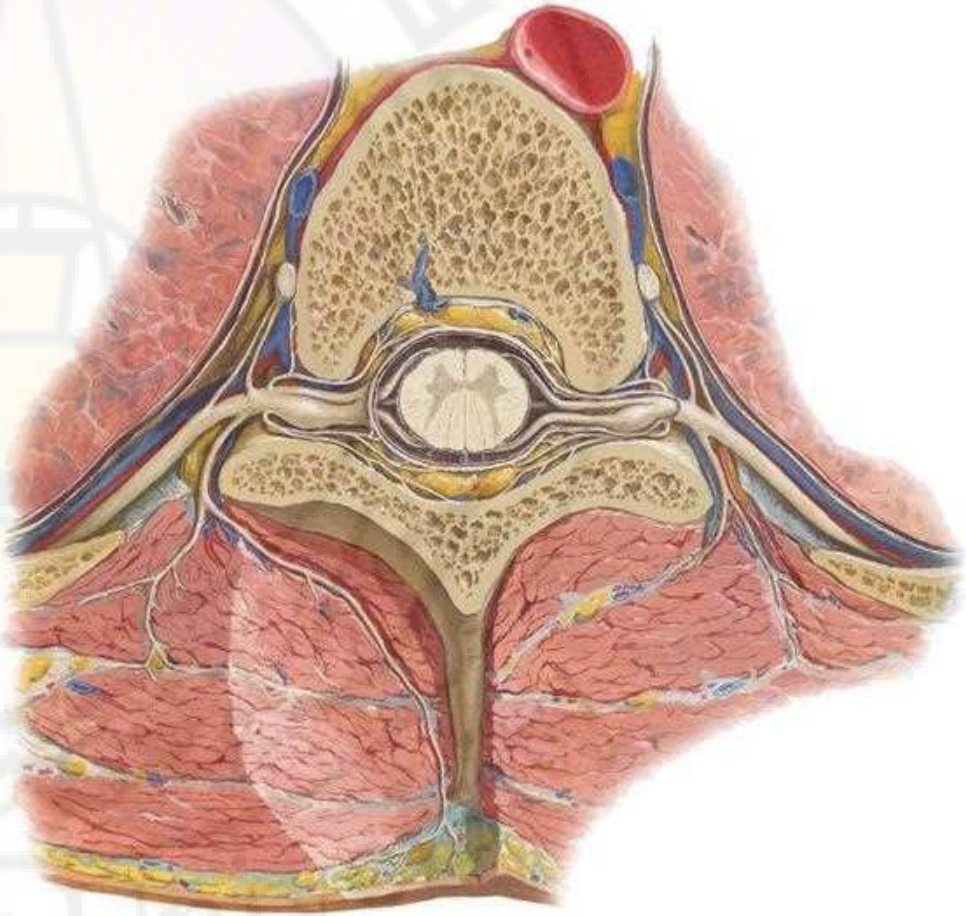

# الأقراص بين الفقرات Intervertebral Discs

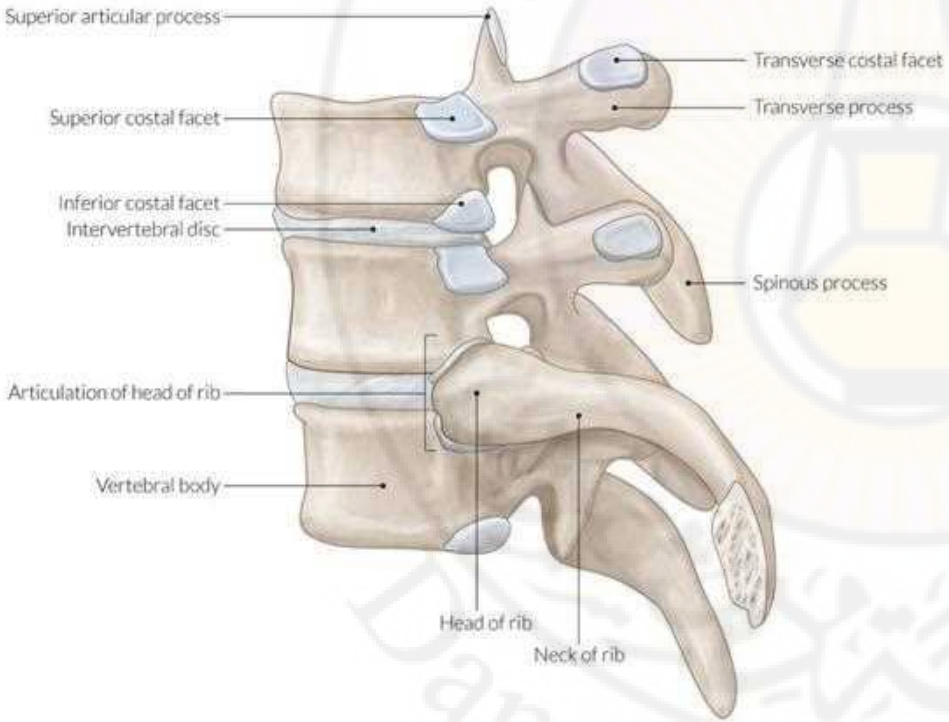


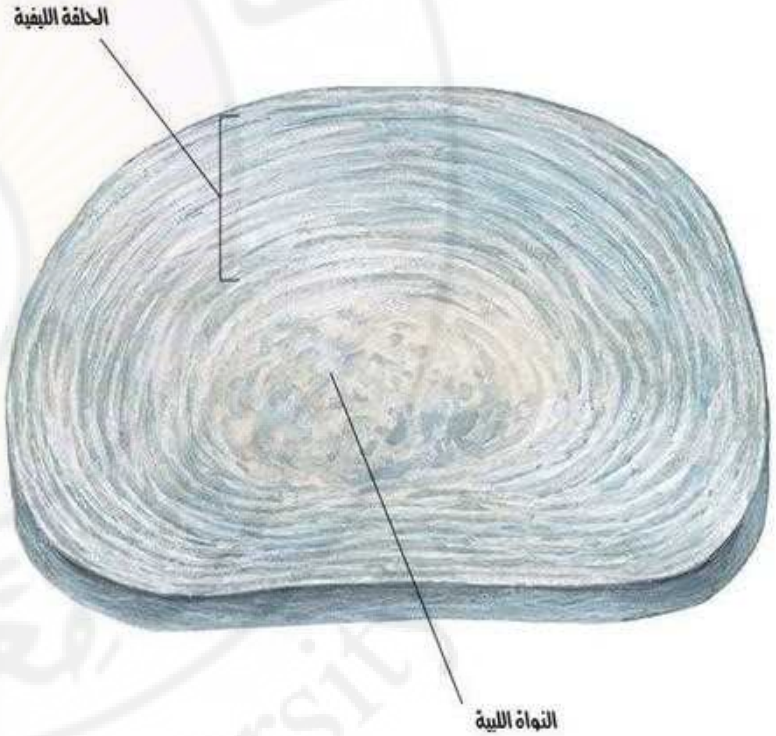

# 1. الفقرات الصدرية Thoracic Vertebrae

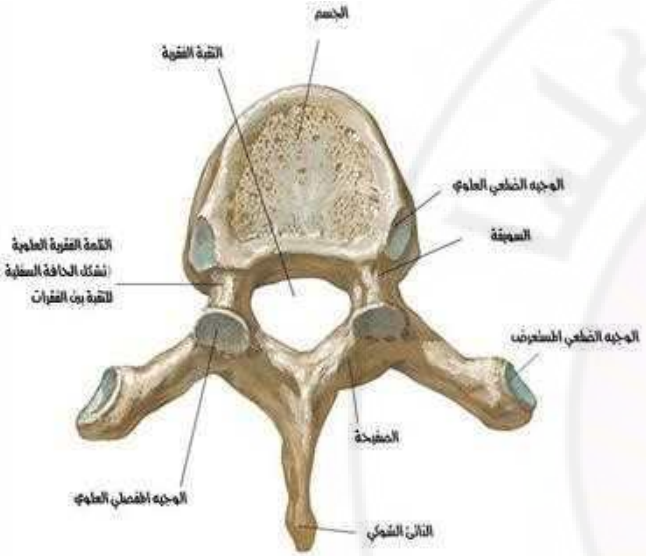


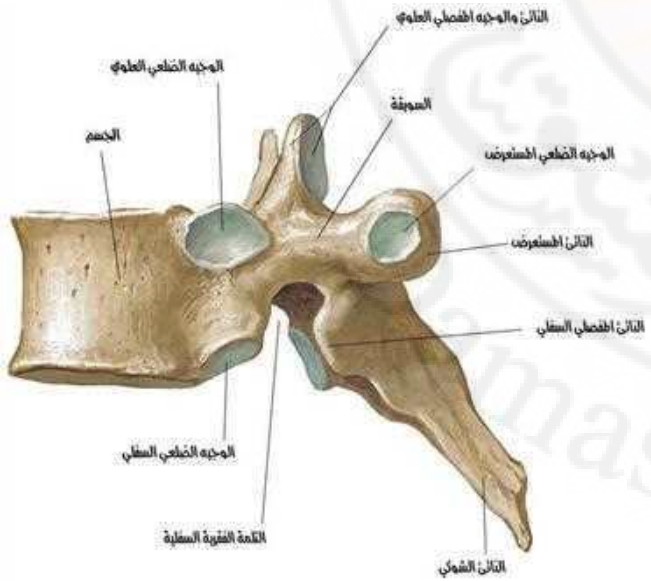


- عددها: 12 فقرة
- **أهم مميزات الفقرة الصدرية النموذجية:**
  - ✓ الناتئ الشوكي طويل + متزوي للأسفل
  - ✓ الناتئ المعترض يتجه للوحشي والخلف
  - ✓ على كل جانب، يوجد 3 مواقع للتمفصل مع الأضلاع:
    - 2 على جسم الفقرة (مع رأس الضلع الموافق والأدنى)
    - 1 على الناتئ المعترض (مع حديبة الضلع الموافق)



# 1. الفقرات الصدرية Thoracic Vertebrae










*** الفقرات الصدرية غير النموذجية:**

✓ **الفقرة الصدرية 1:**

– وجيه ضلعي علوي كامل للتمفصل مع رأس الضلع الموافق

+ وجيه ضلعي سفلي نصفي للتمفصل مع رأس الضلع الأدنى

✓ **الفقرات الصدرية 9–12:**

– وجيه ضلعي وحيد كامل للتمفصل مع الرأس

✓ **الفقرتان الصدريتان 11+12:**

– لا يوجد وجيه ضلعي معترض

Damascus University

# 1. الفقرات الصدرية Thoracic Vertebrae

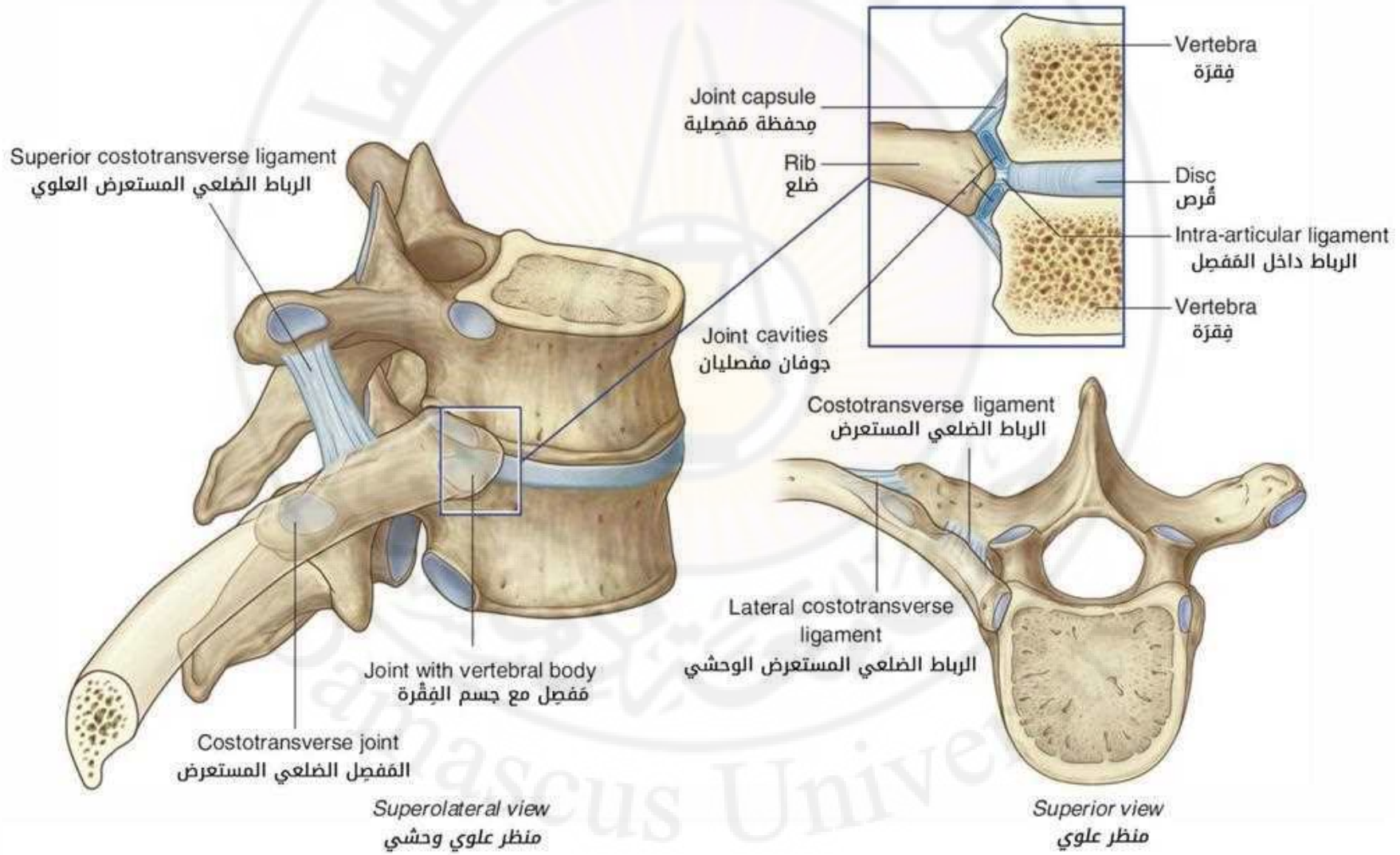

# 2. القص Sternum

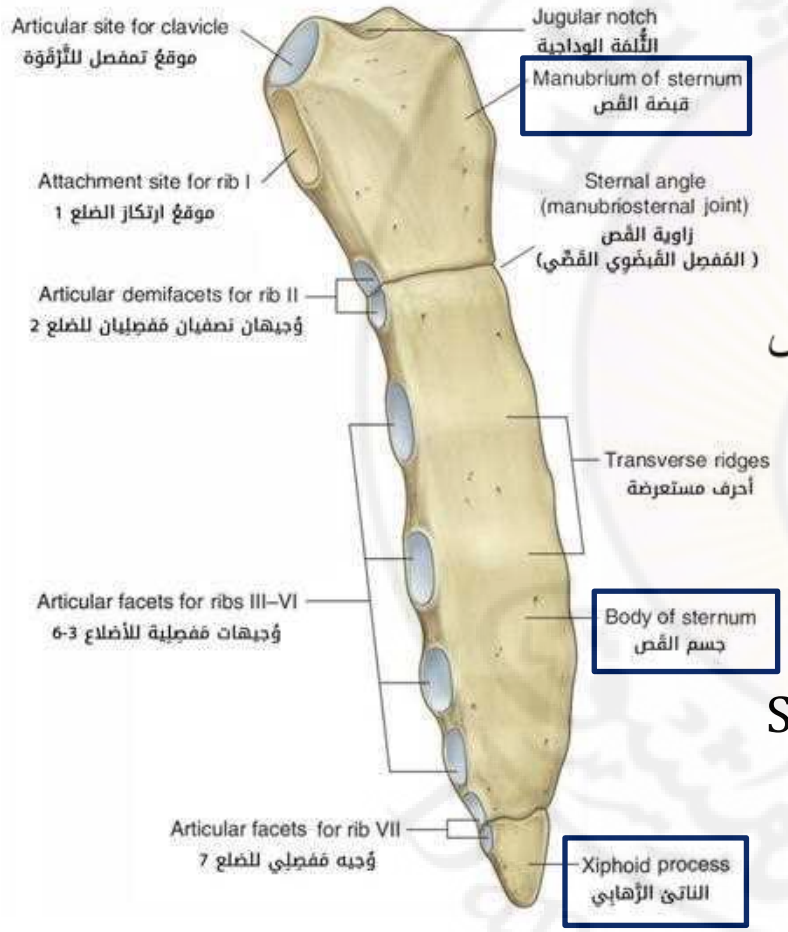


- يتألف القص من 3 أجزاء:

**1. قبضة القص Manubrium of Sternum:**

- **الحافة العلوية:**
- الثلمة الوداجية Jugular Notch (الثلمة فوق القص Suprasternal Notch): في المنتصف
- الثلمة الترقوية (سطح تمفصلي مع الترقوة): في الجانبين
- **الحافة السفلية:**
- تتصل مع جسم القص مشكلة زاوية القص Sternal Angle (زاوية لويس Angle of Louis)
- **الحافتان الجانبيتان:**
- ثلم ضلعية (للاتصال مع الغضاريف الضلعية للضلع 1 ونصف الضلع 2)

# 2. القص Sternum

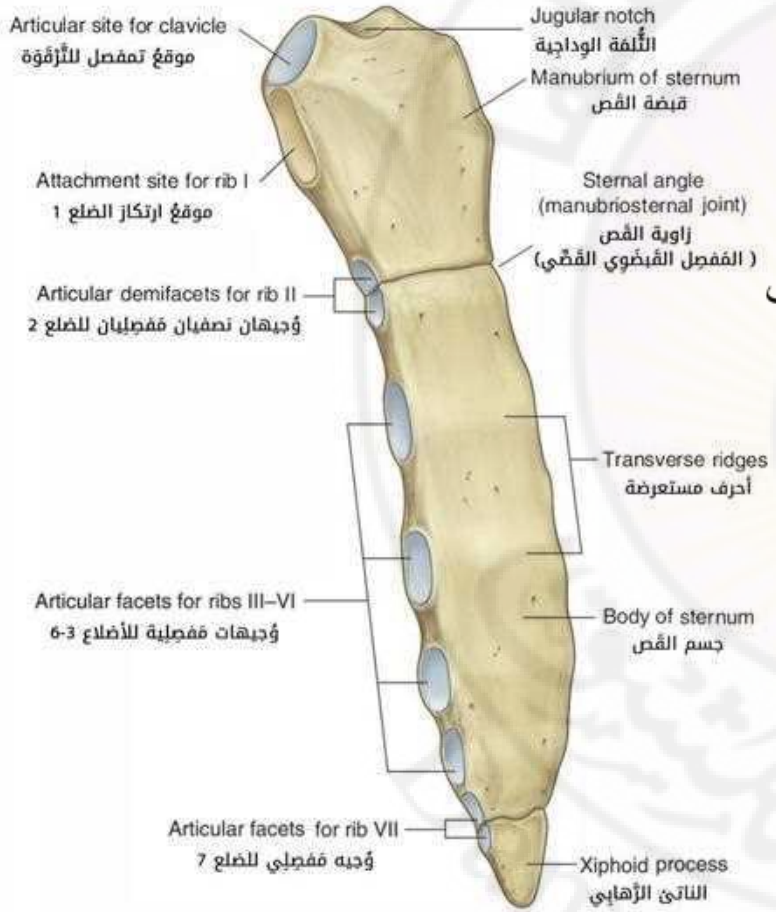


## 2. جسم القص Body of Sternum:

- مسطح
- أحرف مستعرضة (خطوط التحام)
- على الحافتين الجانبيتين سطوح تمفصلية مع الغضاريف الضلعية (2-7)

## 3. الناتئ الرهابي Xiphoid Process:

- له أشكال مختلفة (عريض - مشقوق - مثقوب - ...)
- يكون غضروفياً في البداية، ثم يتعظم عند البالغين (عادة)

# 3. الأضلاع Ribs

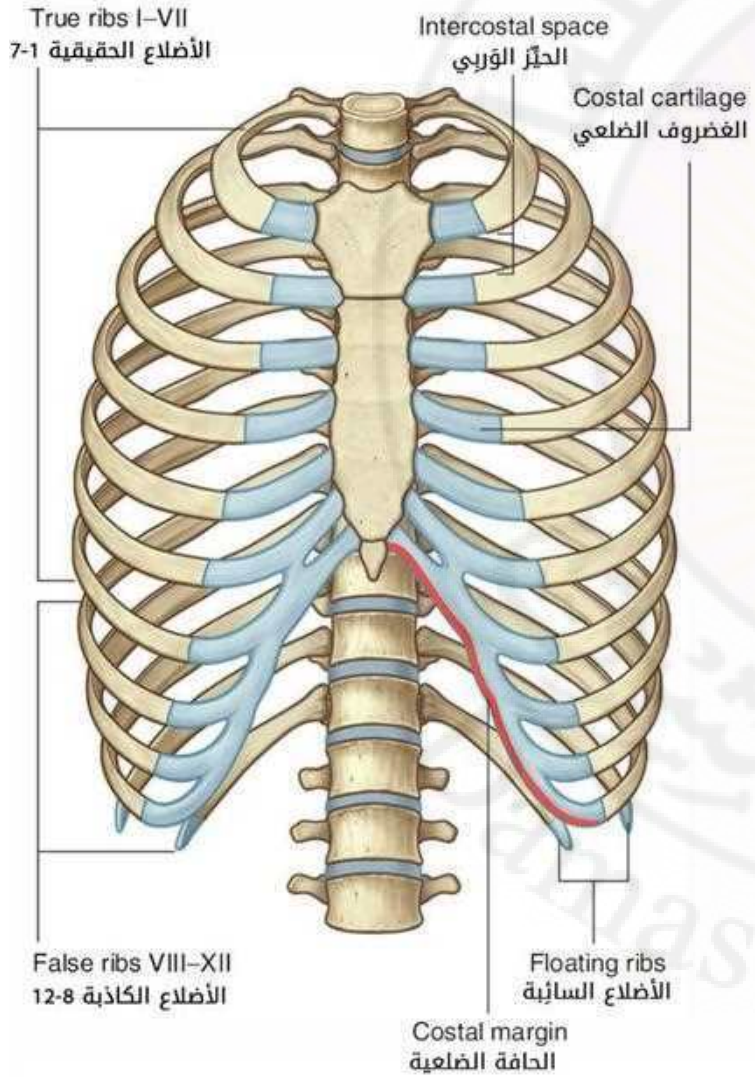


- **12** زوج من الأضلاع
- في النهاية الأمامية لكل ضلع **غضروف ضلعي Costal Cartilage**
- **الحافة الضلعية Costal Margin**
- **الحيز الوربي Intercostal Space**
* **في الخلف:** جميع الأضلاع تتمفصل مع الفقرات
* **في الأمام:** ليس جميع الأضلاع تتمفصل مع القص

# 3. الأضلاع Ribs

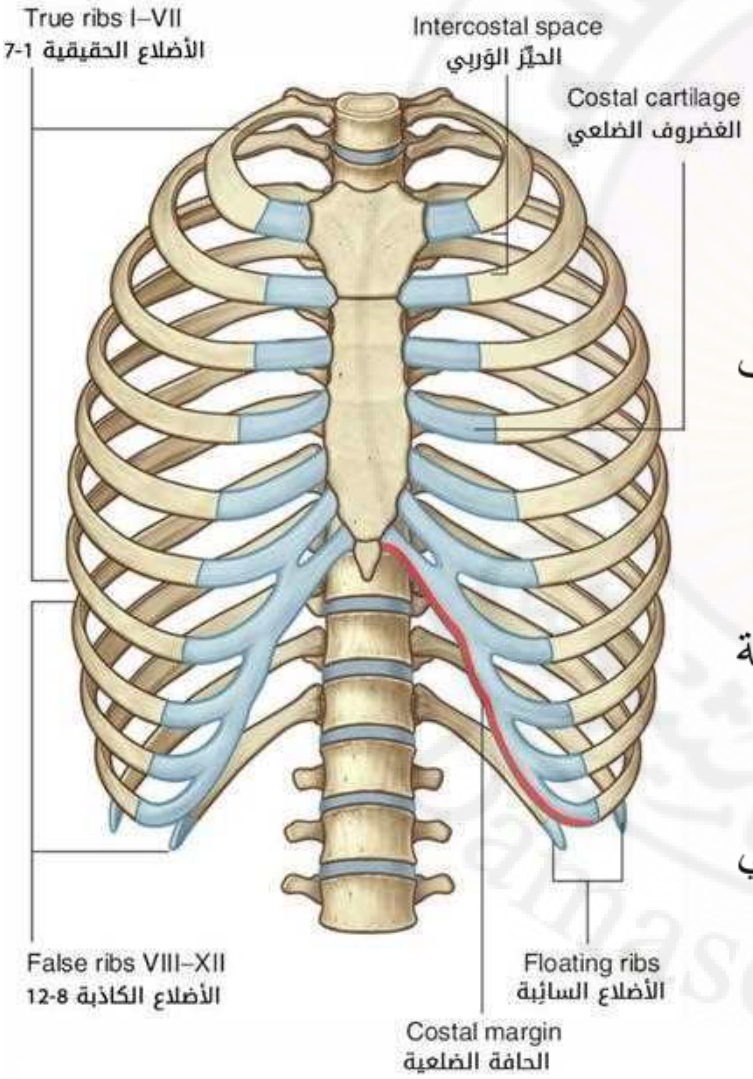


* **في الأمام:** ليس جميع الأضلاع تتمفصل مع القص:

**I. الأضلاع الحقيقية True ribs (الأضلاع 1–7):**

– تتمفصل غضاريفها الضلعية مع القص بشكل مباشر

**II. الأضلاع الكاذبة False Ribs (الأضلاع 8–12):**

– **الأضلاع 8–10:** تتمفصل غضاريفها الضلعية مع الغضاريف الضلعية فوقها

– **الضلعان 11+12:**

– لا تتصل مع القص أو الأضلاع أو الغضاريف الضلعية **(الأضلاع السائبة Floating Ribs)**

– غضاريفها الضلعية: صغيرة تغطي ذراها فقط – تنتهي في عضلية البطن

# 3. الأضلاع Ribs



* **لاحظ:**

✓ **الأضلاع الحقيقية**

✓ **الأضلاع الكاذبة** (ومن بينها: **الأضلاع السائبة**)

– النهاية الأمامية للضلع أخفض من النهاية الخلفية

# 3. الأضلاع Ribs

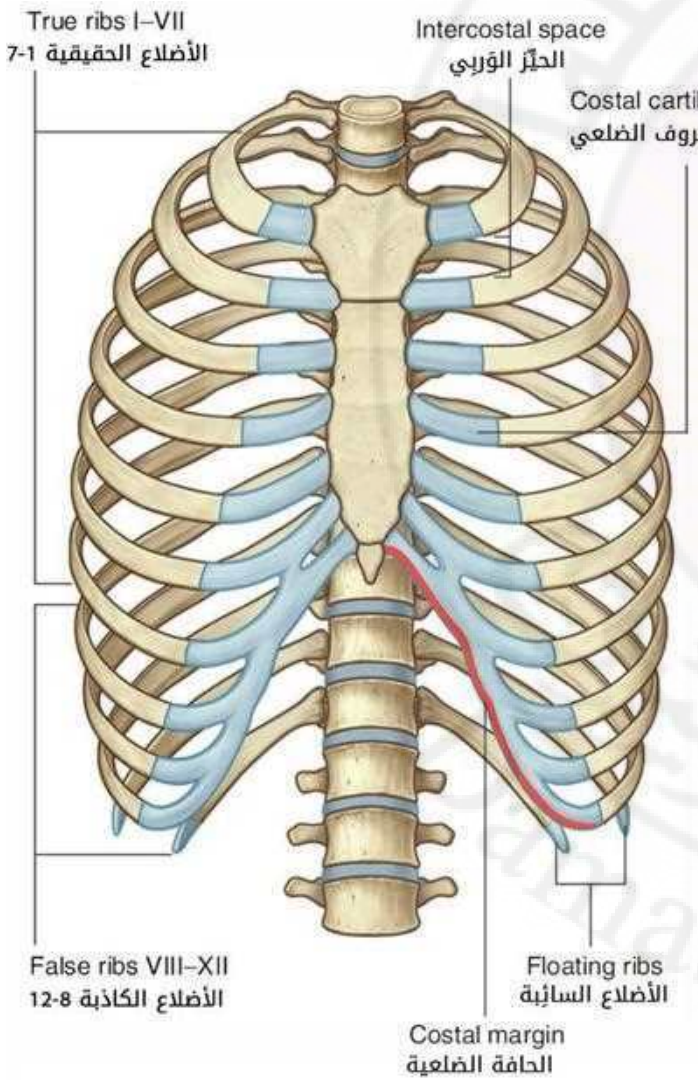


- الأضلاع
  - غير نموذجية
    - الضلع 1
    - الضلع 2
    - الضلع 10
    - الضلعان 12+11
  - نموذجية

# الضلع النموذجية

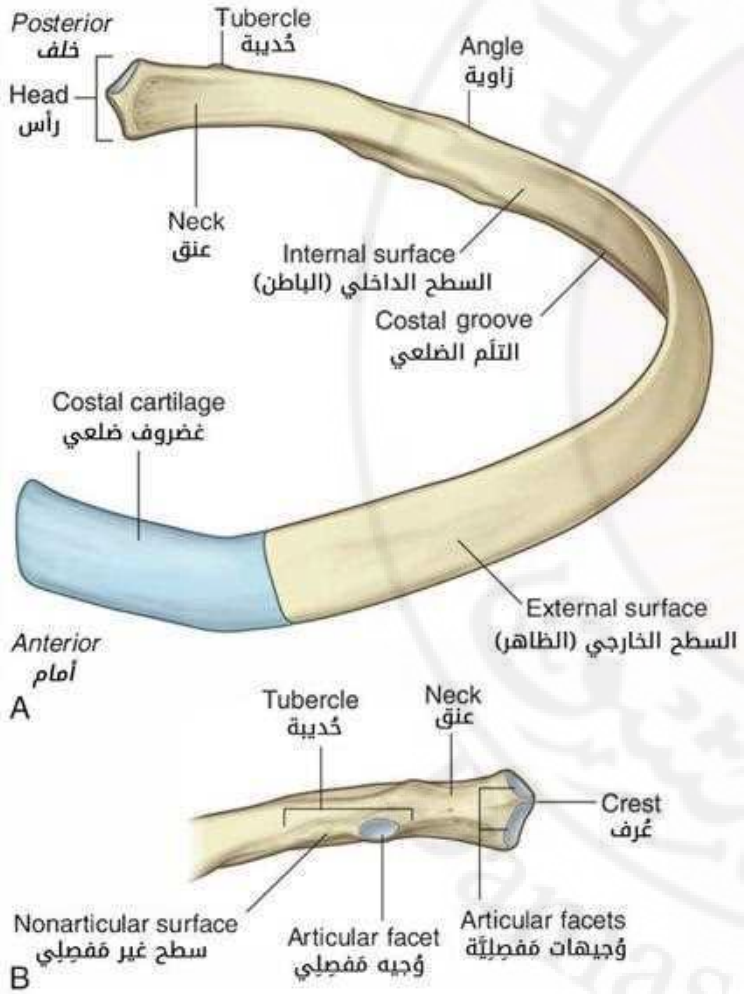


- يتألف من:

1. **جسم:** مقوس – رقيق مسطح (وجهان: ظاهر وباطن)

- حافتان: علوية مدورة وسفلية حادة (على وجهها الباطن: التلم الضلعي Costal Groove للحزمة الوعائية العصبية الوربية)

2. **نهاية أمامية:** تستمر مع الغضروف الضلعي

3. **نهاية خلفية:** تتمفصل مع الفقرات الصدرية، نميز فيها:

- **رأس Head:** له سطحان مفصليان: علوي (مع جسم الفقرة الأعلى) + سفلي (مع جسم الفقرة الموافقة)

- **العنق Neck**

- **الحديبة Tubercle:** لها جزء مفصلي (للتمفصل مع الناتئ المعترض الموافق) وجزء غير مفصلي (مرتكز أربطة)

- ينحني الضلع للأمام وحشي الحديبة مشكلاً **زاوية Angle**

# الأضلاع غير النموذجية

❑ **الضلع 1:**

- قصير (له شكل حرف C) - مسطح بالمستوى الأفقي (له وجهان: علوي وسفلي)
- للرأس سطح مفصلي واحد (كامل) مع جسم الفقرة الموافقة فقط
- **على الوجه العلوي:**
  - الحديبة الأخمعية Scalene Tubercle

    (لارتكاز العضلة الأخمعية **الأمامية**)
  - أمامها: تلم للوريد تحت الترقوة
  - خلفها: تلم لـــ: - الشريان تحت الترقوة
  - الجذع السفلي للضفيرة العضدية

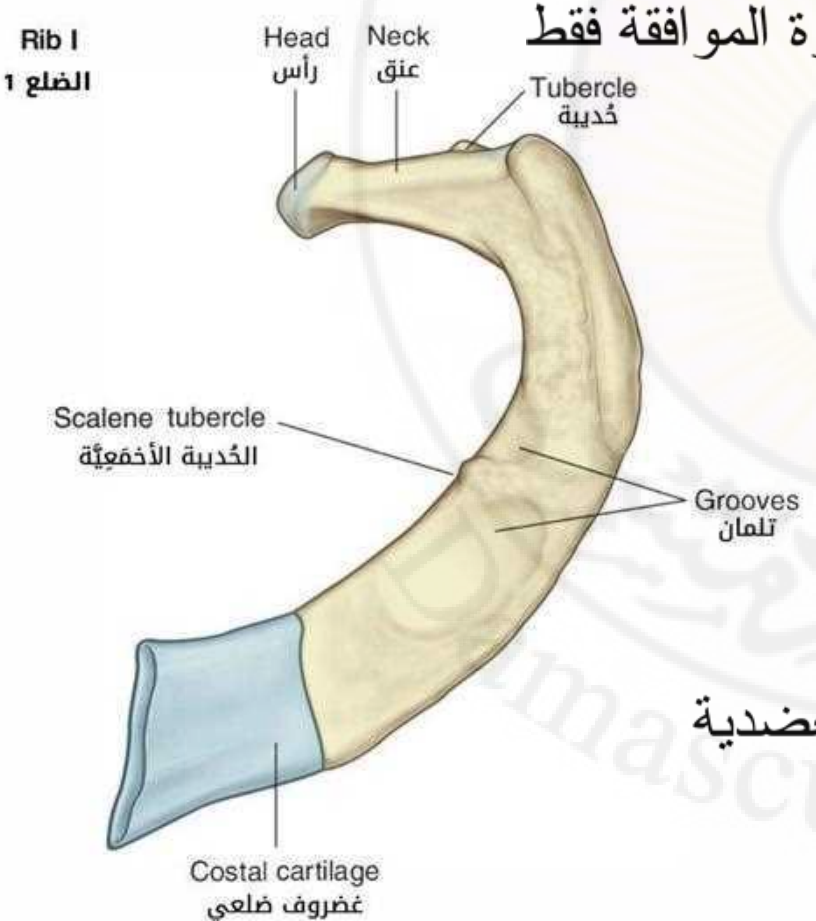

# الأضلاع غير النموذجية

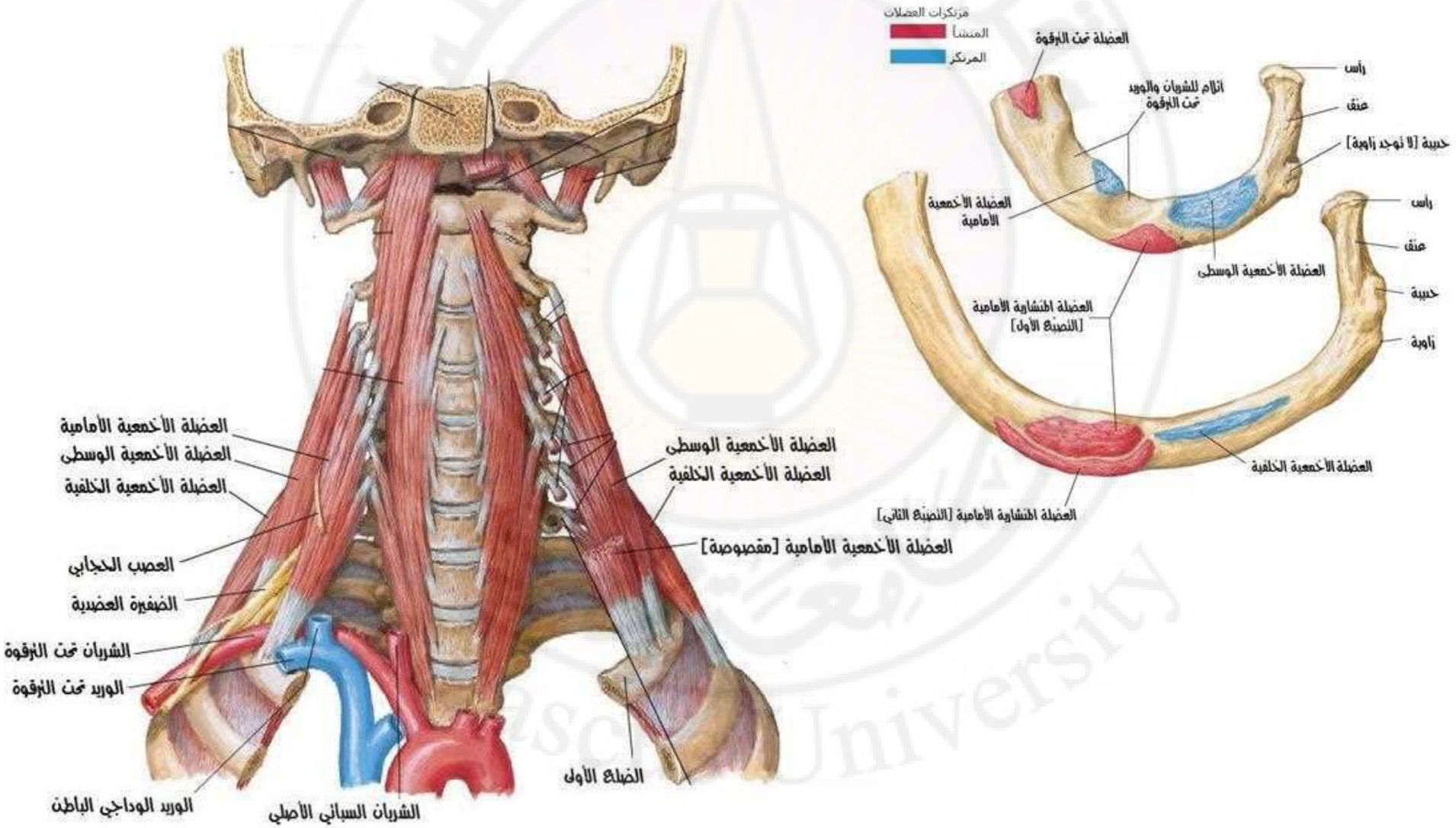

# الأضلاع غير النموذجية

❑ **الضلع 2:**

- مسطح (مثل الضلع 1)، ولكنه أطول بمرتين
- تمفصلاته نموذجية

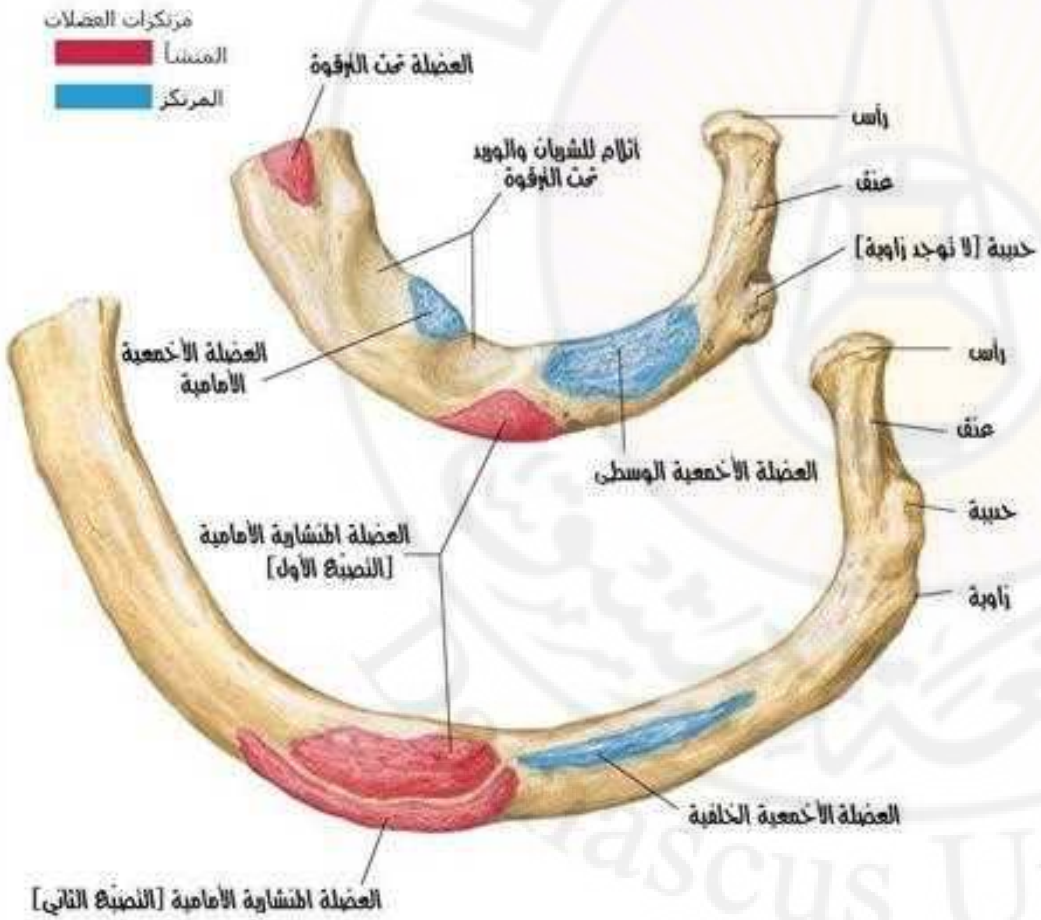


**ارتكاز العضلات الأخمعية**

- ✓ الأمامية: الضلع 1
- ✓ الوسطى: الضلع 1
- ✓ الخلفية: الضلع 2

# الأضلاع غير النموذجية










- **الضلع 10:**

– للرأس سطح مفصلي واحد مع جسم الفقرة الموافقة

- **الضلعان 11+12:**

– النهاية الخلفية فيها رأس فقط (لا عنق – لا حديبة)

– للرأس سطح مفصلي واحد مع جسم الفقرة الموافقة

– لا توجد حديبة ← لا تتمفصل مع الناتئ المعترض



# 5. المفاصل Joints

- **المفصل:** الموقع الذي يلتقي فيه عظمين أو أكثر (سواء وجدت حركة أو لم توجد)

➢ **تصنيف المفاصل:**

**I. المفاصل الزليلية:**

- تنفصل النهايات العظمية بجوف مفصلي

**II. المفاصل الصلبة:**

- ترتبط النهايات العظمية بواسطة نسيج ضام (لا يوجد جوف مفصلي)

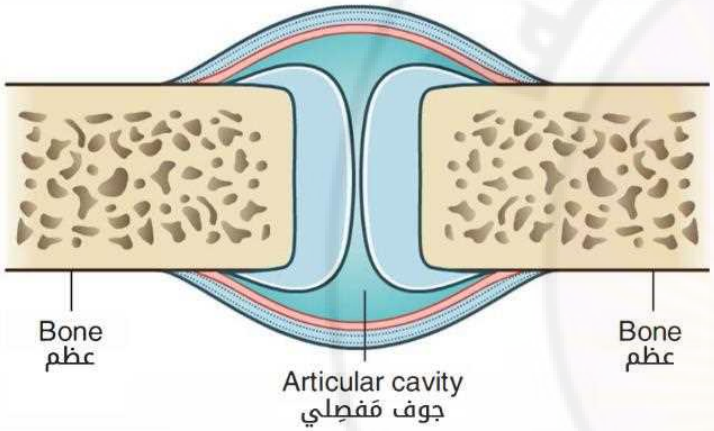


A Synovial joint مَفصِل زليلي

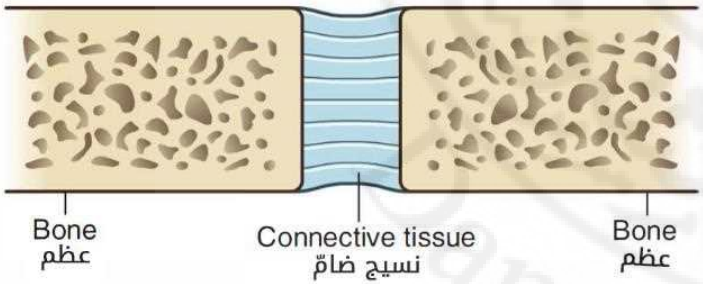


B Solid joint مَفصِل صلب

# 5. المفاصل Joints

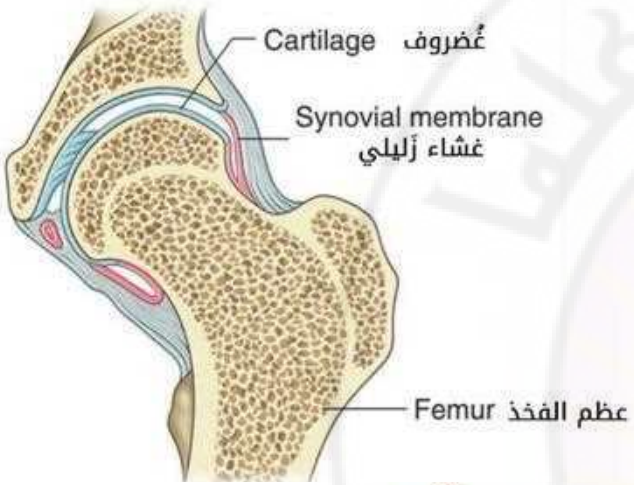


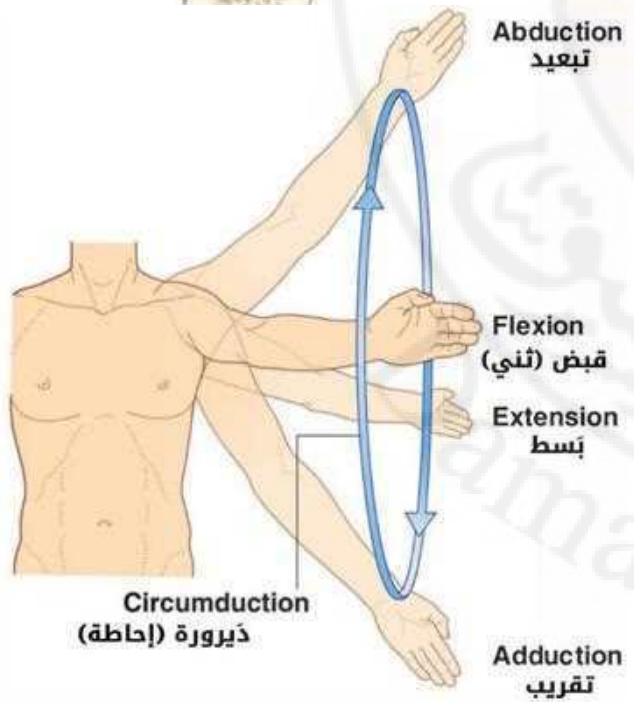


## I. المفاصل الزليلية Synovial Joints:

- تتغطى السطوح المفصلية بطبقة من الغضروف الزجاجي
- جوف مفصلي مبطن بالغشاء الزليلي الذي ينتج مادة زيتية (السائل الزليلي)
- محفظة مفصلية وأربطة داعمة
- درجة كبيرة من الحركة
- مثال: مفصل الكتف – مفصل الورك

# 5. المفاصل Joints

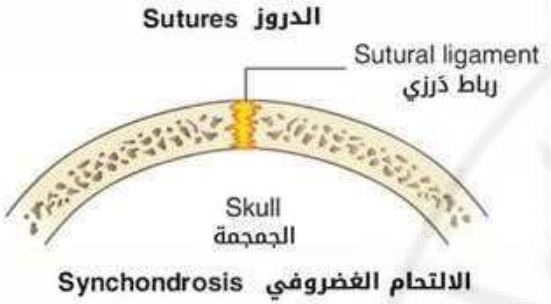


Synchondrosis الالتحام الغضروفي

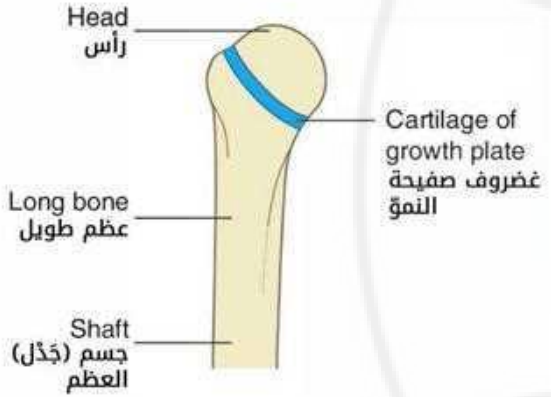


Symphysis الارتفاق

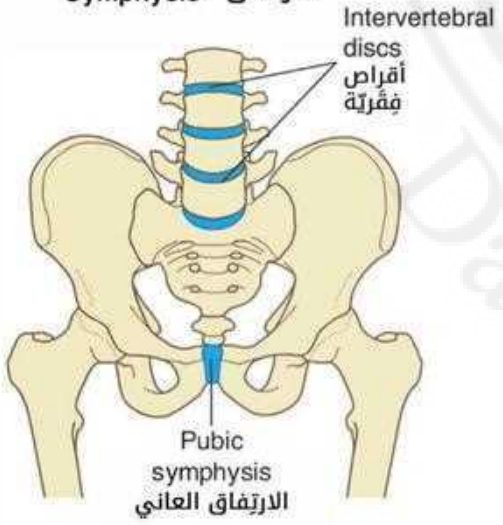


## II. المفاصل الصلبة Solid Joints:

- يمكن تقسيمها إلى:

### 1. المفاصل الليفية Fibrous Joints:

- ترتبط السطوح المفصلية بنسيج ليفي ← لا حركة
- مثال: دروز القحف

### 2. المفاصل الغضروفية Cartilaginous Joints:

* التحام غضروفي Synchondrosis:

- ترتبط العظام بصفيحة من الغضروف الزجاجي ← لا حركة
- مثال: الارتباط بين المشاش والجدل في العظم النامي

* ارتفاق Symphysis:

- ترتبط العظام بصفيحة من الغضروف الليفي ← حركة ضئيلة
- مثال: ارتفاق العانة – المفاصل بين الفقرات

# المفاصل Joints

- يمكن تمييز 4 مجموعات من المفاصل في هيكل الصدر:

1. المفاصل الضلعية الفقرية
2. المفاصل القصية الضلعية
3. المفاصل بين الغضاريف
4. المفصل القبضوي القصي والمفصل الرهابي القصي

Damascus University

# المفاصل joints

## 1. المفاصل الضلعية الفقرية:

- ✓ المفصل مع رأس الضلع (مفصل زليلي)
- ✓ المفصل الضلعي المعترض (مفصل زليلي)

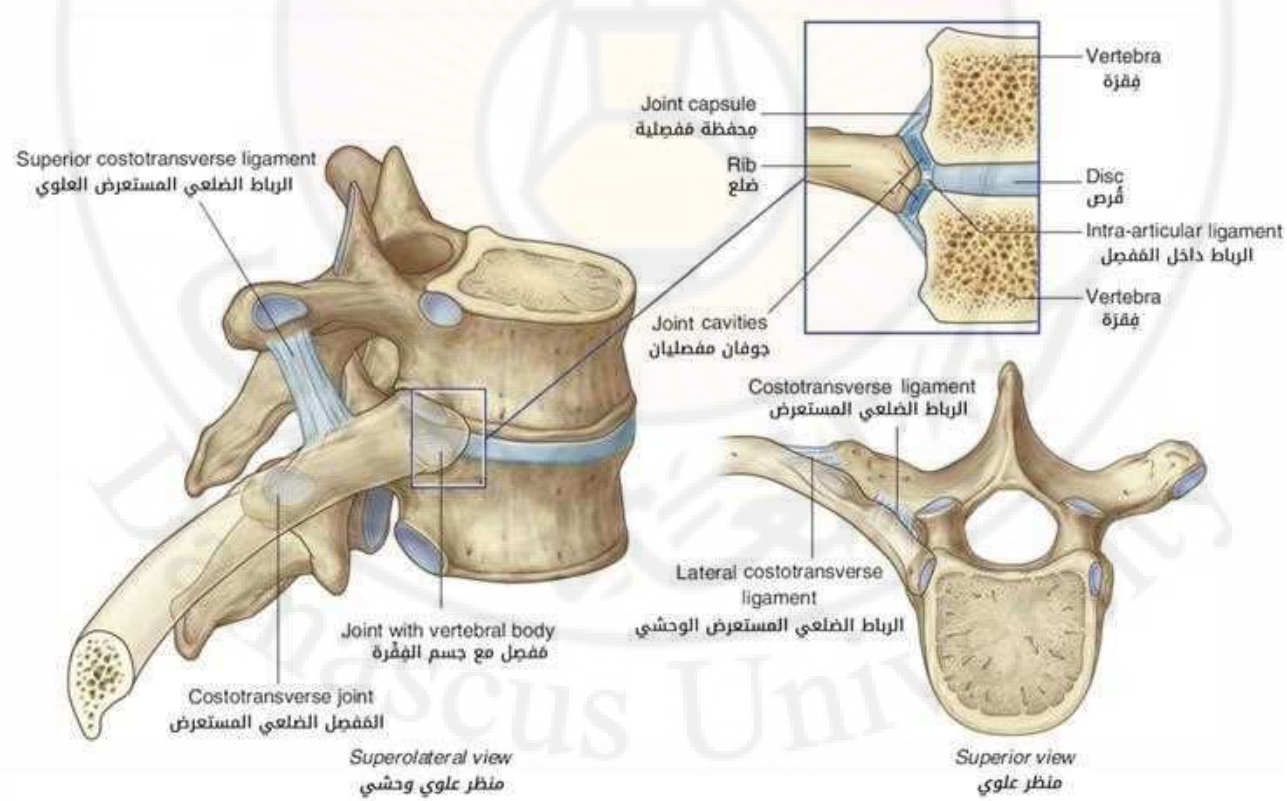

# المفاصل joints

**2. المفاصل القصية الضلعية:**

✓ بين قبضة القص والضلع 1: مفصل غضروفي أولي (التحام غضروفي)

✓ بين القص والأضلاع 2-7: مفاصل زليلية

**3. المفاصل بين الغضاريف:**

- بين الغضاريف الضلعية للأضلاع المتجاورة 7-10 (مفاصل زليلية)

**4. المفصل القبضوي القصي والمفصل الرهابي القصي:**

- مفصلان ارتفاقيان عادة

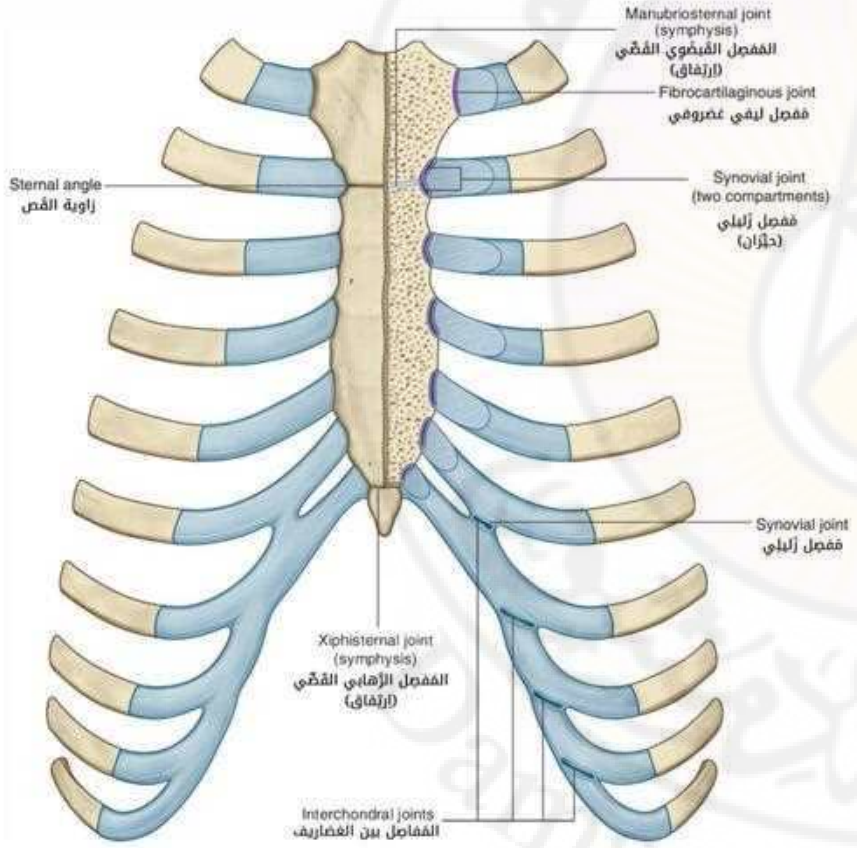




Thank You

# جدار الصدر - تتمة

## Thoracic Wall

# الصدر

Thorax

# فتحة الصدر العلوية Superior Thoracic Aperture

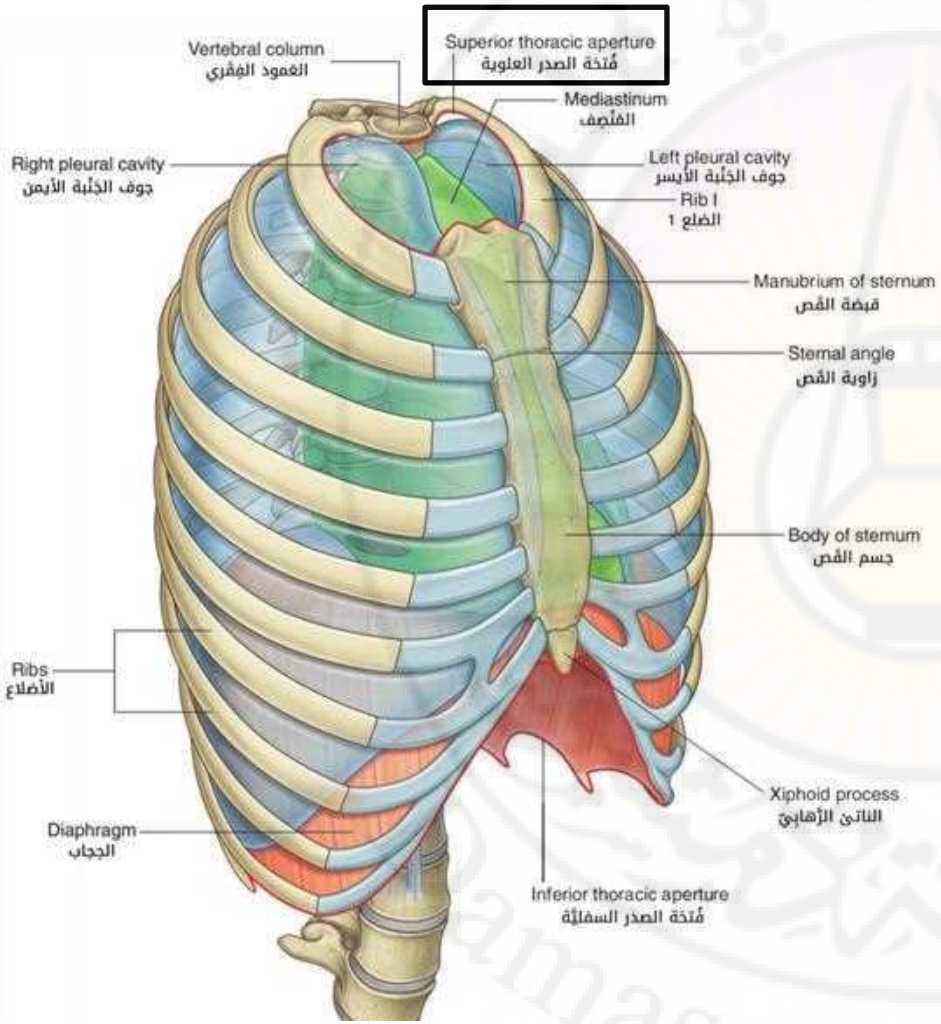


- صغيرة كلوية الشكل، تعرف أيضاً بـــ:

**مدخل الصدر Thoracic Inlet**

*** الحدود:**

✓ الحافة العلوية لقبضة القص (أمام)

✓ الحافة الإنسية للضلع 1 وغضروفه الضلعي في الجهتين (وحشي)

✓ جسم الفقرة الصدرية 1 (خلف)

- الحد الخلفي أعلى من الحد الأمامي

# فتحة الصدر العلوية Superior Thoracic Aperture

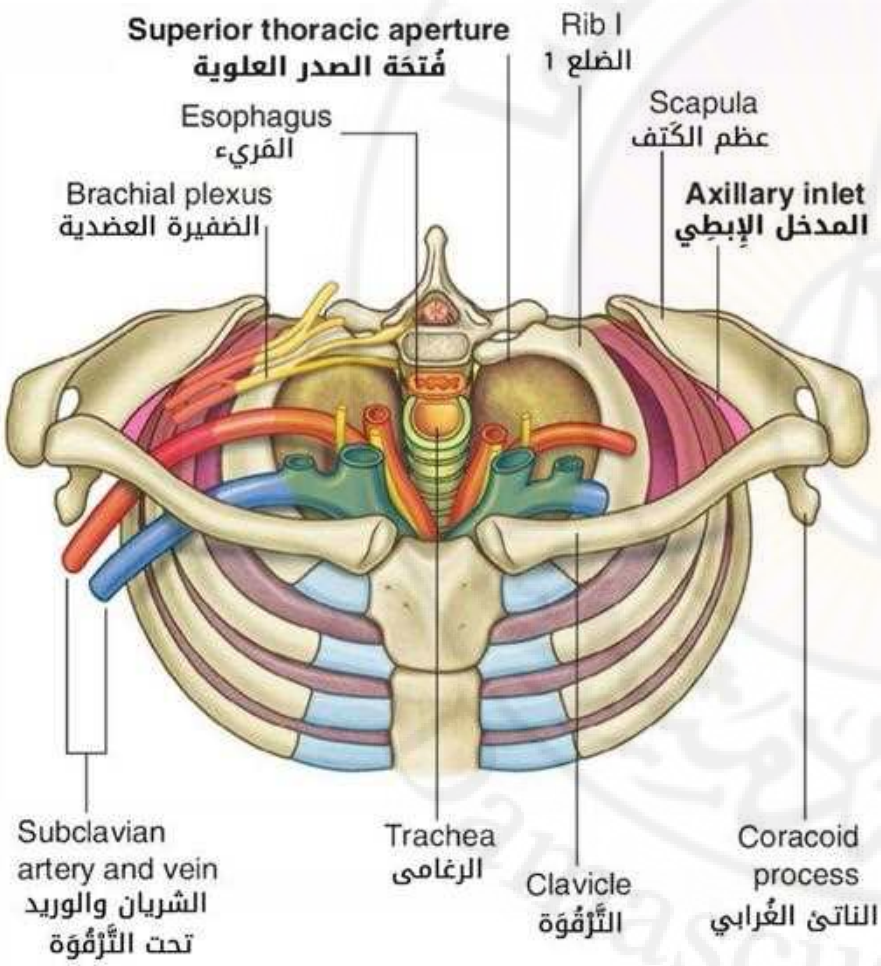


* **البنى المارة عبرها:**

1. الجزء العلوي من جوفي الجنبة اللذين يحيطان بالرئتين
2. البنى المارة بين الطرف العلوي والصدر: الشرايين والأوردة تحت الترقوة – الضفيرة العضدية
3. البنى المارة بين العنق والصدر: الشرايين السباتية – الأوردة الوداجية – الرغامى – المري – أعصاب (المبهم – الحجابي)

# فتحة الصدر السفلية Inferior Thoracic Aperture

- كبيرة، مغلقة بالحجاب، تعرف أيضاً بـــ:

**مخرج الصدر Thoracic Outlet**

*** الحدود:**

✓ الناتئ الرهابي (أمام)

✓ الغضاريف الضلعية للأضلاع 7-10

(الحافة الضلعية) + النهاية الأمامية للضلع 11 + الضلع 12 (وحشي)

✓ جسم الفقرة الصدرية 12 (خلف)

- الحد الخلفي أخفض من الحد الأمامي

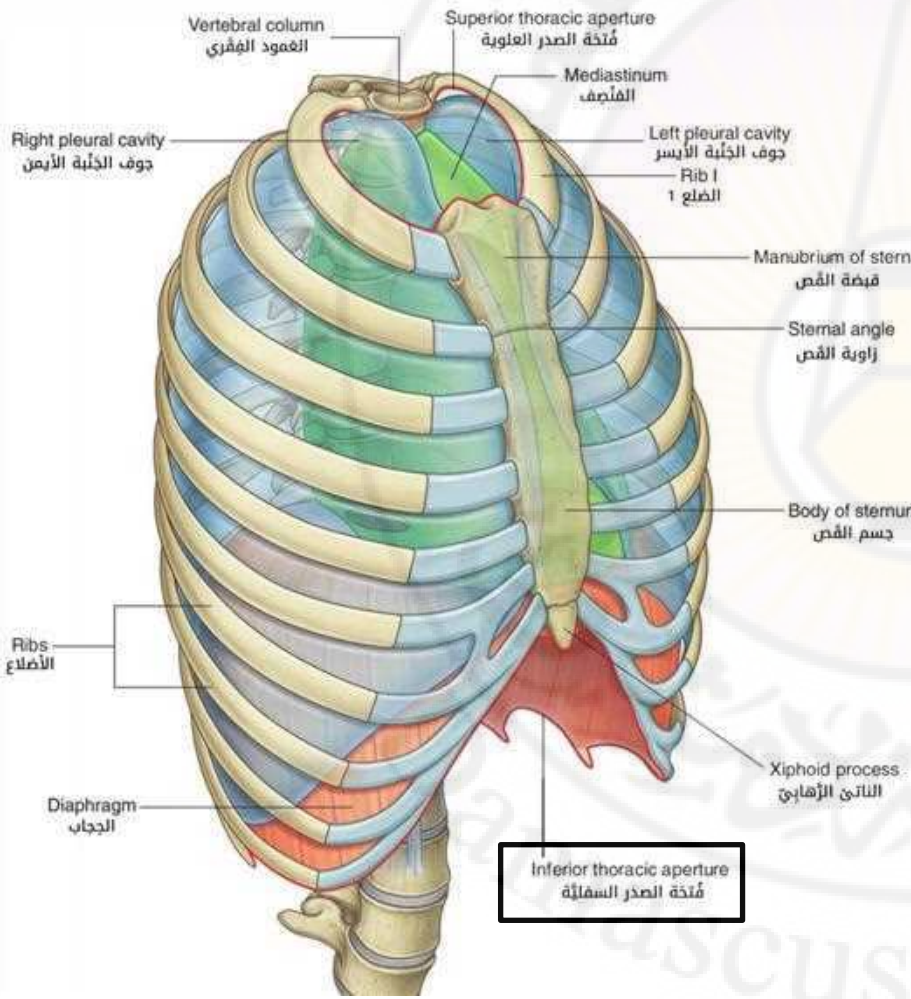


*** البنى المارة عبرها:**

- هي البنى المارة عبر الحجاب (انظر لاحقاً)

# الحجاب Diaphragm

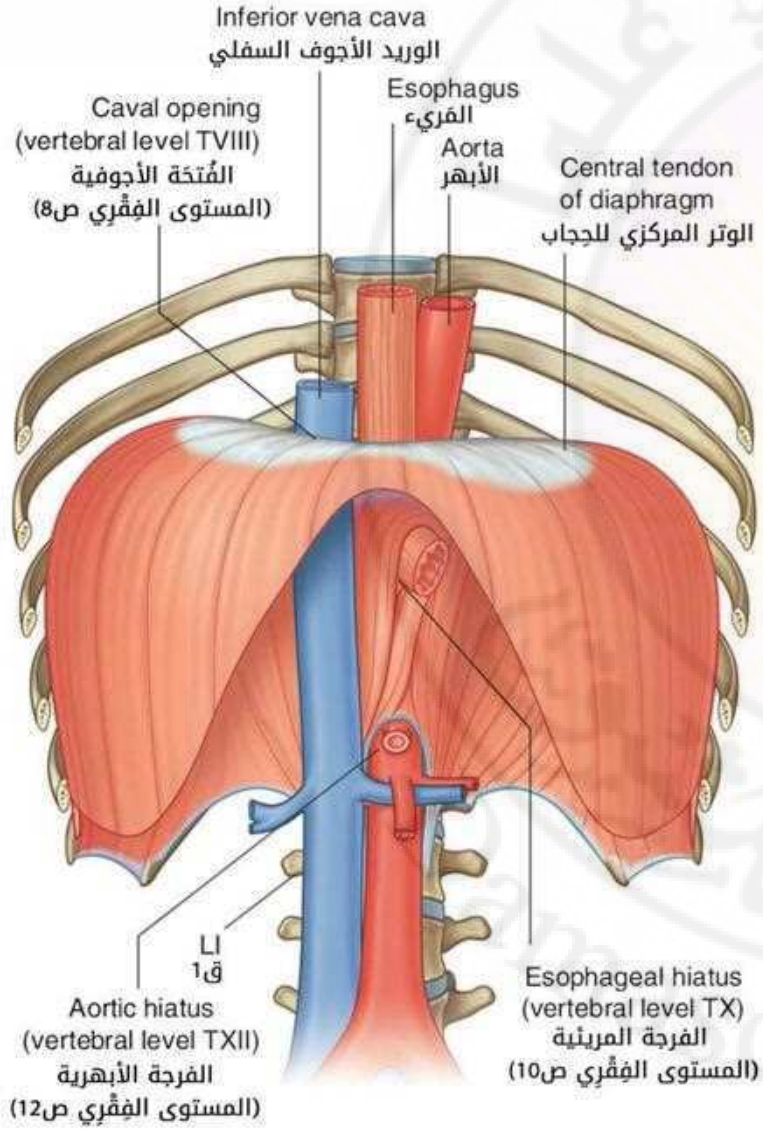


- يغلق فتحة الصدر السفلية، وتخترقه البنى المارة بين الصدر والبطن

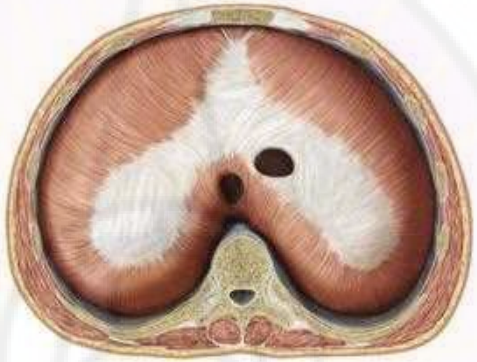

- بنية عضلية وترية:

✓ جزء **عضلي محيطي**

✓ جزء **وتري مركزي**:

- يشبه ورقة السباتي (له 3 وريقات)
- يلتحم سطحه العلوي مع السطح السفلي للتامور الليفي

- الحجاب منفوخ للأعلى في الجانبين مشكلاً قبتين (القبة اليمنى أعلى من القبة اليسرى)

- يعد الحجاب عضلة التنفس الرئيسية (شهيقية)

# الحجاب Diaphragm

- تنشأ الألياف العضلية للحجاب من حواف فتحة الصدر السفلية وتتقارب في الوتر المركزي، ويمكن تقسيم منشأ هذه الألياف إلى 3 أجزاء:

1. **جزء قصي Sternal Part**: من الوجه الخلفي للناتئ الرهابي

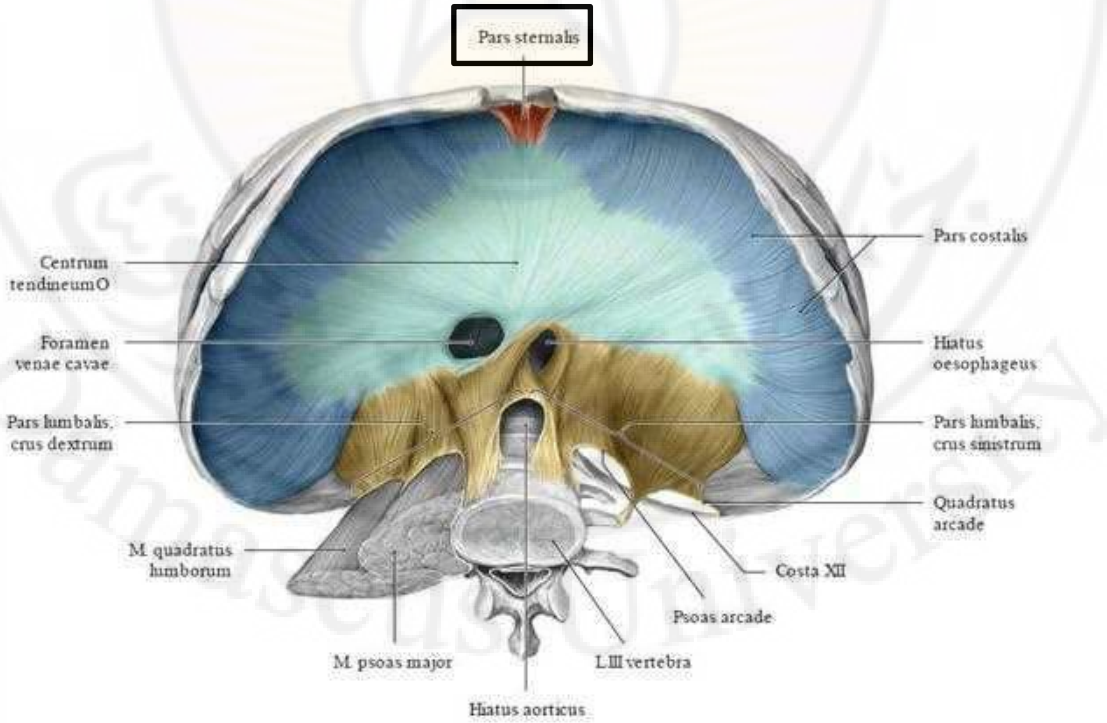

# الحجاب Diaphragm

**2. جزء ضلعي Costal Part:** من السطوح العميقة للأضلاع الستة السفلية وغضاريفها الضلعية

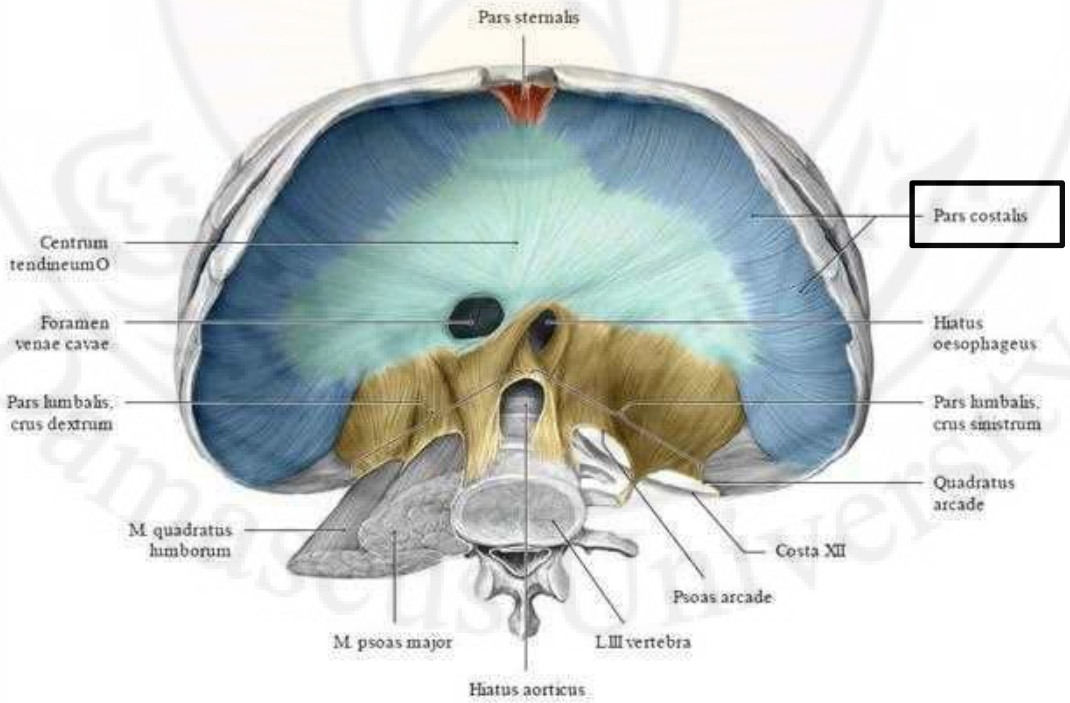

# الحجاب Diaphragm

**3. جزء قطني Lumbar Part**: يتألف من ساقين حجابيتين وأربطة مقوسة:

✓ **الساقان الحجابيتان (اليمنى واليسرى) R & L Crura of Diaphragm:**

- تنشأ من أجسام الفقرات القطنية

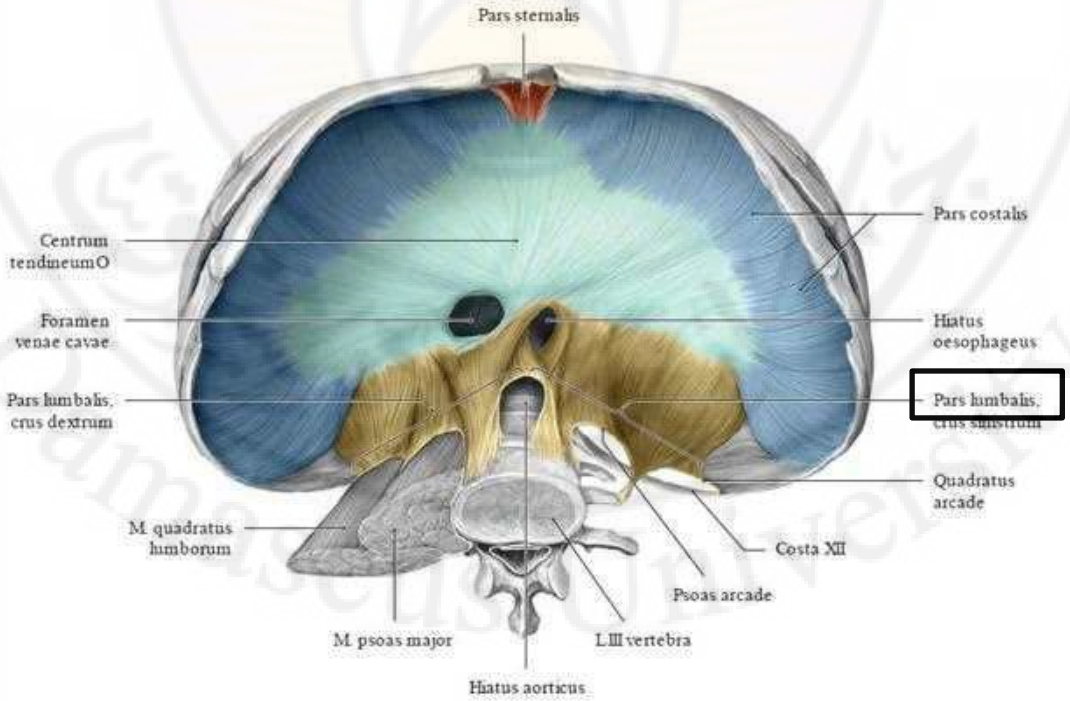

# الحجاب Diaphragm

**3. جزء قطني Lumbar Part**: يتألف من ساقين حجابيتين وأربطة مقوسة:

✓ **الرباط المقوس الإنسي Medial Arcuate Ligament:**

– تسمك الحافة العلوية للفافة العضلة القطنية (البسواس)

✓ **الرباط المقوس الوحشي Lateral Arcuate Ligament:**

– تسمك الحافة العلوية للفافة العضلة المربعة القطنية

✓ **الرباط المقوس الناصف Median Arcuate Ligament:**

– يصل بين الحافتين الإنسيتين للساقين الحجابيتين

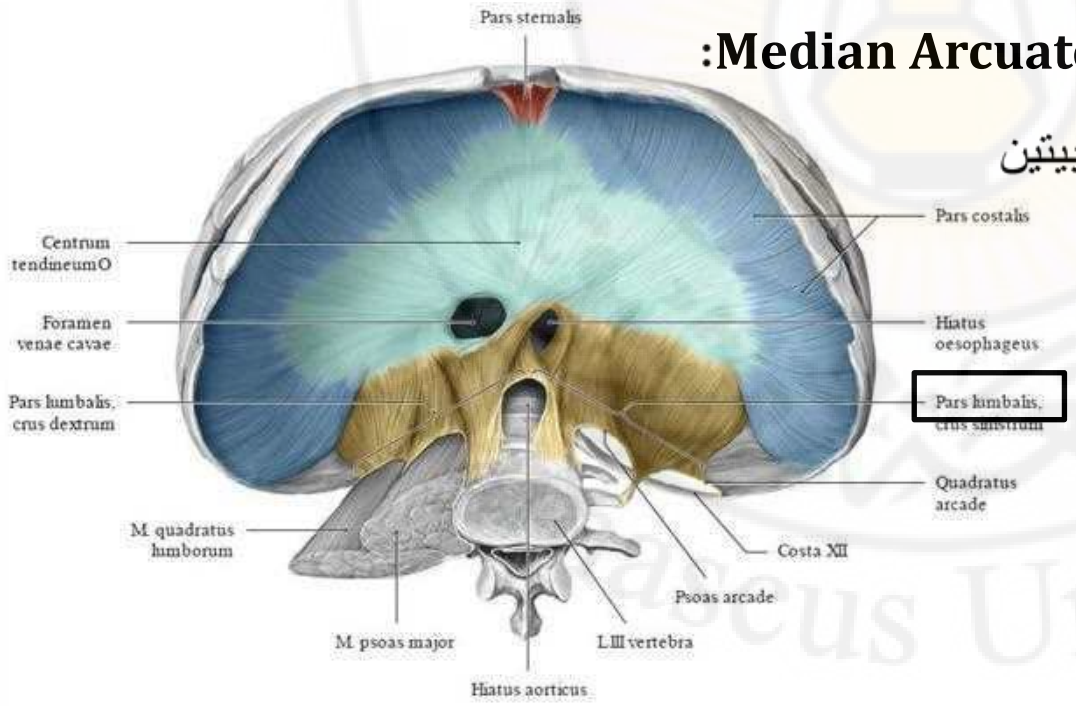

# الحجاب Diaphragm

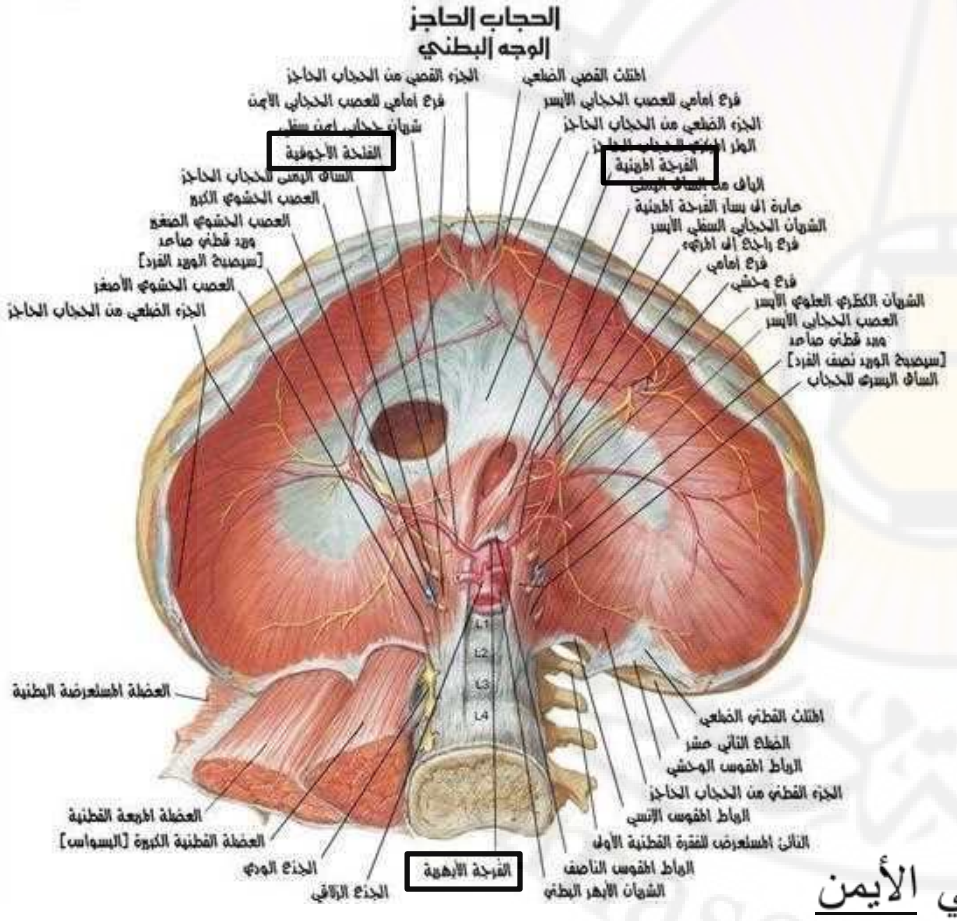


*** فتحات الحجاب الرئيسية:**

**1. الفرجة الأبهرية Aortic Hiatus:**

- مستوى الفقرة الصدرية 12
- يمر منها: الأبهر – القناة الصدرية – الوريد الفرد

**2. الفرجة المريئية Esophageal Hiatus:**

- – مستوى الفقرة الصدرية 10
- يمر منها: المري – العصبان المبهمان

**3. الفتحة الأجوفية Caval Opening:**

- مستوى الفقرة الصدرية 8
- يمر منها: الوريد الأجوف السفلي – العصب الحجابي الأيمن

(العصب الحجابي الأيسر يثقب قبة الحجاب اليسرى)

# الحجاب Diaphragm

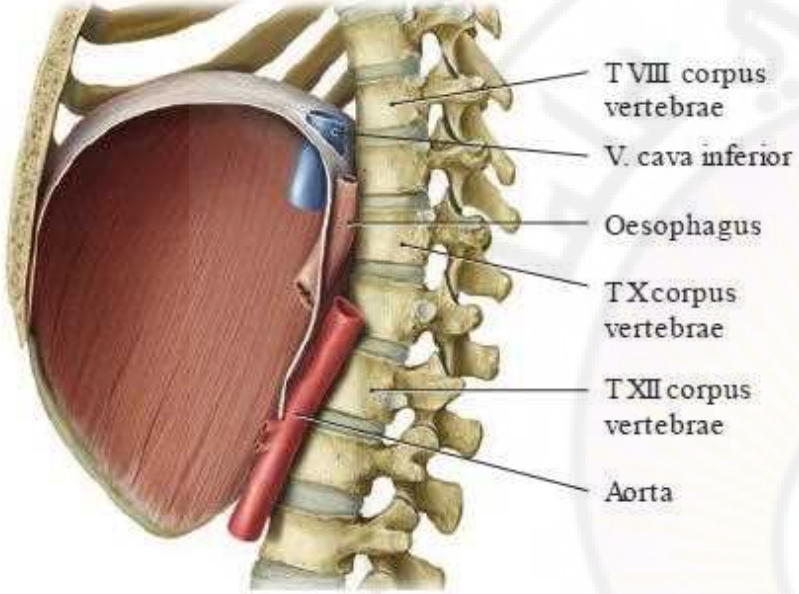


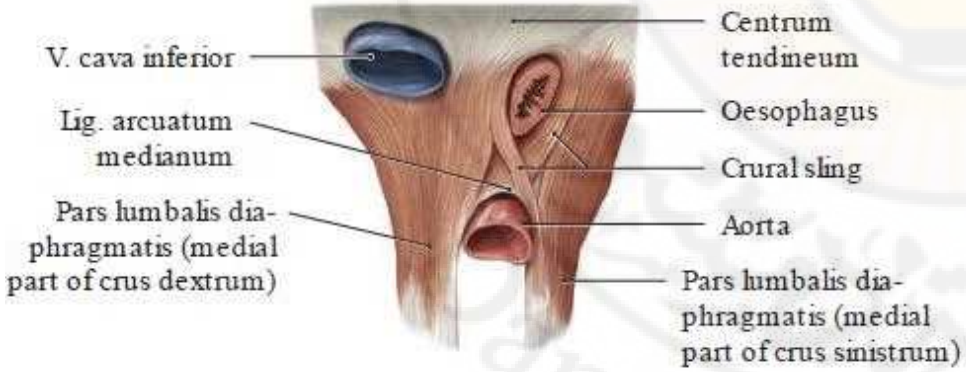


*** فتحات الحجاب الرئيسية:**

**1. الفرجة الأبهرية Aortic Hiatus:**

- مستوى الفقرة الصدرية 12
- يمر منها: الأبهر – القناة الصدرية – الوريد الفرد

**2. الفرجة المريئية Esophageal Hiatus:**

- – مستوى الفقرة الصدرية 10
- يمر منها: المري – العصبان المبهمان

**3. الفتحة الأجوفية Caval Opening:**

- مستوى الفقرة الصدرية 8
- يمر منها: الوريد الأجوف السفلي – العصب الحجابي الأيمن

(العصب الحجابي الأيسر يثقب قبة الحجاب اليسرى)

# الحجاب Diaphragm

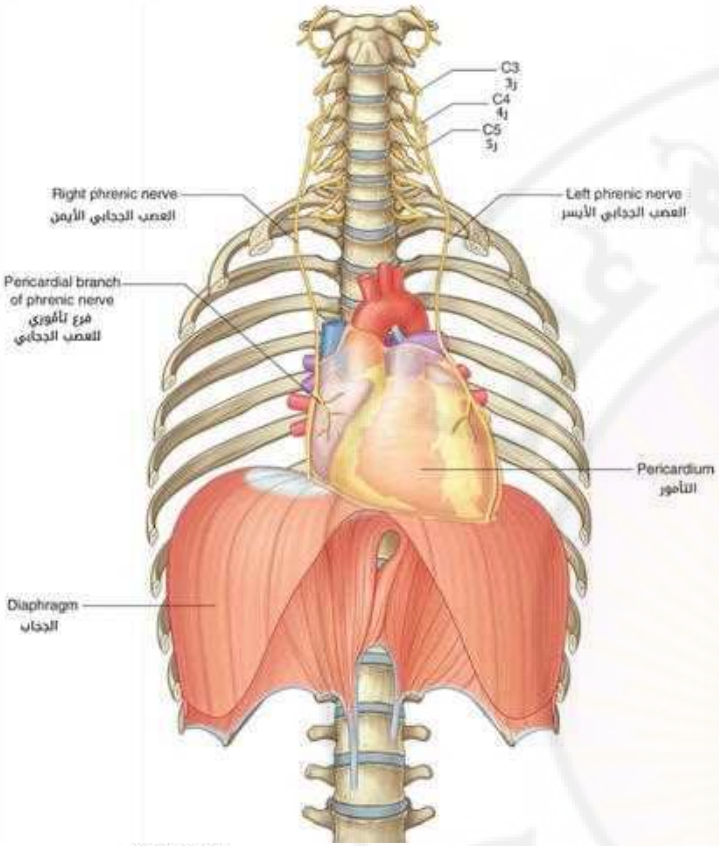


*** عمل الحجاب:**

- تقلص الحجاب يؤدي إلى سحب الوتر المركزي للأسفل، وبالتالي إلى ازدياد القطر العمودي للصدر (عضلة الشهيق الرئيسية)

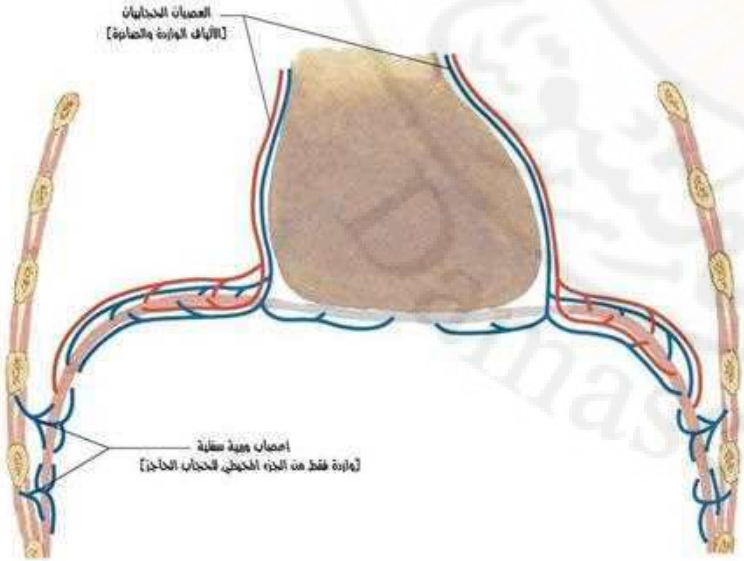


*** تعصيب الحجاب:**

- <u>التعصيب الحركي</u>: العصب الحجابي (C3-5)
- <u>التعصيب الحسي</u>:
  - العصب الحجابي (في المركز)
  - الأعصاب الوربية الستة السفلية (في المحيط)

# Mechanics of Respiration آليات التنفس

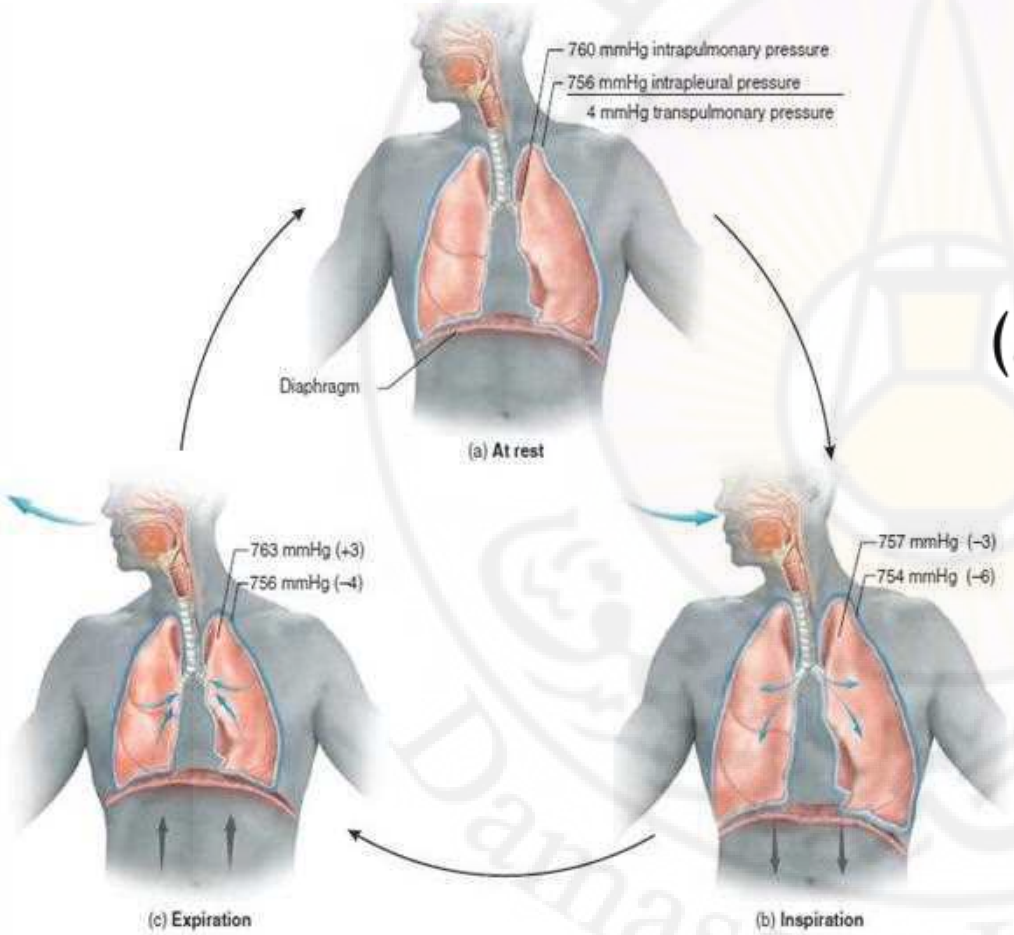


- يتألف التنفس من طورين متناوبين:

✓ **شهيق:** ازدياد سعة جوف الصدر

(تحرك الهواء إلى داخل الرئتين)

✓ **زفير:** تناقص سعة جوف الصدر

(تحرك الهواء إلى خارج الرئتين)

# آليات التنفس Mechanics of Respiration

* **خلال الشهيق:** تطاول أقطار جوف الصدر:

1. **العمودي:** الحجاب
2. **الأمامي الخلفي:** القص والنهايات القصية للأضلاع (حركة مقبض المضخة)
3. **المعترض:** الأقسام الوسطى لأجسام الأضلاع (حركة مقبض الدلو)

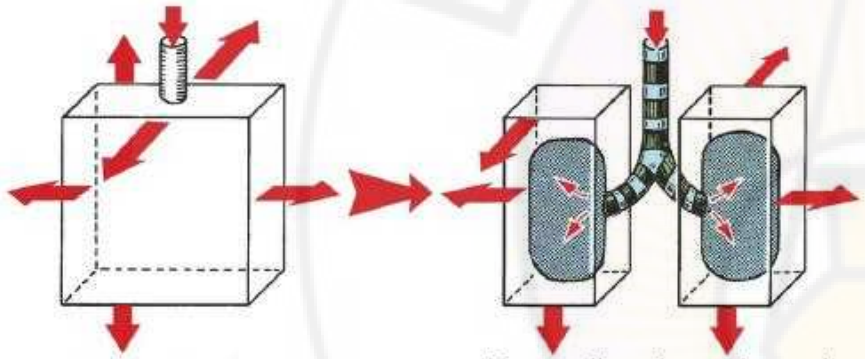





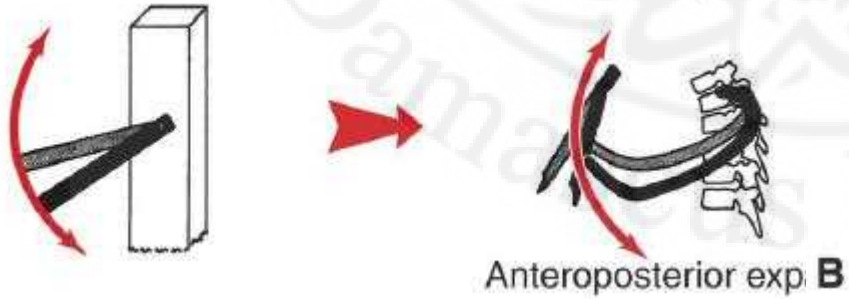


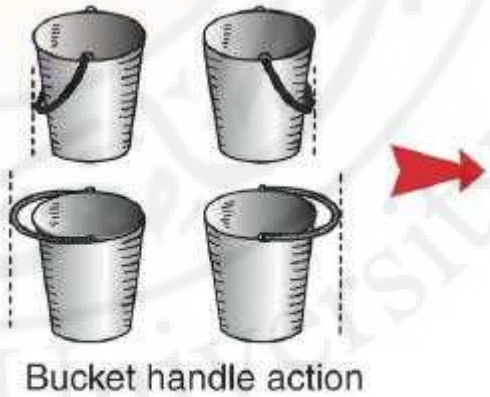


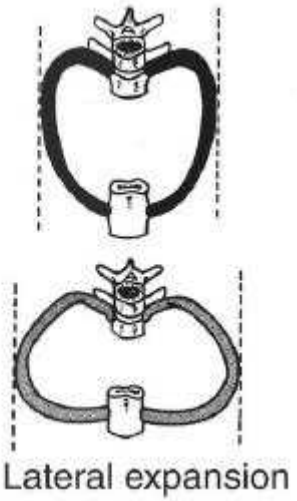

# Mechanics of Respiration آليات التنفس

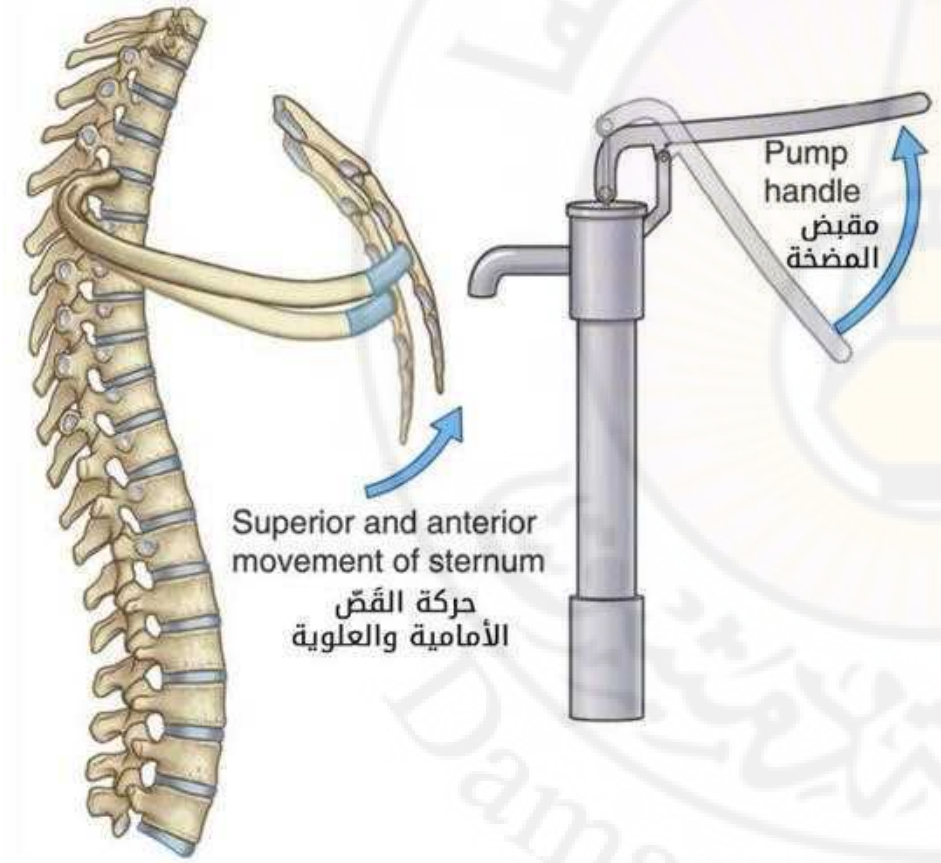


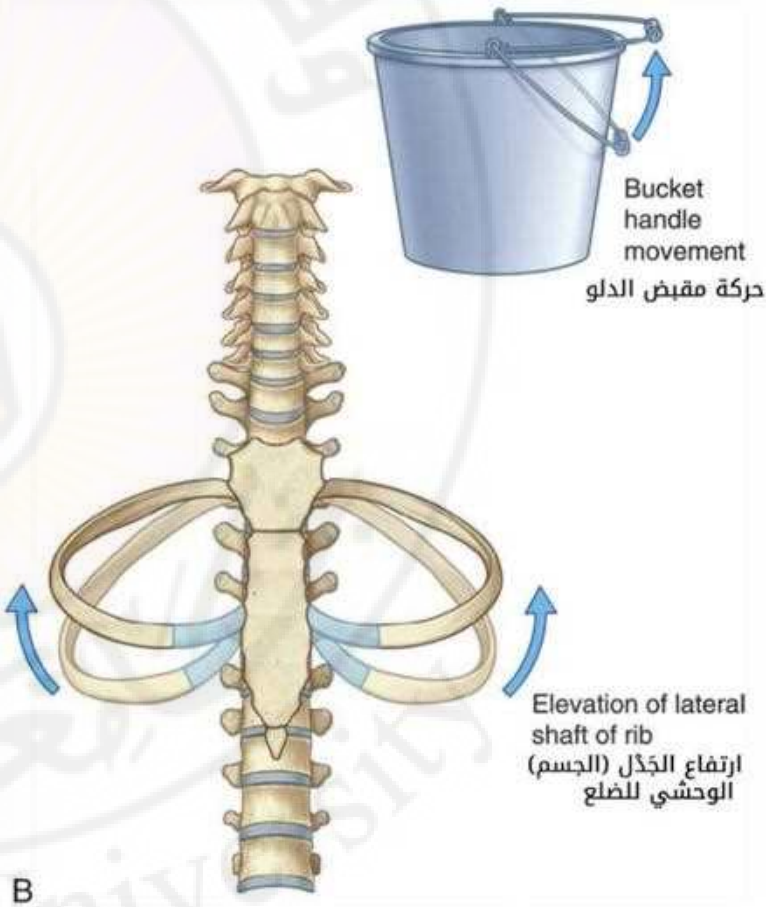

# Mechanics of Respiration آليات التنفس

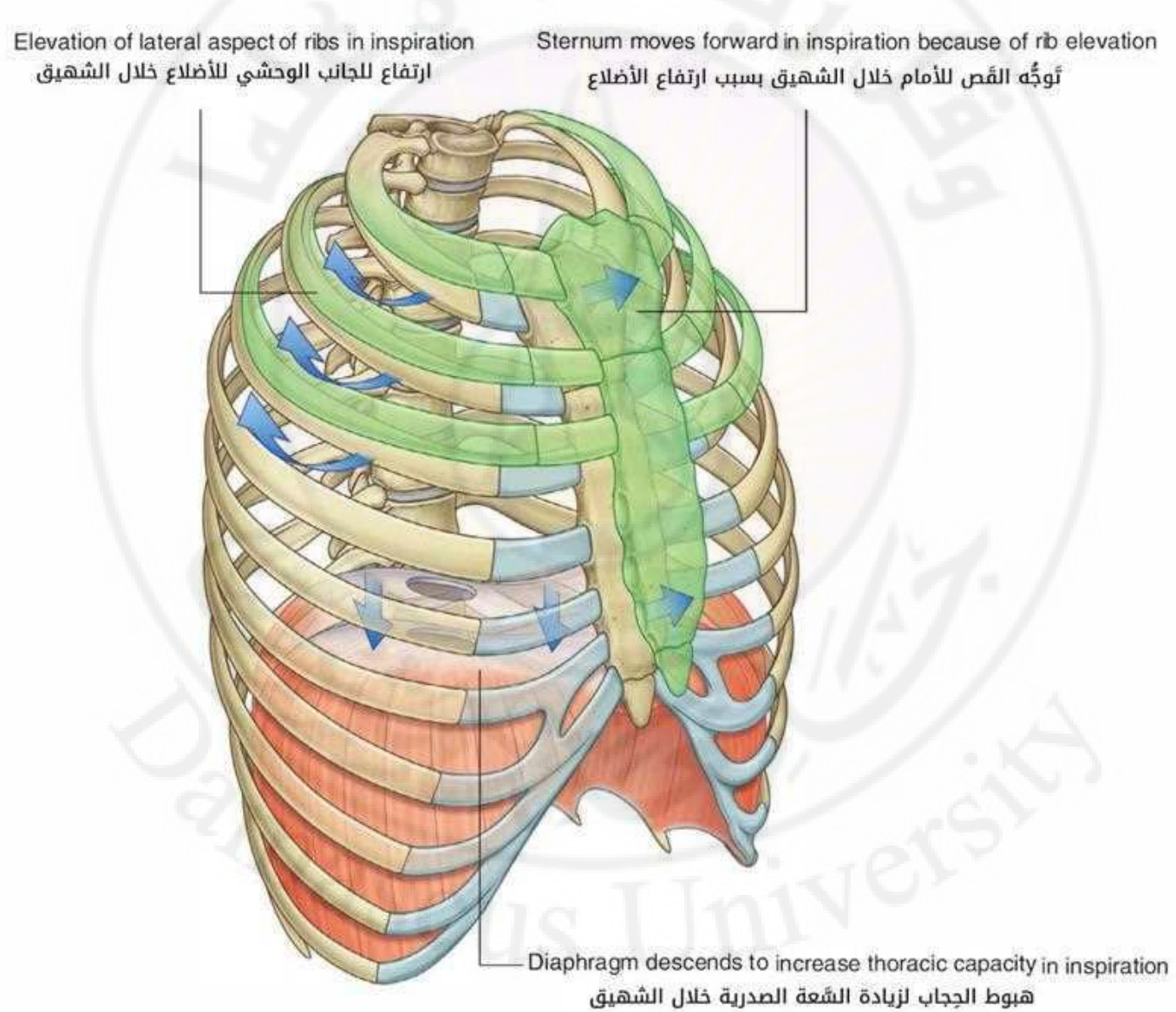

# الأحياز (المسافات) الوربية Intercostal Spaces

- تقع بين الأضلاع المتجاورة، وتُملأ بالعضلات الوربية
- تتوضع الحزم العصبية الوعائية الوربية Neurovascular Intercostal Bundles:
  - ضمن التلم الضلعي على طول الحافة السفلية للضلع العلوي في كل حيز وربي
  - في المستوى ما بين العضلات الوربية الباطنة والعمقى
  - بالترتيب التالي (من الأعلى إلى الأسفل): وريد – شريان – عصب (VAN)

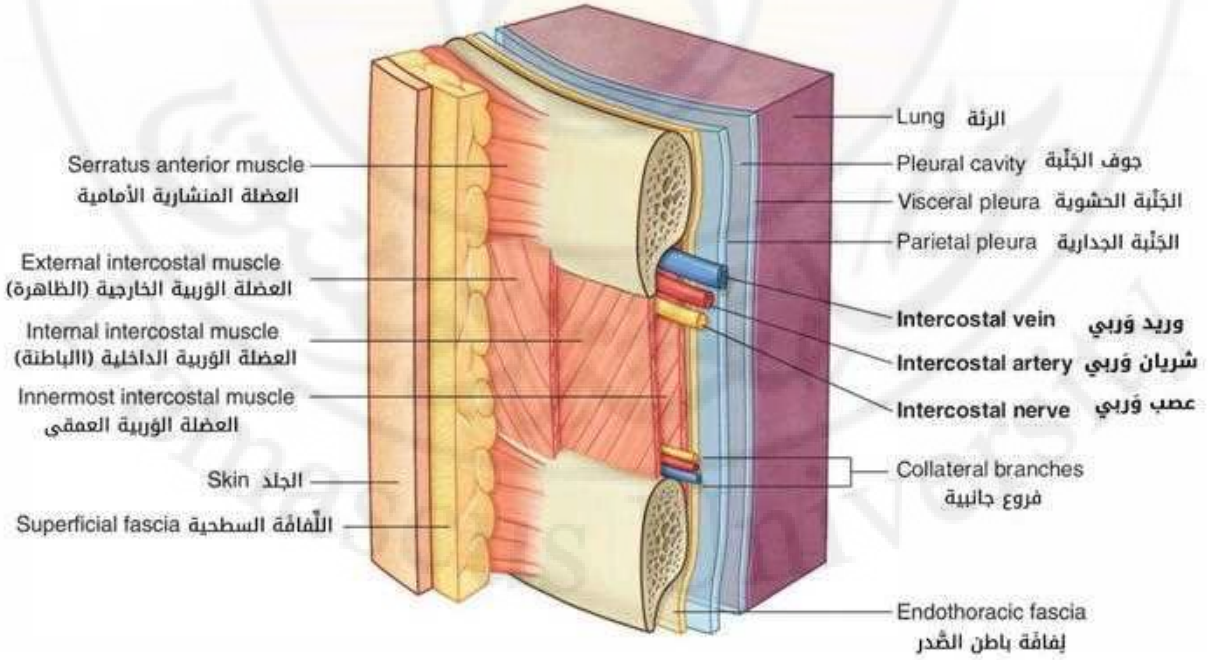

# الصدر Thorax



# جدار الصدر Thoracic Wall

# جدار الصدر Thoracic Wall



# ٥. الهيكل العظمي

# الهيكل الصدري Thoracic Skeleton



# □ . العضلات – الأوعية – الأعصاب

□ □□□□□□ – □□□□□□□ – □□□□□□□

# العضلات المساهمة في عملية التنفس

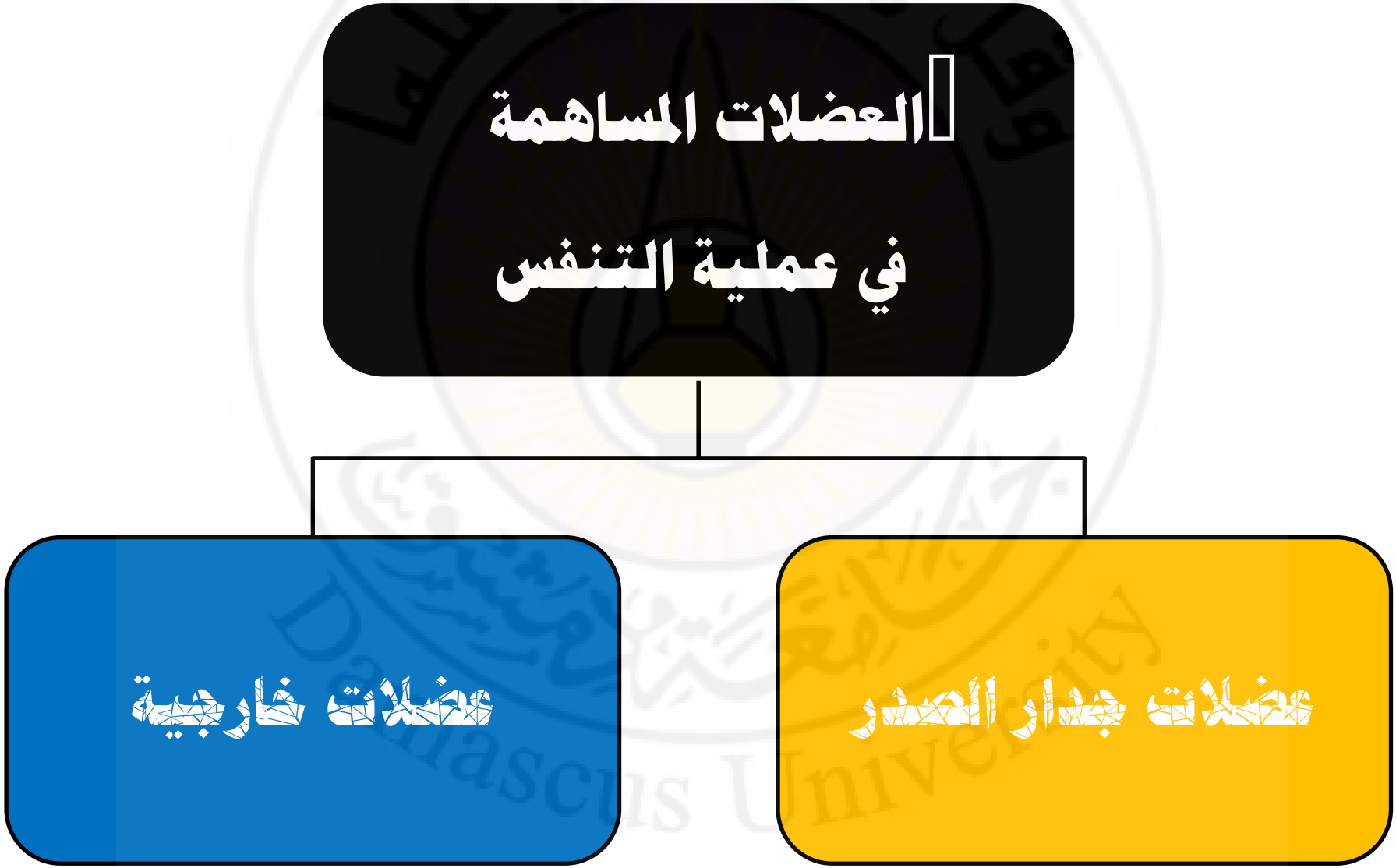

# العضلات المساهمة في عملية التنفس

## I. عضلات جدار الصدر

1. العضلات الوربية الظاهرة
2. العضلات الوربية الباطنة
3. العضلات الوربية العمقى (البطانية)
4. العضلات تحت الضلعية
5. العضلة المستعرضة الصدرية

Damascus University

# العضلات المساهمة في عملية التنفس

## I. عضلات جدار الصدر

### 1. العضلة الوربية الظاهرة External Intercostal Muscle:

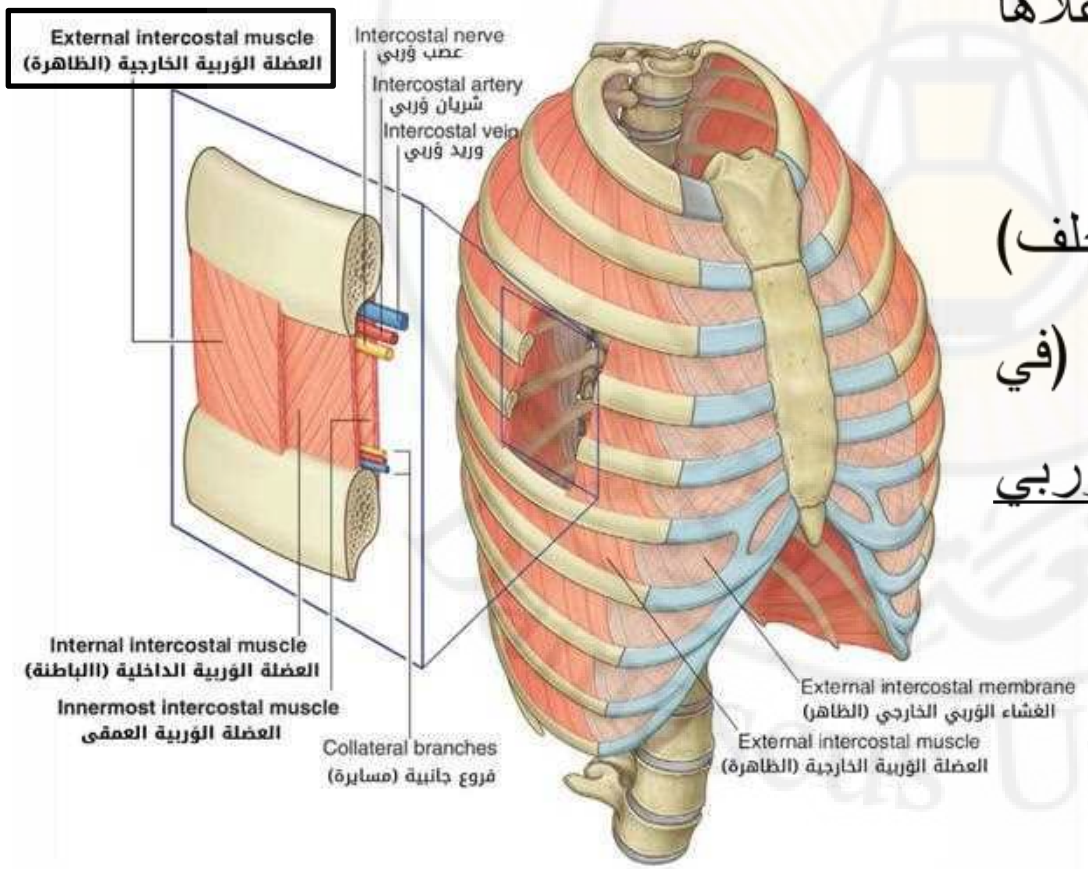


- تمتد من الحافة السفلية للضلع أعلاها إلى الحافة العلوية للضلع أسفلها
- تمتد من حديبات الأضلاع (في الخلف) إلى الاتصالات الضلعية الغضروفية (في الأمام)، حيث تستبدل بالغشاء الوربي الظاهر (الأمامي)
- اتجاه أليافها: للأسفل والأمام
- رفع الأضلاع (شهيقية)

# العضلات المساهمة في عملية التنفس

## I. عضلات جدار الصدر

### 2. العضلة الوربية الباطنة Internal Intercostal Muscle:

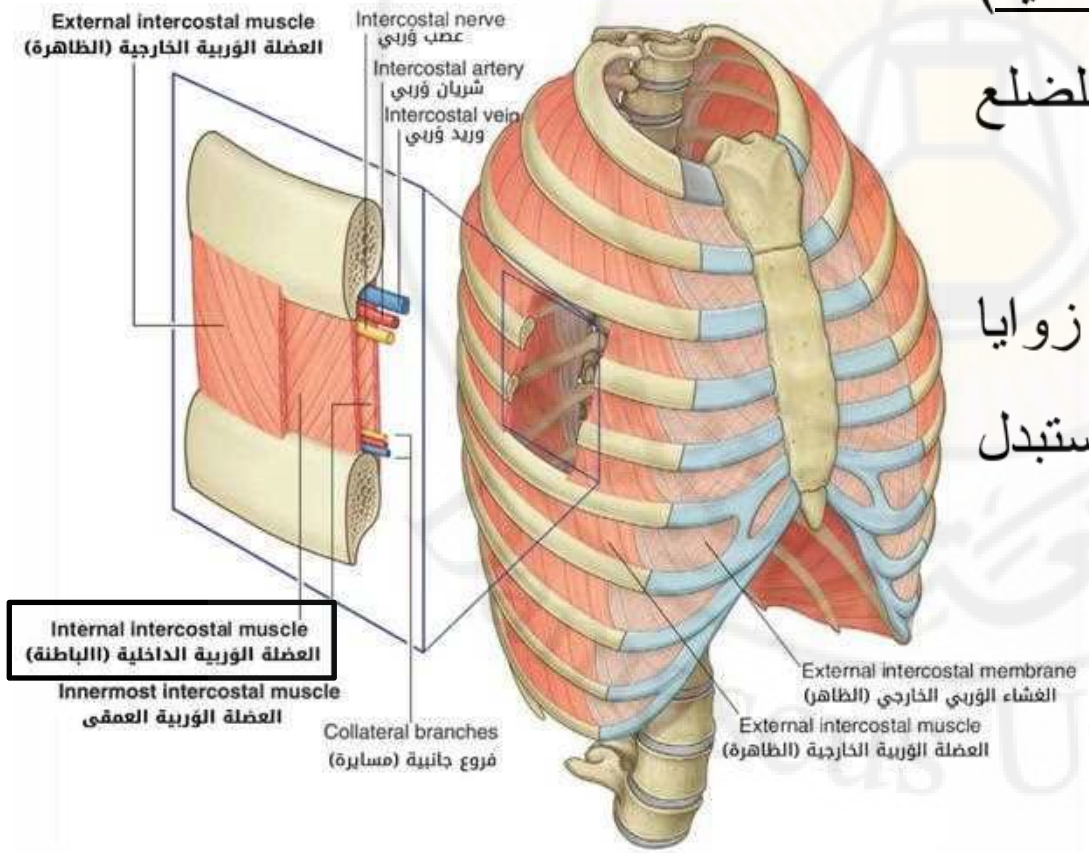


- تمتد من التلم الضلعي (الحافة الوحشية) للضلع أعلاها إلى الحافة العلوية للضلع أسفلها
- من القص (في الأمام) إلى زوايا الأضلاع (في الخلف)، حيث تستبدل بالغشاء الوربي الباطن (الخلفي)
- اتجاه أليافها: للأسفل والخلف
- خفض الأضلاع (زفيرية)

# العضلات المساهمة في عملية التنفس

## I. عضلات جدار الصدر

### 3. العضلة الوربية العمقى (البطانية) Innermost Intercostal Muscle:

- تمتد من التلم الضلعي (الحافة الإنسية) للضلع أعلاها إلى الحافة العلوية للضلع أسفلها
- تبطنها: **لفافة باطن الصدر***
- اتجاه أليافها مشابه للعضلة الوربية الباطنة
- تعمل مع العضلة الوربية الباطنة على خفض الأضلاع (زفيرية)

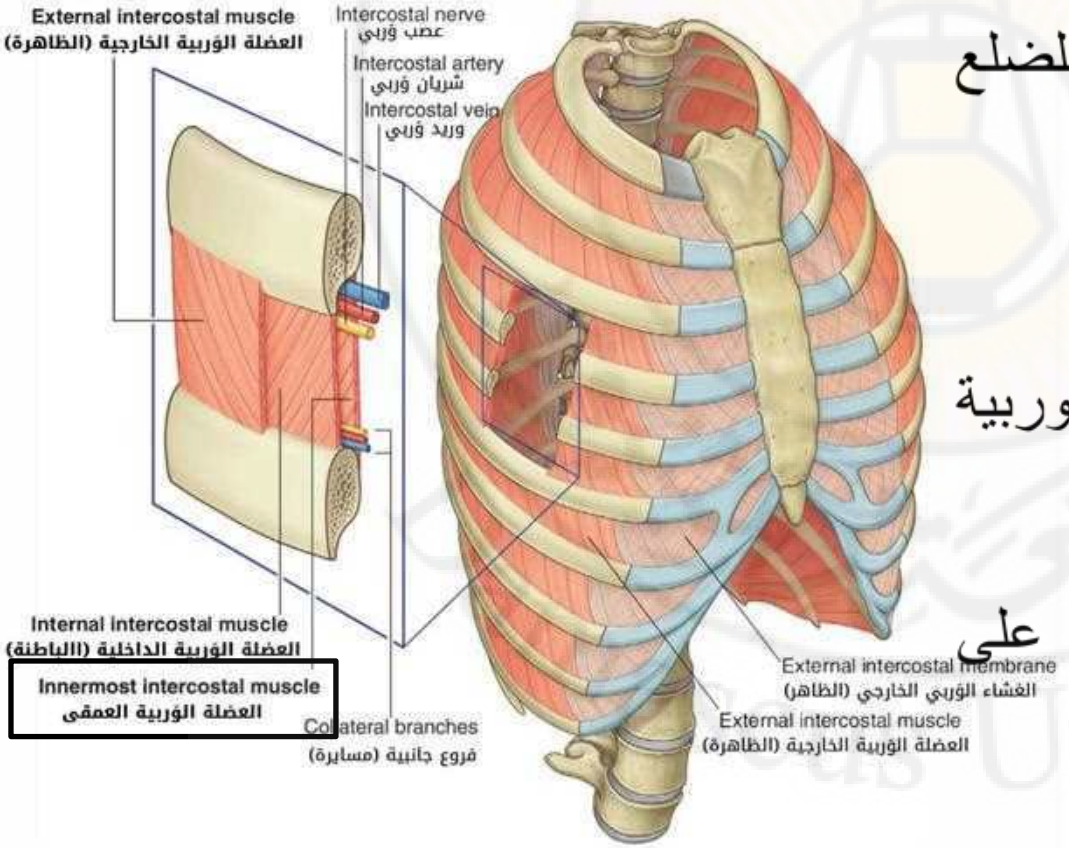

# لفافة باطن الصدر Endothoracic Fascia

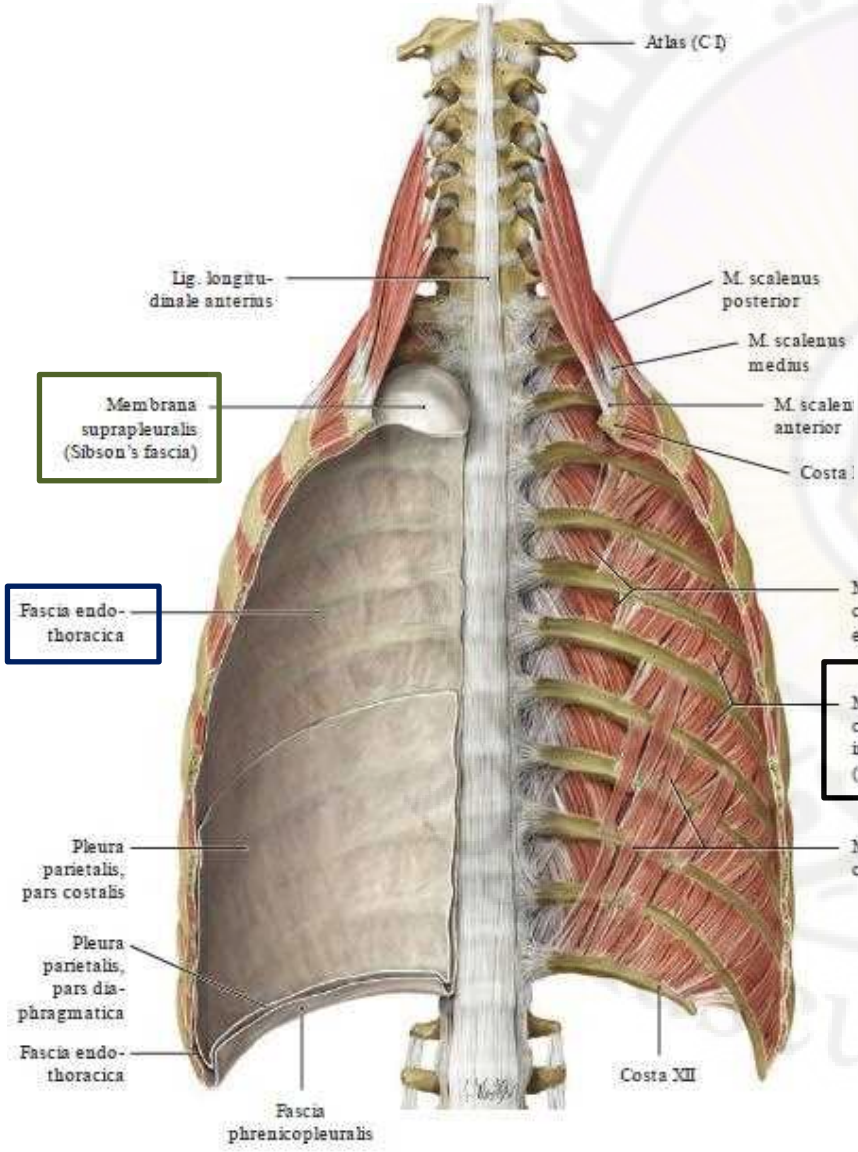


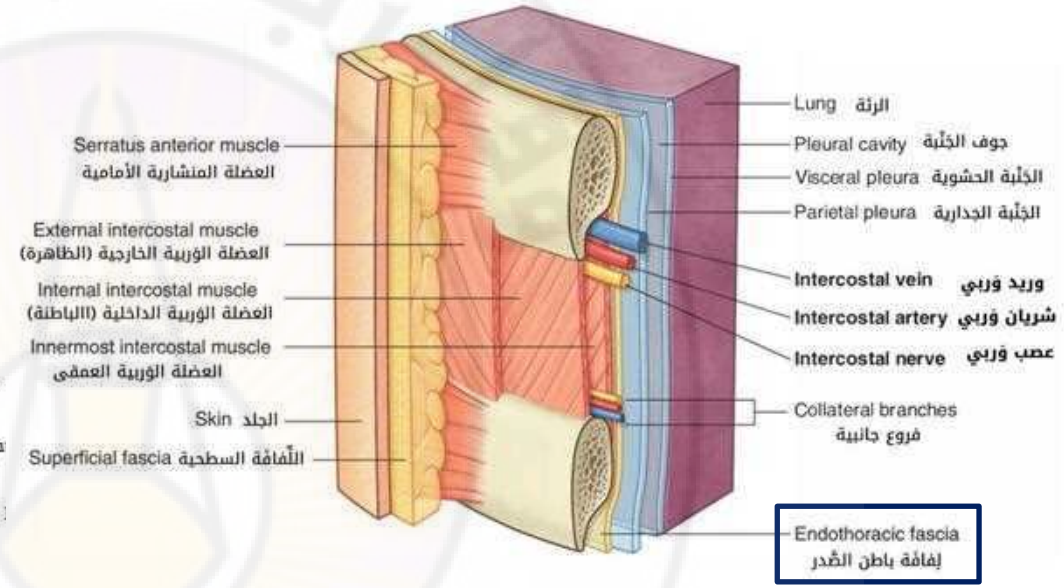


**العضلات الوربية العمقى (البطانية)**

*** لفافة باطن الصدر:**

- طبقة من نسيج ضام رخو، تفصل الطبقة العميقة من العضلات الوربية عن الجنبة (الجدارية)
- تتسمك فوق قمة الجنبة مشكلة **الغشاء فوق الجنبة**

**Suprapleural Membrane**

# العضلات المساهمة في عملية التنفس

## I. عضلات جدار الصدر

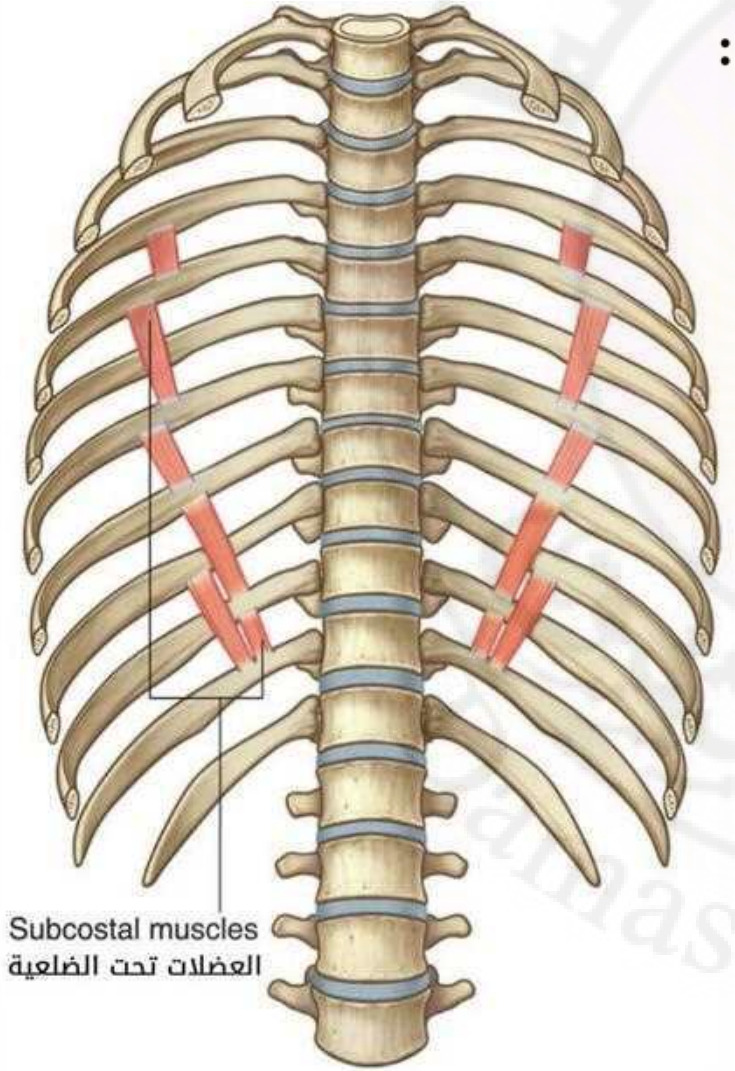


### 4. العضلات تحت الضلعية Subcostal Muscles:

- تمتد من السطح الداخلي للأضلاع السفلية (قرب زوايا الأضلاع) إلى السطح الداخلي للضلع الثاني أو الثالث أسفلها
- خفض الأضلاع (زفيرية)

# العضلات المساهمة في عملية التنفس

## I. عضلات جدار الصدر

### 5. العضلة المستعرضة الصدرية Transversus Thoracis Muscle:

- تعرف أيضاً بـــ: العضلة القصية الضلعية
- تمتد من السطح الداخلي لـــ:
  - القسم السفلي من جسم القص
  - الناتئ الرهابي
  - الغضاريف الضلعية للأضلاع 4-7

إلى السطوح الداخلية للغضاريف الضلعية للأضلاع 2-6

- خفض الأضلاع (زفيرية)

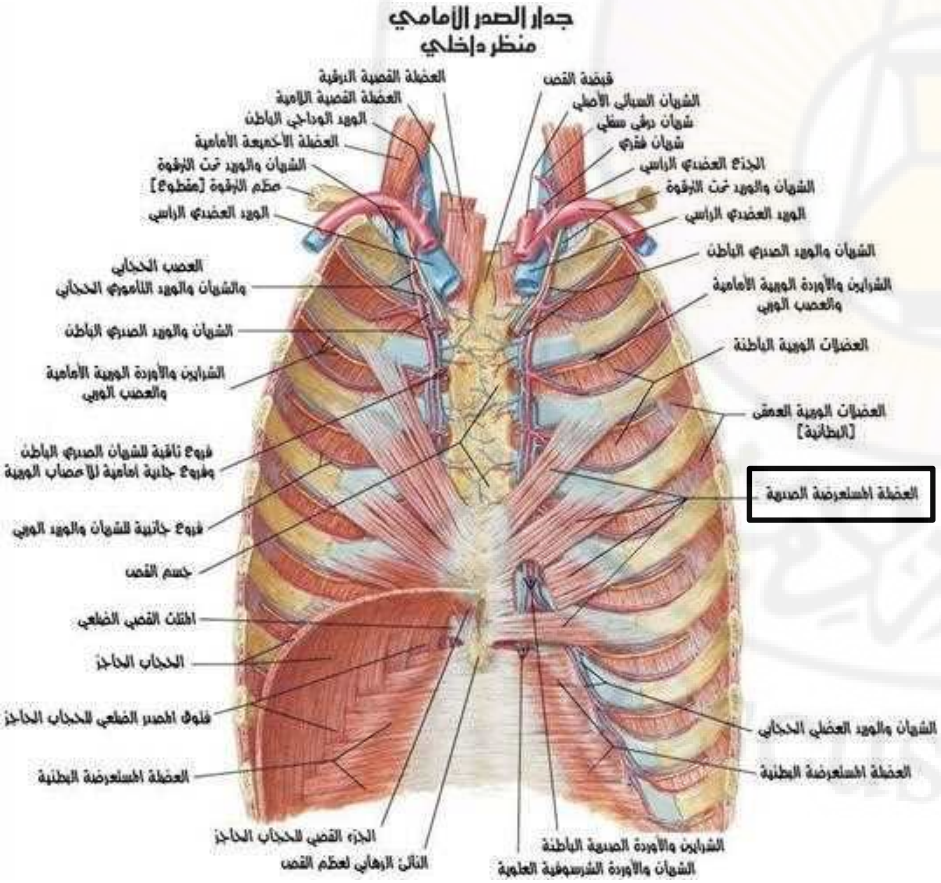

# العضلات المساهمة في عملية التنفس

## II. العضلات الخارجية

### أ. تربط جدار الصدر بالعنق:

- ✓ القترائية (شهيقية)
- ✓ الأخمعيات (شهيقية)

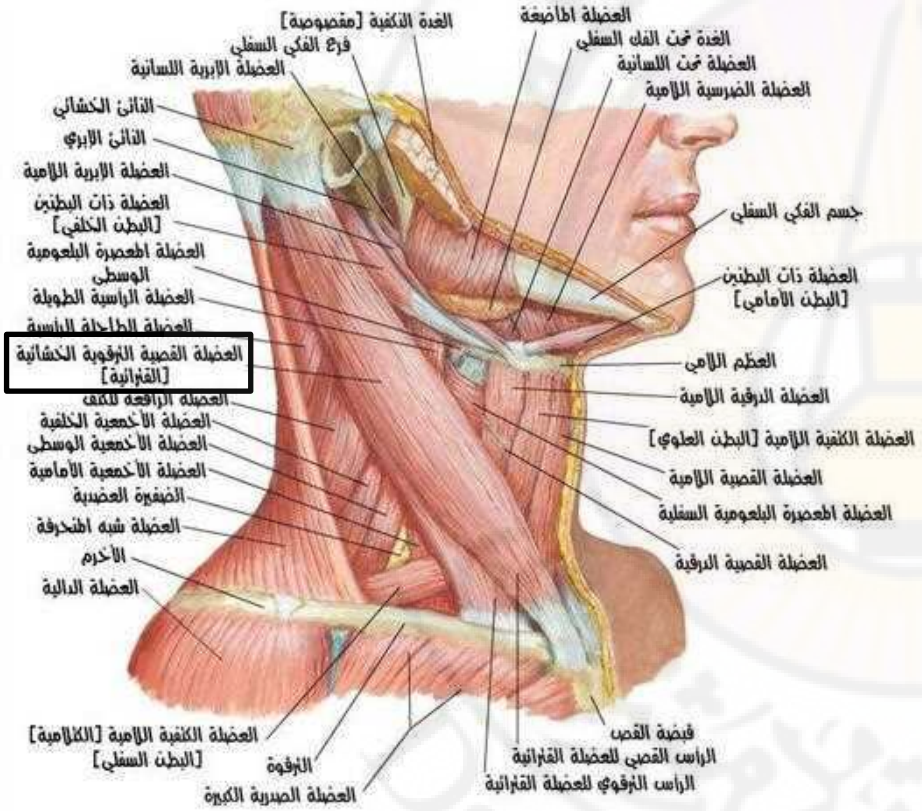


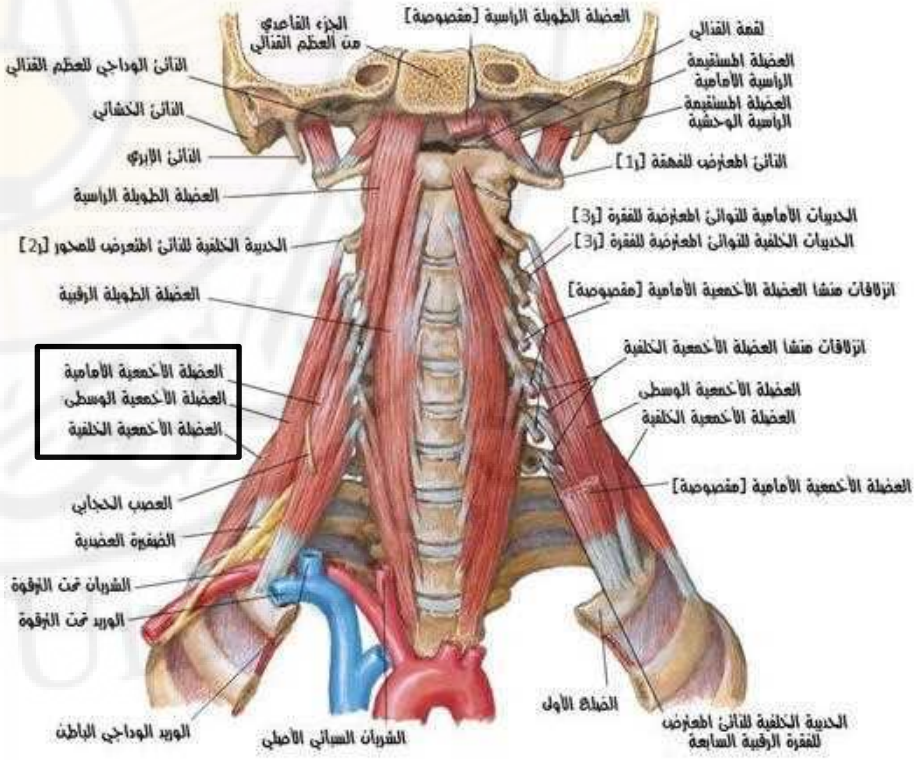

# العضلات المساهمة في عملية التنفس

## II. العضلات الخارجية

**ب. تربط جدار الصدر بالزنار الكتفي والطرف العلوي:**

- ✓ الصدرية الكبيرة (شهيقية)
- ✓ الصدرية الصغيرة (شهيقية)
- ✓ المنشارية الأمامية (شهيقية)

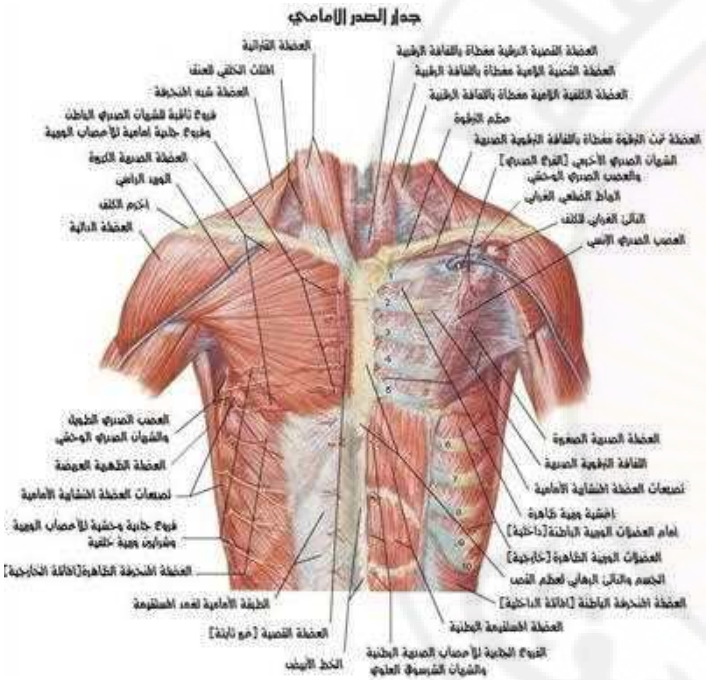




# العضلات المساهمة في عملية التنفس

## II. العضلات الخارجية

### جـ. تربط جدار الصدر بالبطن:

- ✓ المستقيمة البطنية "الأهم" (زفيرية)
- ✓ المنحرفة الظاهرة (زفيرية)
- ✓ المنحرفة الباطنة (زفيرية)
- ✓ المعترضة البطنية (زفيرية)

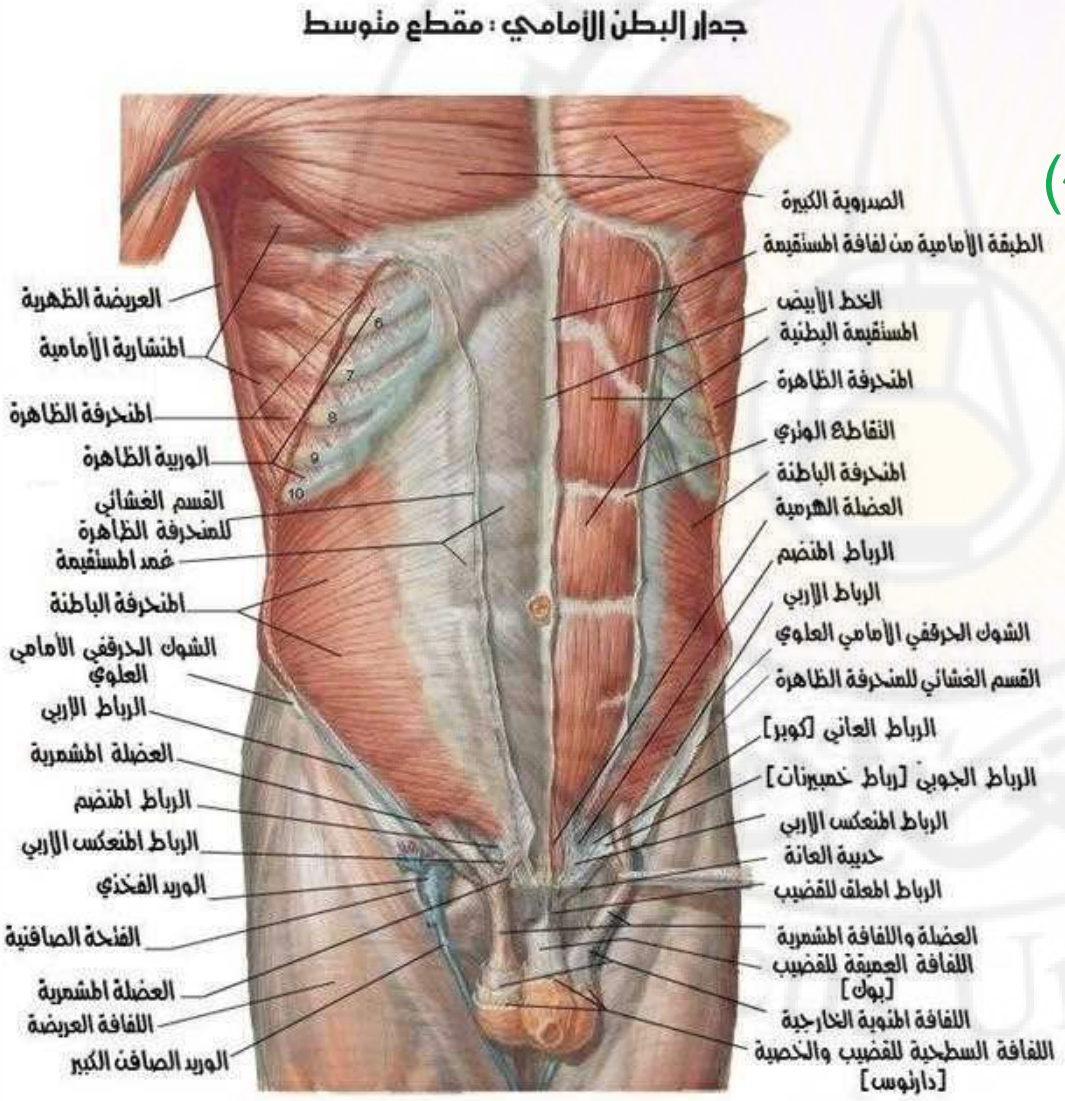

# العضلات المساهمة في عملية التنفس

## II. العضلات الخارجية

**د. تربط جدار الصدر بالظهر:**

- ✓ رافعات الأضلاع (شهيقية)
- ✓ المنشارية الخلفية العلوية (شهيقية)
- ✓ المنشارية الخلفية السفلية (زفيرية)

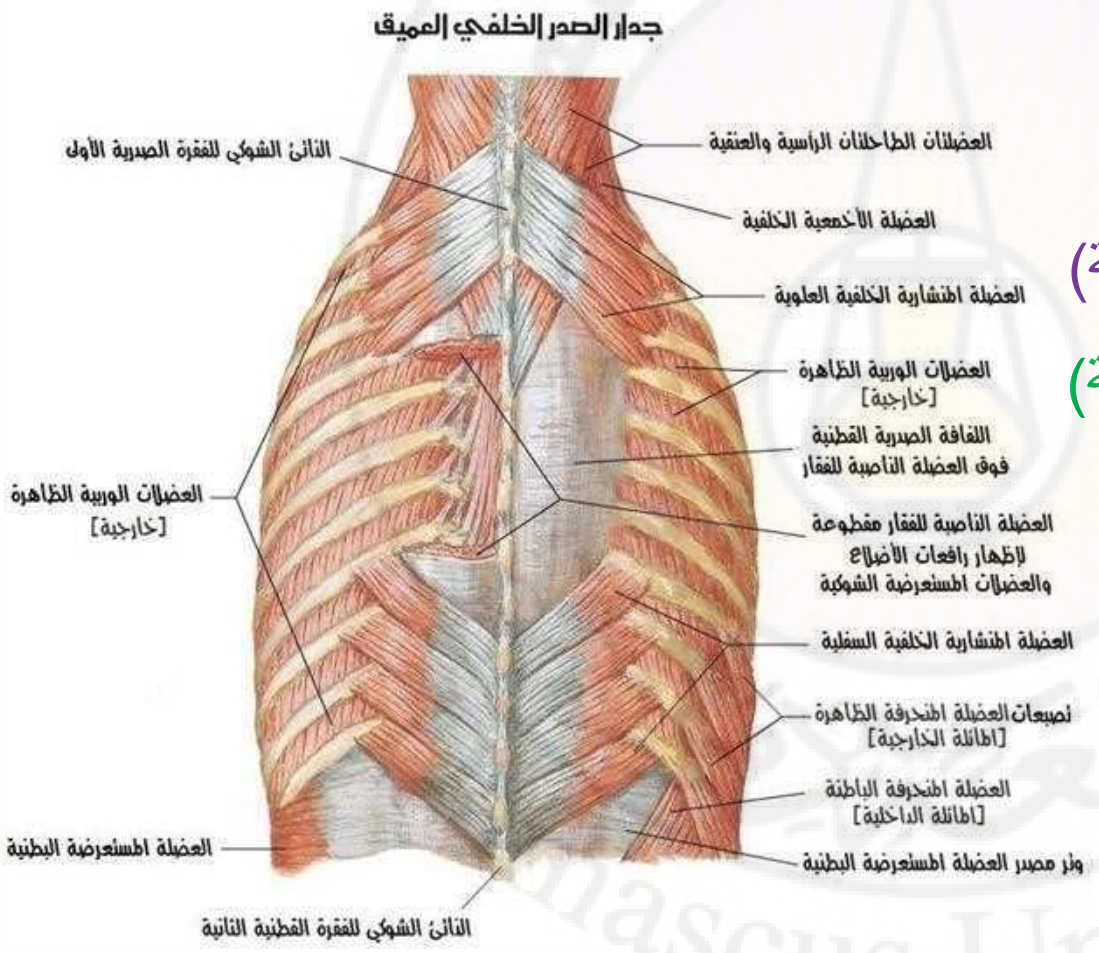

# العضلات المساهمة في عملية التنفس

❑ **الشهيق:**

- **خلال التنفس الهادئ:** الحجاب (العضلة الرئيسية) – العضلات الوربية (الظاهرة بشكل أساسي)
- **خلال ضائقة تنفسية:** عضلات شهيقية ثانوية، أهمها: القترائية – الأخمعيات – الصدرية الكبيرة – الصدرية الصغيرة – المنشارية الأمامية

❑ **الزفير:**

- **خلال التنفس الهادئ:** زفير منفعل بسبب استرخاء الحجاب
- **خلال زفير قسري:** عضلات زفيرية ثانوية، أهمها: عضلات جدار البطن: المستقيمة البطنية (الأهم) – المنحرفة الظاهرة – المنحرفة الباطنة – المعترضة البطنية

# العضلات المساهمة في عملية التنفس

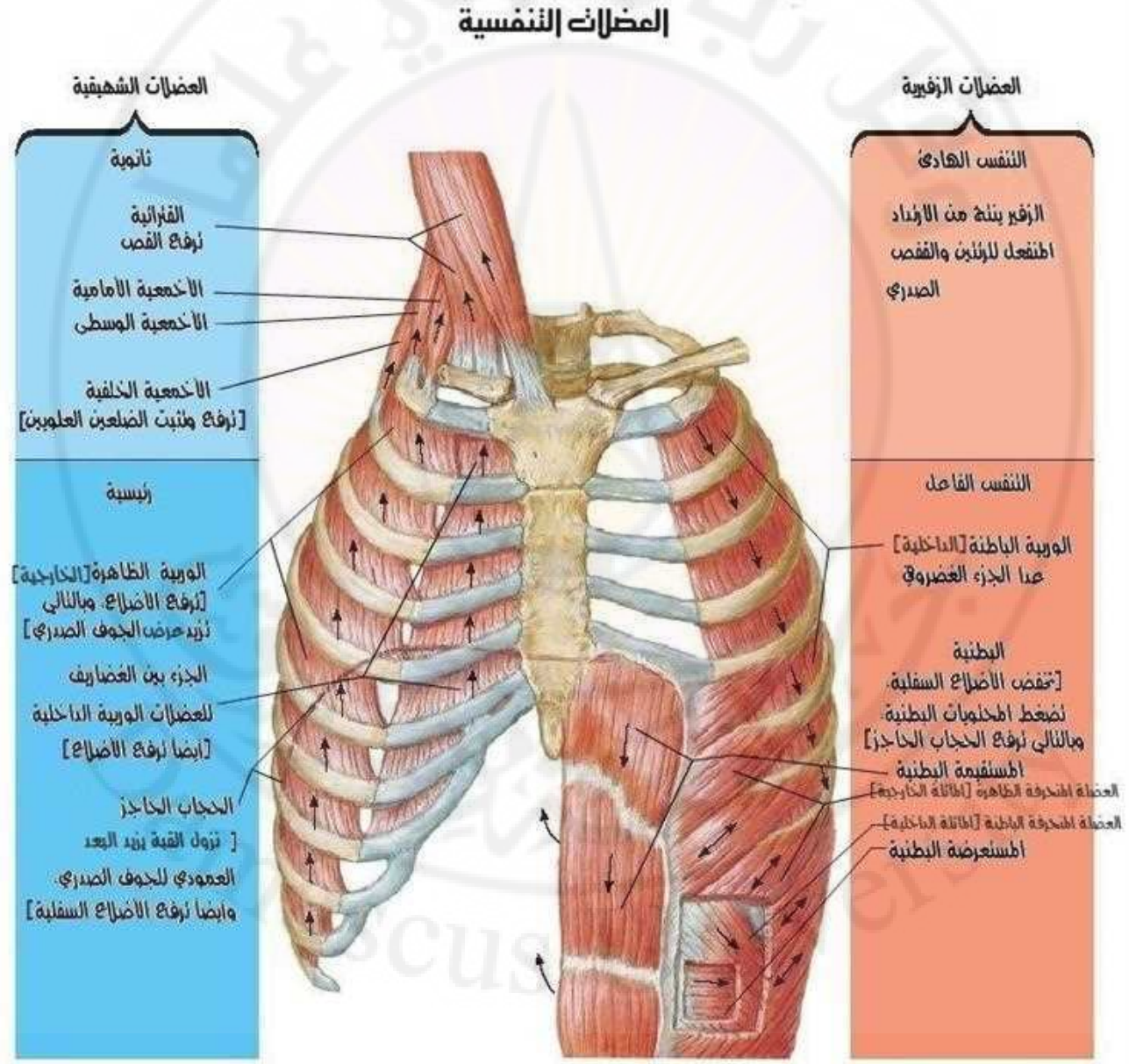

# التغذية الشريانية لجدار الصدر

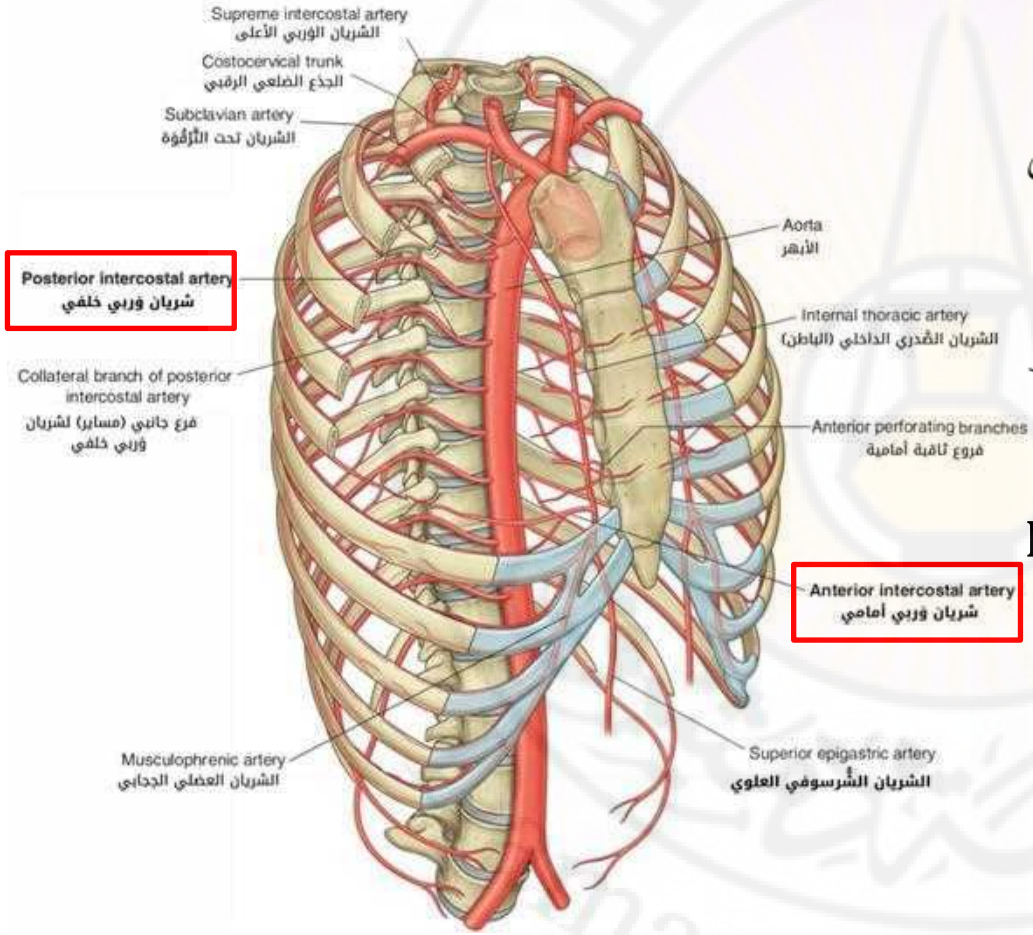


* **التغذية الشريانية:** بشكل أساسي من:

1. الشرايين الوربية الأمامية: فروع من الشريان الصدري الباطن في الجهتين
2. الشرايين الوربية الخلفية: فروع من الأبهر (الصدري)

* **الشريان الصدري الباطن Internal Thoracic Artery:**

- ينشأ كفرع من الشريان تحت الترقوة
- يعطي فرعين انتهائيين:
  - الشريان الشرسوفي العلوي
  - الشريان العضلي الحجابي

# العود الوريدي لجدار الصدر

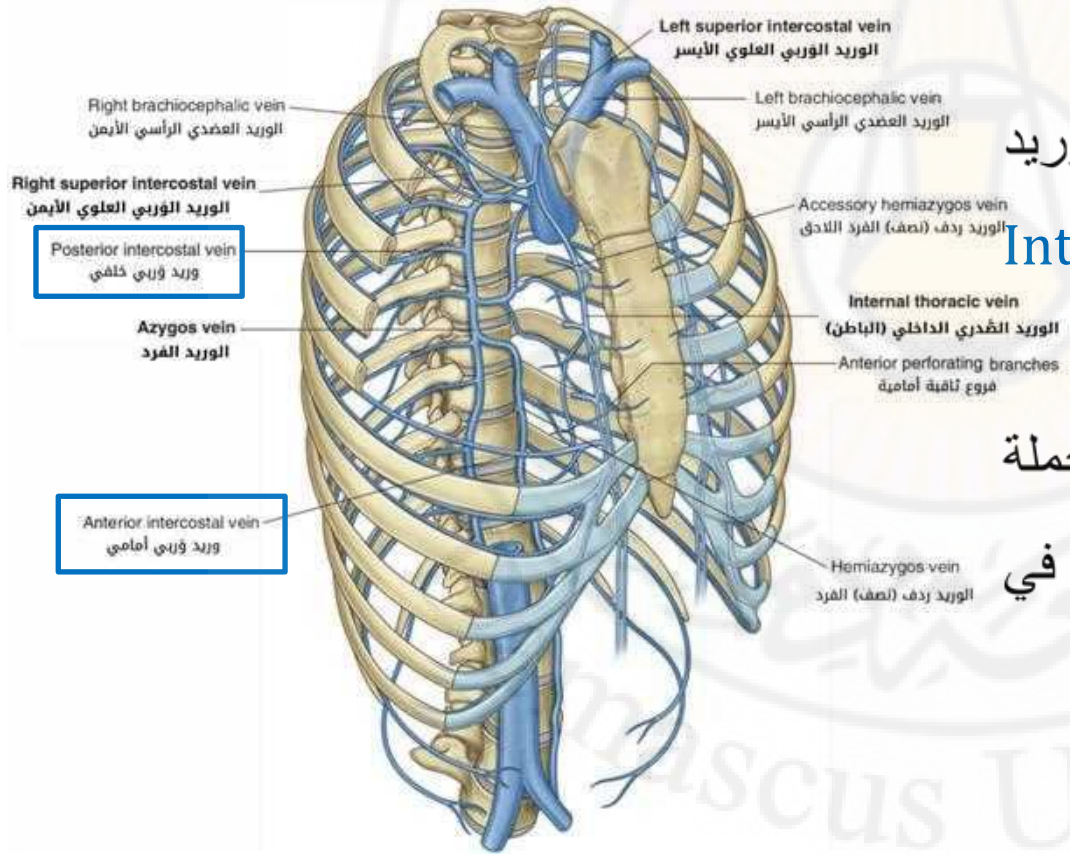


* **العود الوريدي:**

- أوردة مسايرة للشرايين

1. الأوردة الوريبية الأمامية: تصب في الوريد الصدري الباطن Internal Thoracic Vein (ينتهي في الوريد العضدي الرأسي)
2. الأوردة الوريبية الخلفية: تصب في جملة الوريد الفرد Azygos Vein (ينتهي في الوريد الأجوف العلوي)

# تعصيب جدار الصدر

* **التعصيب:**

- **الأعصاب الوربية:** الفروع الأمامية للأعصاب الشوكية الصدرية T1-11 (الفرع الأمامي للعصب الشوكي T12 يدعى العصب تحت الضلعي ويتوزع في جدار البطن)

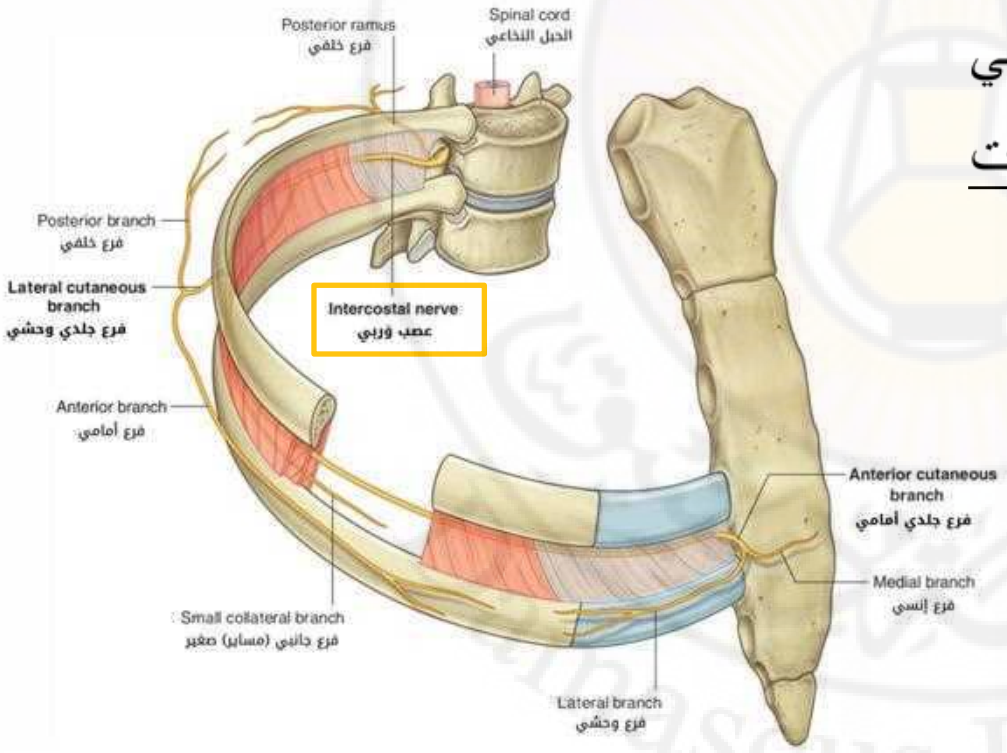


- **العصب الوربي Intercostal Nerve:**
  - تعصيب حركي: لعضلات جدار الصدر
  - تعصيب حسي: للجلد + الجنبة الجدارية

# النزح اللمفي لجدار الصدر

* **النزح اللمفي:**

- تنزح الأوعية اللمفية لجدار الصدر إلى:
  - العقد المجاورة للقص
  - العقد الوربية
  - العقد الحجابية
- تنزح المناطق السطحية لجدار الصدر إلى العقد الإبطية

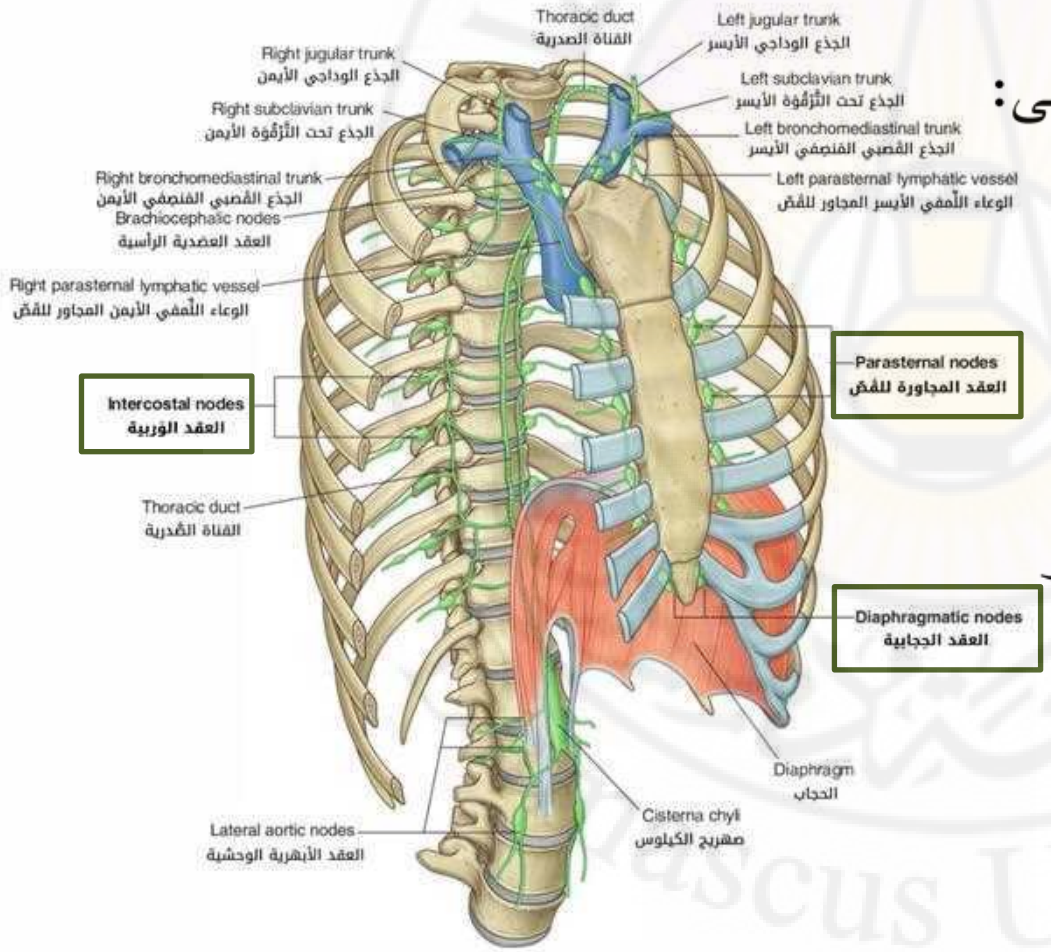

# □□□ . الثديان □□□□□□□

# الثدي Breast

- يتألف الثدي من: غدد ثديية مفرزة (غدد عرقية معدلة) وأنسجة ضامة ولفافة سطحية وجلد
- تجتمع هذه الغدد في فصيصات، وتفرغ مفرزاتها في قنوات تلتقي لتشكل 15–20 قناة ناقلة للبن، تنفتح على الحلمة
- تحاط الحلمة بمنطقة مصطبغة تدعى اللعوة
- عند الأنثى غير المرضعة: المركب المسيطر هو الشحم

  وعند الأنثى المرضعة: النسيج الغدي أكثر وفرة

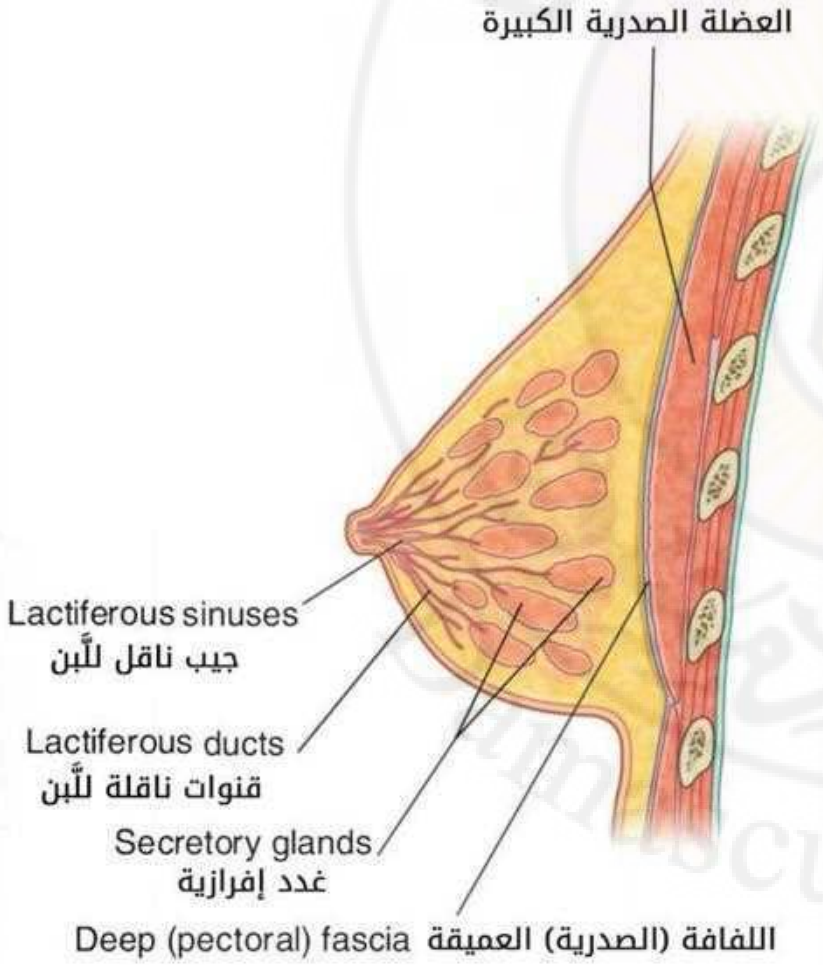

# الثدي Breast

- يتوضع الثدي فوق اللفافة العميقة المغطية للعضلة الصدرية الكبيرة، ويفصله عنها نسيج ضام رخو (يدعى: الحيز خلف الثدي) مما يسمح بدرجة من الحركة للثدي على البنى تحته.

- يمتد الثدي: - عمودياً: من الضلع 2-6
  - عرضياً: من القص إلى الخط منتصف الإبط

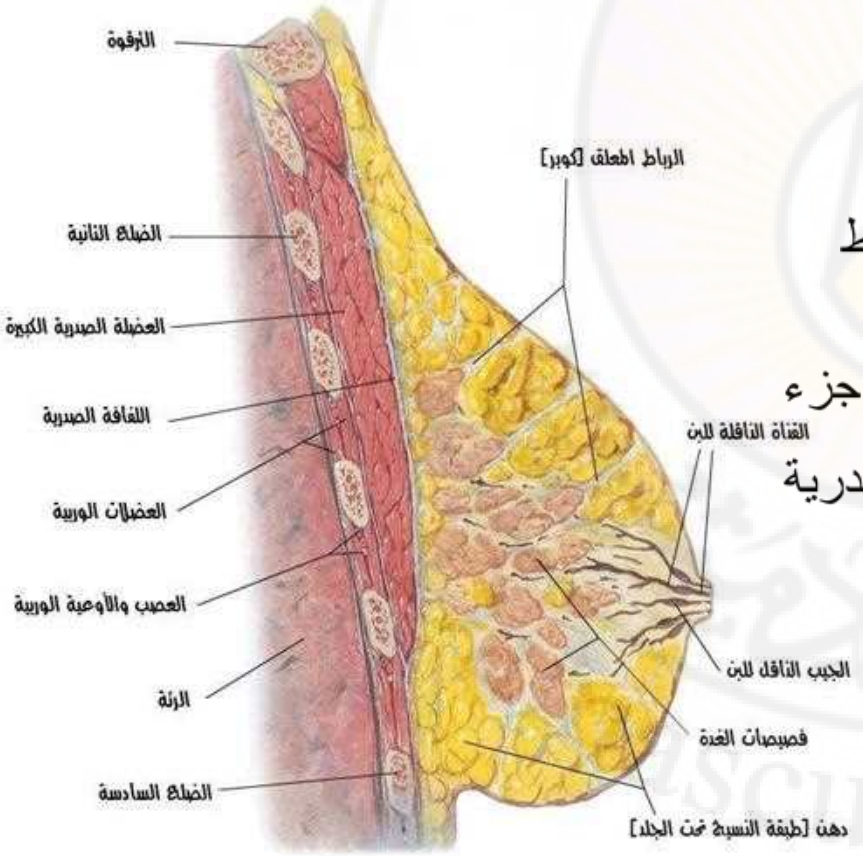


- **الذيل (الناتئ) الإبطي Axillary Tail (Process):** جزء من الثدي يمتد للأعلى والوحشي (ثاقباً اللفافة العميقة للصدرية الكبيرة) نحو الإبط

- معظم الثدي ضمن اللفافة السطحية

- عند الذكور: الثدي بدائي، يتألف من قنوات صغيرة فقط

# الثدي Breast

## التغذية الشريانية:

- فروع من: - الشريان الإبطي
- الشريان الصدري الباطن
- الشرايين الوربية (الموافقة)

## العود الوريدي:

- أوردة ترافق الشرايين، ترفد:
- الوريد الإبطي
- الوريد الصدري الباطن
- الأوردة الوربية

## التعصيب:

- الفروع الجلدية للأعصاب الوربية (2-6)

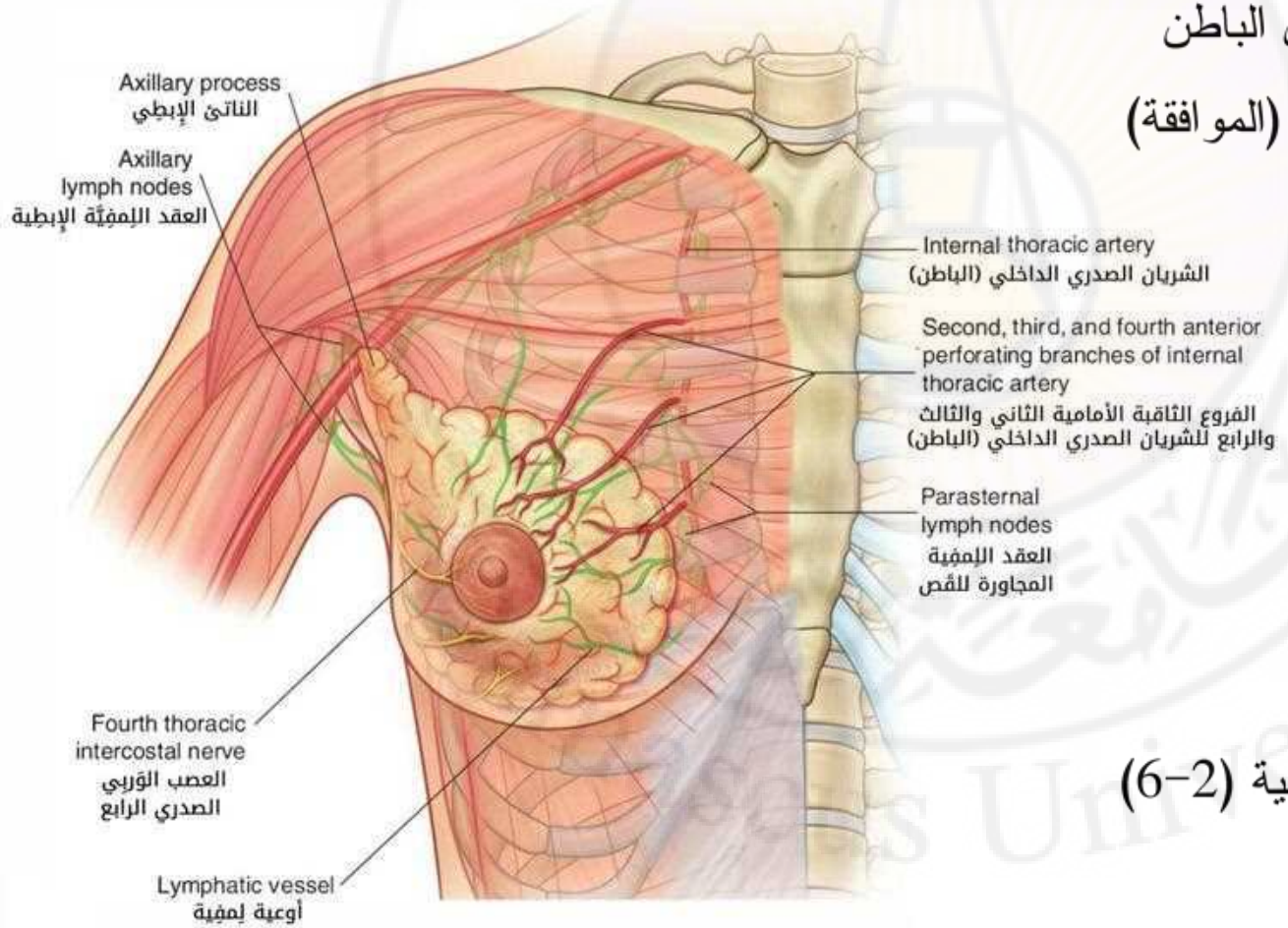

# الثدي Breast

## ❑ النزح اللمفي:

*** معظمه (حوالي 75%):**

- الأجزاء العلوية والوحشية
- إلى: 1. العقد الإبطية

2. العقد بين الصدريتين

(عقد روتر Rotter's Nodes)

**- العقد الإبطية:**

- ✓ مجموعة أمامية (صدرية): أول ما يتم الإنتشار إليها
- ✓ مجموعة خلفية (تحت كتفية)
- ✓ مجموعة وحشية (عضدية)
- ✓ مجموعة قمية (تحت الترقوة)
- ✓ مجموعة مركزية

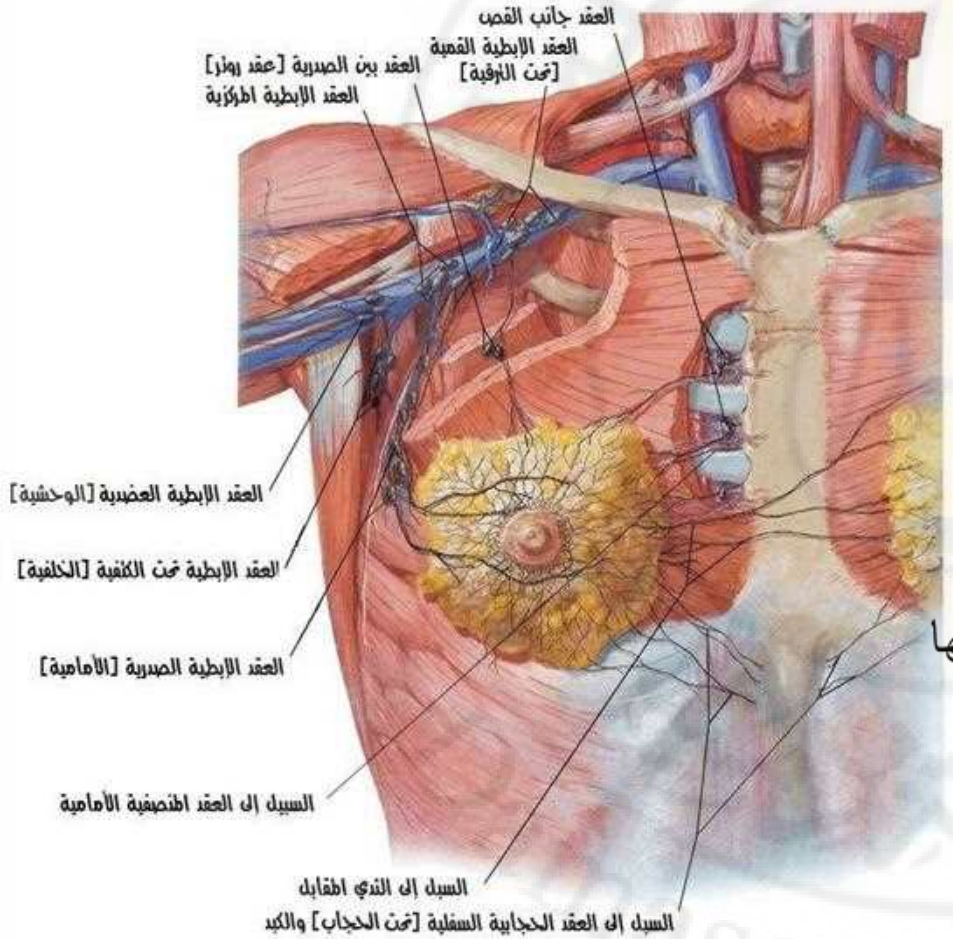

# الثدي Breast

## ❑ النزح اللمفي:

*** معظم ما تبقى:**

- الجزء الإنسي
- إلى العقد جانب القص + الثدي المقابل

*** بعضه:**

- إلى العقد الوربية (قرب رأس وعنق الضلع) + البطن

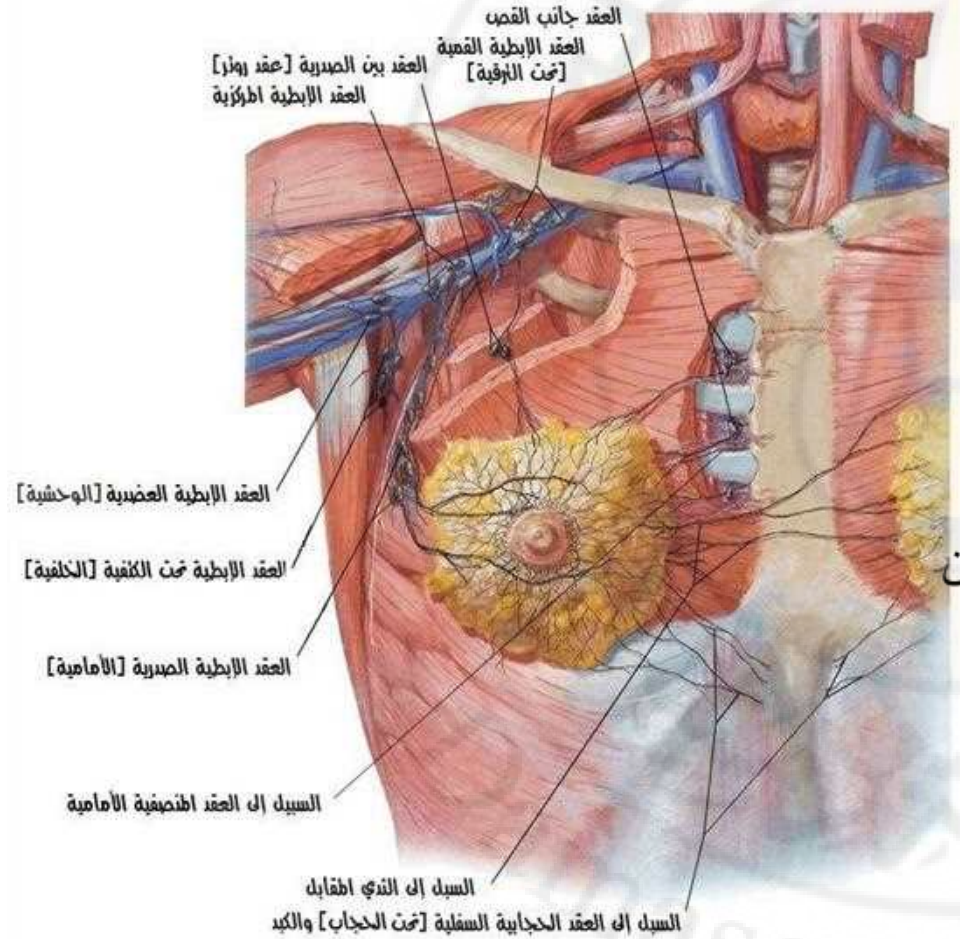

# Breast الثدي

## النزح اللمفي

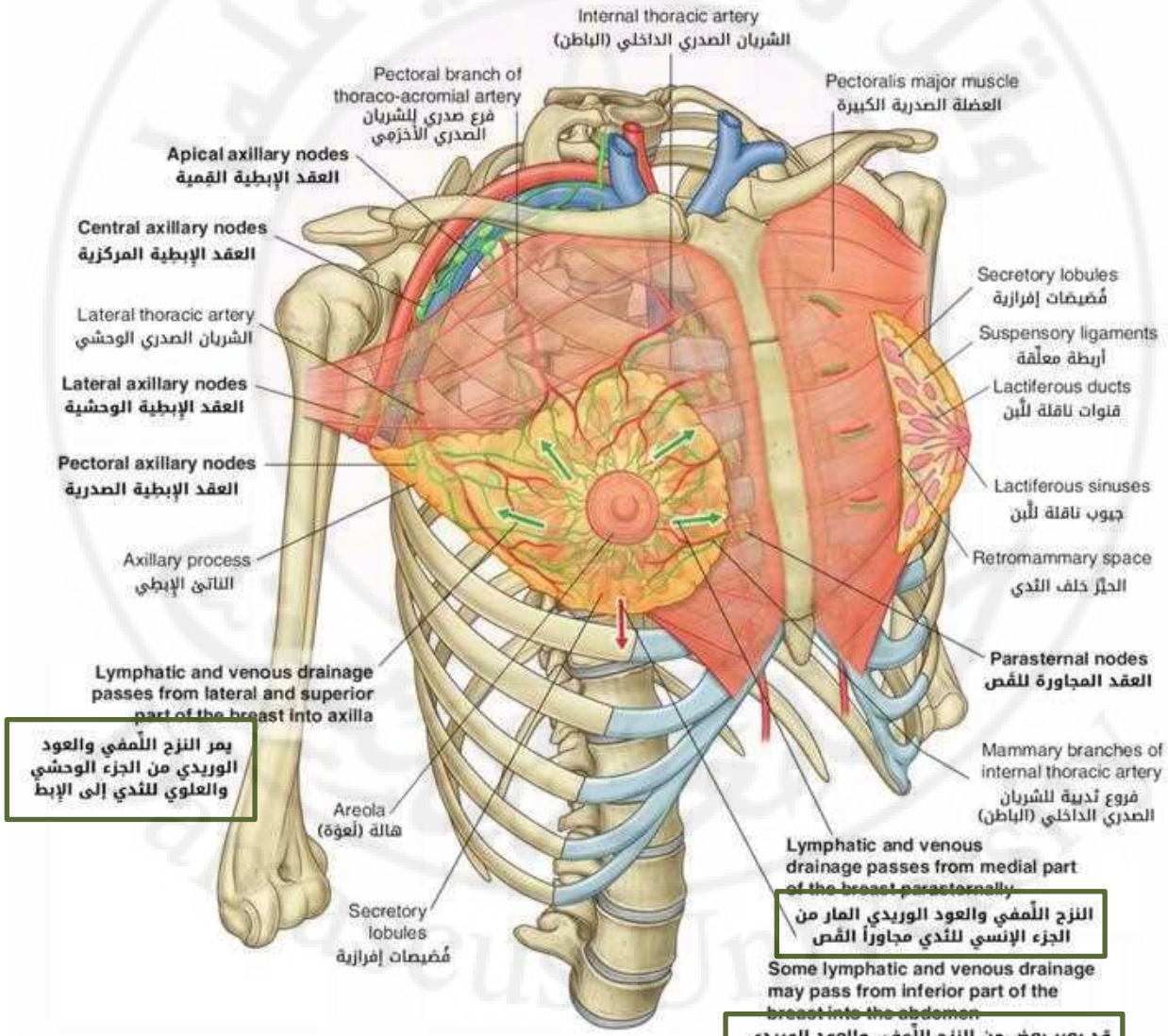



Thank You

# جوف الصدر

# Thoracic Cavity

# الصدر

Thorax

# الصدر Thorax

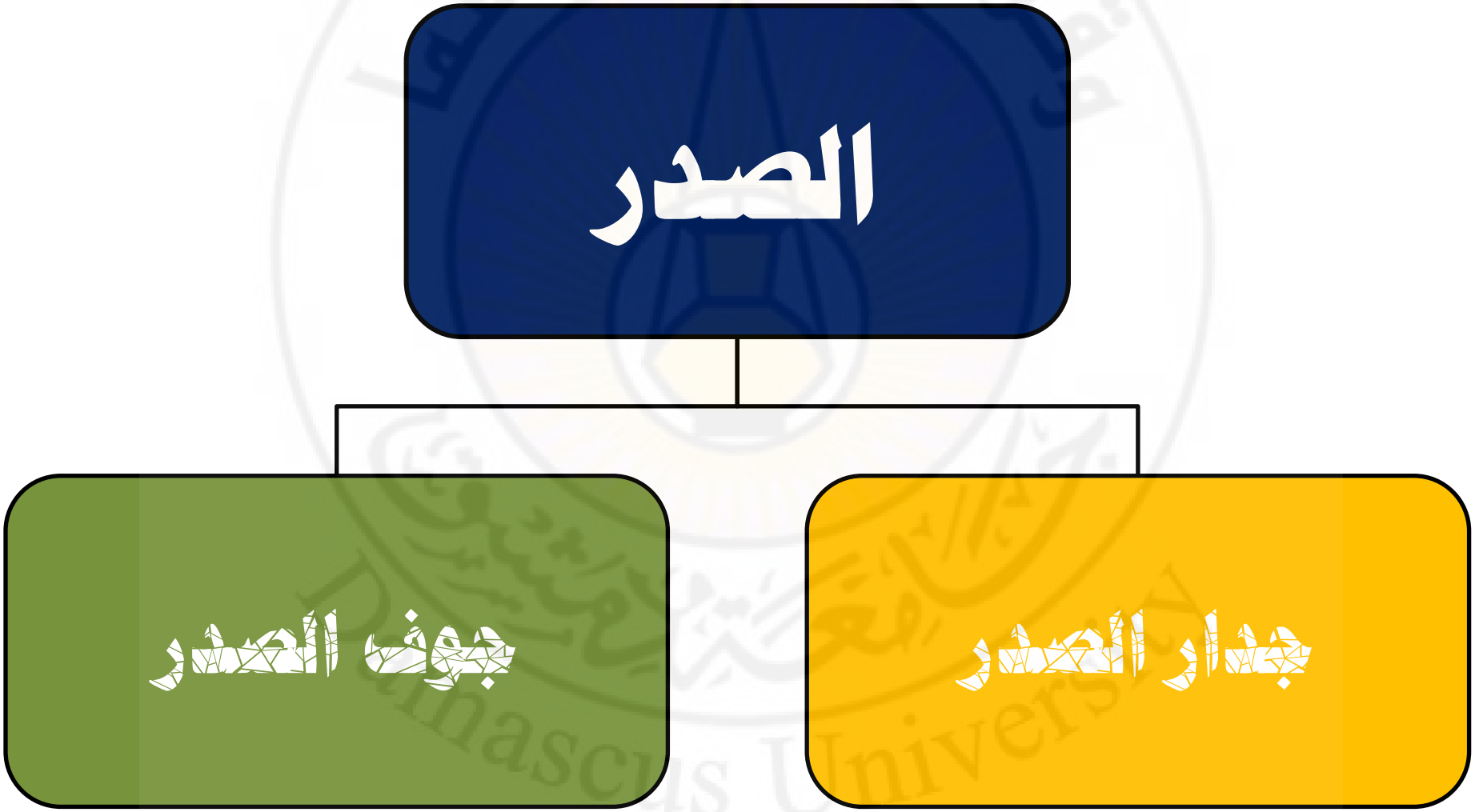

# جوف الصدر Thoracic Cavity

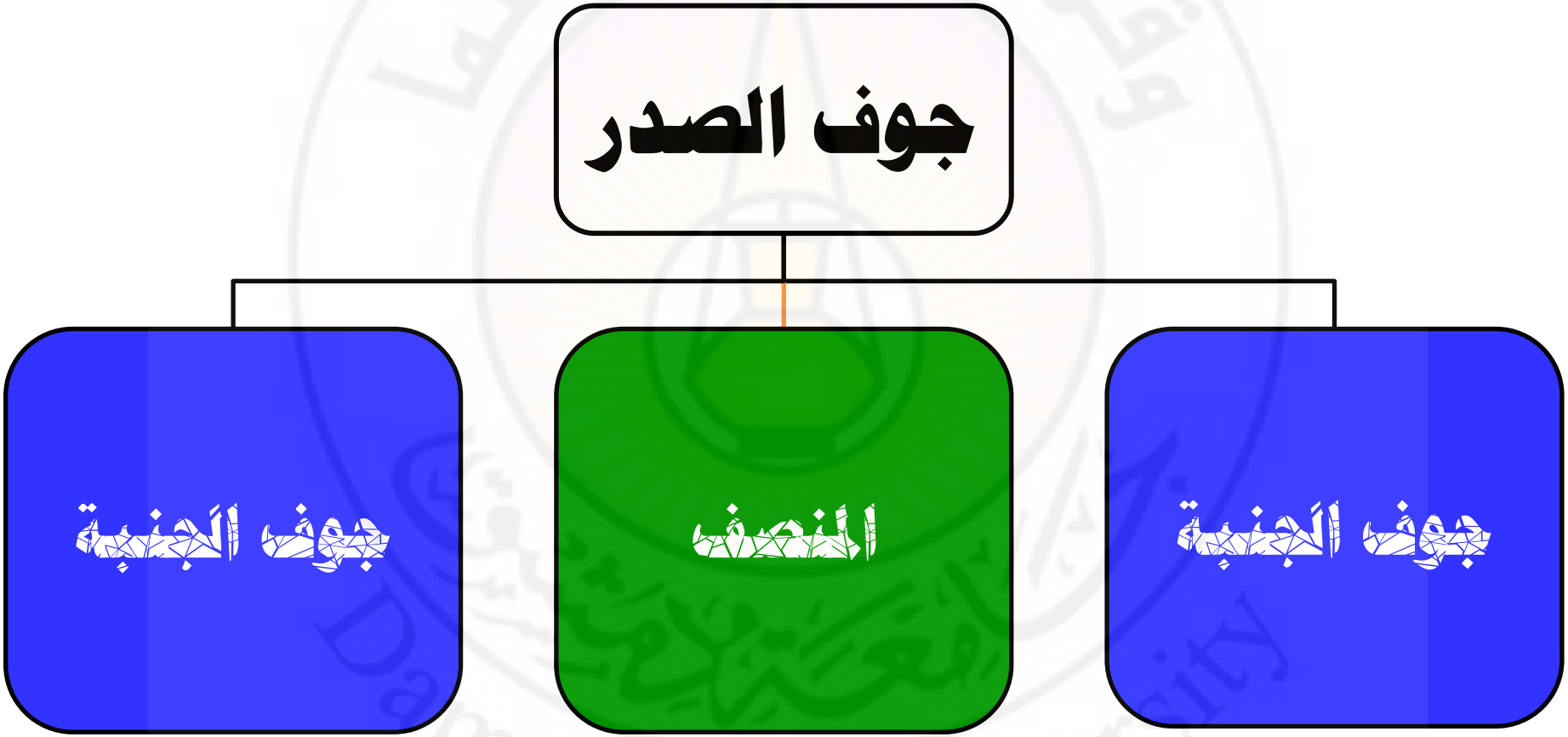

# جوف الصدر Thoracic Cavity

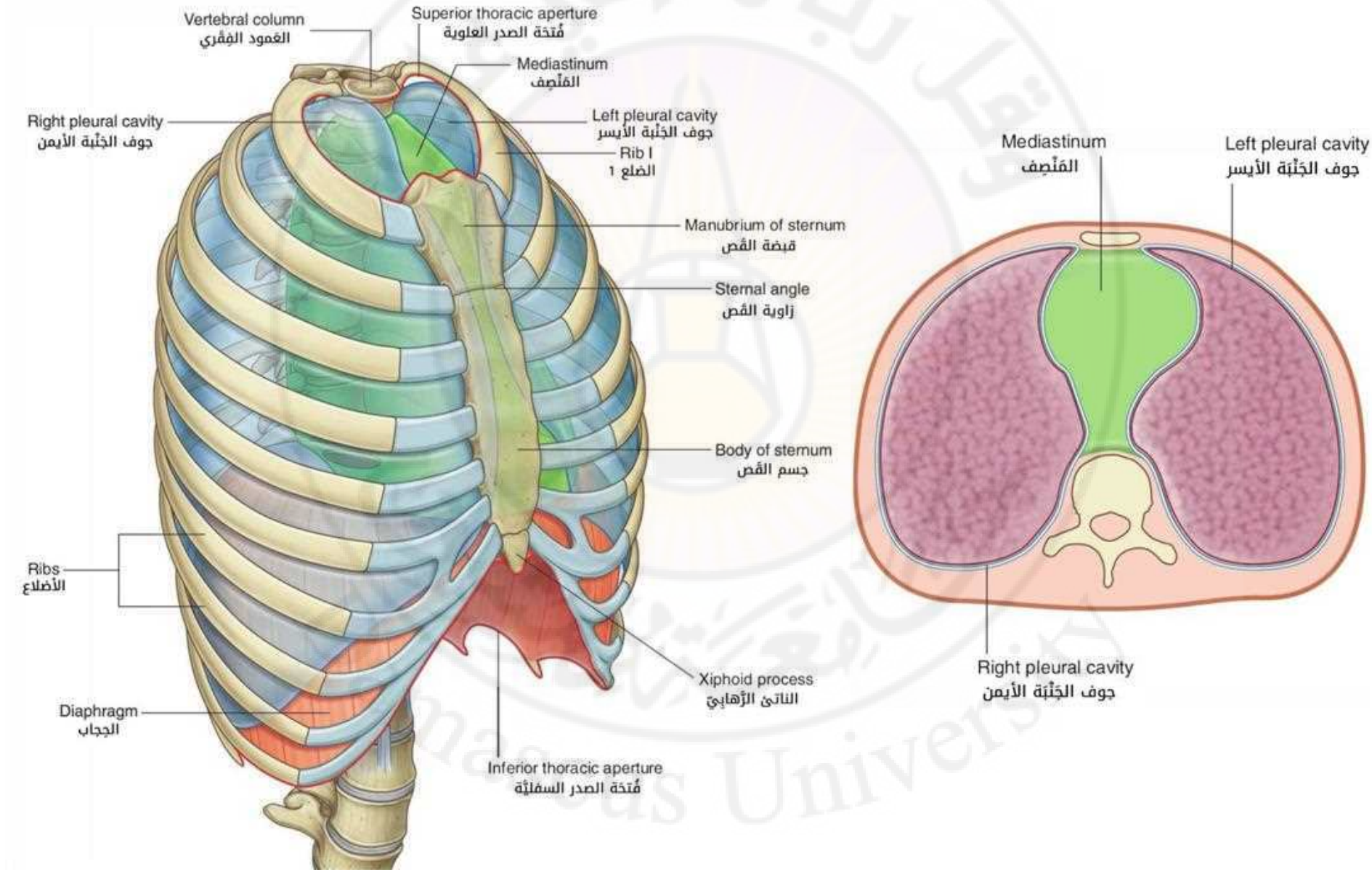

# ١. جوفا الجنبة Pleural Cavities

# الجنبة Pleura

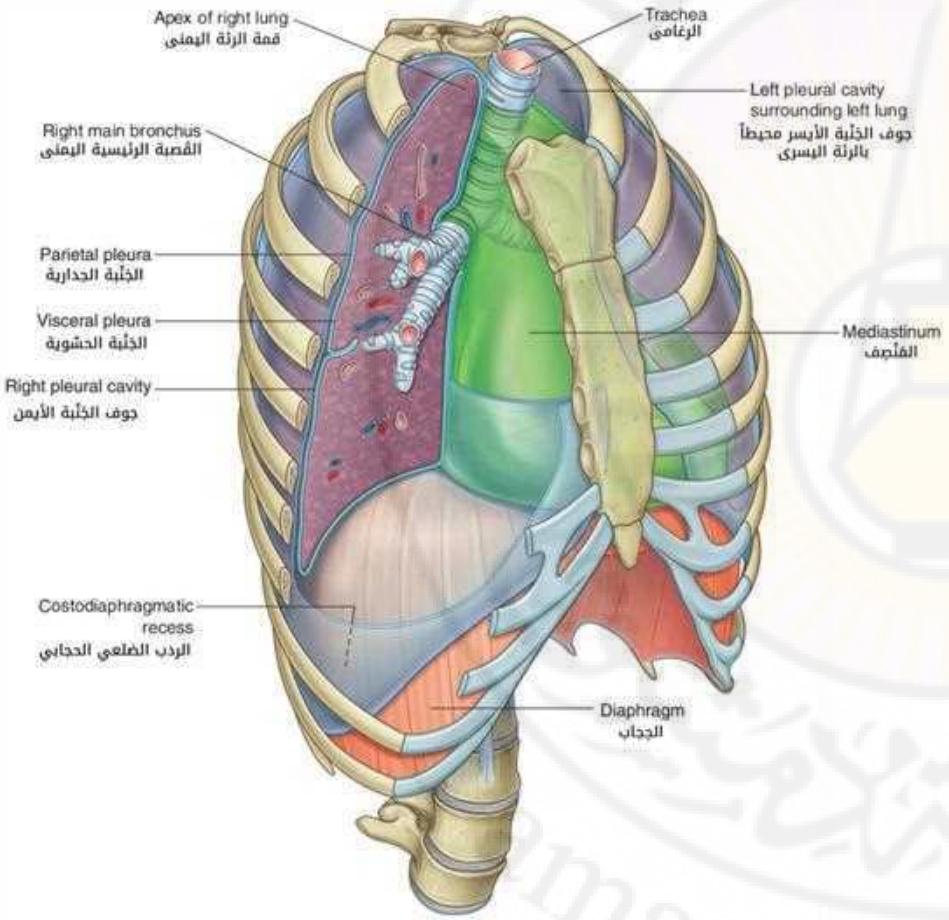


- **الجنبة:** عبارة عن غشاء مصلي مغطي للرئة ومبطن لجدار الصدر.

- تقسم كل جنبة إلى قسمين:

✓ **جنبة جدارية Parietal Pleura:**

- تبطن جدار الصدر (بشكل رئيسي) والوجه العلوي للحجاب والوجه الجانبي للمنصف وقمة الرئة

✓ **جنبة حشوية Visceral Pleura:**

- تغطي السطح الخارجي للرئة وتدخل ضمن شقوق الرئة – لا يمكن فصلها.

# الجنبة Pleura

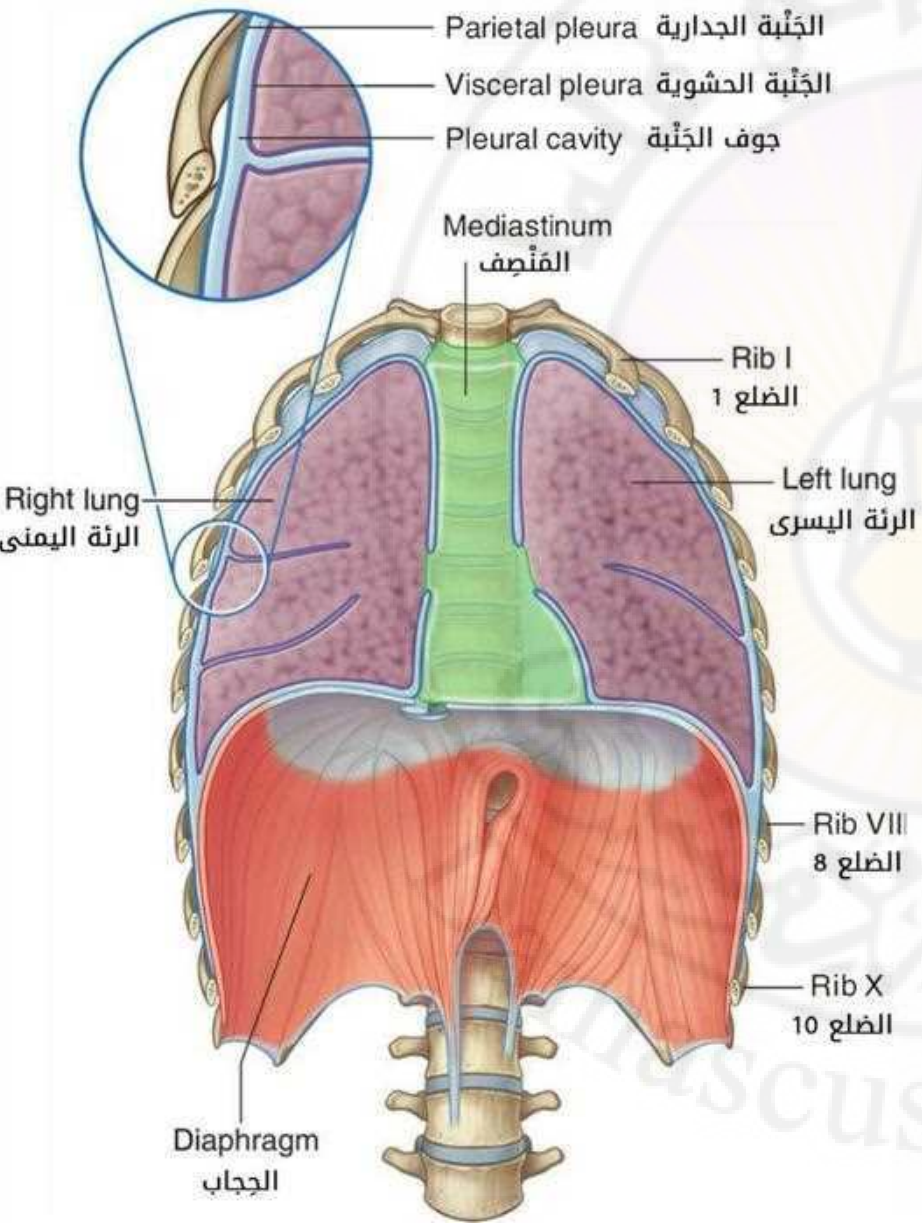


- تنفصل الجنبتان الجدارية والحشوية عن بعضهما بحيز يدعى **جوف الجنب** **Pleural Cavity**.

- يحتوي جوف الجنب في الحالة السوية على كمية ضئيلة من سائل هو السائل الجنبي، الذي يسمح بانزلاق طبقتي الجنب على بعضهما مع أدنى درجة ممكنة من الاحتكاك.

# الريح الصدرية Pneumothorax

**Clinical manifestations**

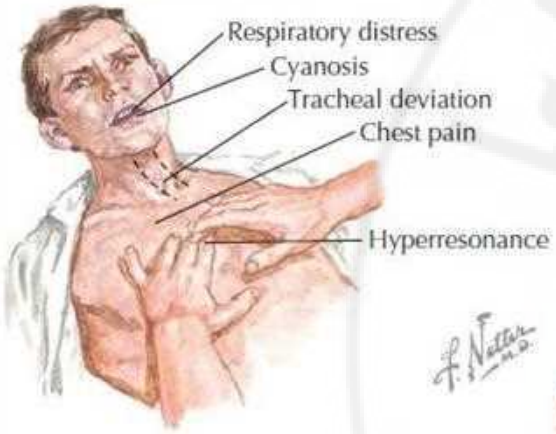


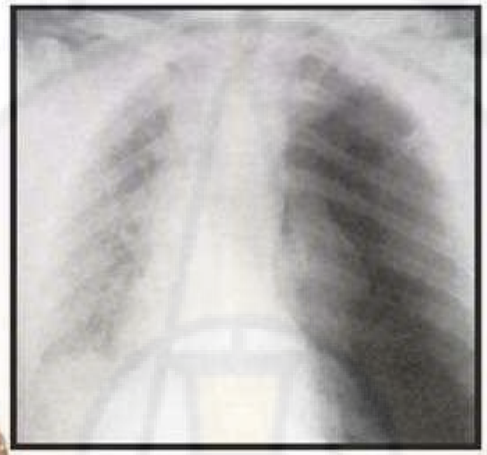

Left-sided tension pneumothorax. Lung collapsed, mediastinum and trachea deviated to opposite side, diaphragm depressed, intercostal spaces widened

**Therapeutic maneuvers**

Large-bore needle inserted for emergency relief of intrathoracic pressure. Finger cot flutter valve, Heimlich valve, or underwater seal should be attached

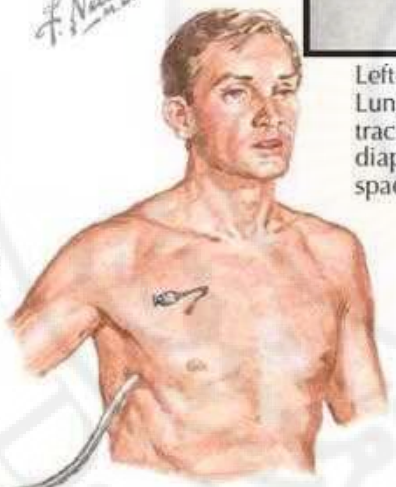

Incision in 5th interspace with introduction of thoracostomy tube attached to underwater-seal suction

To underwater seal

*** الريح الصدرية:**

دخول الهواء إلى جوف الجنب

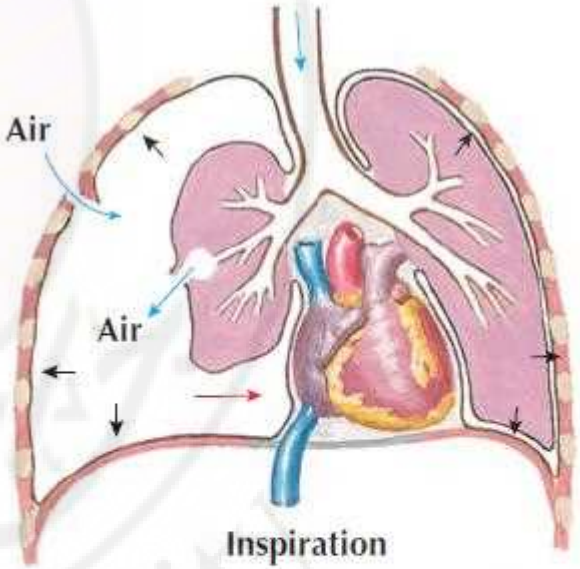


**Inspiration**

Air enters pleural cavity through lung wound or ruptured bleb (or occasionally via penetrating chest wound) with valvelike opening. Ipsilateral lung collapses, and mediastinum shifts to opposite side, compressing contralateral lung and impairing its ventilating capacity

# انصباب الجنب Pleural Effusion

*** انصباب الجنب:**

ازدياد حجم سائل الجوف الجنبي (نزف – قيح – مصل)

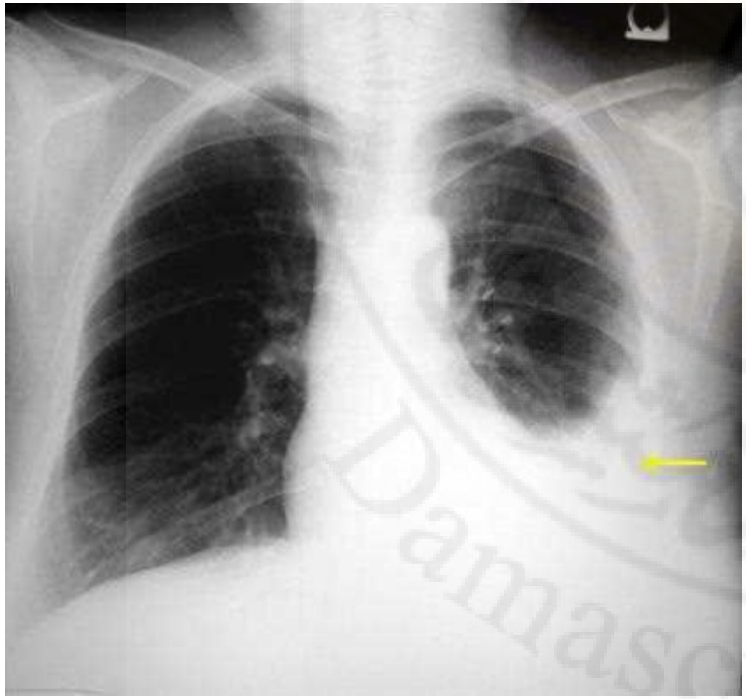

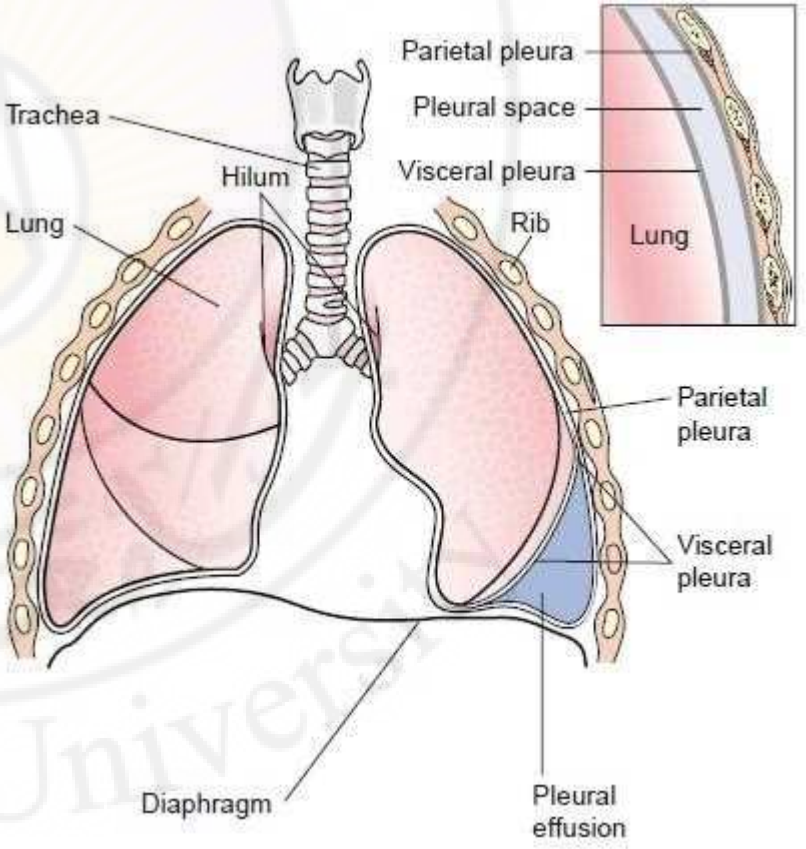

# Pleural Effusion انصباب الجنب

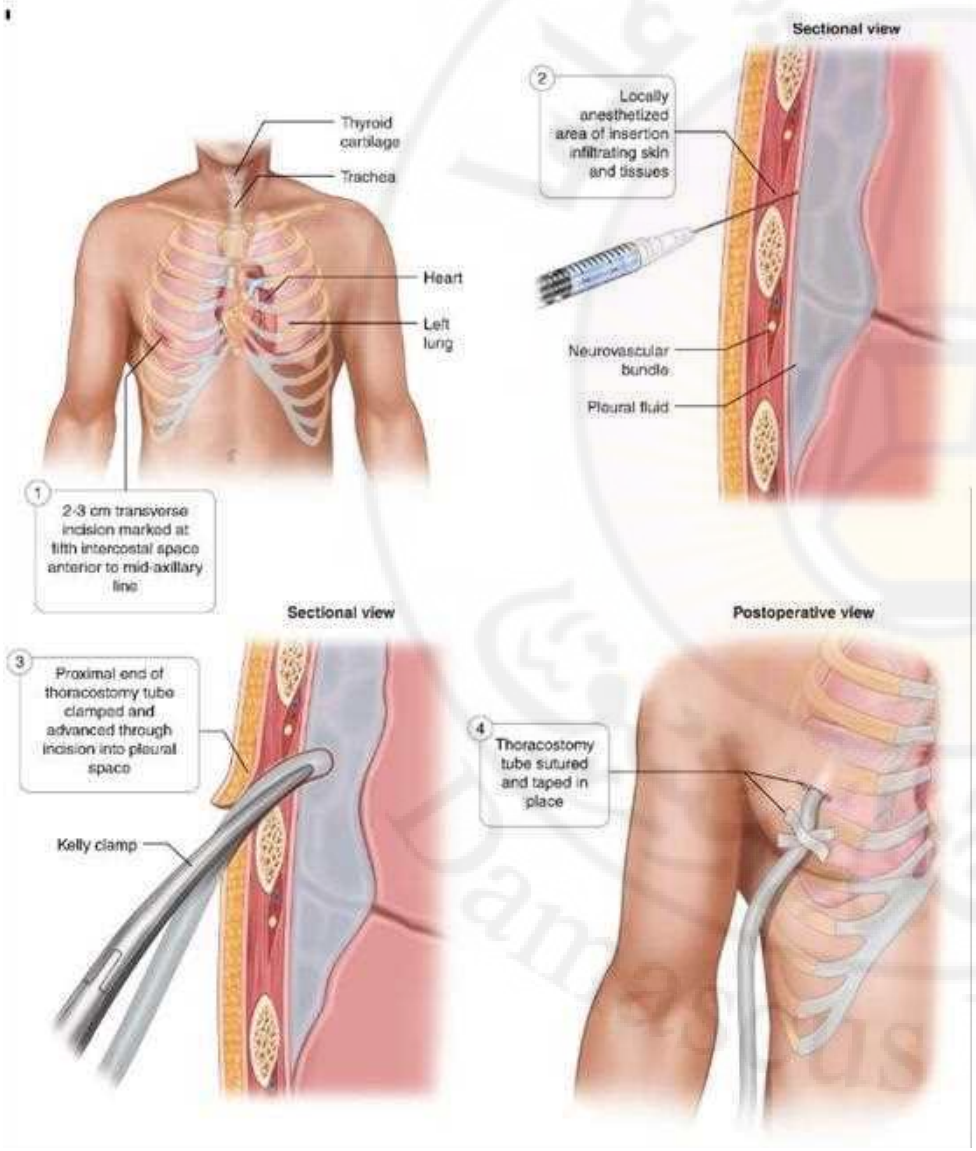


* بزل الصدر **Thoracentesis**

* تفجير الصدر **Chest Drainage**

**دائما فوق الحافة الضلعية**

# الرئتان Lungs

- تتوضع كل من الرئتين على جانب من المنصف، وينفصلان عن بعضهما بالقلب والأوعية الكبيرة الموجودة في المنصف.
- لكل رئة شكل مخروطي، يتميز بقمة وقاعدة وسطح ضلعي وآخر منصفي، و3 حواف: أمامية (حادة) وخلفية (مدورة) وسفلية.

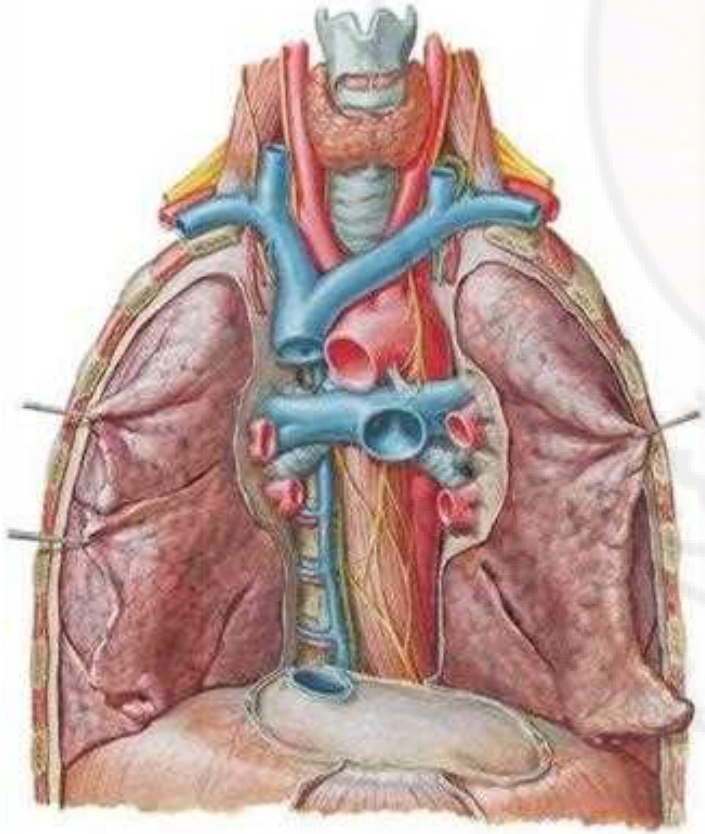

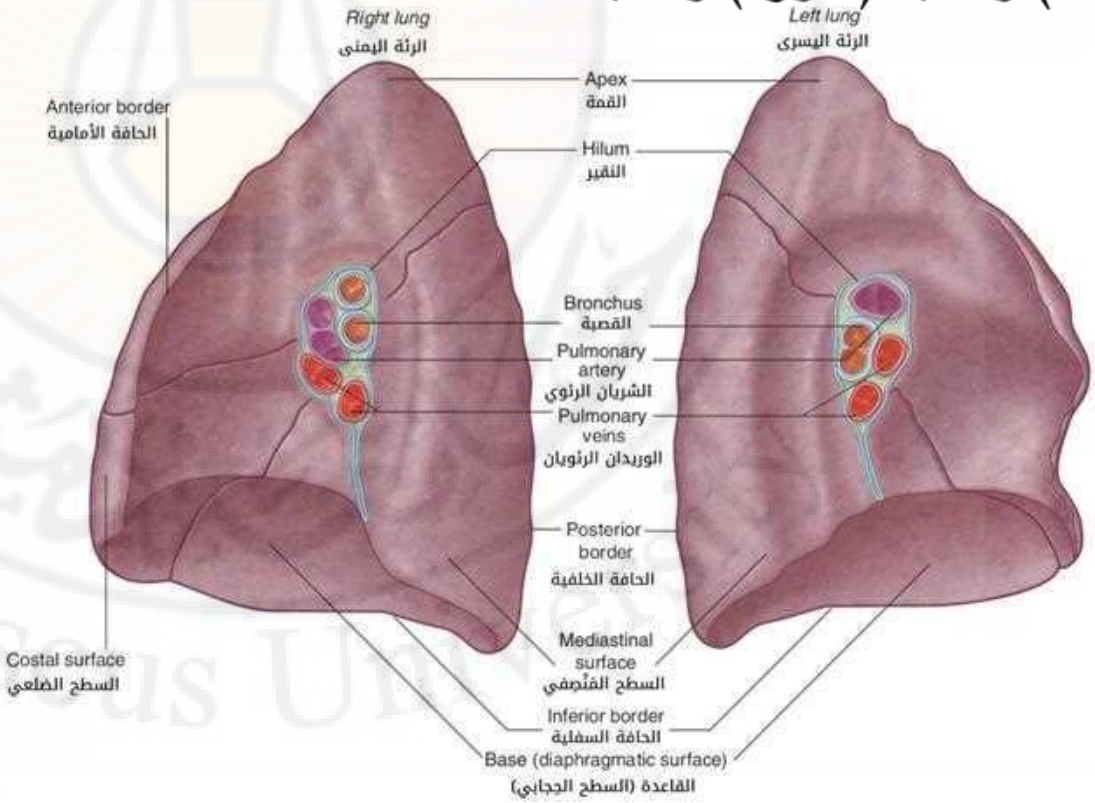

# الرئتان Lungs

- يوجد في مركز السطح المنصفي سرة الرئة Hilum التي تدخل وتغادر منها القصبات والأوعية والأعصاب، مشكلة جذر الرئة Root.

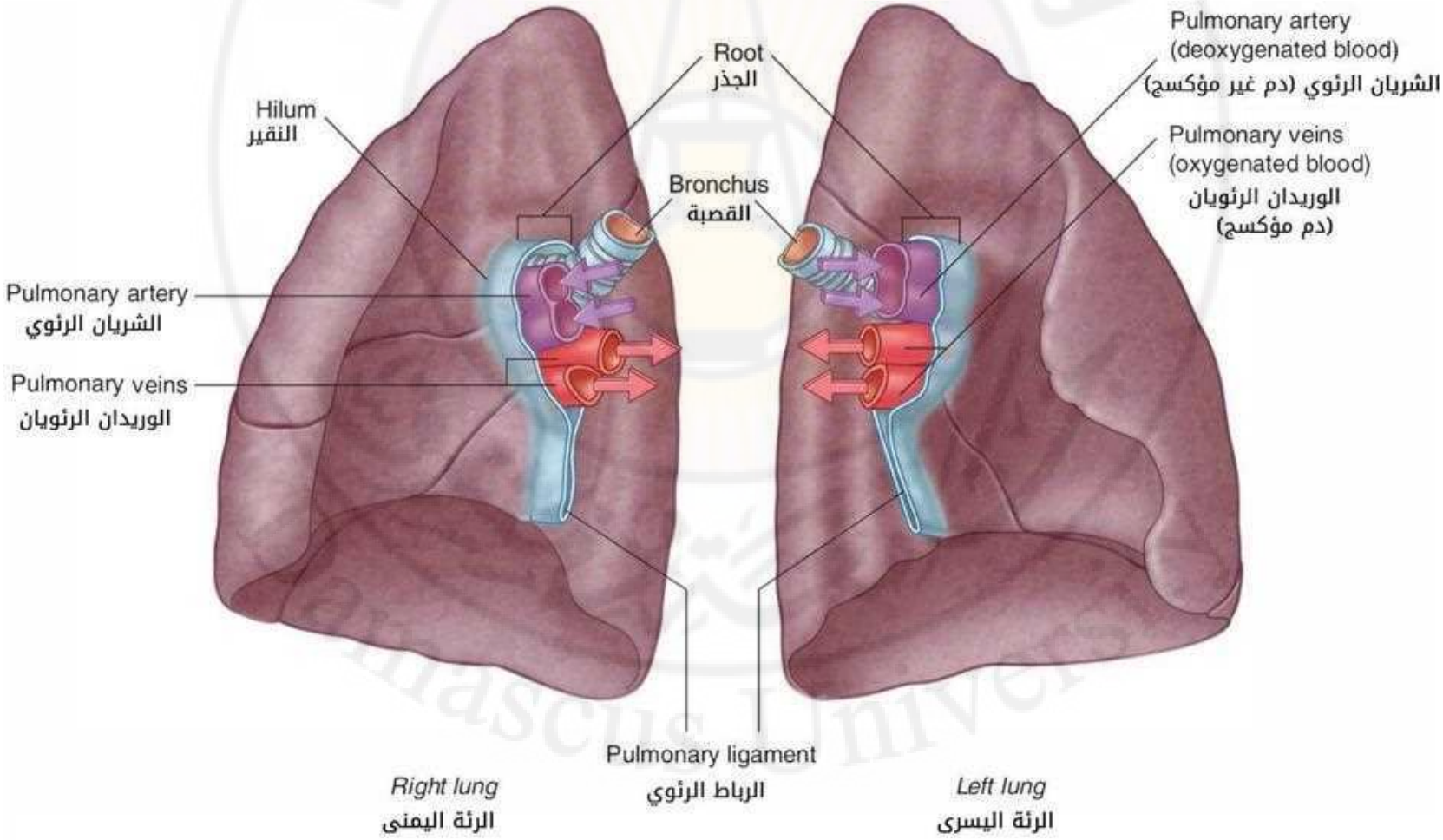

# الرئتان Lungs

*** الرئة اليمنى:**

– فيها شقان (مائل وأفقي Oblique & Horizontal Fissures) يقسمانها إلى 3 فصوص: فص علوي ــ فص متوسط ــ فص سفلي.

*** الرئة اليسرى:**

– فيها شق وحيد (الشق المائل) يقسمها إلى فصين: فص علوي ــ فص سفلي.

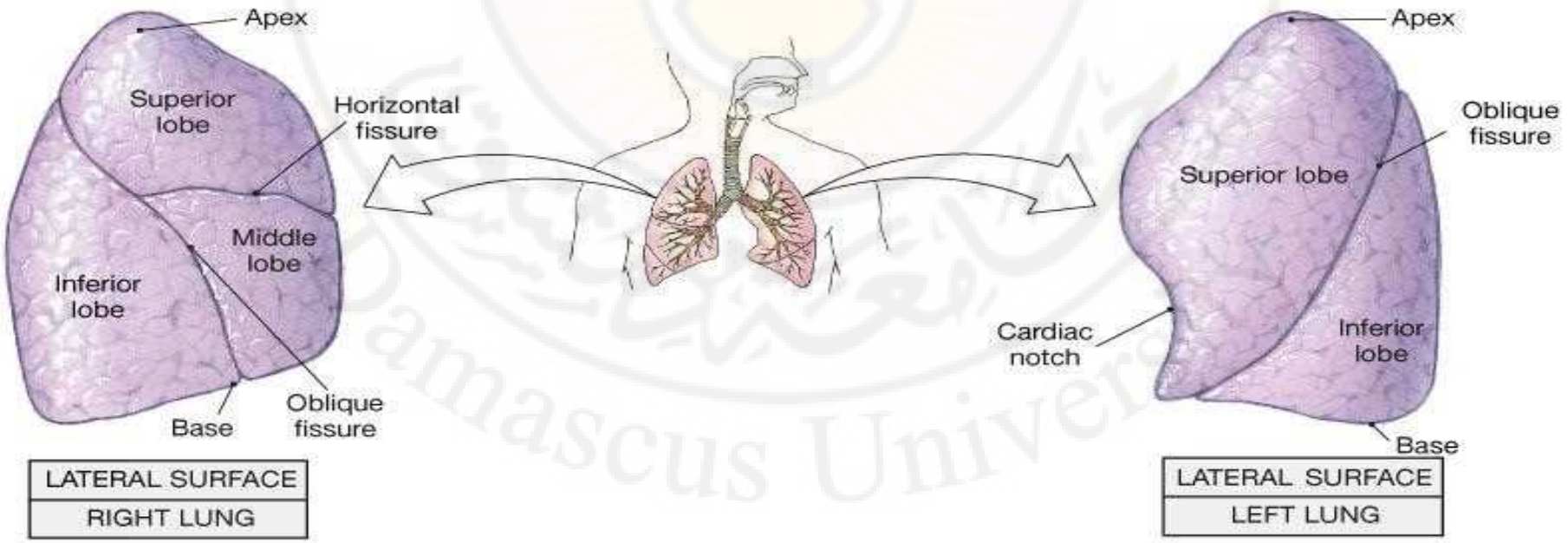

# Tracheobronchial Tree الشجرة الرغامية القصبية

## Trachea الرغامى

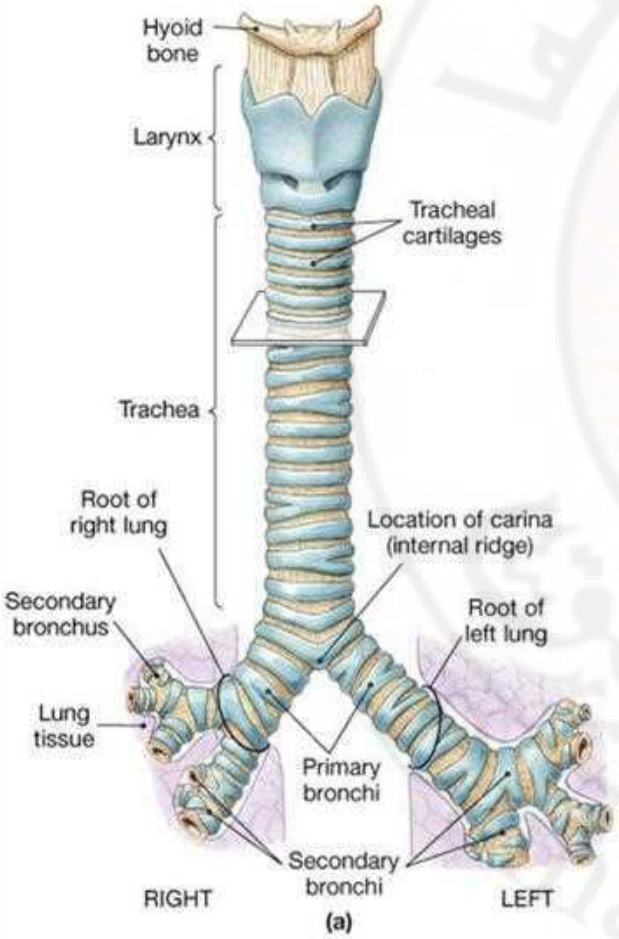


- تبدأ الرغامى في الأعلى في العنق تحت الغضروف الحلقي للحنجرة (بمستوى الفقرة الرقبية السادسة C6)
- تنتهي في الأسفل في الصدر بمستوى الزاوية القصية "زاوية لويس" (بمستوى القرص بين الفقرتين الصدريتين الرابعة والخامسة T4-T5)
- تنقسم إلى قصبتين رئيسيتين يمنى ويسرى تدخل كل منهما إلى الرئة الموافقة. تدعى منطقة الإنقسام الجؤجؤ (المهماز) Carina

# الشجرة الرغامية القصبية Tracheobronchial Tree

## الرغامى Trachea

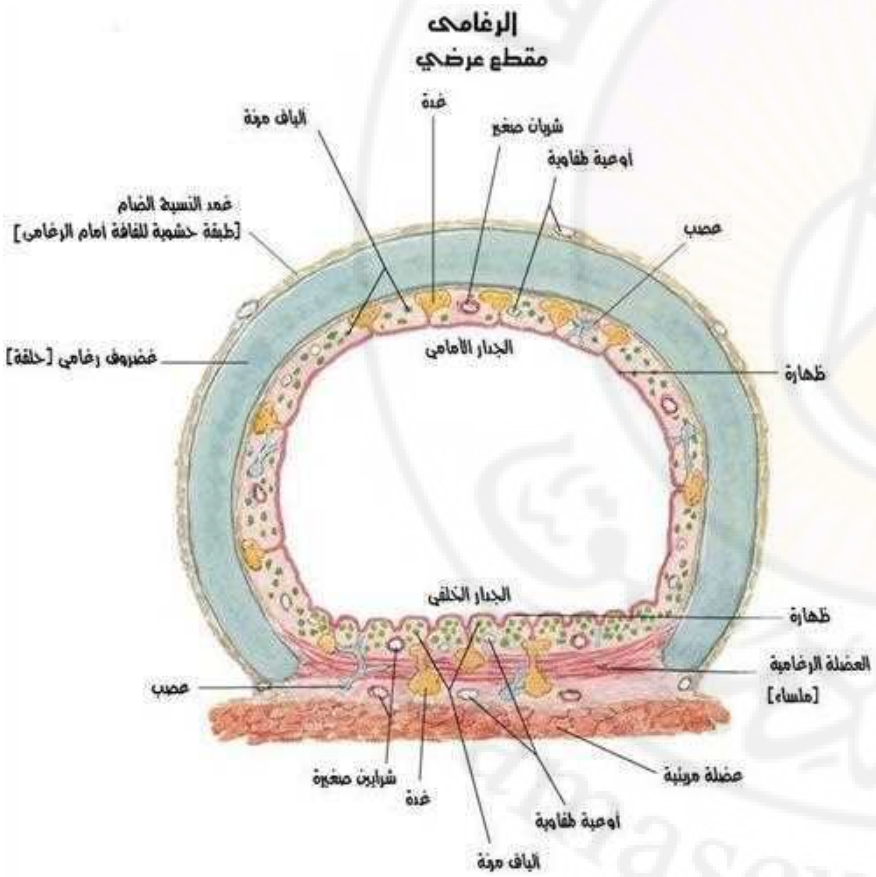


- تتألف من 16 – 20 حلقة غير كاملة (بشكل حرف C) من الغضروف الزجاجي.
- تكون الحلقات غير كاملة من الخلف، حيث يوجد نسيج ضام وعضلة لا إرادية (تدعى العضلة الرغامية) تشكل الجدار الخلفي للرغامى والذي يكون على تماس مع المري.

# الشجرة الرغامية القصبية Tracheobronchial Tree

## القصبات Bronchi

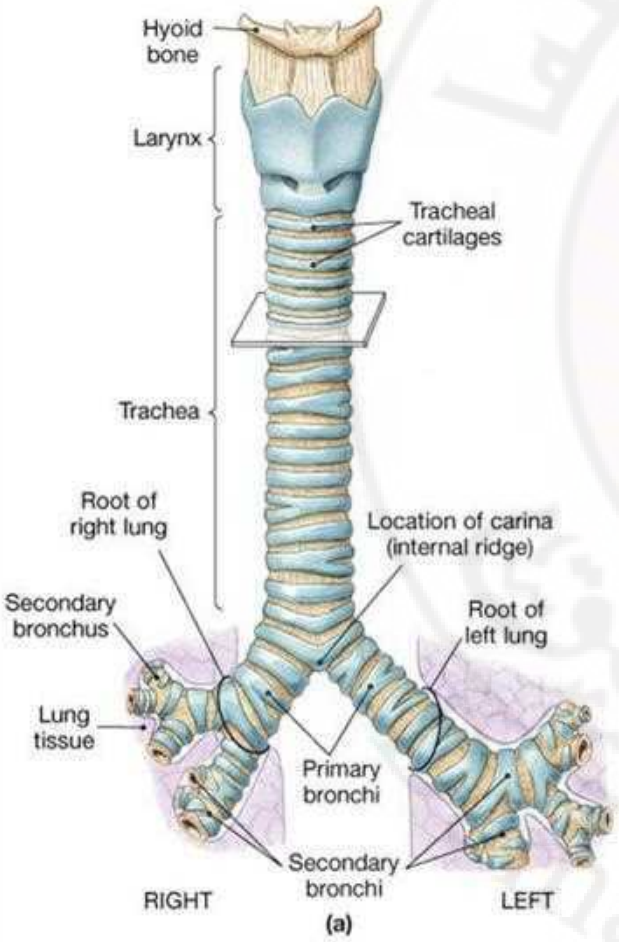


- تتفرع الرغامى إلى قصبتين رئيسيتين (أوليتين) Primary Bronchus يمنى ويسرى.

- **القصبة الرئيسية اليمنى:** أعرض وأقصر وأكثر عمودية من اليسرى (ميل الأجسام الأجنبية للمرور عبرها) ويبلغ طولها حوالي 2.5 سم

- **القصبة الرئيسية اليسرى:** أنحف وأطول وأكثر أفقية ويبلغ طولها حوالي 5 سم

# الشجرة الرغامية القصبية Tracheobronchial Tree

## القصبات Bronchi

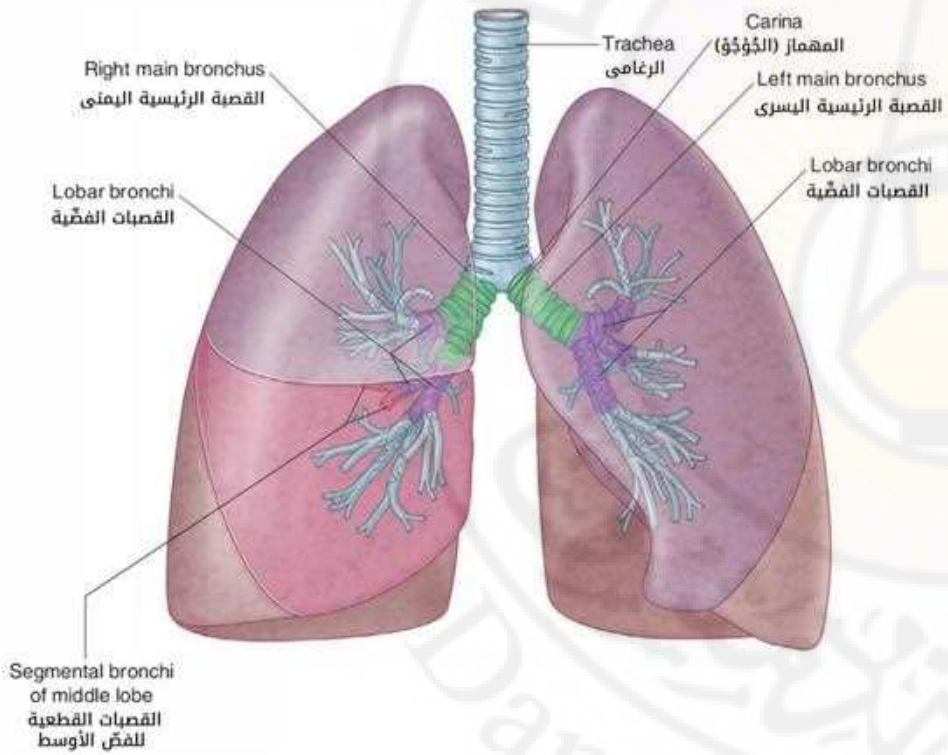


- تنقسم القصبة الرئيسية اليمنى إلى ثلاث قصبات فصية (ثانوية) Lobar (Secondary) Bronchi تدخل كل منها إلى الفص الرئوي الموافق.

- تنقسم القصبة الرئيسية اليسرى إلى قصبتين فصيتين فقط.

- تعطي كل قصبة فصية فروعاً تدعى القصبات القطعية (الثالثية) Segmental (Tertiary) Bronchi.

# الشجرة الرغامية القصبية Tracheobronchial Tree

## القصيبات Bronchioles

- تنقسم كل قصبة قطعية بشكل متكرر لتعطي القصيبات Bronchioles.

- تنقسم القصيبات بعد ذلك لتعطي القصيبات الإنتهائية Terminal Bronchioles، والتي تعطي بدورها القصيبات التنفسية Respiratory Bronchioles التي تنتهي بتفرعها إلى قنوات سنخية Alveolar Ducts .

- تقود كل قناة سنخية إلى كيس سنخي Alveolar Sac تنفتح فيه مجموعة من الأسناخ الرئوية Pulmonary Alveoli.

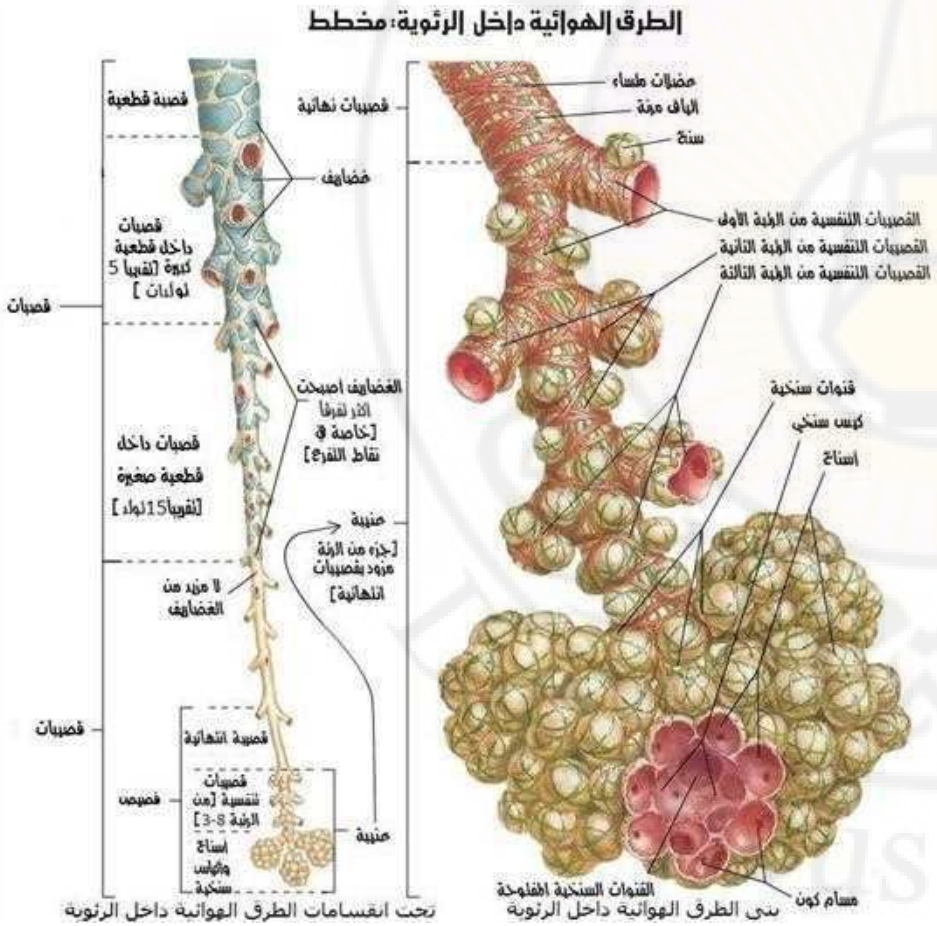

# تفرع السبيل التنفسي السفلي

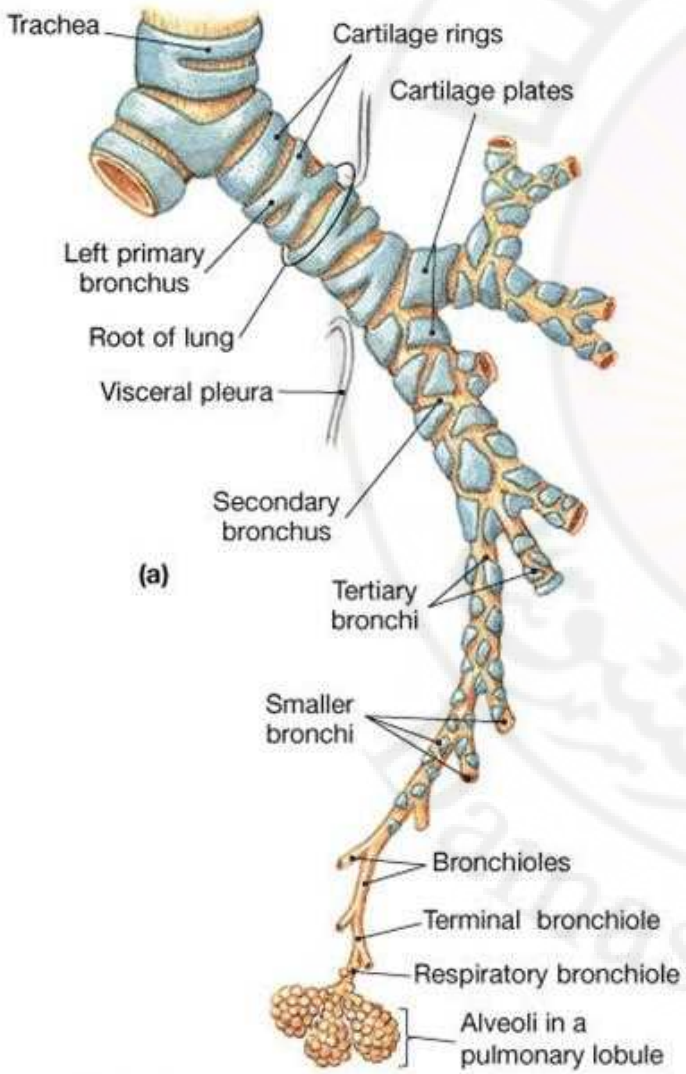


1. الرغامى ←
2. القصبتان الرئيسيتان (الأوليتان) ←
3. القصبات الفصية (الثانوية) ←
4. القصبات القطعية (الثالثية) ←
5. القصيبات ←
6. القصيبات الإنتهائية ←
7. القصيبات التنفسية ←
8. القنوات السنخية ←
9. الأكياس السنخية ←
10. الأسناخ الرئوية

# الدوران الدموي الرئوي

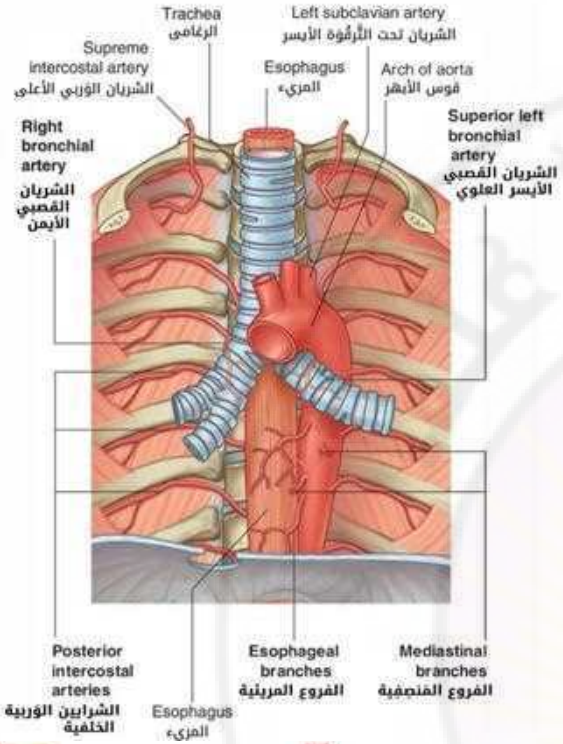


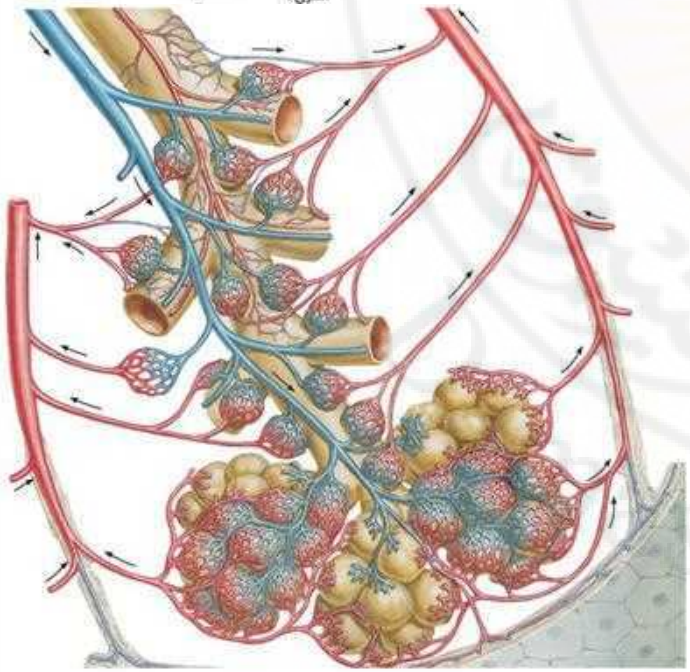

- يتألف الدوران الدموي في الرئتين من:

➢ **الدوران القصبي:**

- تتروى القصبات والنسيج الرئوي من الشرايين القصبية (فروع الشريان الأبهر النازل).

➢ **الدوران الرئوي:**

- تتلقى الأسناخ الرئوية الدم غير المؤكسج من الفروع الإنتهائية للشرايين الرئوية.

- بعد التبادل الغازي، يترك الدم المؤكسج الشعيرات السنخية عبر روافد الأوردة الرئوية التي تشكل بدورها وريدين رئويين في كل جهة يصبان في الأذينة اليسرى من القلب.

# الدوران الدموي الرئوي

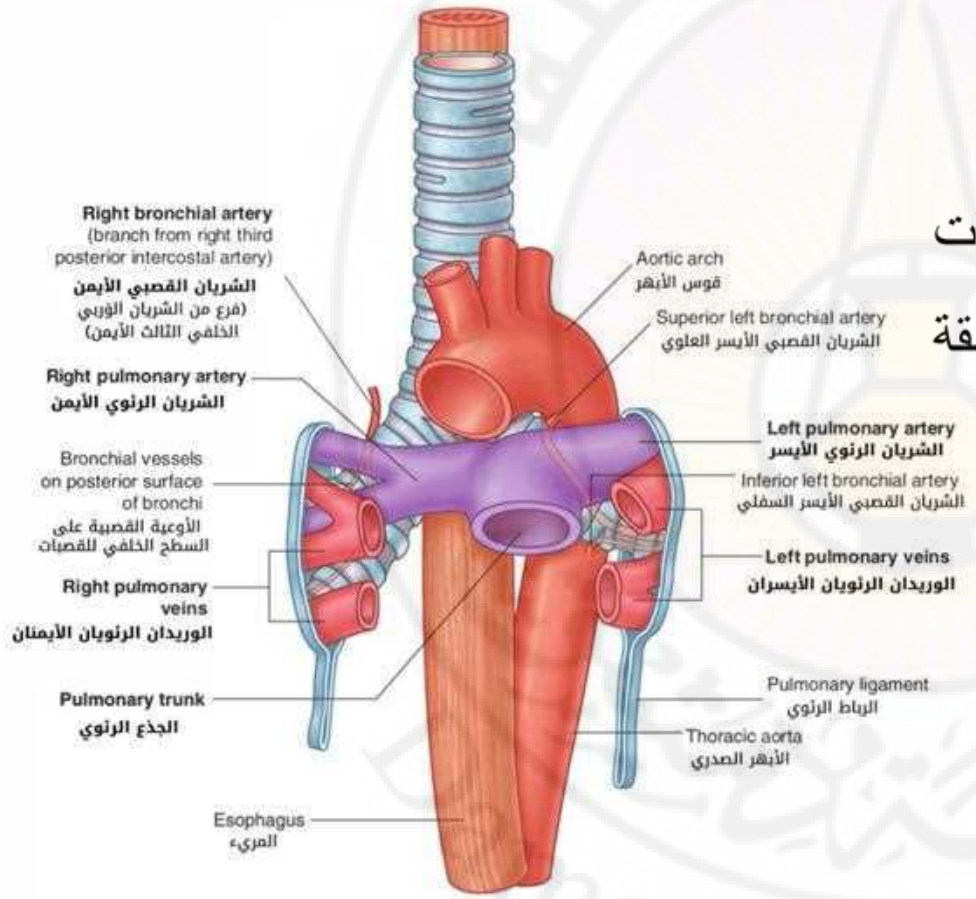


*** الشريانان الرئويان:**

- دم غير مؤكسج
- يتفرع كل منهما إلى فروع ترافق القصبات وفروعها وتنتهي بشبكة شعرية مجاورة لمنطقة التبادل الغازي (الأسناخ الرئوية).

*** الأوردة الرئوية:**

- دم مؤكسج
- أربع أوردة: - علوي أيمن - علوي أيسر
- سفلي أيمن - سفلي أيسر

# التعصيب

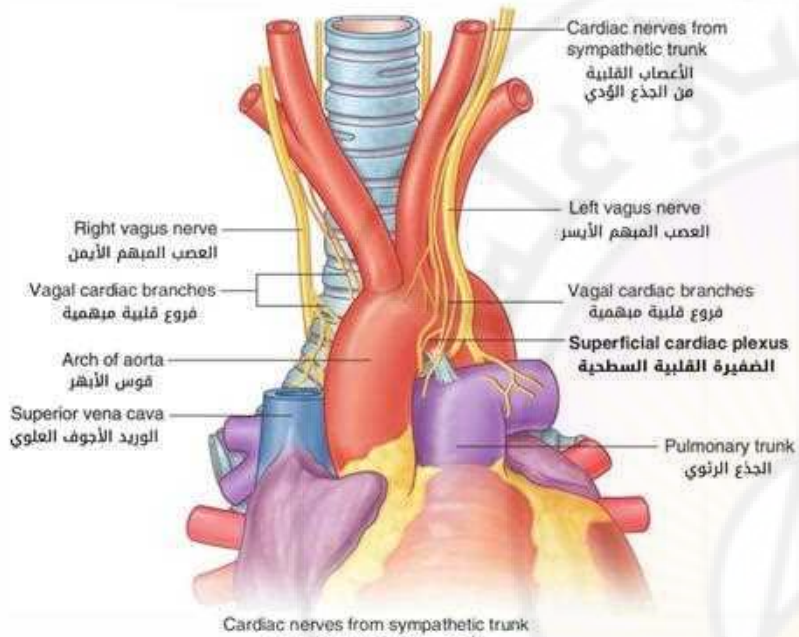


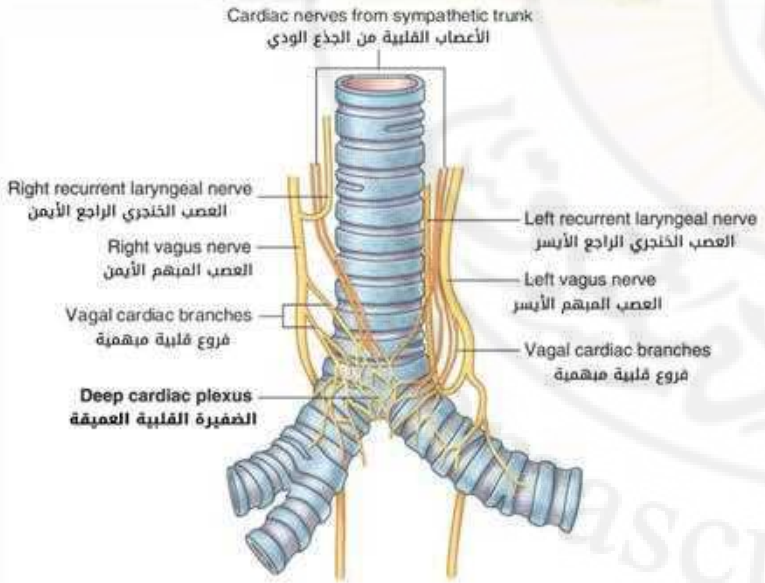


- توجد **ضفيرة عصبية رئوية** عند جذر كل رئة، تتألف من ألياف عصبية ذاتية صادرة وواردة.

- تتشكل الضفيرة من فروع **الجذع الودي** وتتلقى أليافاً نظيرة ودية من **العصب المبهم**.

- تحدث **الألياف الودية** توسعاً قصبياً وتقبضاً وعائياً
- تحدث **الألياف نظيرة الودية** تقبضاً قصبياً وتوسعاً وعائياً وزيادة في الإفراز الغدي.

# النزح اللمفي

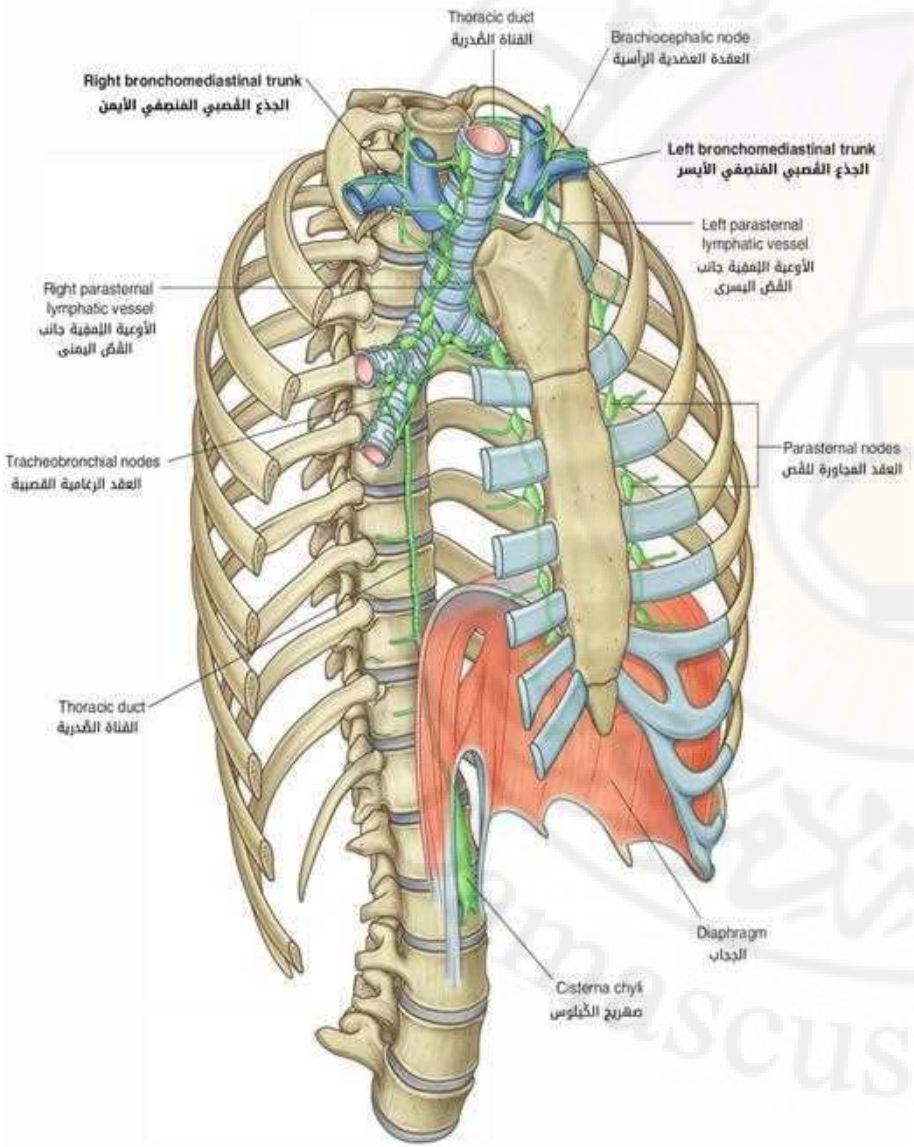


- تنزح الأوعية اللمفية السطحية والعميقة للرئة إلى **العقد الرغامية القصبية**، والتي تنزح إلى **الجذعين القصبيين المنصفيين** (الأيمن والأيسر)، واللذين يصبان في:

- أوردة عميقة في قاعدة العنق

أو – الجذع اللمفي الأيمن والقناة الصدرية

# جذر الرئة Lung Root

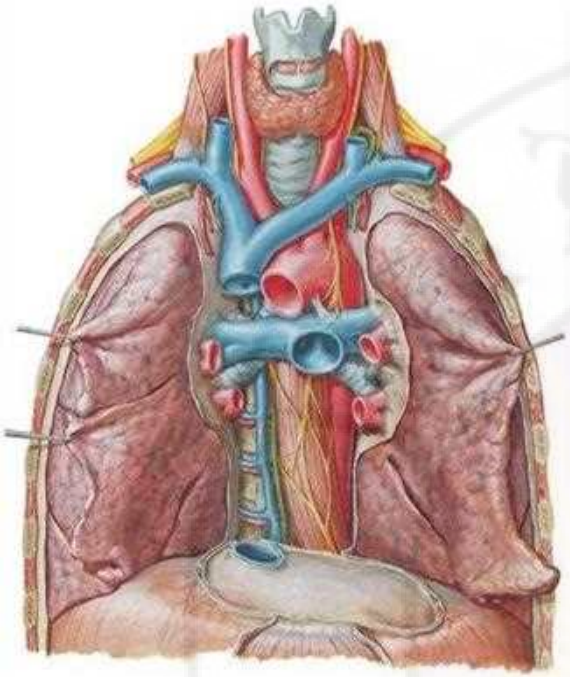

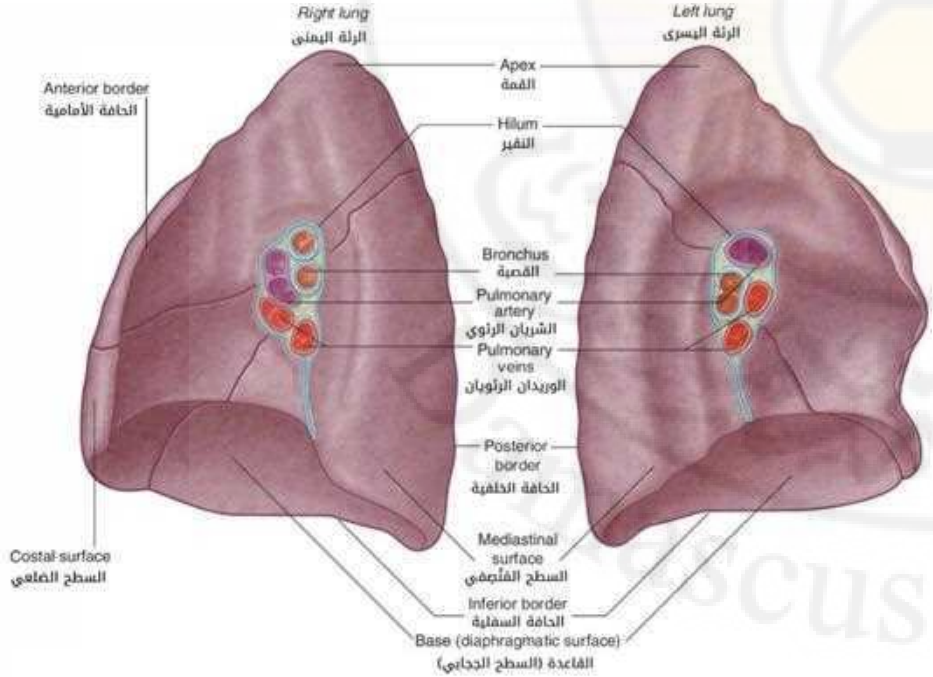


*** العناصر الداخلة إلى الرئة اليمنى:**

- ✓ قصبة فص علوي وتتمة القصبة اليمنى
- ✓ شريان رئوي (أو شريانان)
- ✓ وريدان رئويان
- ✓ أوعية قصبية و أعصاب وعقد لمفاوية

*** العناصر الداخلة إلى الرئة اليسرى:**

- ✓ قصبة يسرى
- ✓شريان رئوي (أو شريانان)
- ✓وريدان رئويان
- ✓أوعية قصبية و أعصاب وعقد لمفاوية

**– داخل السرة:**

- – الشريان في الأعلى
- – الوريد في الأسفل
- – القصبة في الخلف

# الجهاز التنفسي The Respiratory System

- يمكن تقسيم الجهاز التنفسي إلى منطقتين رئيستين:

*** المنطقة التنفسية Respiratory Zone:**

يتم فيها التبادل الغازي، وتضم: القصيبات التنفسية – القنوات السنخية – الأسناخ الرئوية.

*** المنطقة الناقلة Conducting Zone:**

تؤمن قنوات صلبة لنقل الهواء إلى مواقع التبادل الغازي، وتضم تراكيب الجهاز التنفسي الأخرى (أي: الأنف – البلعوم – الحنجرة – الرغامى – القصبات – القصيبات).

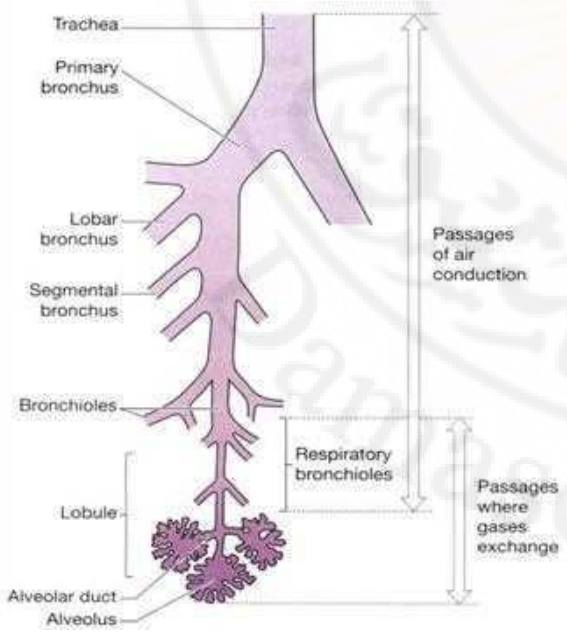


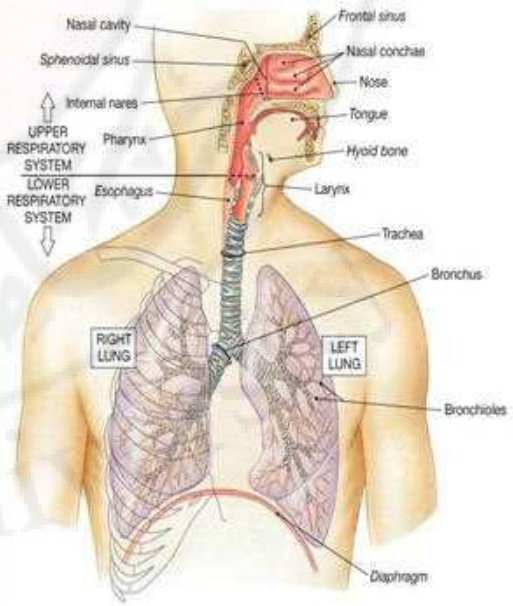

# II. المنصف Mediastinum

# المنصف Mediastinum

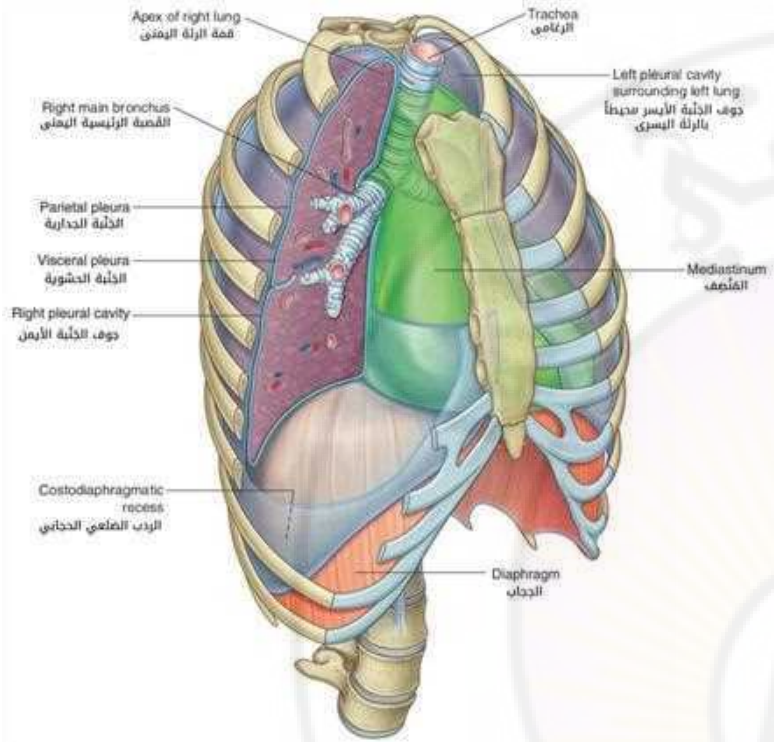


- الجزء المركزي العريض الذي يفصل ما بين جوفي الجنب.

- يمتد من:
  - القص إلى أجسام الفقرات
  - الفتحة الصدرية العلوية إلى الحجاب الحاجز.

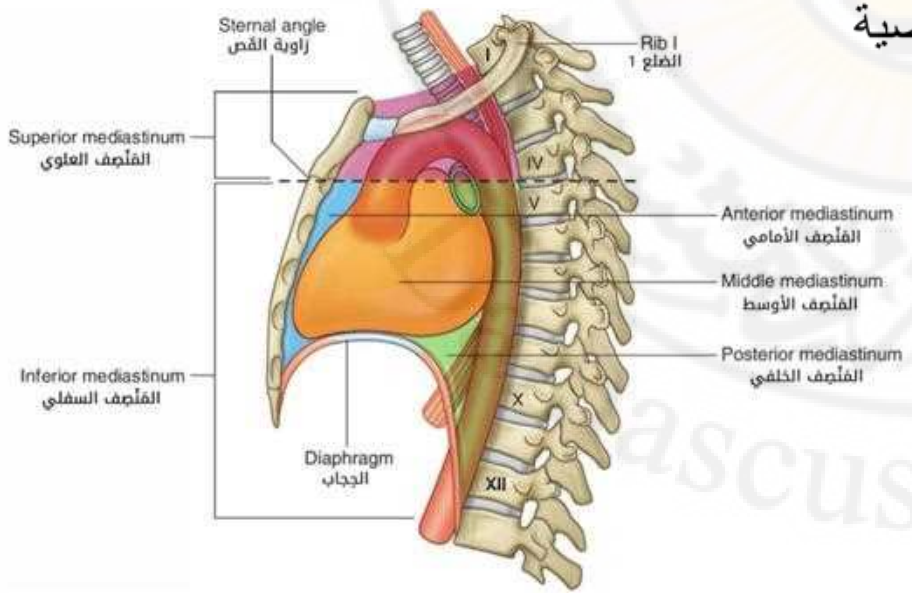


- يقسم بمستوى وهمي معترض (يمر من الزاوية القصية إلى القرص بين الفقرتين T4-T5) إلى:

1. **المنصف العلوي**
2. **المنصف السفلي:** يقسم إلى:

- ✓ المنصف الأمامي
- ✓ المنصف الأوسط
- ✓ المنصف الخلفي

# المنصف Mediastinum

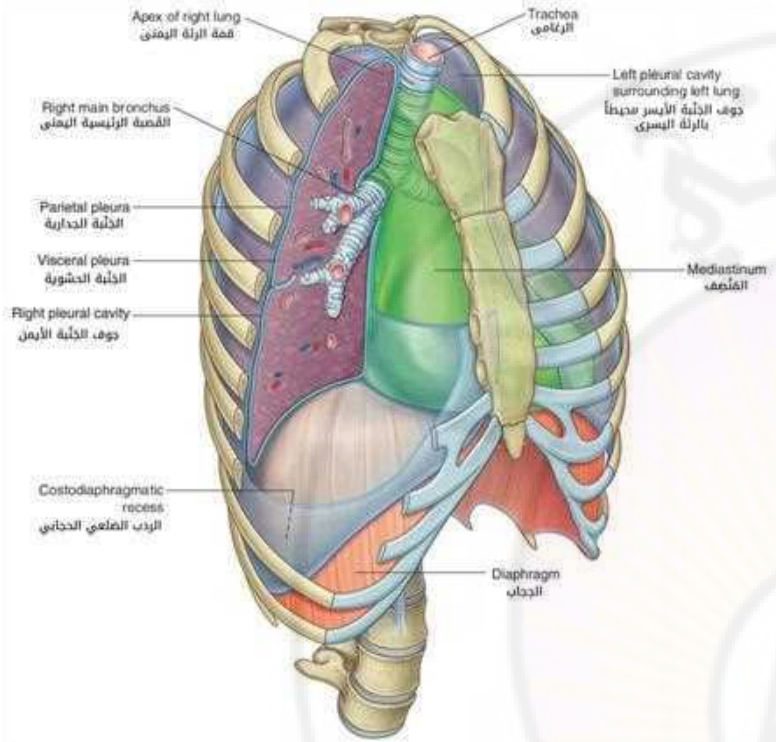


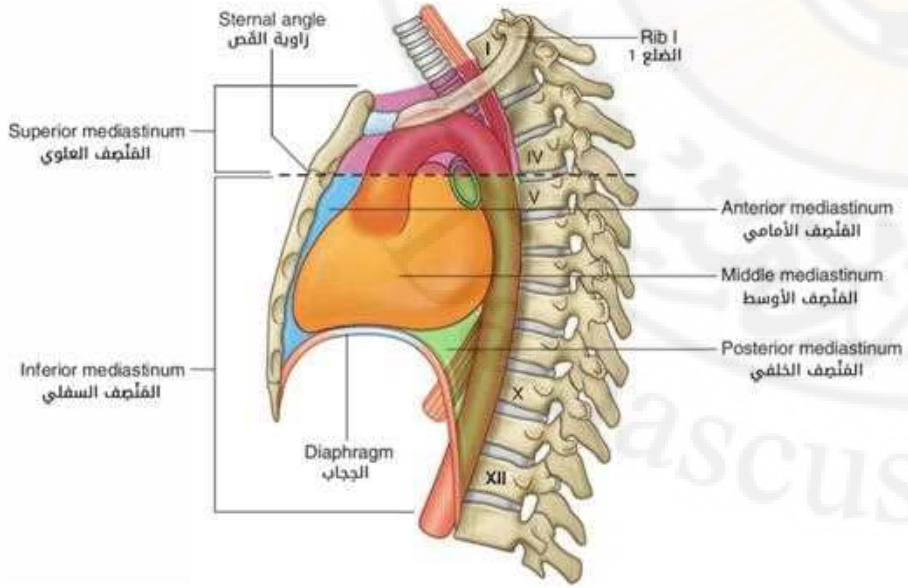


**1. المنصف العلوي:**

التوتة – الأوعية الكبيرة (شرايين + أوردة) – الرغامى – المري – القناة الصدرية – العصبان الحجابيان – العصبان المبهمان – الجذعان الوديان

**2. المنصف السفلي:** يقسم إلى:

- ✓ **المنصف الأمامي:** التوتة
- ✓ **المنصف الأوسط:** القلب محاطاً بالتامور – العصبان الحجابيان
- ✓ **المنصف الخلفي:** المري – الأبهر الصدري النازل – القناة الصدرية – العصبان المبهمان – الجذعان الوديان

# محتويات المنصف

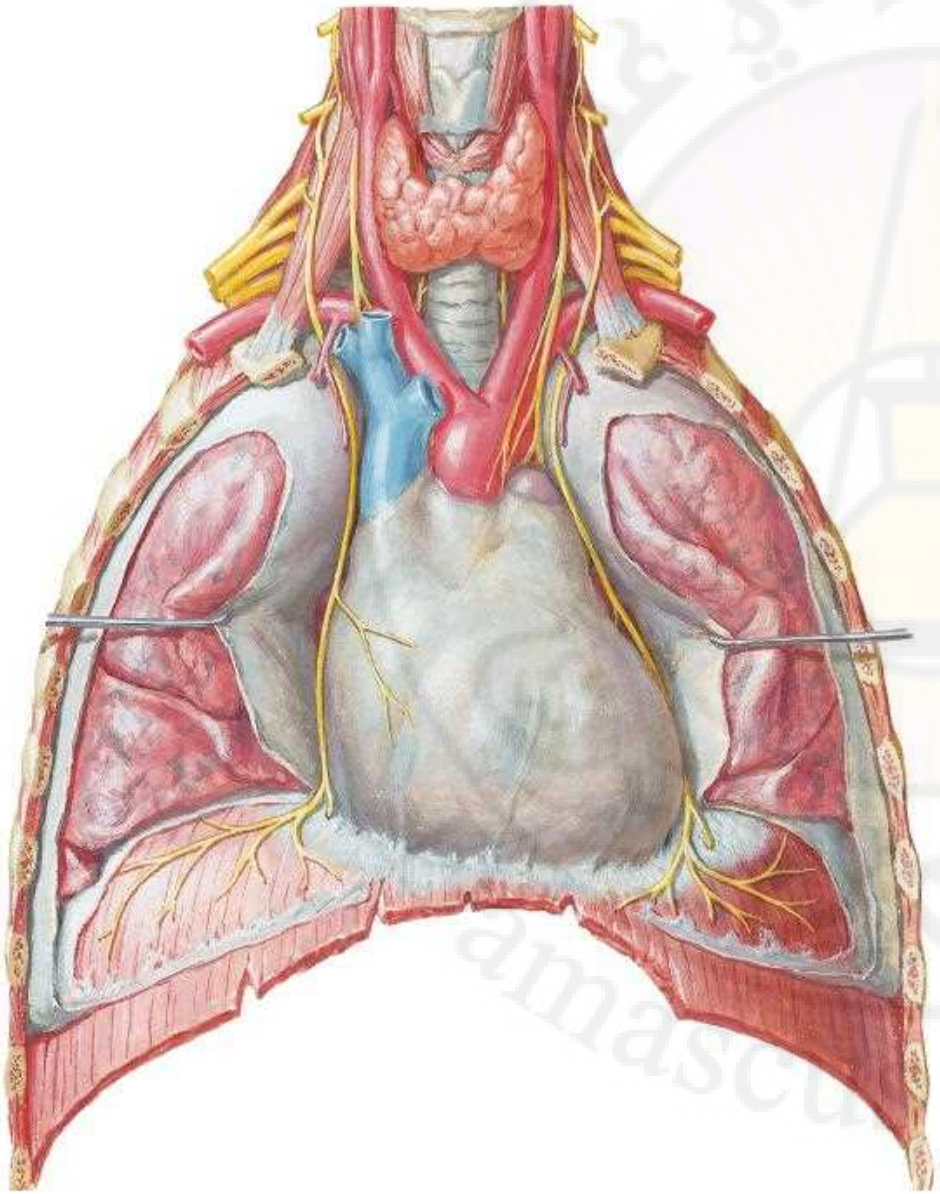

1. القلب المحاط بالتامور
2. الشرايين الكبيرة
3. الأوردة الكبيرة
4. التوتة
5. الرغامى
6. المري
7. القناة الصدرية
8. الأعصاب

# 1. التامور Pericardium

- التامور كيس ليفي مصلي، يغلف القلب وجذور الأوعية الكبيرة
- يتألف من قسمين:

✓ التامور الليفي

✓ التامور المصلي

Damascus University

# 1. التامور الليفي Fibrous Pericardium

- في الأسفل: يرتكز على الوتر المركزي للحجاب الحاجز
- في الأعلى: يندمج مع القمصان الخارجية للأوعية الكبيرة (الأبهر – الجذع الرئوي – الوريدين الأجوفين العلوي والسفلي – الأوردة الرئوية)
- يعصبه العصب الحجابي (مؤلم)

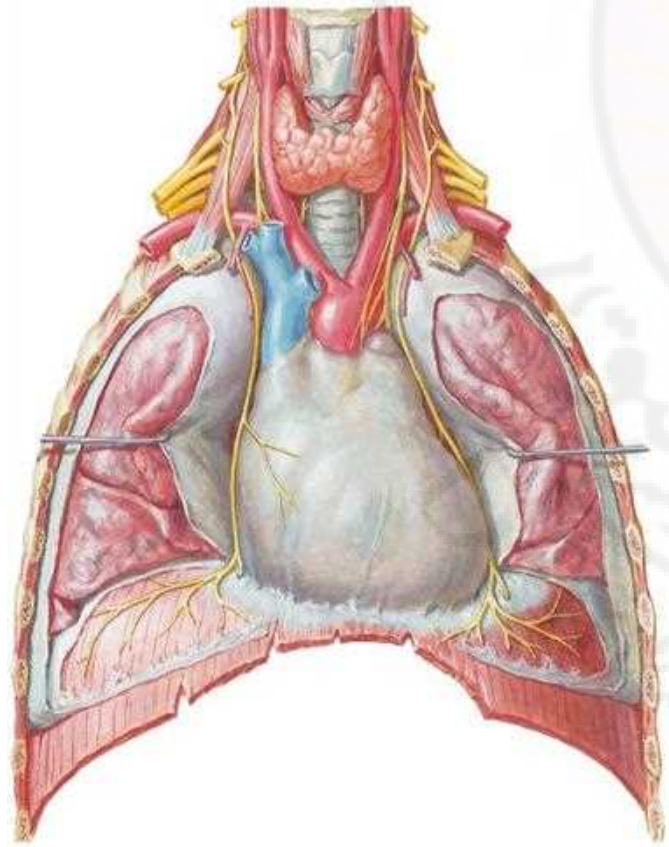

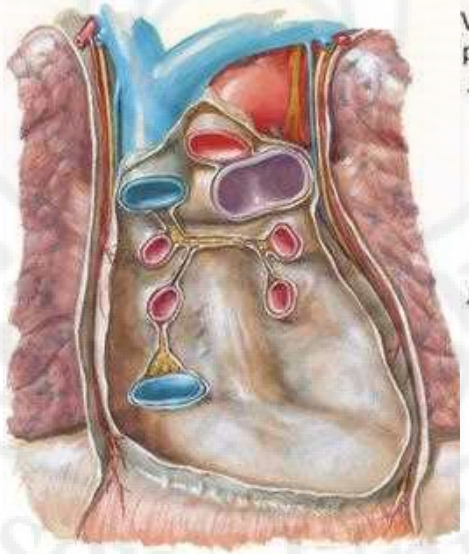

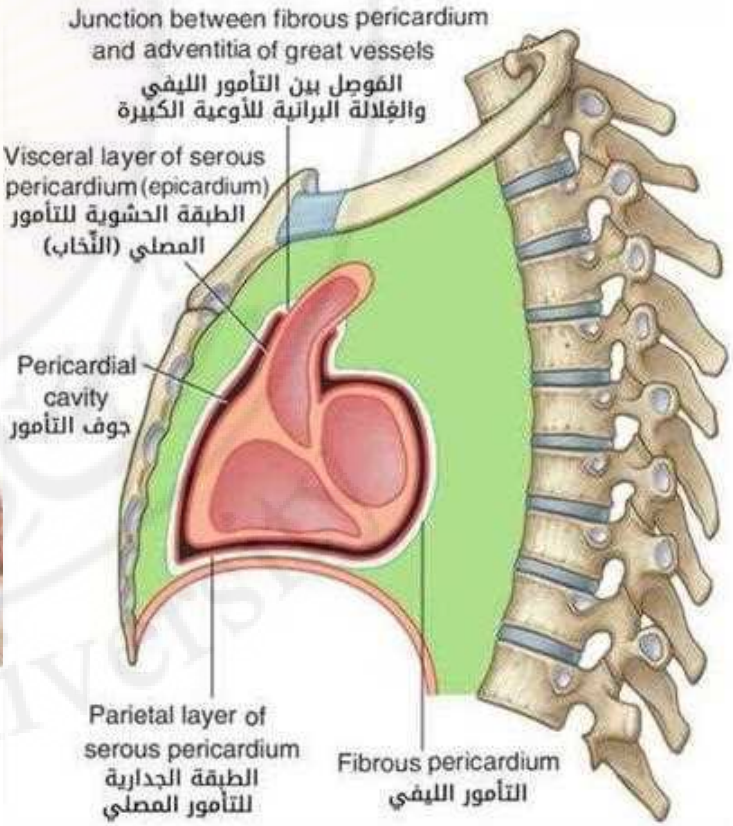

# 2. التامور المصلي Serous Pericardium

- يتألف من طبقتين:
- ✓ **طبقة جدارية:** تبطن التامور الليفي (عصب حجابي – مؤلمة)
- ✓ **طبقة حشوية:** تغلف القلب بإحكام (غير مؤلمة)
- **الجوف التاموري:** الحيز بين الطبقتين الجدارية والحشوية. في الحالة السوية، يحوي كمية ضئيلة من سائل نسيجي يعمل كمزلق لتسهيل حركات القلب

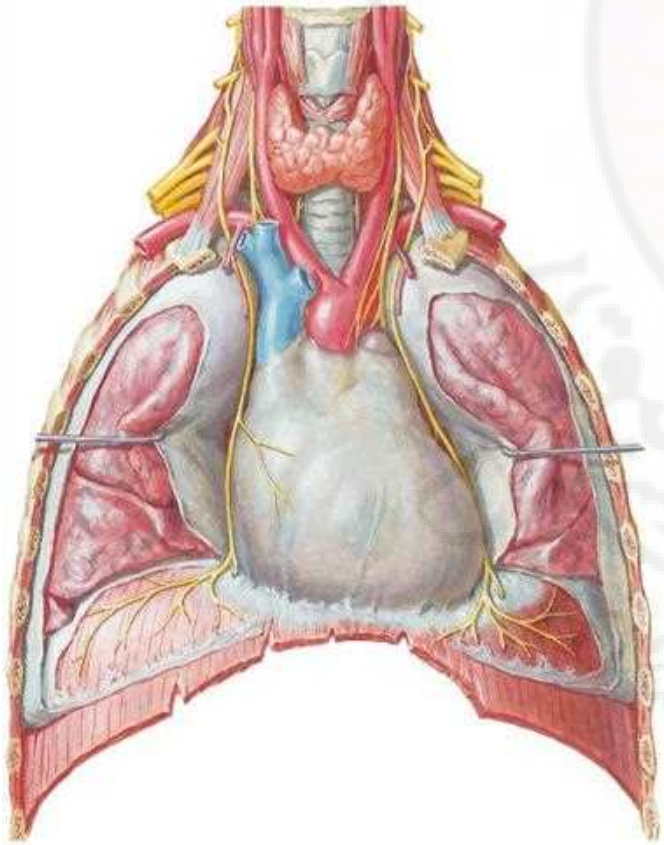

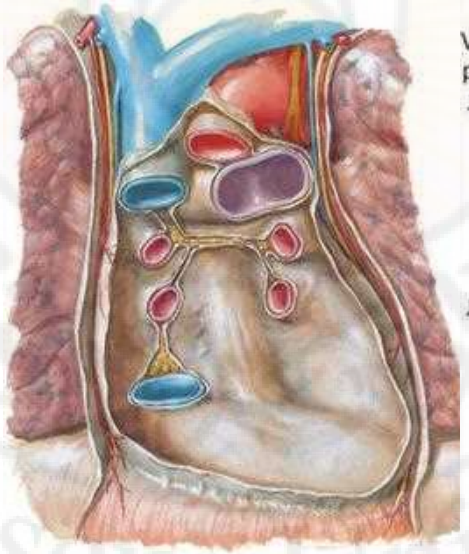

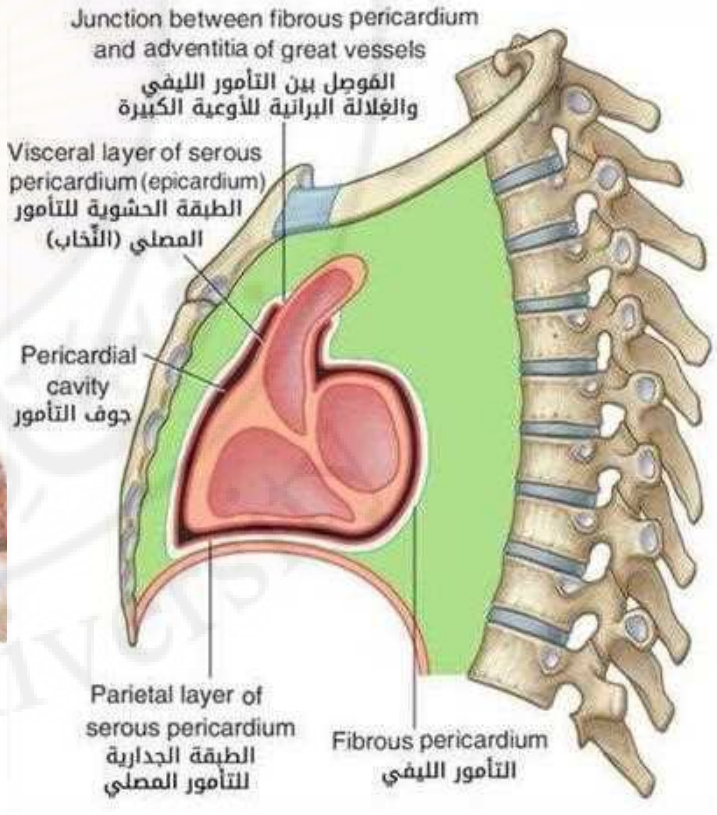

# الجهاز القلبي الوعائي The Cardiovascular System

*** الجهاز القلبي الوعائي:**

- يؤمن نقل الدم وضخه باتجاه الأنسجة ومنها
- يتضمن القلب والأوعية الصادرة منه والأوعية الواردة اليه. تنتظم هذه الأوعية في دورتين:

➢ **الدورة الدموية الكبرى:**

قلب (بطين أيسر) ← أبهر ← شرايين ← أنحاء الجسم ← أوردة ← أجوف علوي وسفلي ← قلب (أذينة يمنى)

➢ **الدورة الدموية الصغرى:**

قلب (بطين أيمن) ← شريانين رئويين ← رئتين ← 4 أوردة رئوية ← قلب (أذينة يسرى)

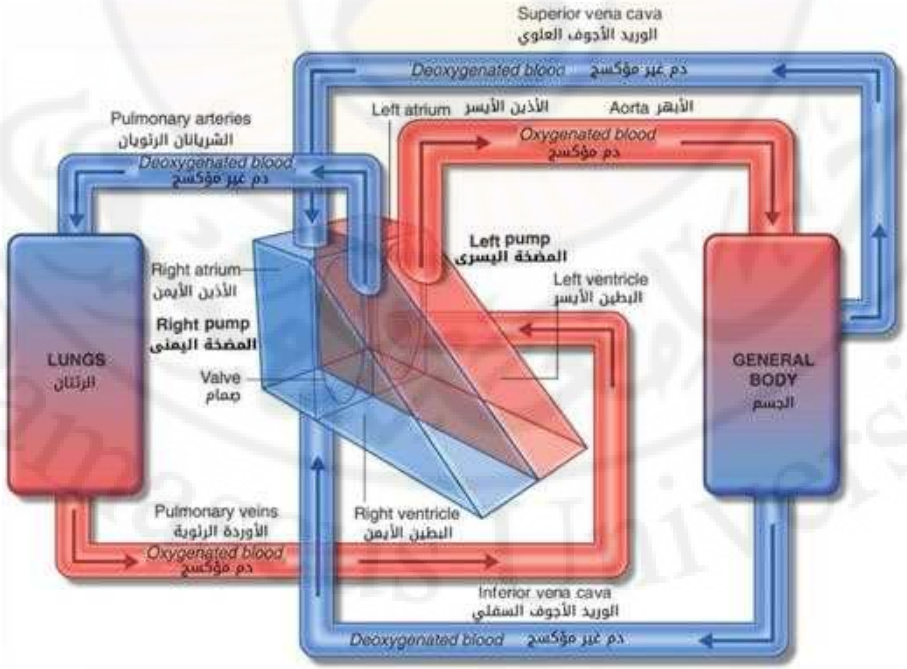

# القلب The Heart

- للقلب شكل الهرم: قمة – قاعدة – 4 سطوح

➢ **القمة Apex:**

- في: الأمام والأسفل والأيسر
- ورب 5 – حوالي 9 سم أيسر الخط الناصف

➢ **القاعدة Base:**

- مقابلة للقمة (تتجه للخلف والأعلى والأيمن)

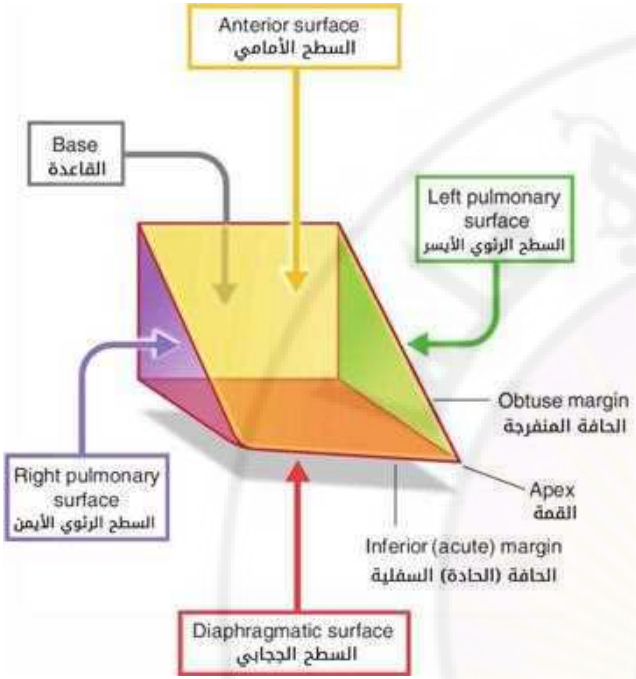


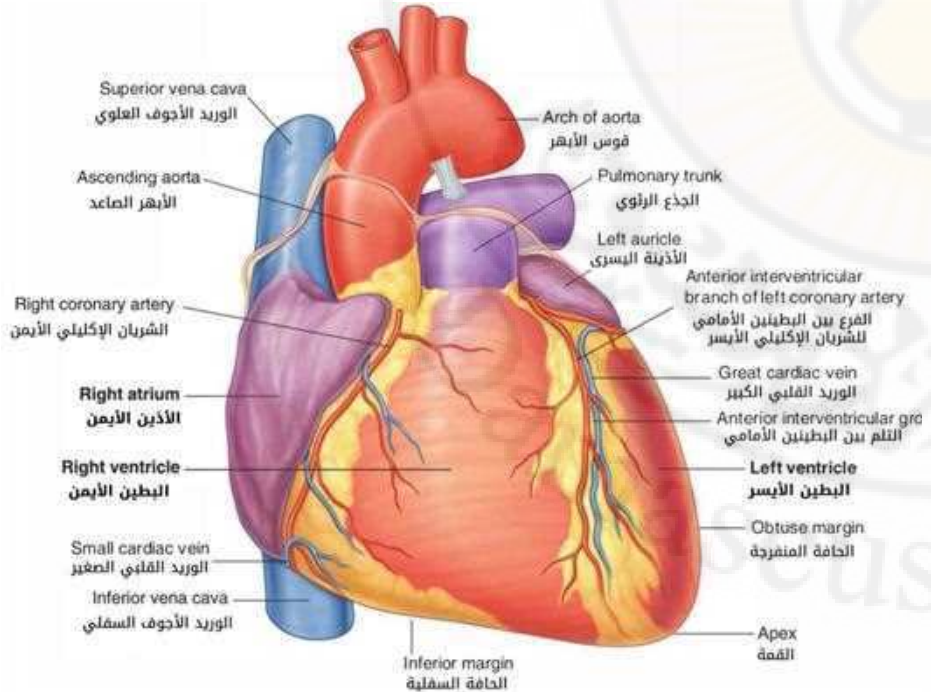


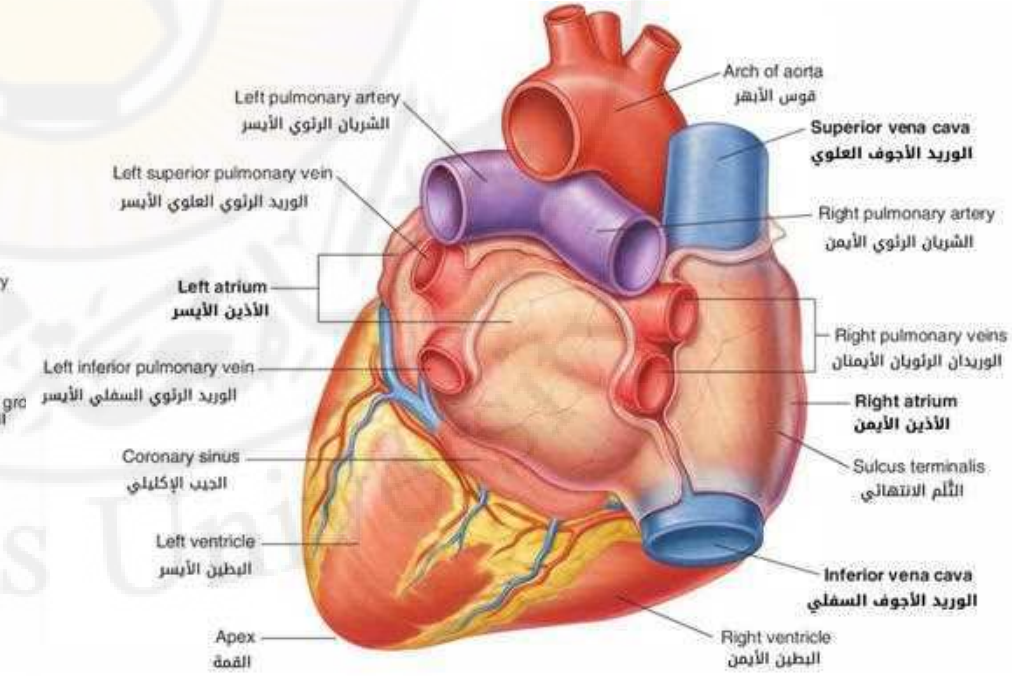

# القلب The Heart

## ➢ السطوح Surfaces:

- الأمامي (القصي الضلعي)
- السفلي (الحجابي)
- الجانبيان الأيمن والأيسر (الرئويان)

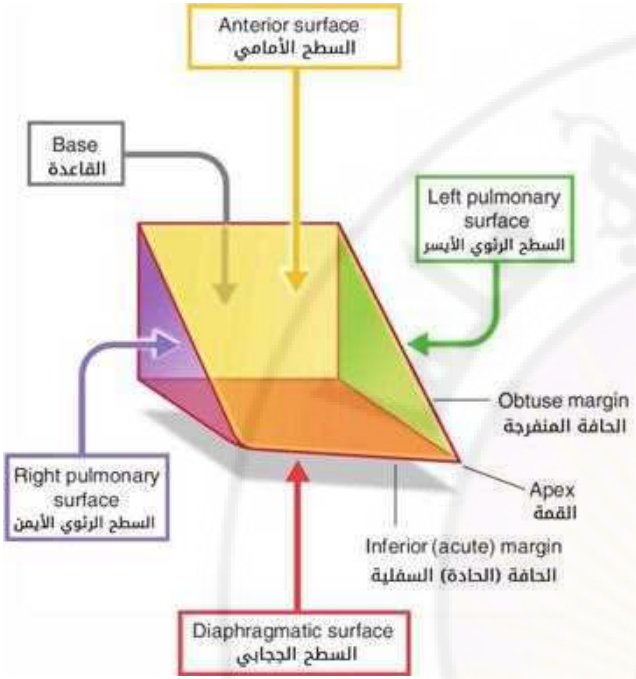


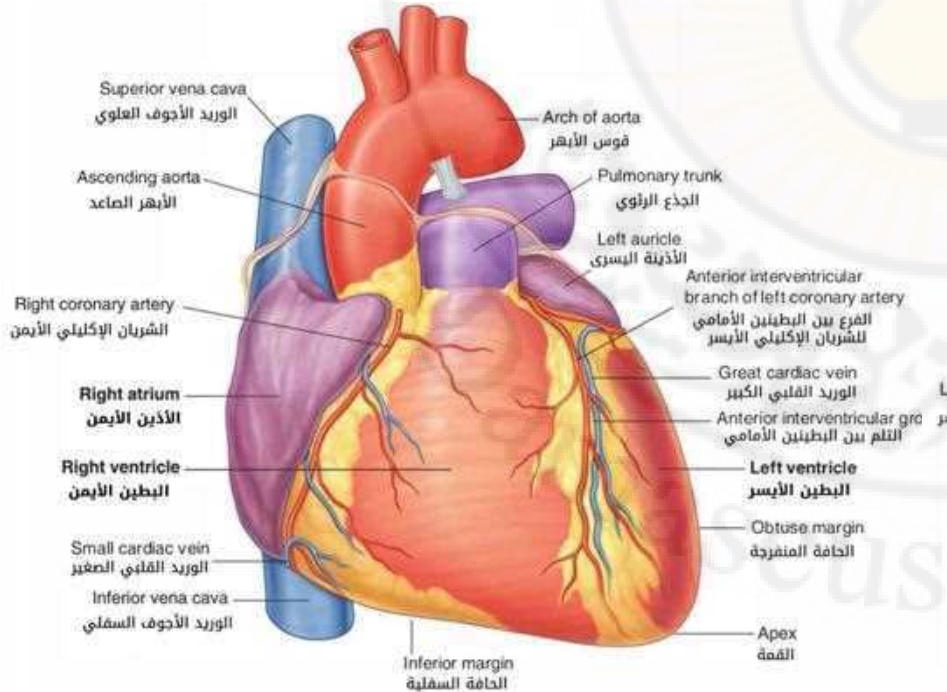


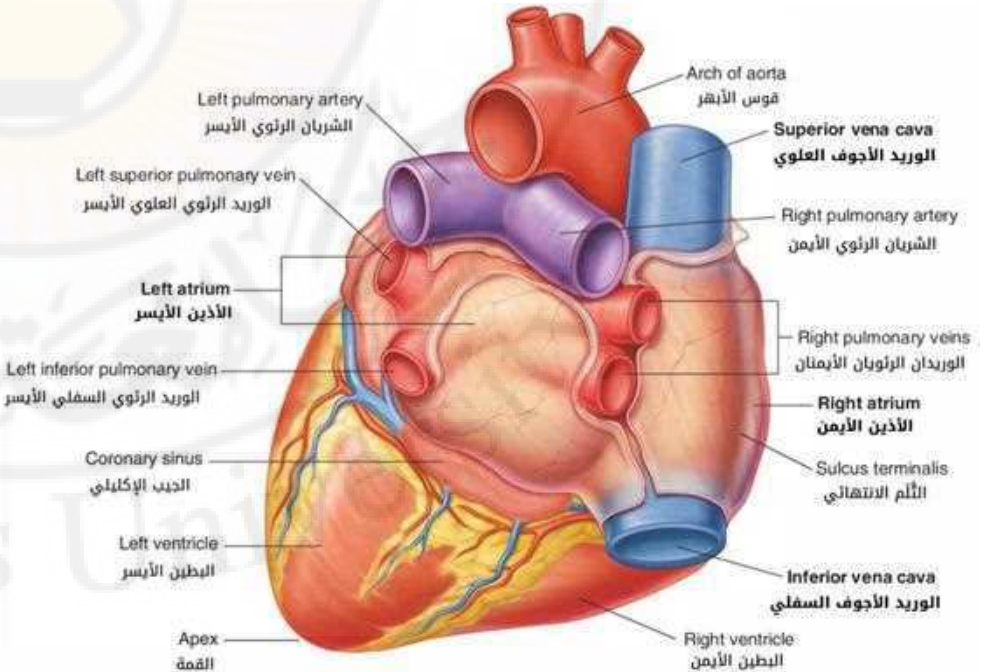

# حواف القلب Margins

- يمكن تمييز 3 حواف:

- حافة يمنى: تتشكل من الأذين الأيمن
- حافة يسرى: تتشكل بمعظمها من البطين الأيسر
- حافة سفلية: تتشكل بمعظمها من البطين الأيمن

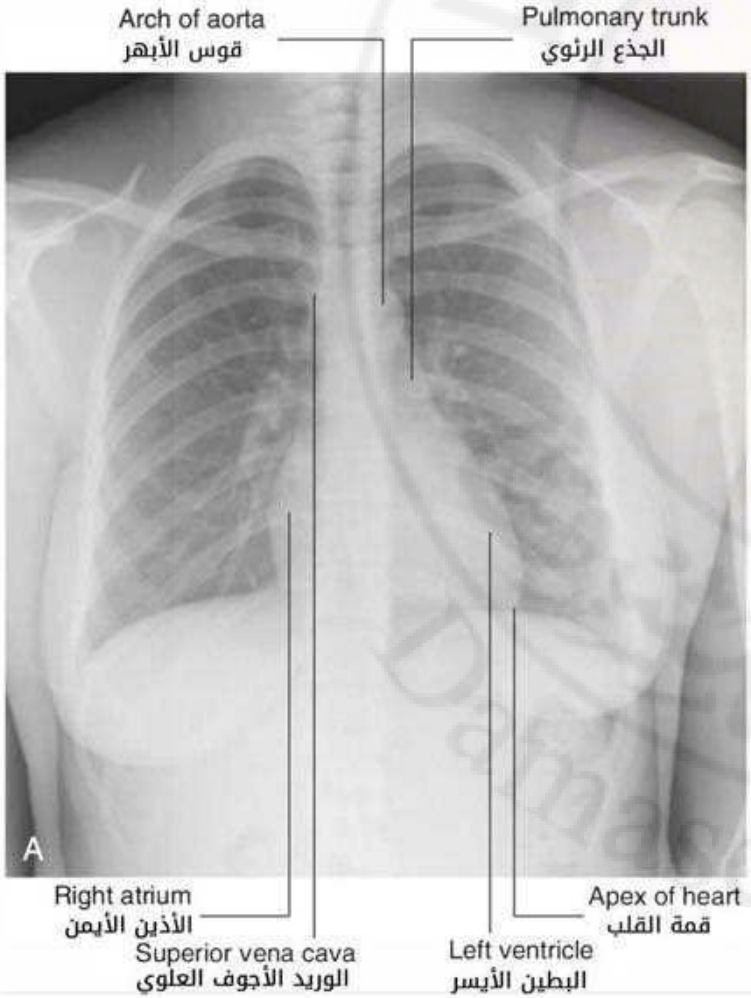


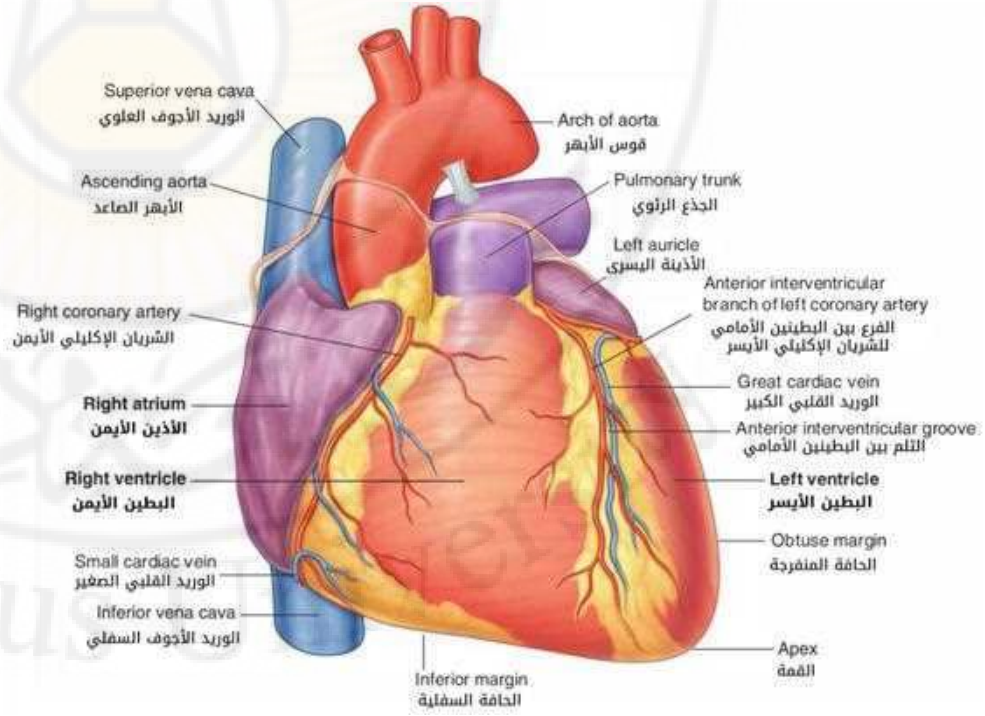

# طبقات القلب

- يتألف جدار القلب من 3 طبقات:

- **الطبقة الخارجية:** النخاب (الطبقة الحشوية للتامور المصلي) Epi-cardium
- **الطبقة الوسطى:** العضلية القلبية Myo-cardium
- **الطبقة الداخلية:** شغاف القلب Endo-cardium

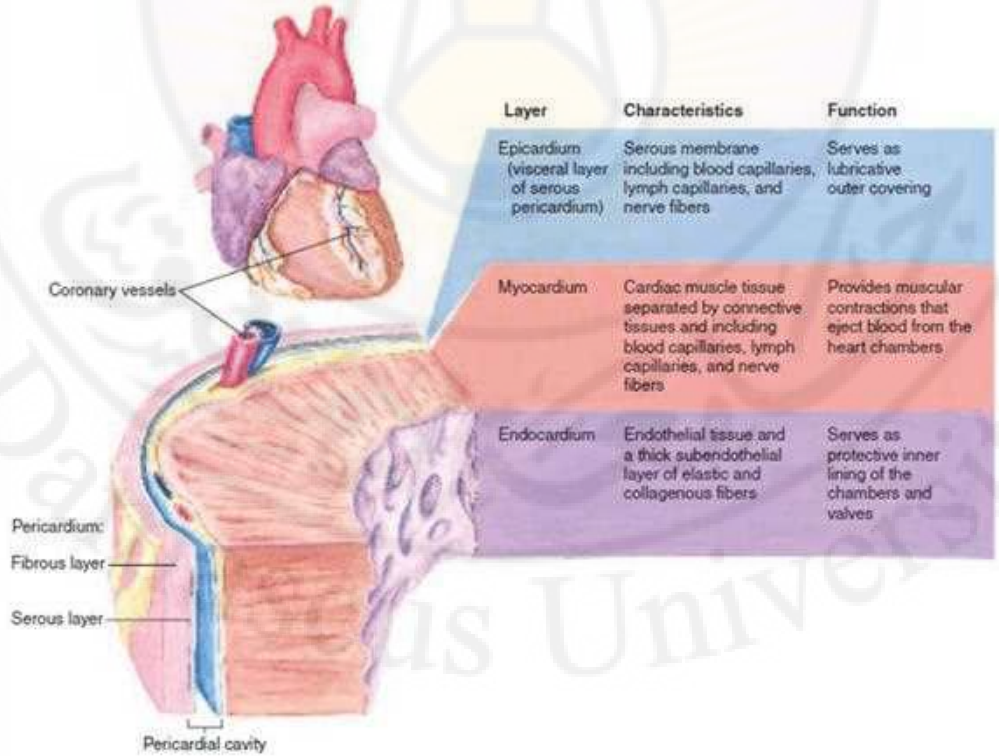


| Layer | Characteristics | Function |
|---|---|---|
| Epicardium (visceral layer of serous pericardium) | Serous membrane including blood capillaries, lymph capillaries, and nerve fibers | Serves as lubricative outer covering |
| Myocardium | Cardiac muscle tissue separated by connective tissues and including blood capillaries, lymph capillaries, and nerve fibers | Provides muscular contractions that eject blood from the heart chambers |
| Endocardium | Endothelial tissue and a thick subendothelial layer of elastic and collagenous fibers | Serves as protective inner lining of the chambers and valves |

# أجواف القلب Cardiac Chambers

- ينقسم القلب إلى قسمين: أذيني وبطيني بالحلقة الليفية (شكل ∞)
- الحاجز بين الأذينين: أذين أيمن وأذين أيسر
- الحاجز بين البطينين: بطين أيمن وبطين أيسر

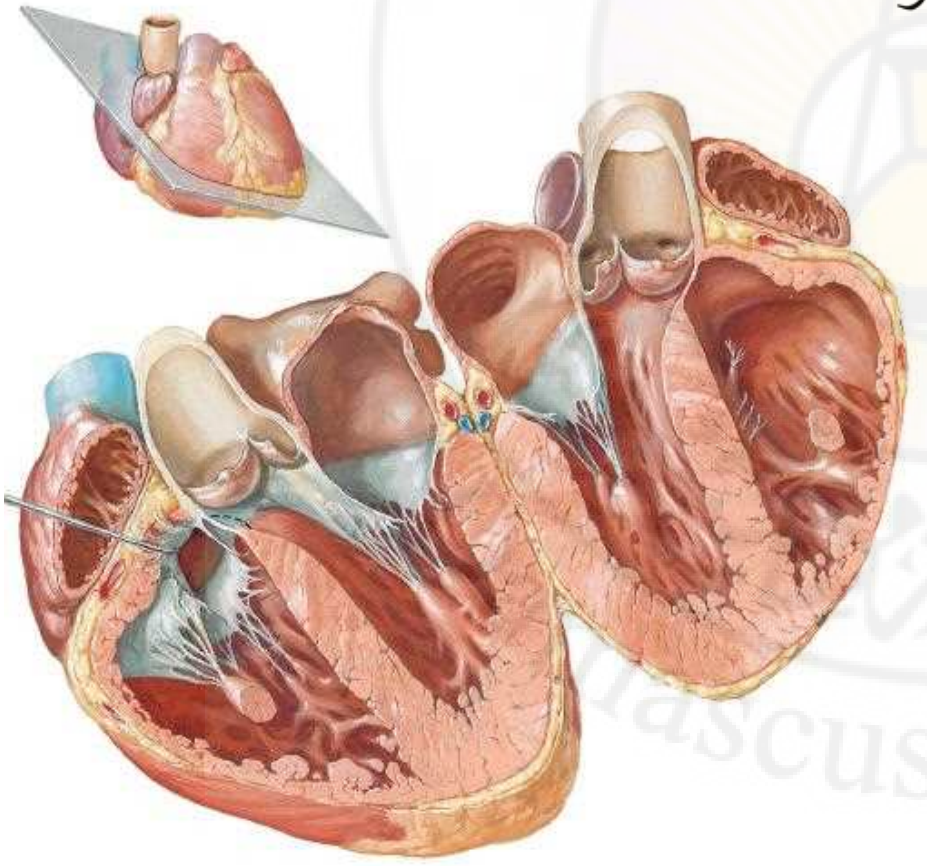

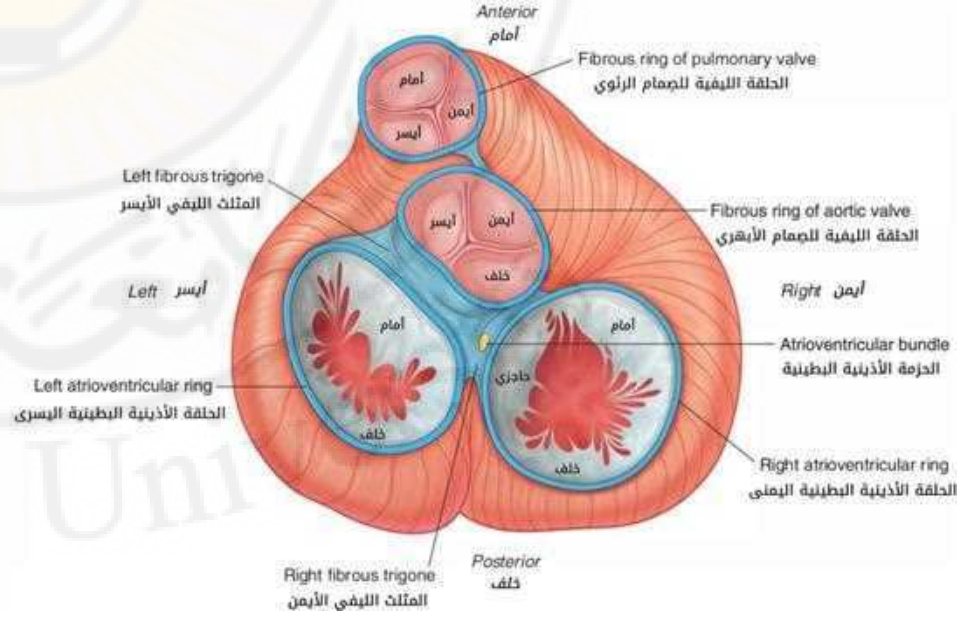

# أجواف القلب Cardiac Chambers

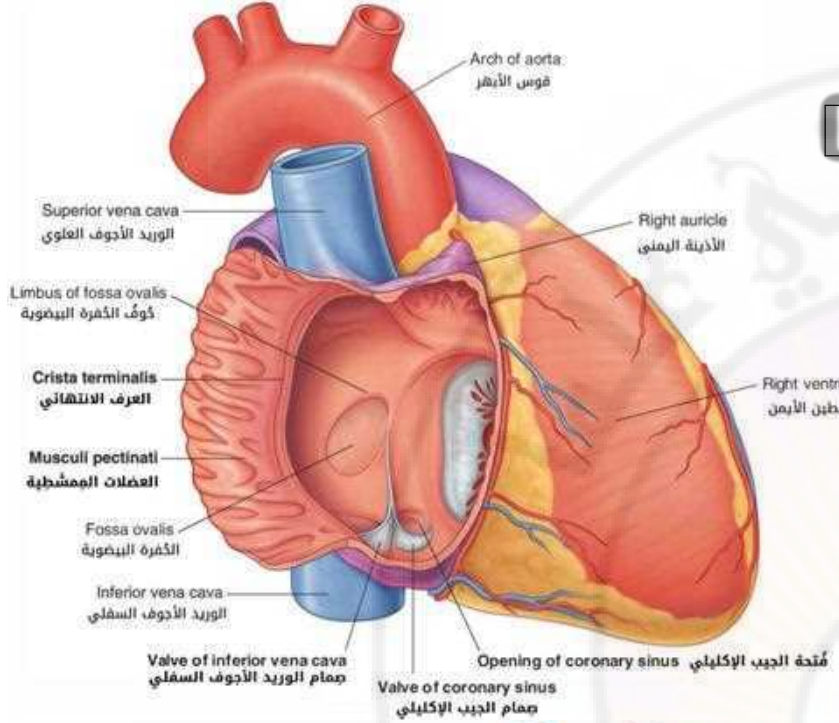


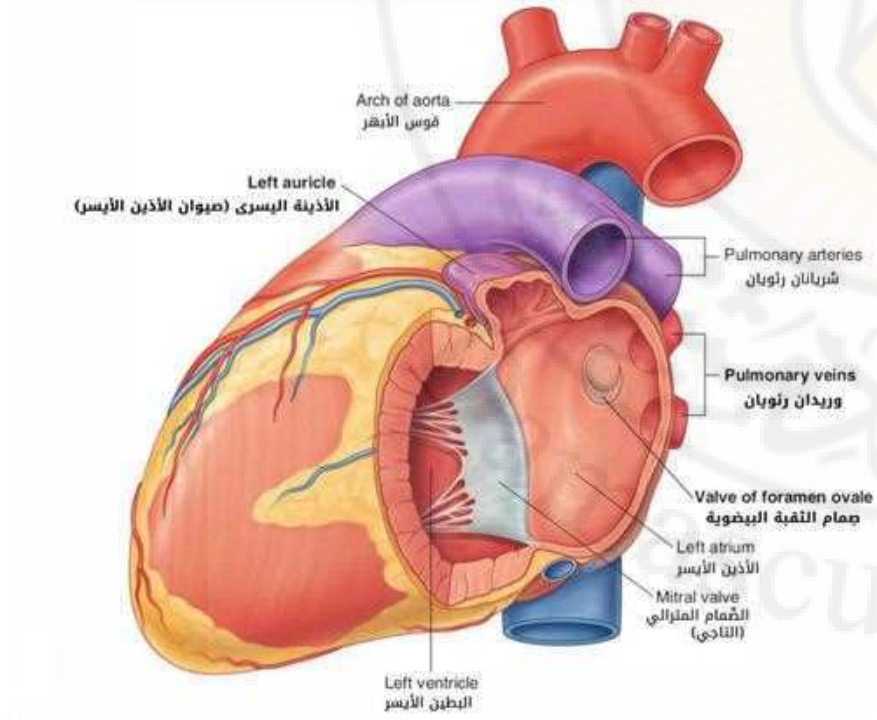


*** الأذين الأيمن Right Atrium:**

- حفرة بيضية
- فوهة أذينية بطينية (الدسام مثلث الشرف Tricuspid Valve)
- ينفتح عليها: الوريدان الأجوفان العلوي والسفلي والجيب الإكليلي

*** الأذين الأيسر Left Atrium:**

- انفتاح الأوردة الرئوية الأربعة
- فوهة أذينية بطينية (الدسام التاجي Mitral Valve)

# أجواف القلب Cardiac Chambers

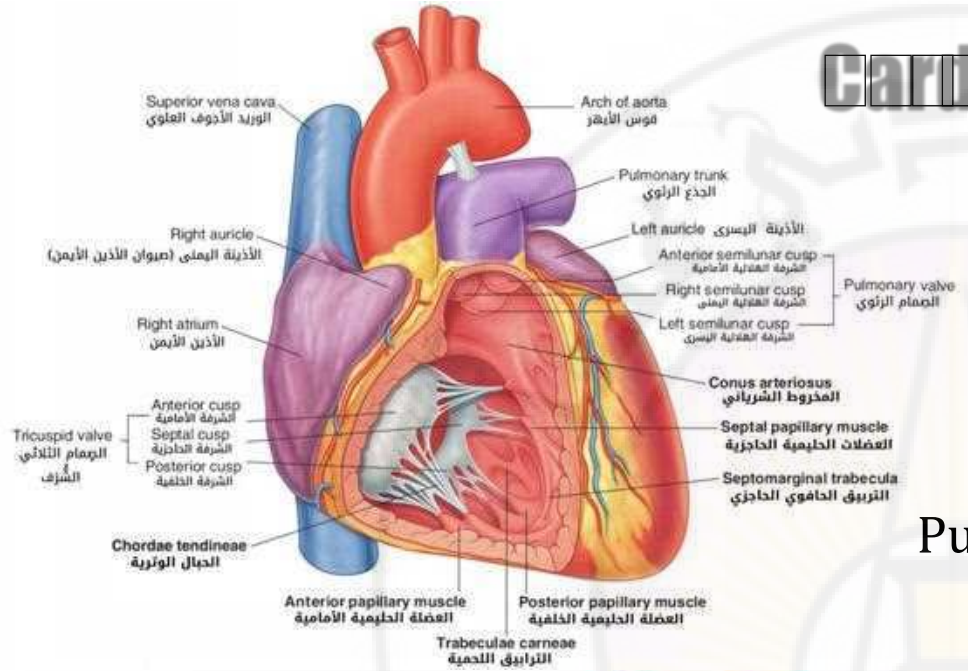


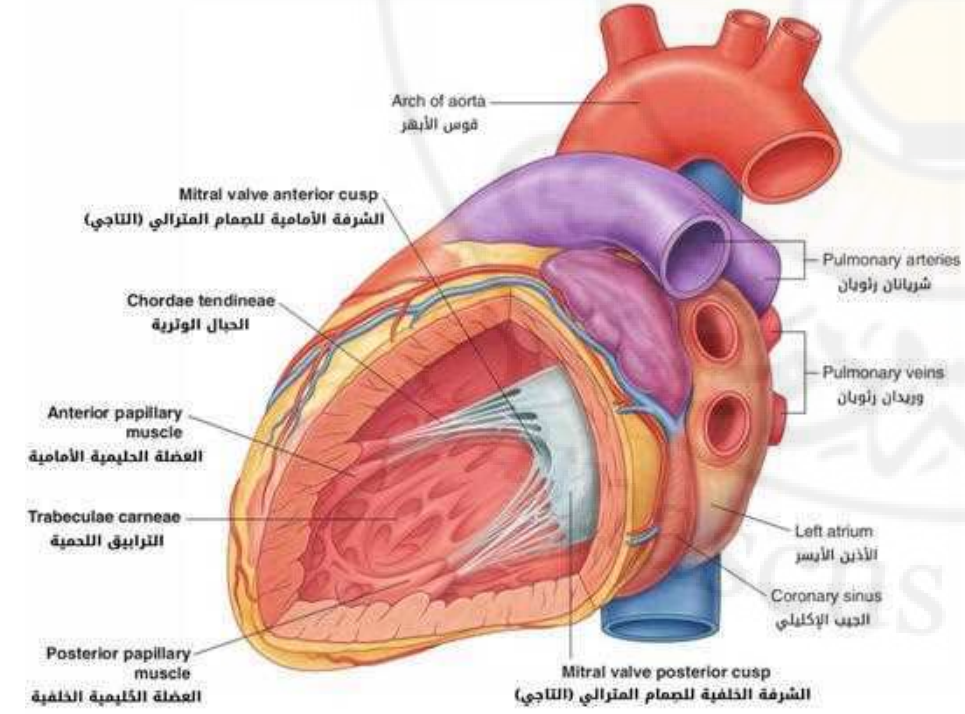


*** البطين الأيمن Right Ventricle:**

- 3عضلات حليمية
- حبال وترية
- فوهة الشريان الرئوي (الدسام الرئوي Pulmonary Valve)
- دسام مثلث الشرف

*** البطين الأيسر Left Ventricle:**

- عضلتان حليميتان
- جدار أسمك
- فوهة الأبهر (الدسام الأبهري Aortic Valve)
- دسام تاجي (شرفتين)

# دسامات القلب

# Cardiac Valves

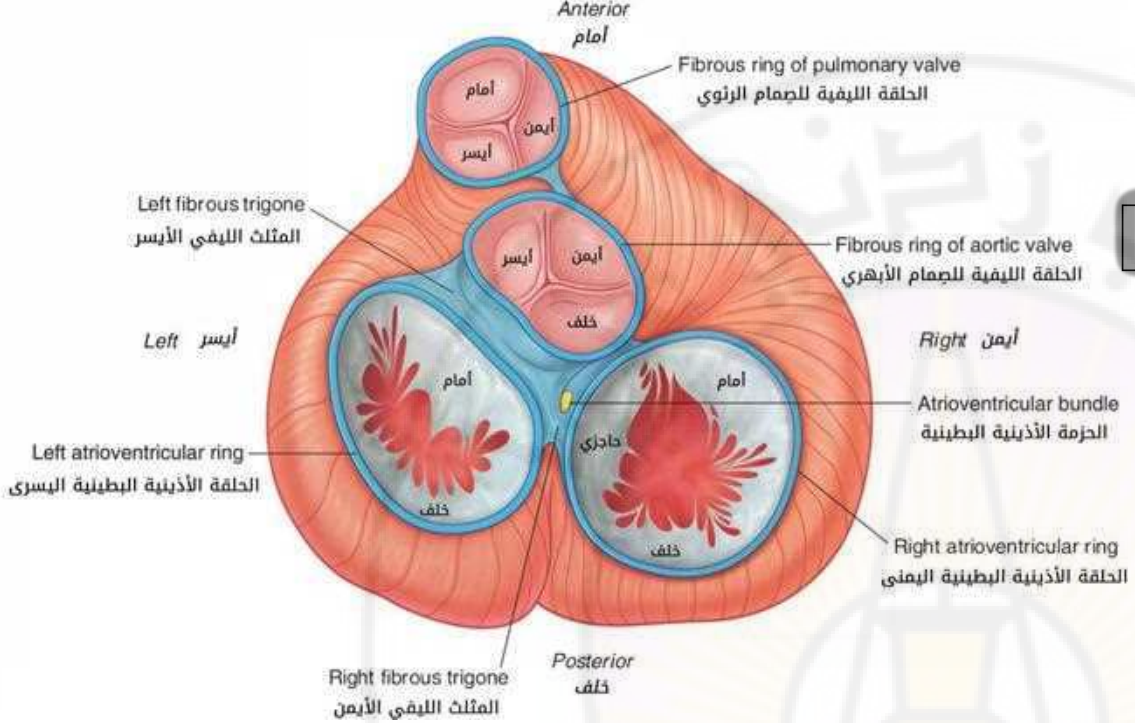


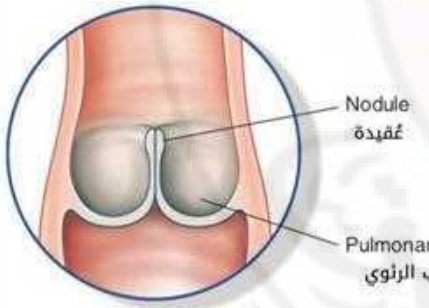


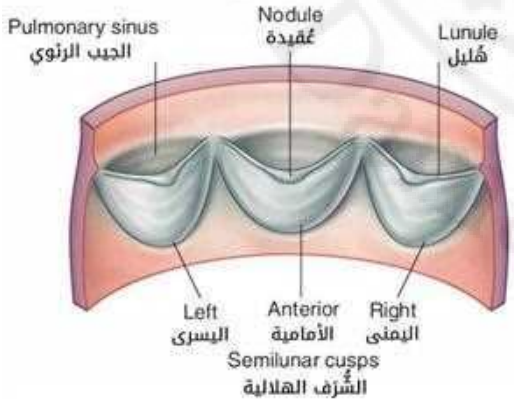


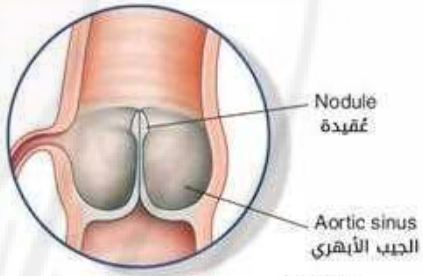


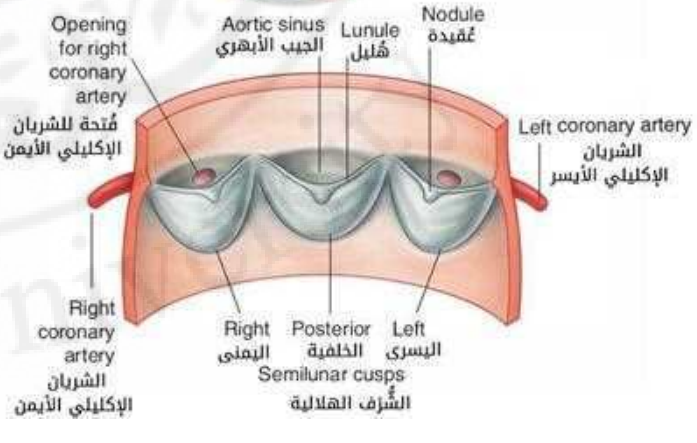

# الشرايين الإكليلية Coronary Arteries

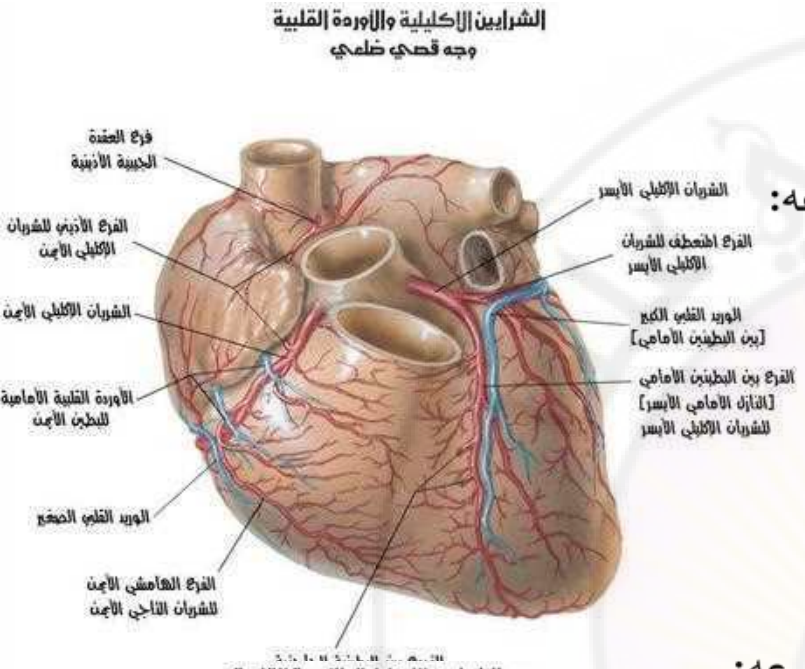


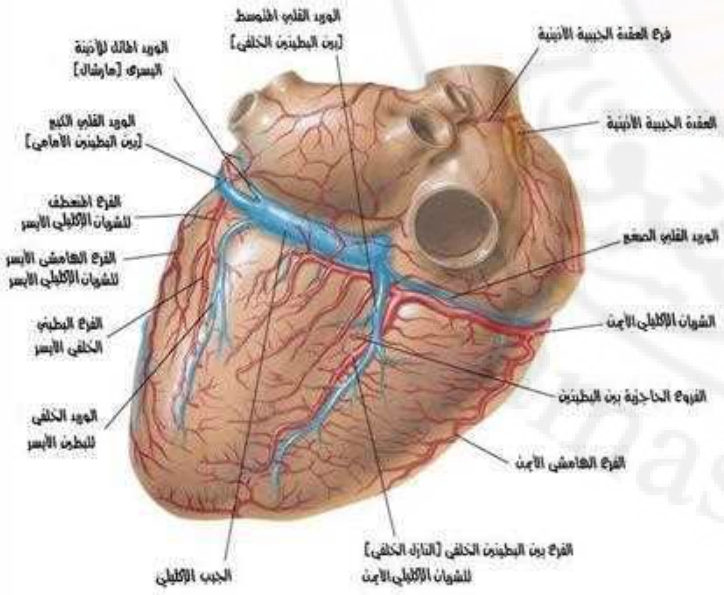


- **الشريان الإكليلي الأيسر Left Coronary A. (LCA):** – فروعه:
  1. ش. بين البطينين الأمامي Ant. Interventricural A. (Left Anterior Descending: LAD)
  2. ش. المنعطف Circumflex A.
  3. ش. الهامشي الأيسر L. Marginal A.

- **الشريان الإكليلي الأيمن Right Coronary A. (RCA):** – فروعه:
  1. ش. الهامشي الأيمن R. Marginal A.
  2. ش. بين البطينين الخلفي Post. Interventricural A.
  3. تتابع الشريان الإكليلي الأيمن (الفرع المعترض) يتصل مع المنعطف

– يتفاغر:

- ✓ الشريانان بين البطينين الأمامي والخلفي
- ✓ تتابع الشريان الإكليلي الأيمن والشريان المنعطف

# الشرايين الإكليلية Coronary Arteries

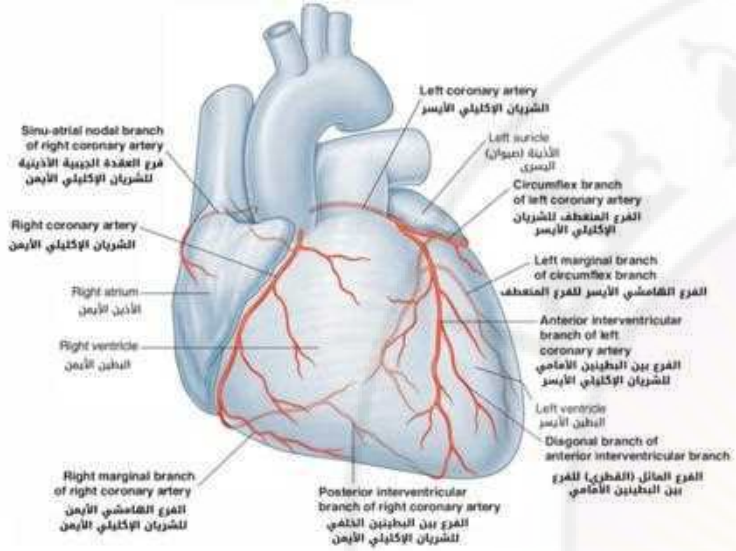


❑ **الشريان الإكليلي الأيسر Left Coronary A. (LCA):** – فروعه:

1. ش. بين البطينين الأمامي Ant. Interventricural A. (Left Anterior Descending: LAD)
2. ش. المنعطف Circumflex A.
3. ش. الهامشي الأيسر L. Marginal A.

❑ **الشريان الإكليلي الأيمن Right Coronary A. (RCA):** – فروعه:

1. ش. الهامشي الأيمن R. Marginal A.
2. ش. بين البطينين الخلفي Post. Interventricural A.
3. تتابع الشريان الإكليلي الأيمن (الفرع المعترض) يتصل مع المنعطف

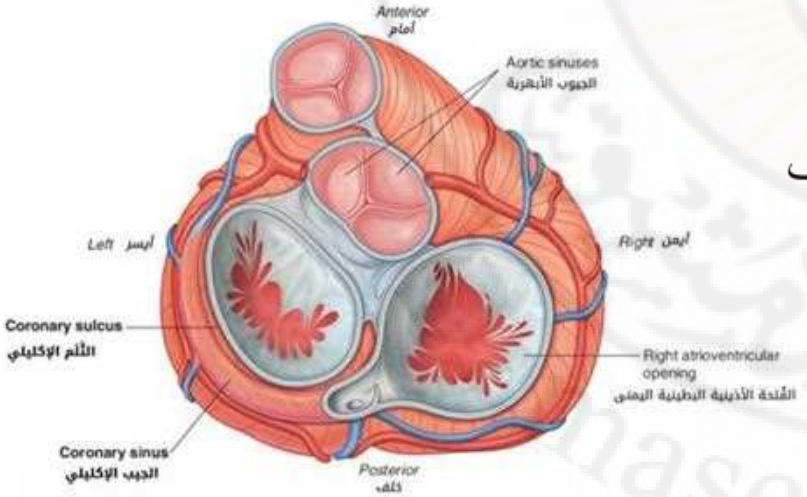


– يتفاغر:

✓ الشريانان بين البطينين الأمامي والخلفي

✓ تتابع الشريان الإكليلي الأيمن والشريان المنعطف

# الأوردة القلبية Cardiac Veins

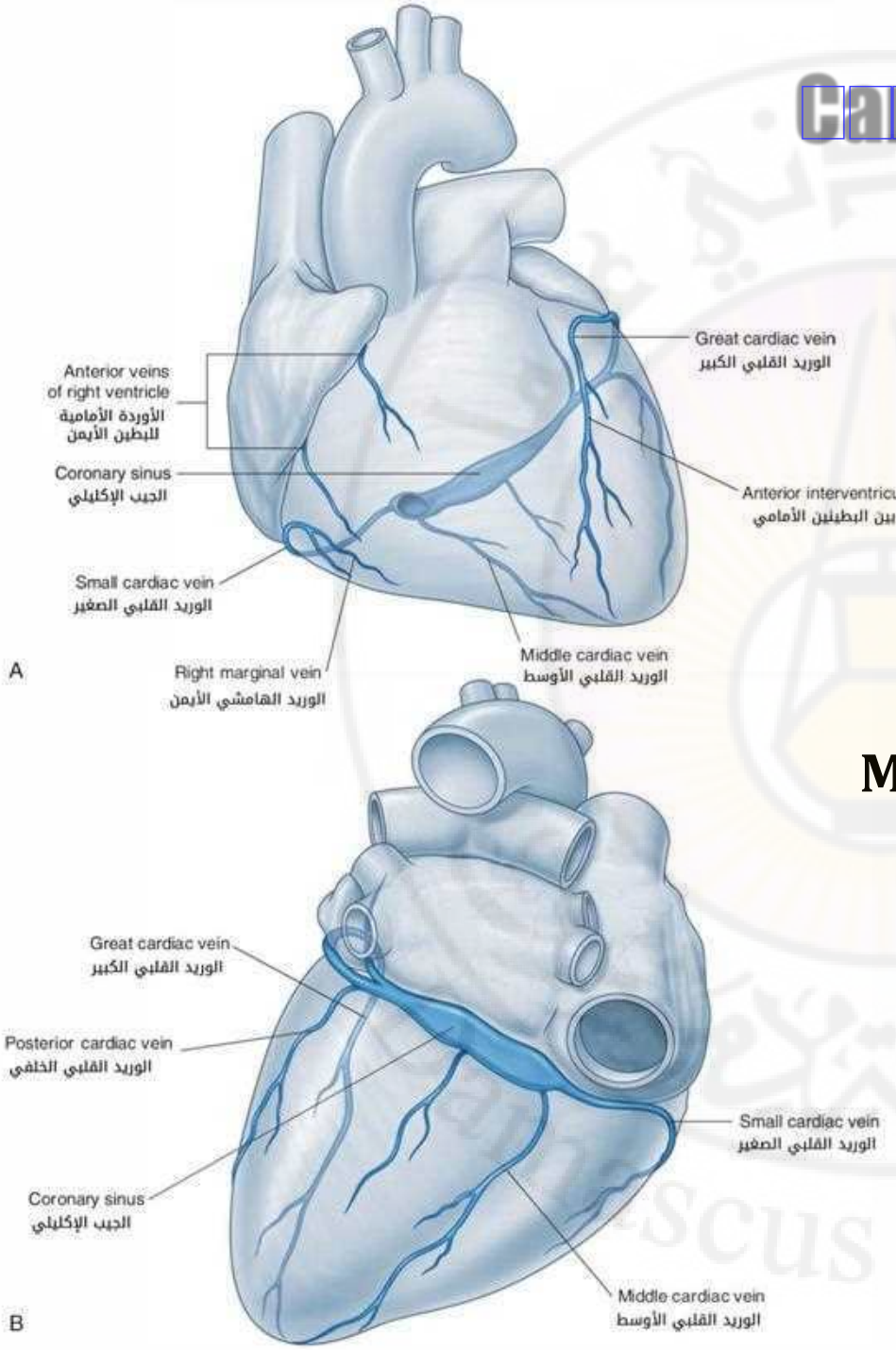


- تنزح إلى الأذين الأيمن عبر **الجيب الإكليلي**
**Coronary Sinus**

- **وريد قلبي كبير Great Cardiac V.**
- **وريد قلبي أوسط Middle cardiac vein**
- **وريد قلبي صغير Small cardiac vein**

# جهاز التوصيل القلبي

## Cardiac Conducting System

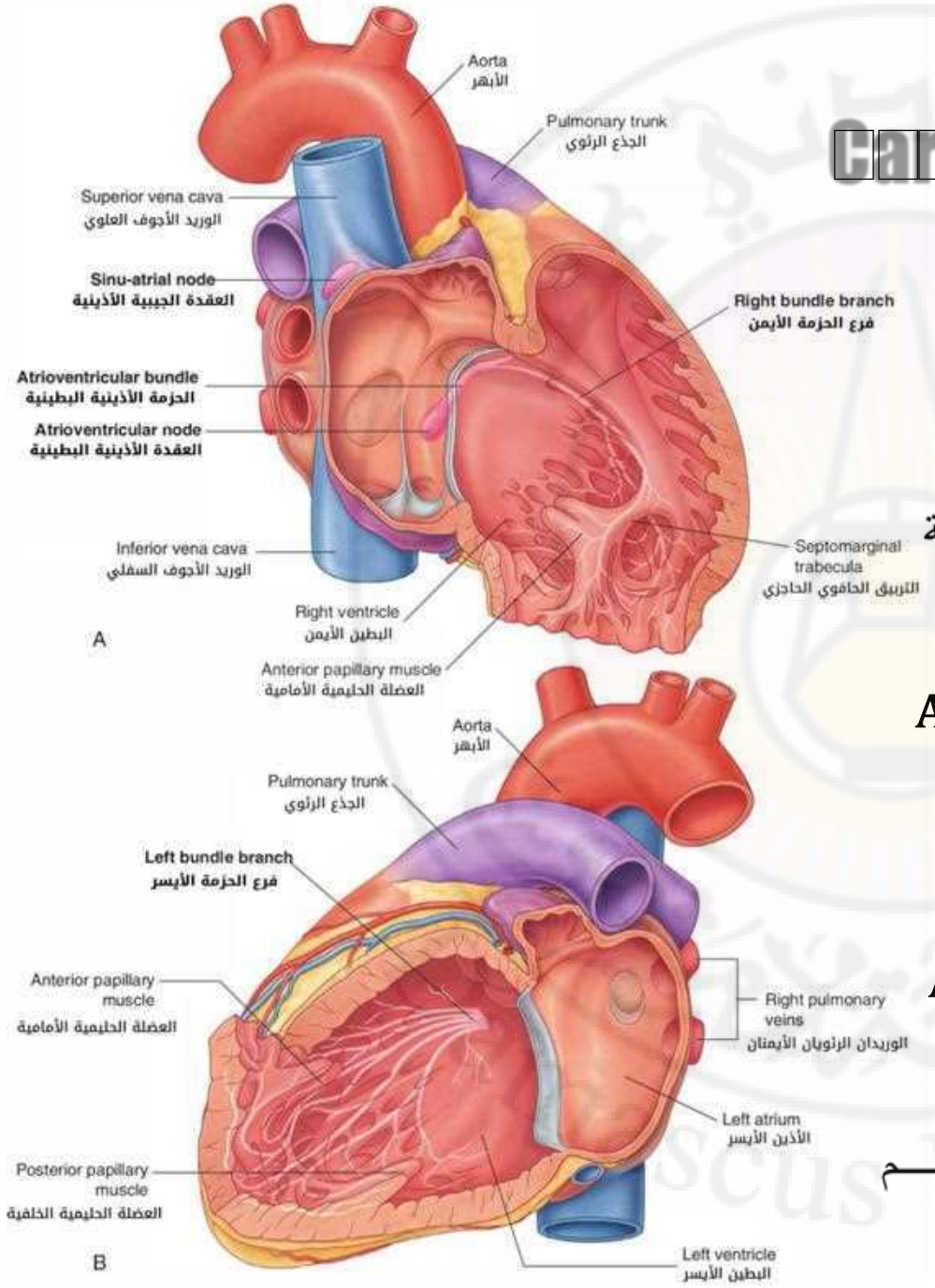


- للقلب نظم كهربائي خاص به
- يتألف جهاز التوصيل القلبي من:

**1. العقدة الجيبية الأذينية Sino-atrial Node:**

- تقع في القسم العلوي من الأذين الأيمن قرب فتحة الوريد الأجوف العلوي

**2. العقدة الأذينية البطينية Atrio-ventricular Node:**

- في القسم السفلي من الحاجز بين الأذينين.

**3. الحزمة الأذينية البطينية (حزمة هيس) Atrio-ventricular bundle:**

- ضمن القسم الغشائي للحاجز بين البطينين، وتنقسم إلى حزمتين يمنى ويسرى.

# تعصيب القلب

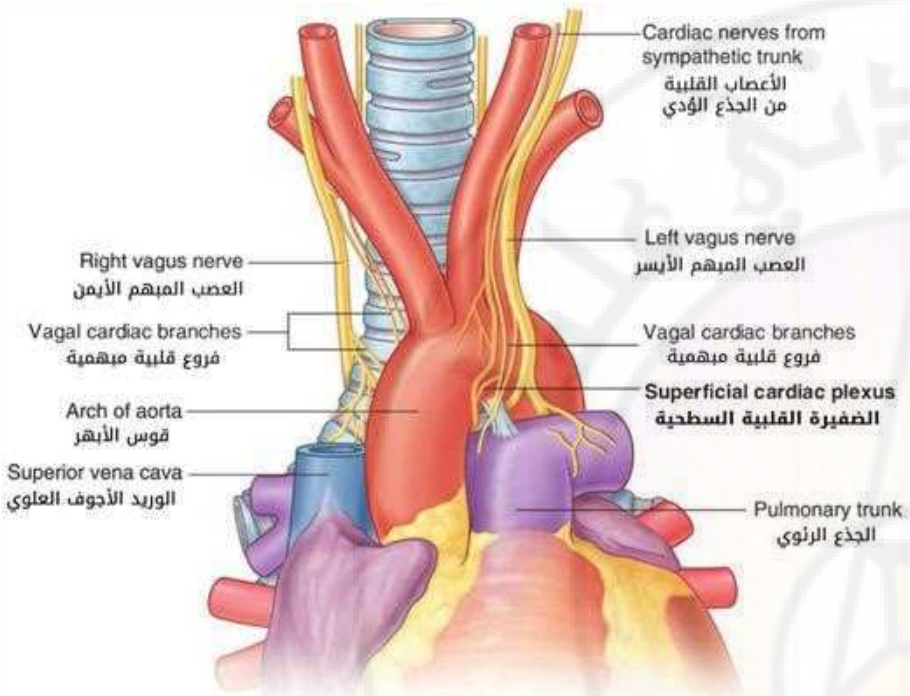


- **تعصيب ودي Sympathetic:**
  - من السلسلة الودية الرقبية والصدرية
  - يسرع نظم القلب

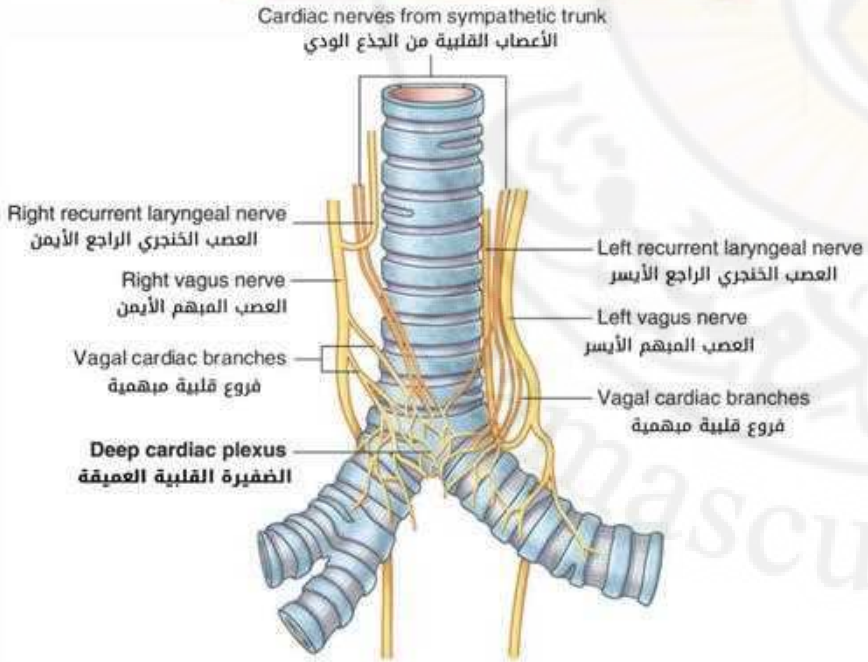


- **تعصيب نظير ودي Parasympathetic:**
  - عن طريق العصب المبهم
  - يبطئ نظم القلب

Damascus University

# 2. الشرايين الكبيرة Large Arteries

- تضم:

I. الأبهر Aorta

II. الجذع الرئوي Pulmonary Trunk

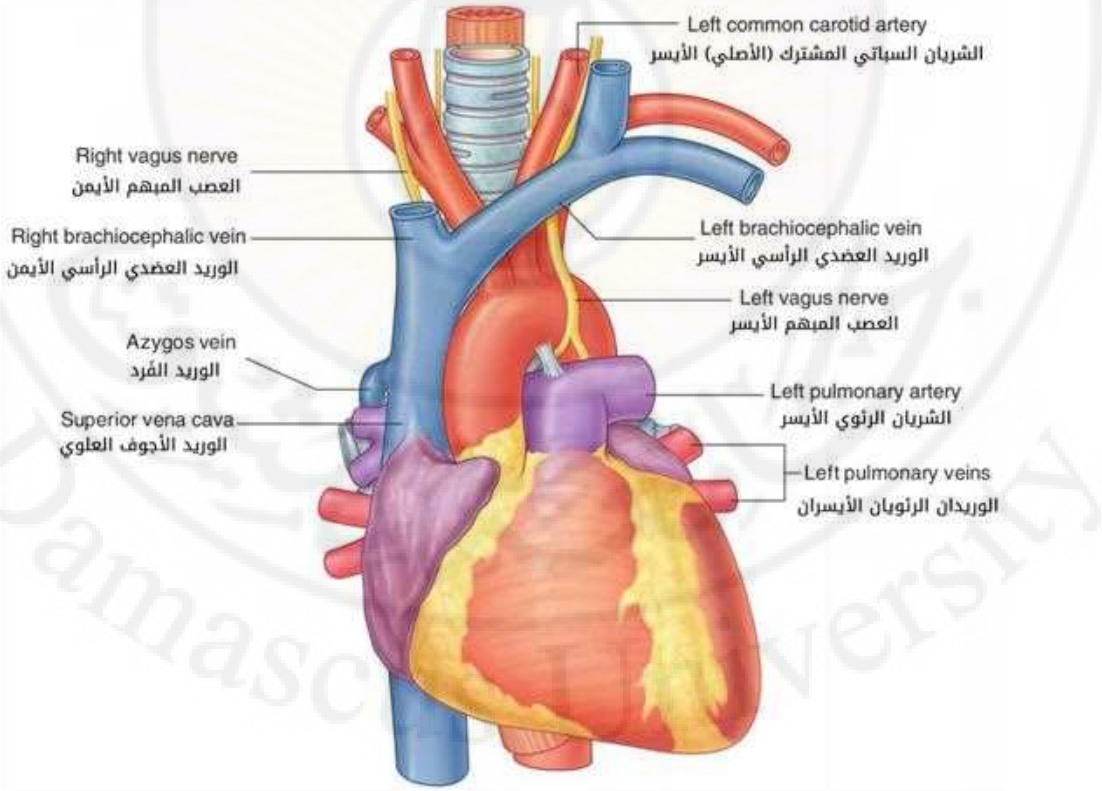

# 2. الشرايين الكبيرة Large Arteries

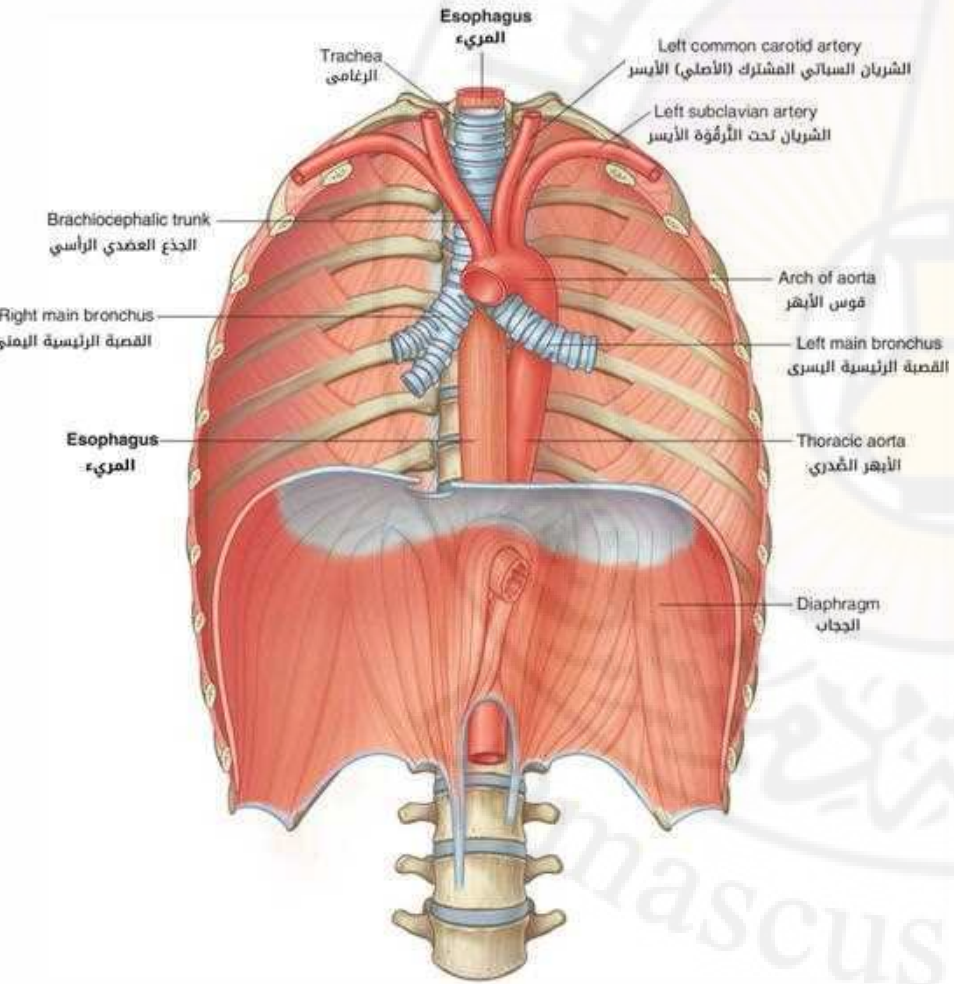


## I. الأبهر Aorta:

- يقسم إلى 3 أقسام:

**1. الأبهر الصاعد Ascending Aorta**: فروعه:

- ✓ الشريان الإكليلي الأيمن
- ✓ الشريان الإكليلي الأيسر

**2. قوس الأبهر Arch of Aorta**: فروعها:

- ✓ الجذع العضدي الرأسي (يتفرع إلى: ش. سباتي مشترك أيمن + ش. تحت ترقوة أيمن)
- ✓ الشريان السباتي المشترك الأيسر
- ✓ الشريان تحت الترقوة الأيسر

**3. الأبهر النازل Descending Aorta**: أهم فروعه:

- الشرايين الوربية الخلفية

# 2. الشرايين الكبيرة Large Arteries

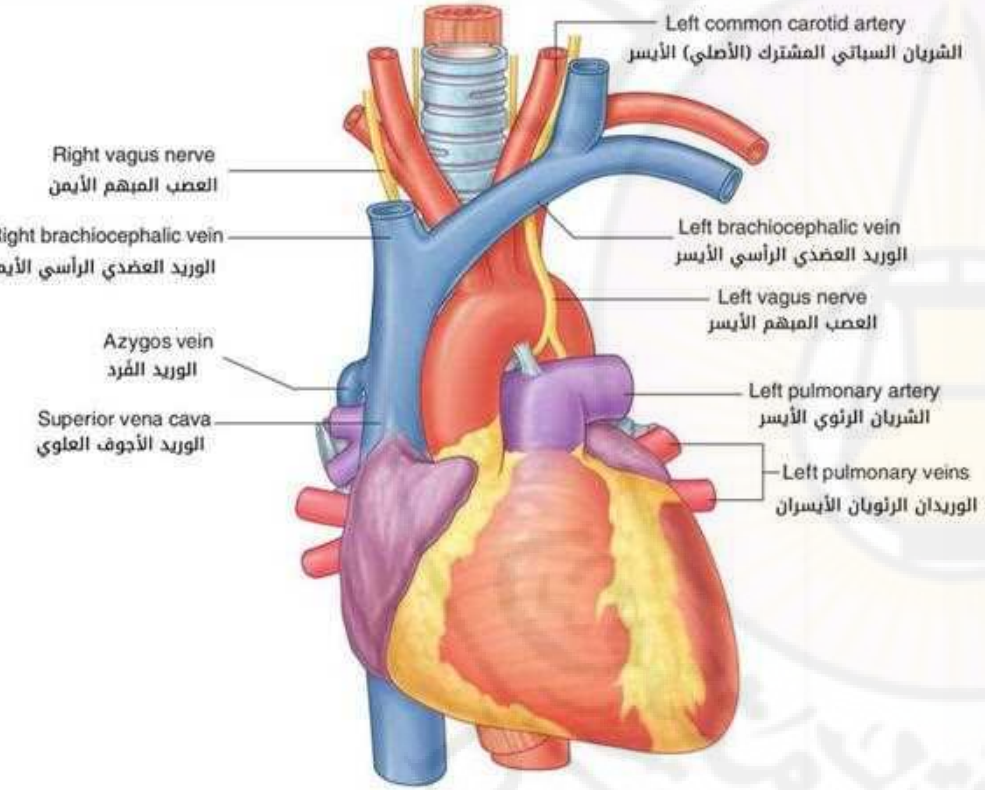


**II. الجذع الرئوي Pulmonary Trunk:**

- يتفرع إلى:

**1. الشريان الرئوي الأيمن**

**2. الشريان الرئوي الأيسر**

*** الرباط الشرياني Ligamentum Arteriosum:**

- شريط ليفي يصل بين تفرع الجذع الرئوي وقوس الأبهر

Damascus University

# 3. الأوردة الكبيرة Large Veins

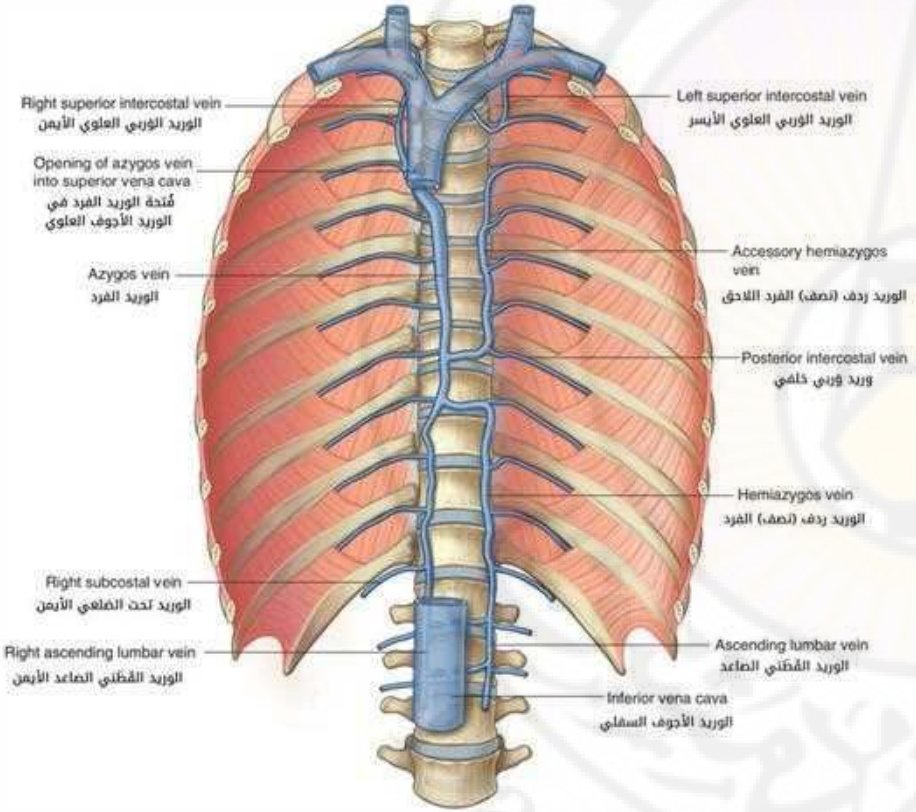


– تضم:

I. الوريدان العضديان الرأسيان Brachiocephalic Veins

II. الوريد الأجوف العلوي Superior Vena Cava (SVC)

III. الوريد الأجوف السفلي Inferior Vena Cava (IVC)

IV. جملة الوريد الفرد Azygos Veins

V. الأوردة الرئوية Pulmonary Veins

# 3. الأوردة الكبيرة Large Veins

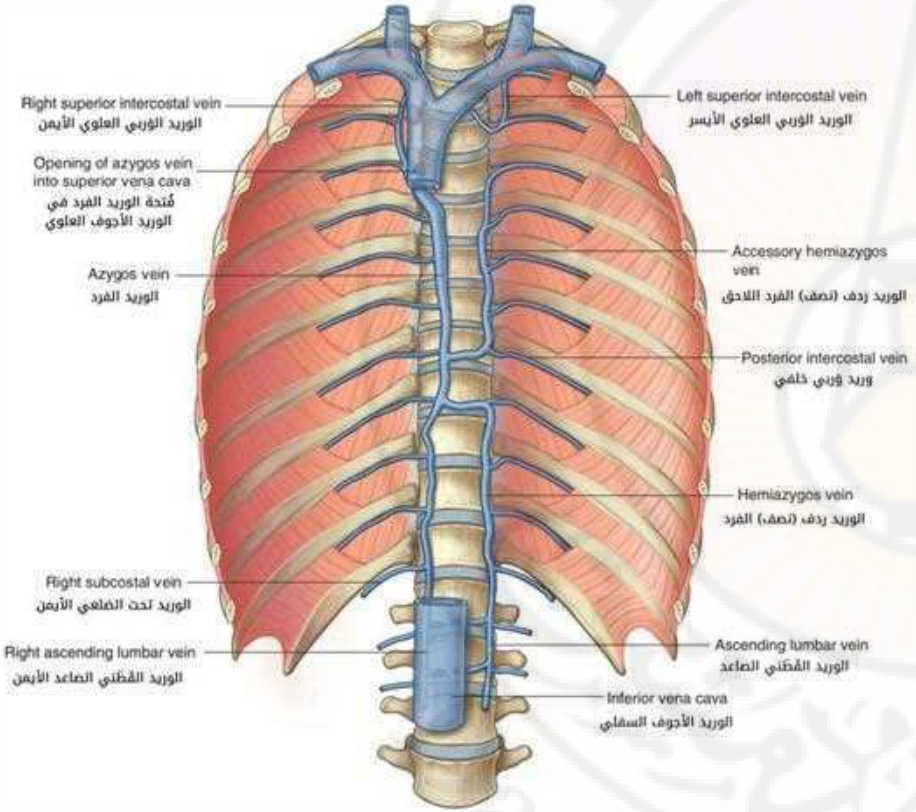


I. الوريدان العضديان الرأسيان

**Brachiocephalic Veins:**

- يتشكل كل وريد عضدي رأسي من اتحاد:
- الوريد تحت الترقوة
- الوريد الوداجي الباطن

II. الوريد الأجوف العلوي **Superior Vena Cava (SVC):**

- يتشكل من اتحاد الوريدين العضديين الرأسيين
- يصب في الأذين الأيمن

III. الوريد الأجوف السفلي **Inferior Vena Cava (IVC):**

- يصب في الأذين الأيمن

# 3. الأوردة الكبيرة Large Veins

## IV. جملة الوريد الفرد Azygos Veins:

- تتألف من:

✓ الوريد الفرد Azygos Vein (يصب في الوريد الأجوف العلوي)

✓ الوريد نصف الفرد (السفلي) Hemiazygos Vein

✓ الوريد نصف الفرد اللاحق (العلوي) Accessory Hemiazygos Vein

- يصب كل منهما في الوريد الفرد

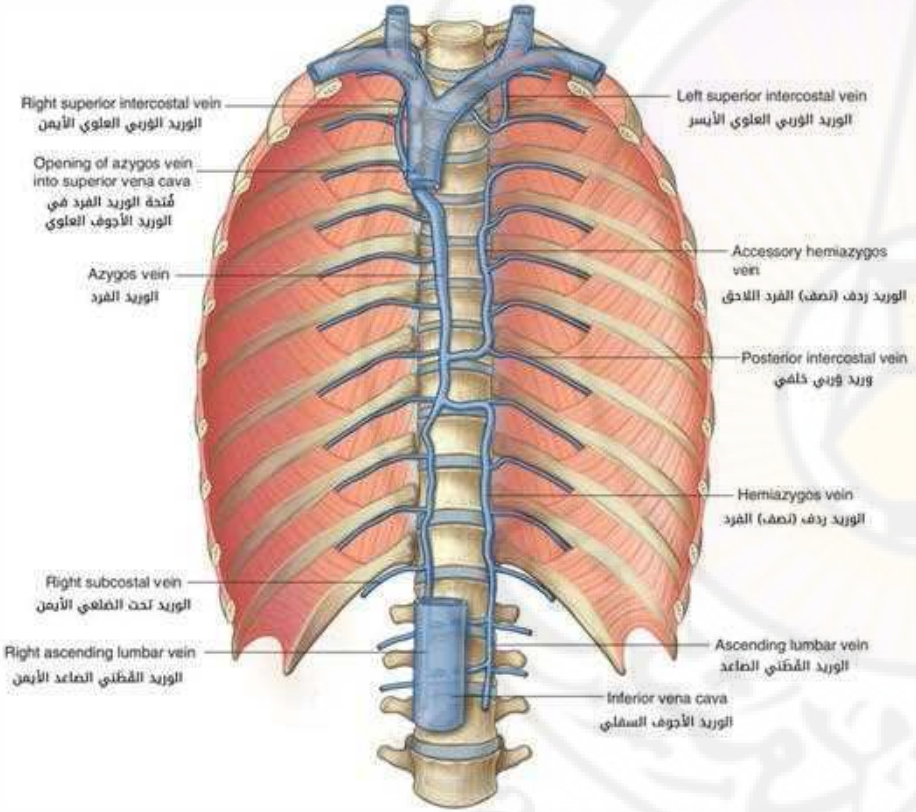


## V. الأوردة الرئوية Pulmonary Veins:

- وريدان رئويان في كل جهة
- تحمل الدم المؤكسج من الرئتين إلى الأذين الأيسر للقلب

# 4. التوتة (التيموس) Thymus

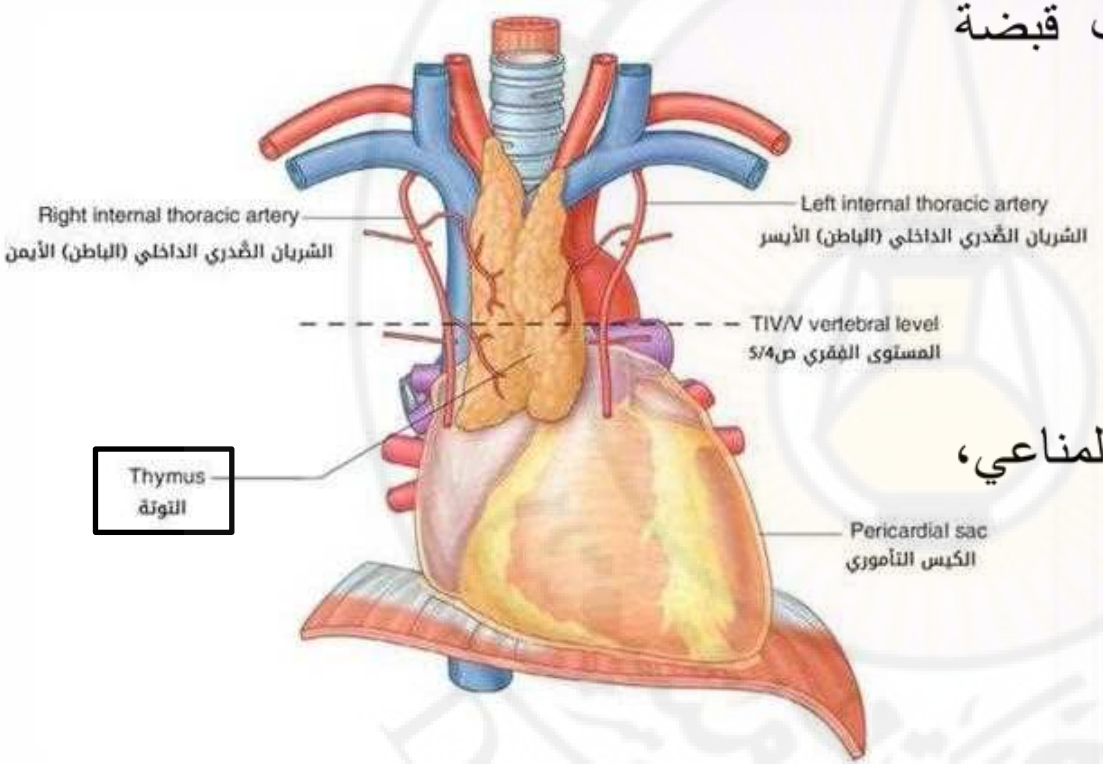


- تتوضع في **المنصف العلوي** (خلف قبضة القص مباشرة)، ولكنها قد تمتد إلى:
  - الأعلى: إلى العنق
  - الأسفل: إلى المنصف الأمامي
- لها دور في التطور الباكر للجهاز المناعي، لذلك:
  - تكون كبيرة في الطفولة
  - تبدأ في التراجع بعد البلوغ

# 5. الرغامى Trachea

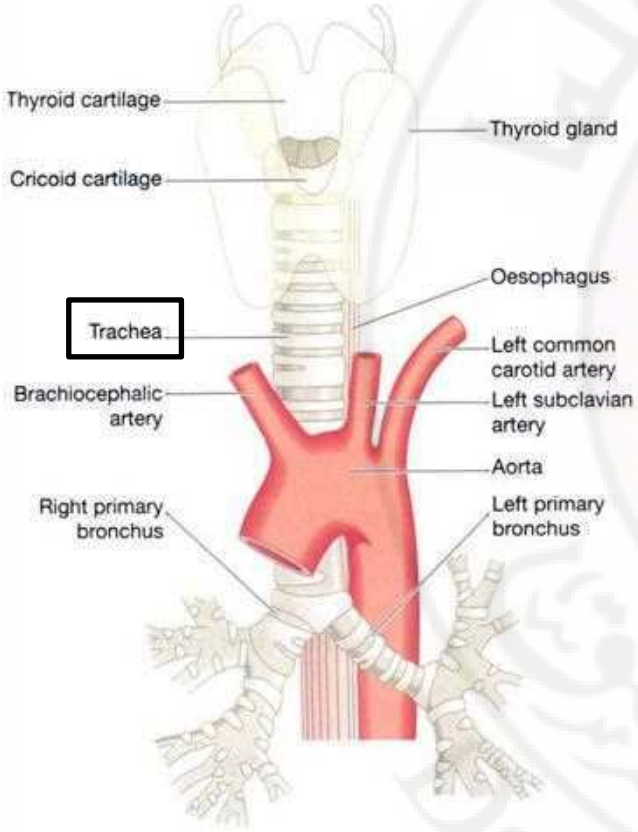


- يبلغ طول الرغامى 10–12 سم، وقطرها 2.5 سم.
- تتوضع بشكل رئيسي على الخط الناصف أمام المري
- يجاورها من الأعلى الحنجرة، ومن الأسفل القصبتان الرئيسيتان اليمنى واليسرى.
- يجاورها من الأمام برزخ الغدة الدرقية وقوس الأبهر والقص، ومن الخلف المري الذي يفصلها عن العمود الفقري.
- أما في الجانبين فيجاورها فصا الغدة الدرقية والرئتان.

# 6. المريء Esophagus

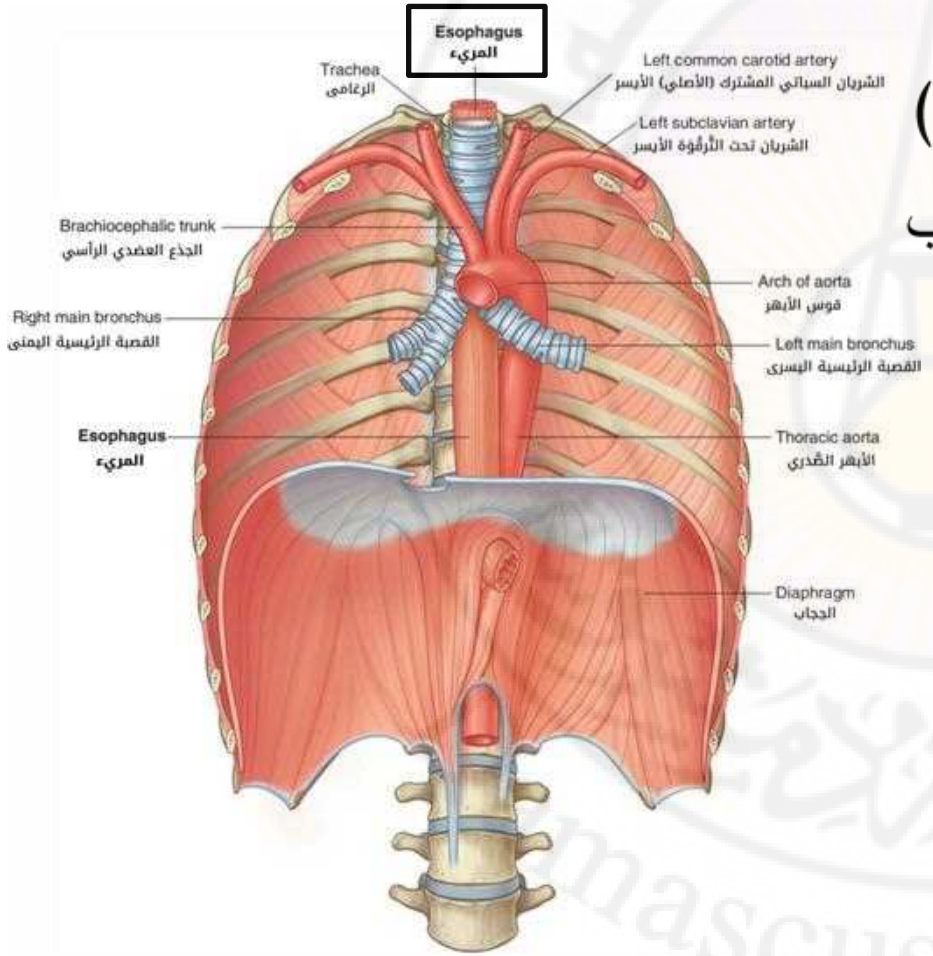


- يبدأ من نهاية البلعوم الحنجري (مستوى C6)
- يدخل البطن عبر الفرجة المريئية في الحجاب ليتصل بالمعدة

# 7. القناة الصدرية Thoracic Duct

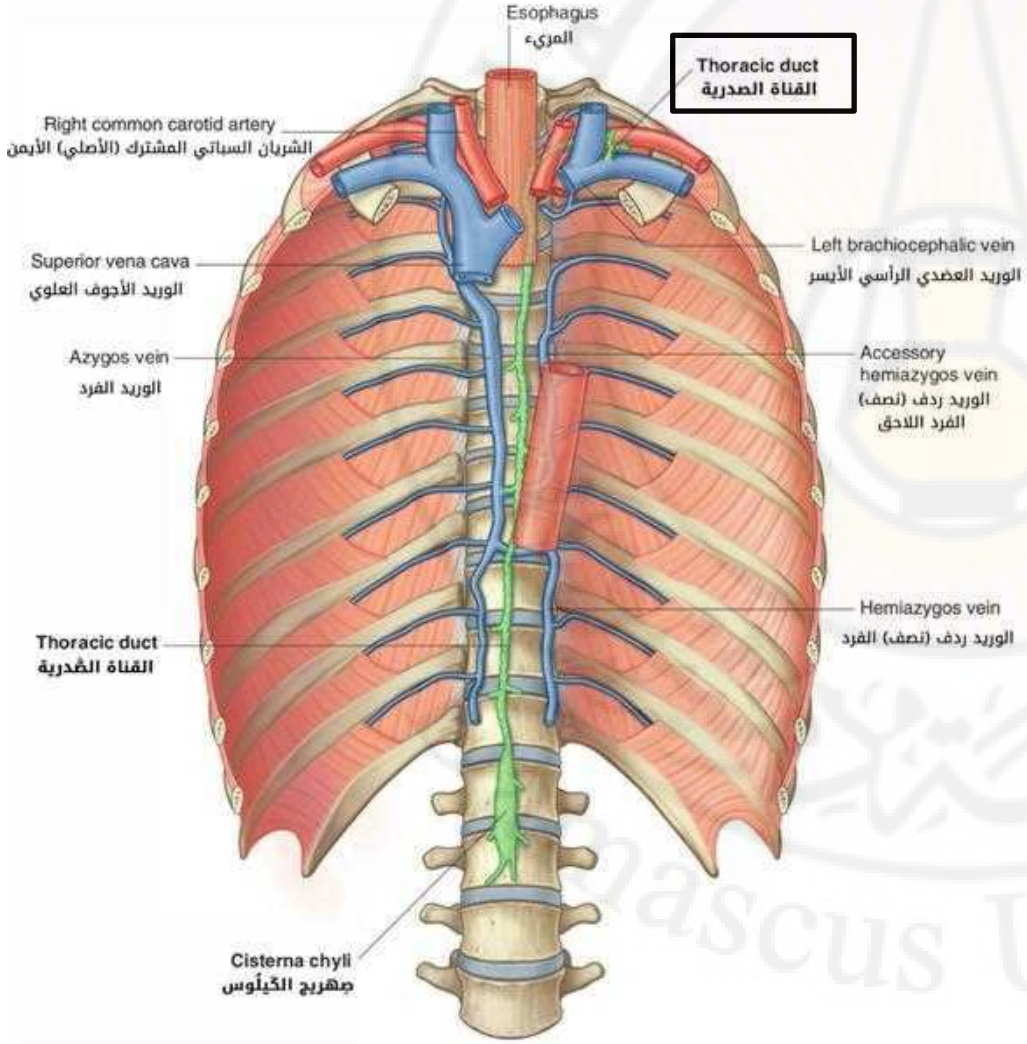


- تبدأ في البطن ككيس متوسع هو **صهريج الكيلوس**
- تصعد إلى الصدر عبر الفرجة الأبهرية في الحجاب
- تصب في بداية **الوريد العضدي الرأسي الأيسر**

# 8. أعصاب الصدر

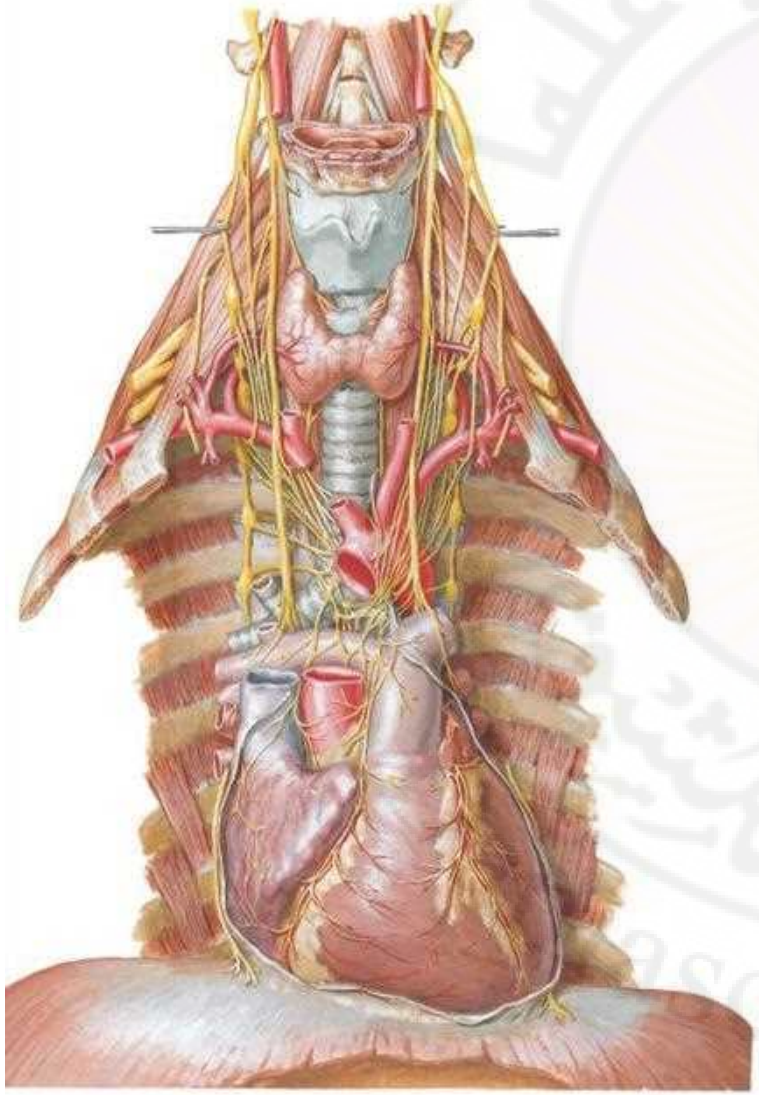

- أهمها:

- ✓ العصبان الحجابيان
- ✓ العصبان المبهمان
- ✓ العصب الحنجري الراجع الأيسر
- ✓ الجذع الودي (الجزء الصدري)

# 8. أعصاب الصدر

## 1. العصبان الحجابيان Phrenic Nerves:

- يمر كل منهما أمام جذر الرئة الموافق
- يمر العصب الحجابي الأيمن عبر الفتحة الأجوفية في الحجاب
- يثقب العصب الحجابي الأيسر الحجاب

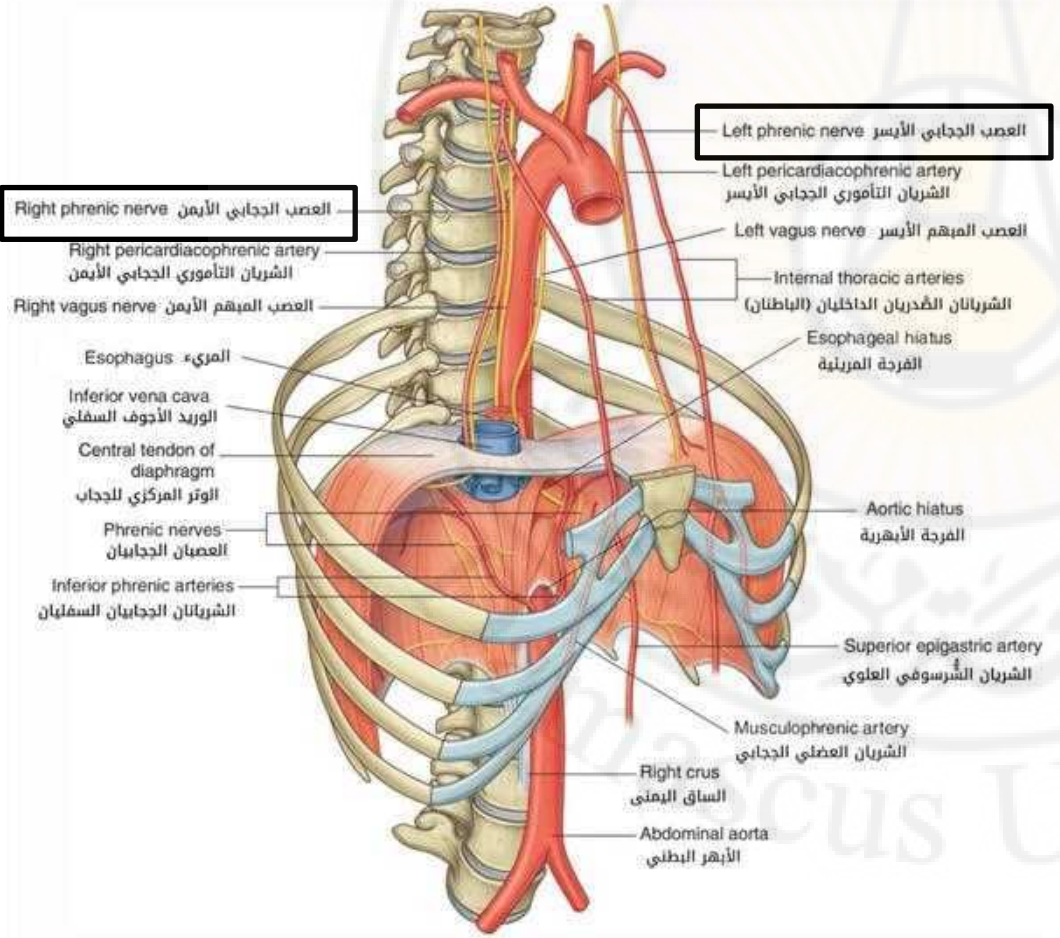


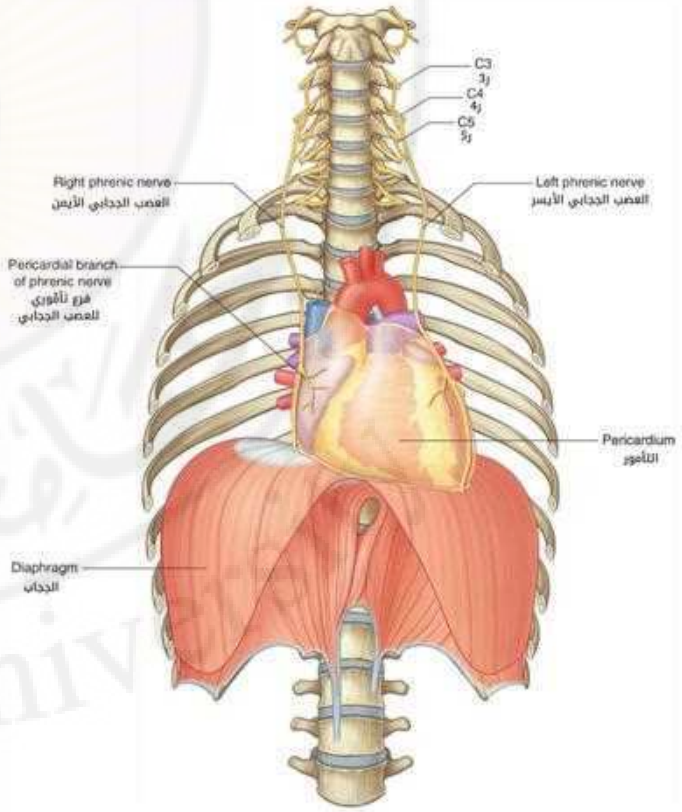

# 8. أعصاب الصدر

## 2. العصبان المبهمان Vagus Nerves:

- يمر كل منهما خلف جذر الرئة الموافق
- يخرجان عبر الفرجة المريئية في الحجاب إلى البطن

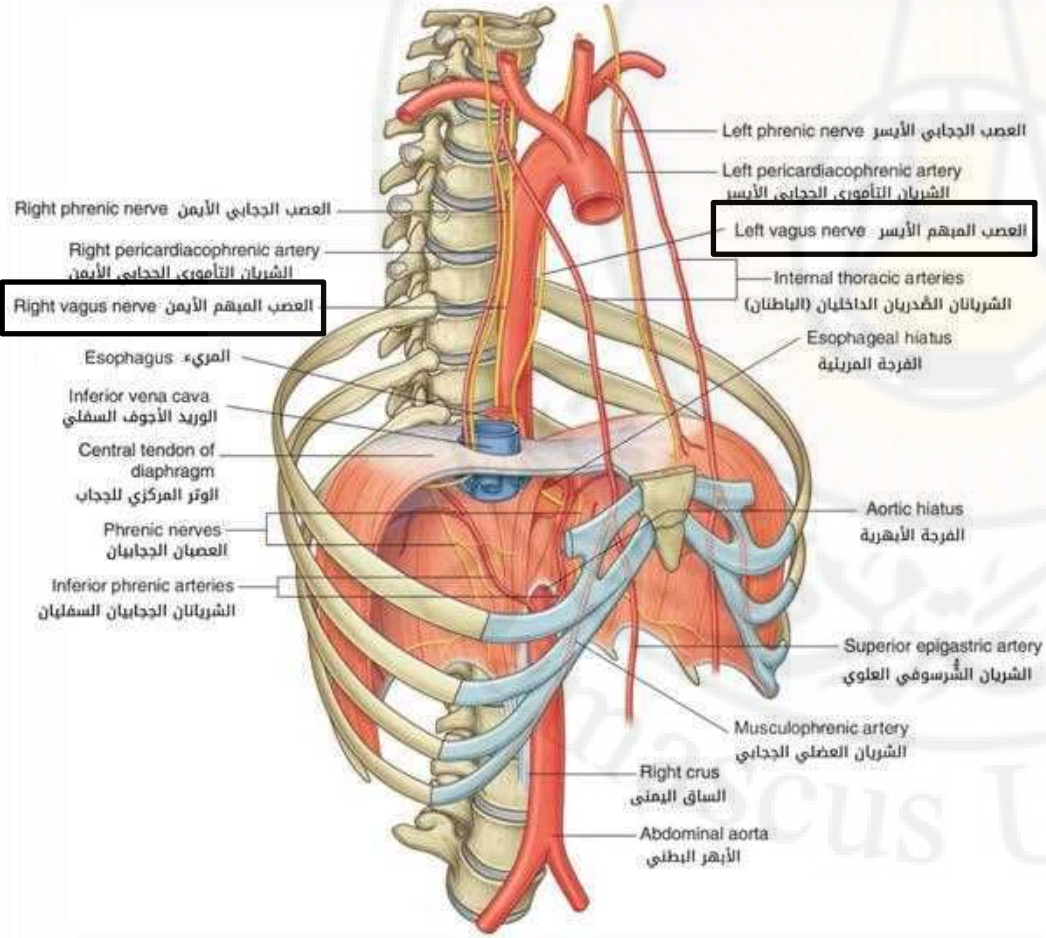


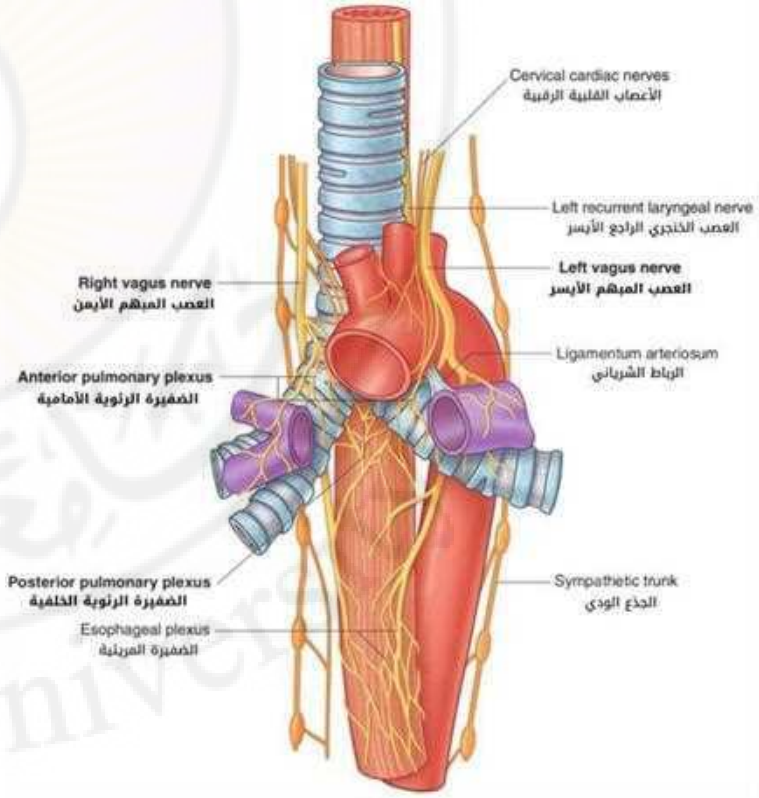

# B. أعصاب الصدر

## 3. العصب الحنجري الراجع الأيسر

## :Left Recurrent Laryngeal Nerve

- ينشأ من العصب المبهم الأيسر بمستوى الحافة السفلية لقوس الأبهر
- يلتف حول قوس الأبهر
- يصعد في الميزابة بين الرغامى والمري

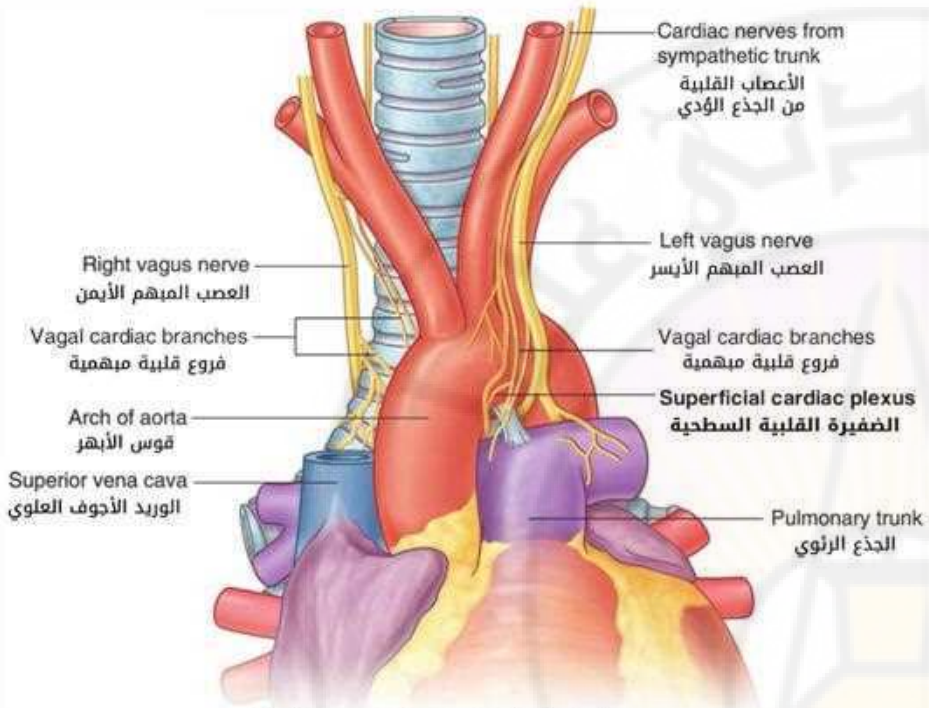


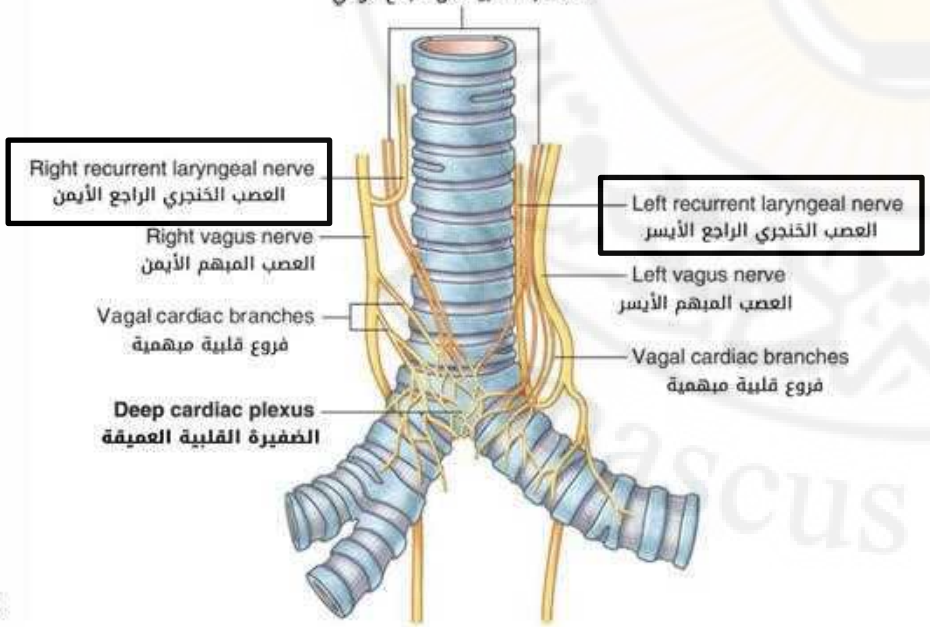


*** العصب الحنجري الراجع الأيمن:**

- ينشأ من العصب المبهم الأيمن في العنق
- يلتف حول الشريان تحت الترقوة الأيمن
- يصعد في الميزابة بين الرغامى والمري

# 8. أعصاب الصدر

## 4. الجذعان الوديان (الجزء الصدري) Sympathetic Trunks (Thoracic Part)

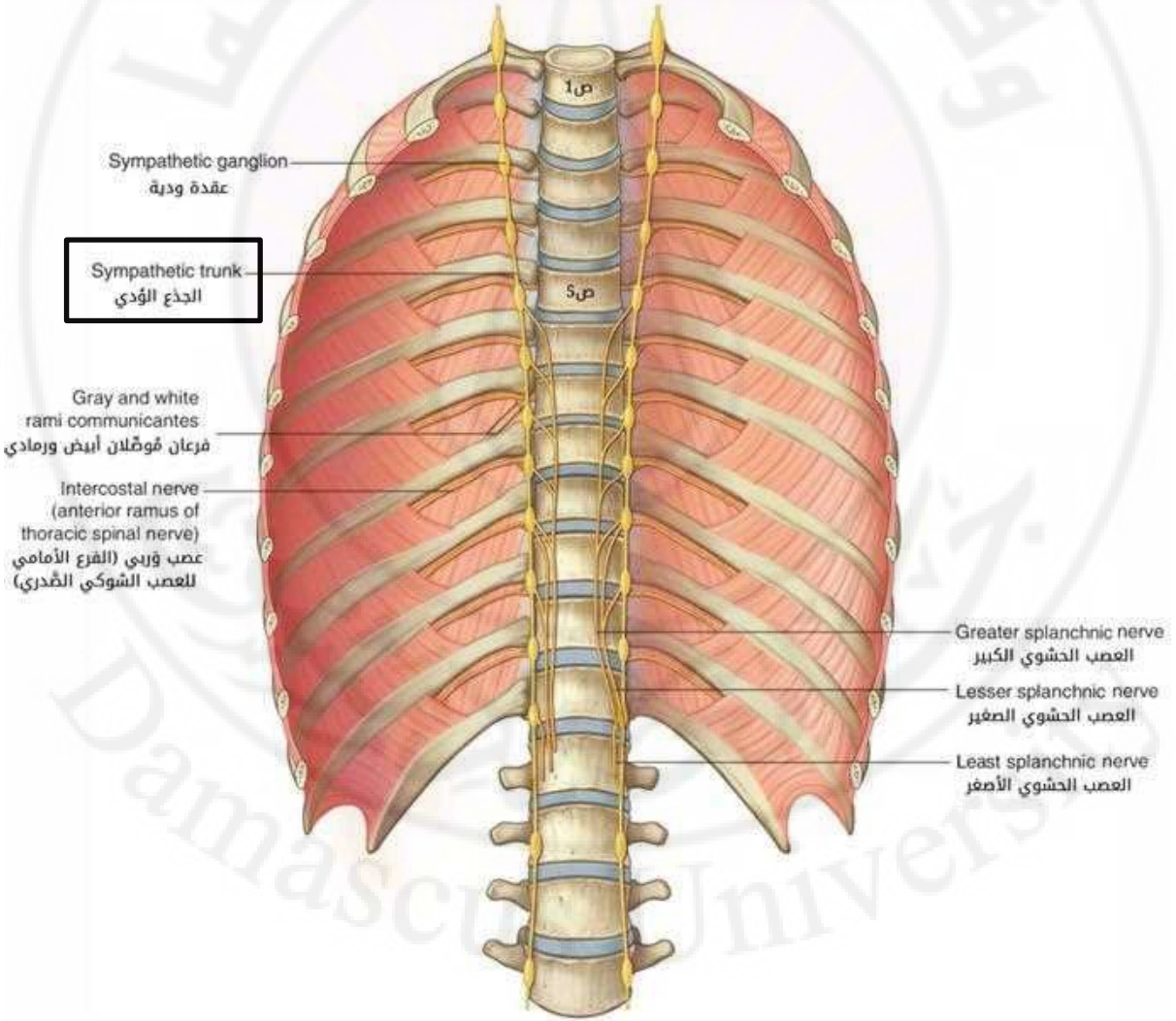

# التشريح الشعاعي للصدر

# صورة شعاعية بسيطة للصدر

## Chest X-ray (CXR)

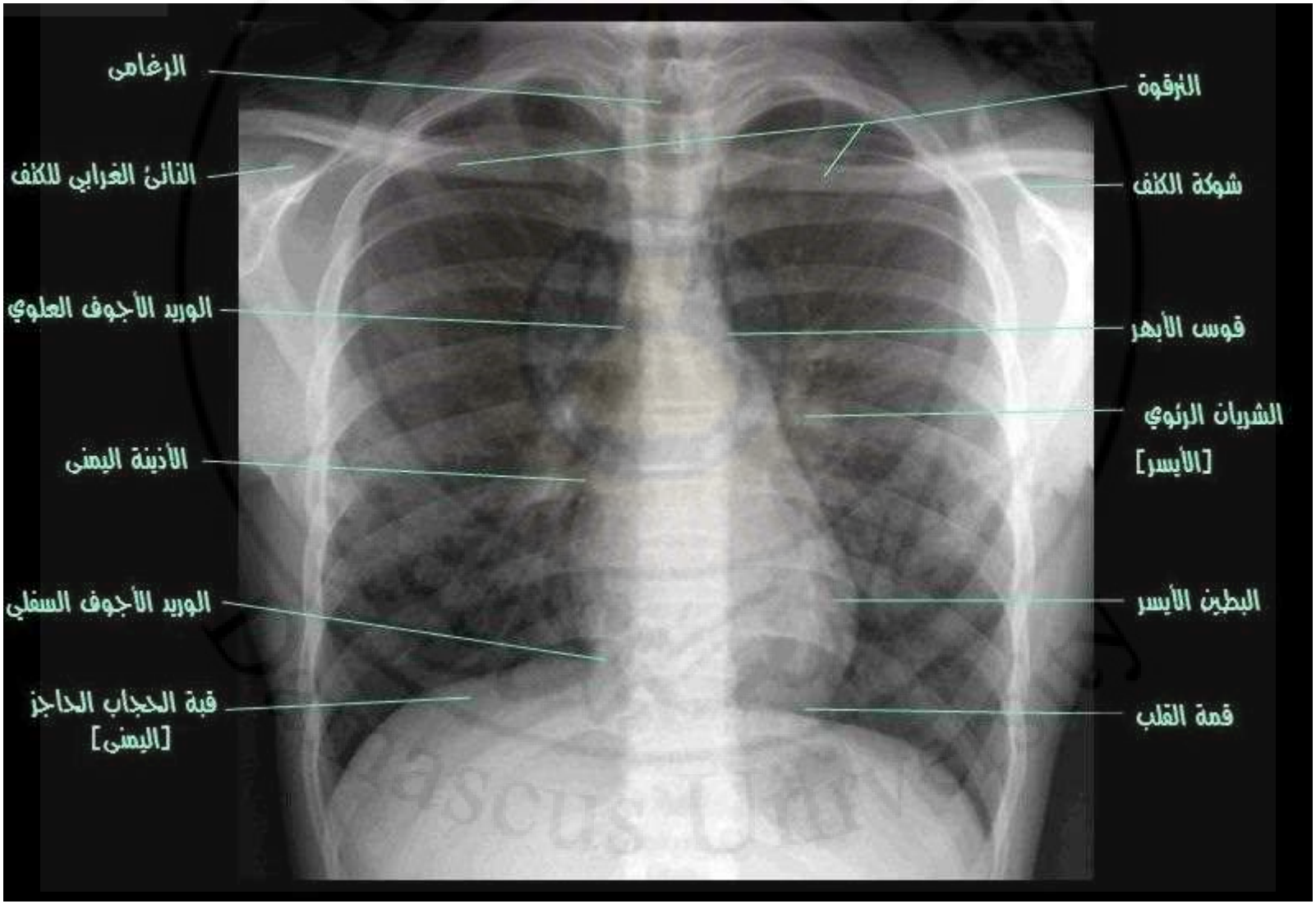

# مقاطع عرضية في الصدر

## Transverse Sections of Thorax

مستوى الفقرة الصدرية T3

مستوى الفقرة الصدرية T4-5

مستوى الفقرة الصدرية T6

# مستوى الفقرة الصدرية T3

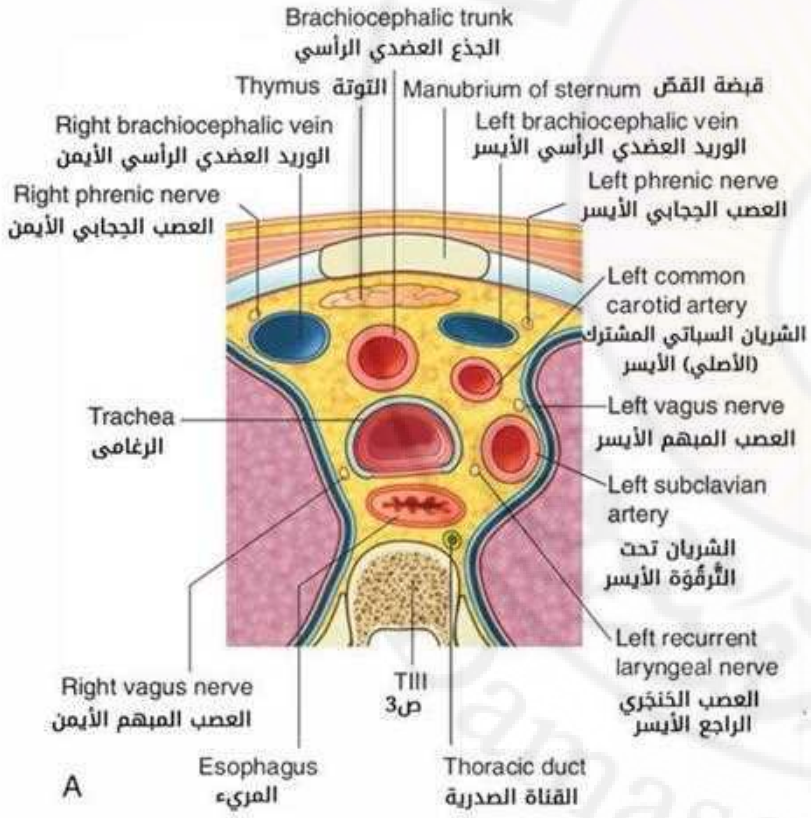


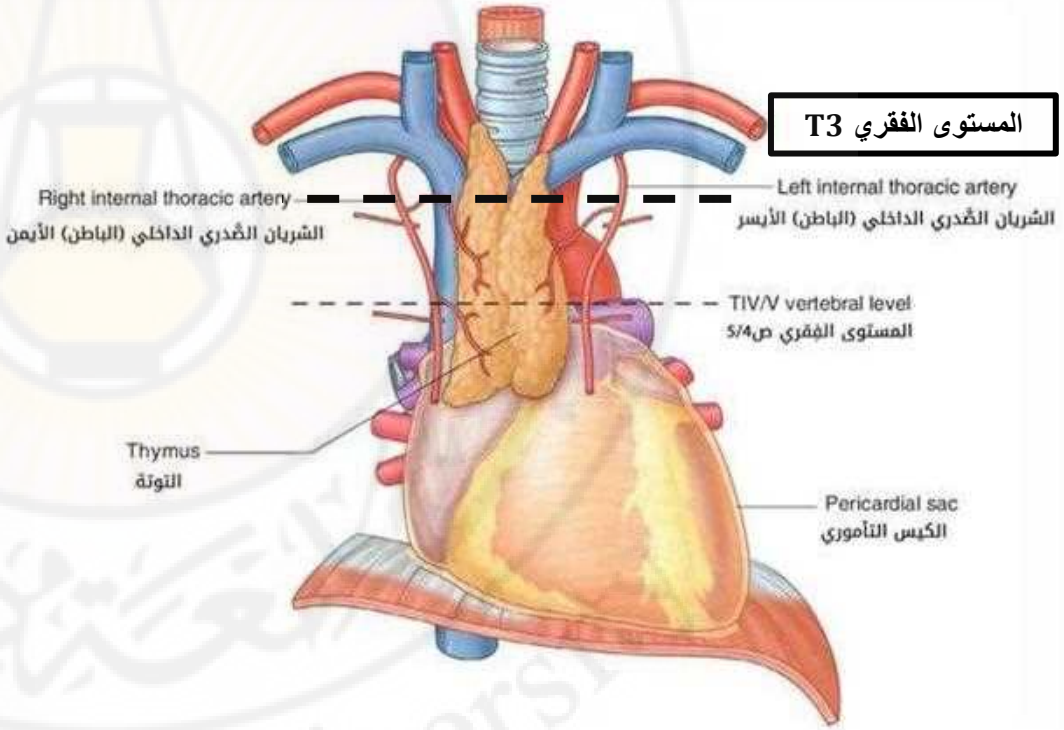

# مستوى الفقرة الصدرية T4-5

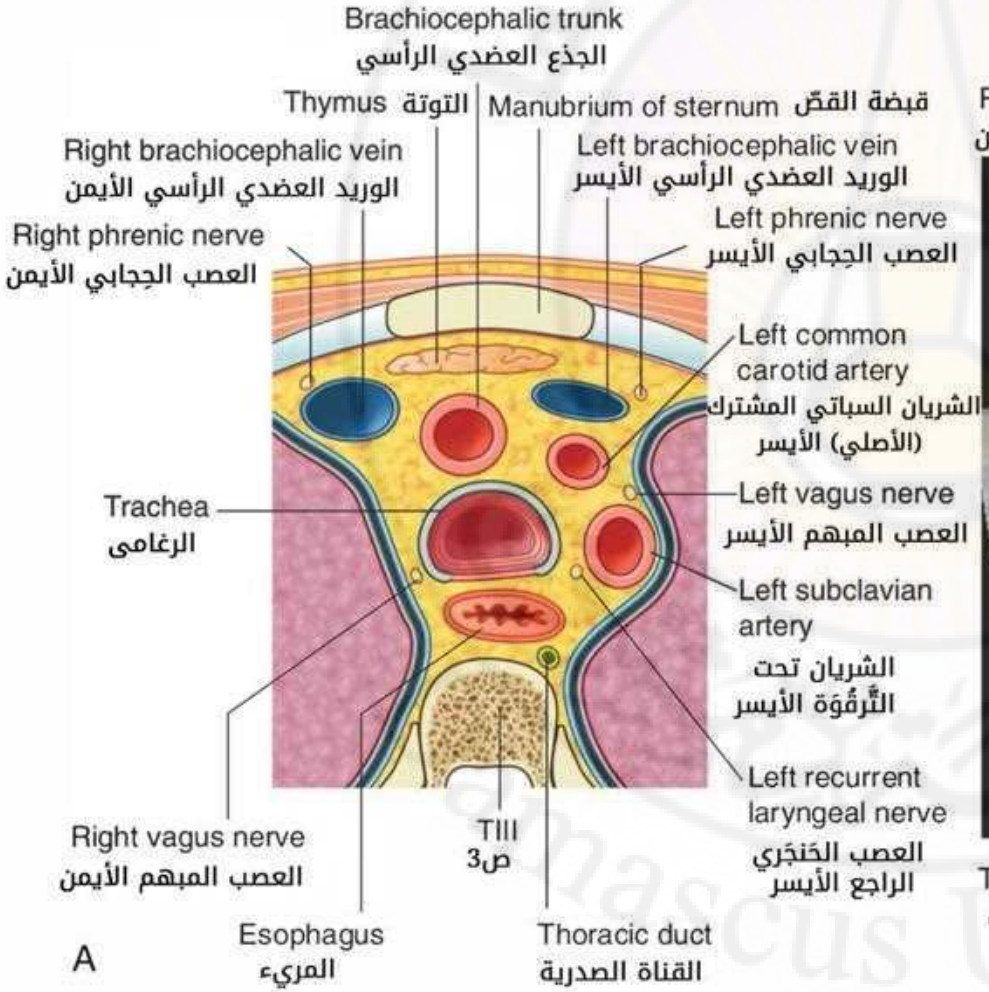


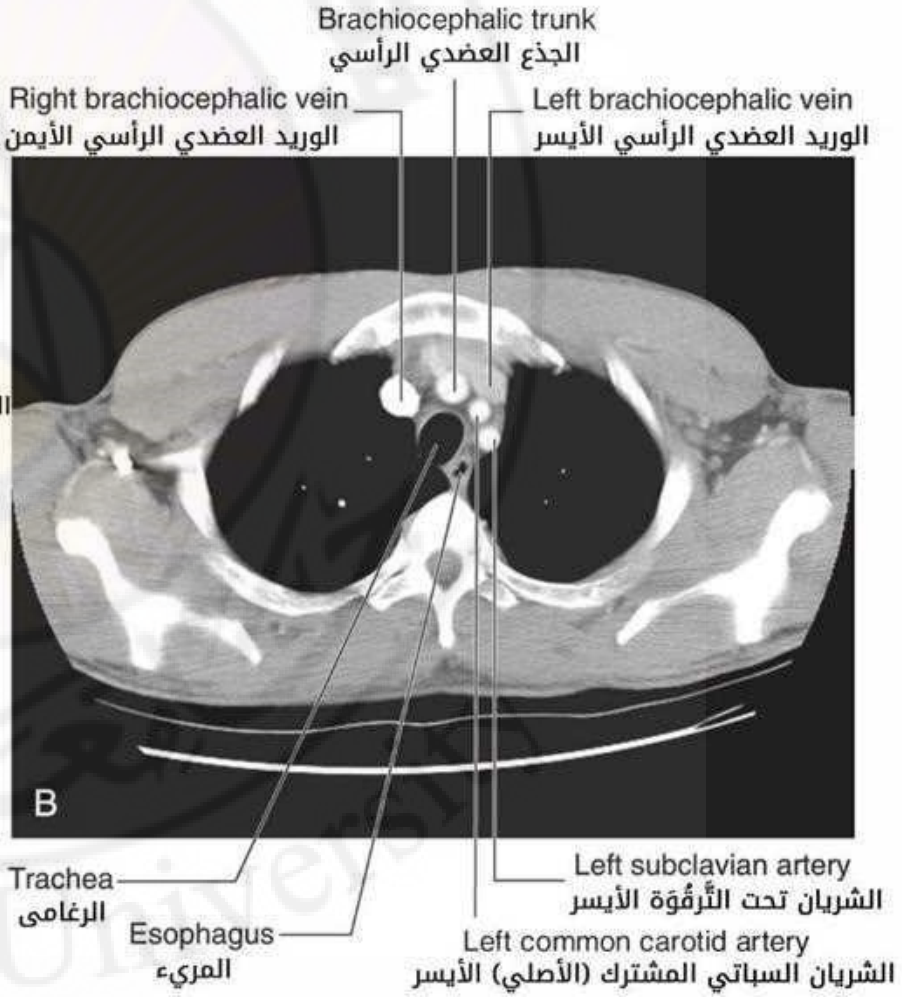

# مستوى الفقرة الصدرية T3




مقطع مستعرض بمستوى الفقرة الصدرية الثالثة Transverse section through T3

# مستوى الفقرة الصدرية T4-5

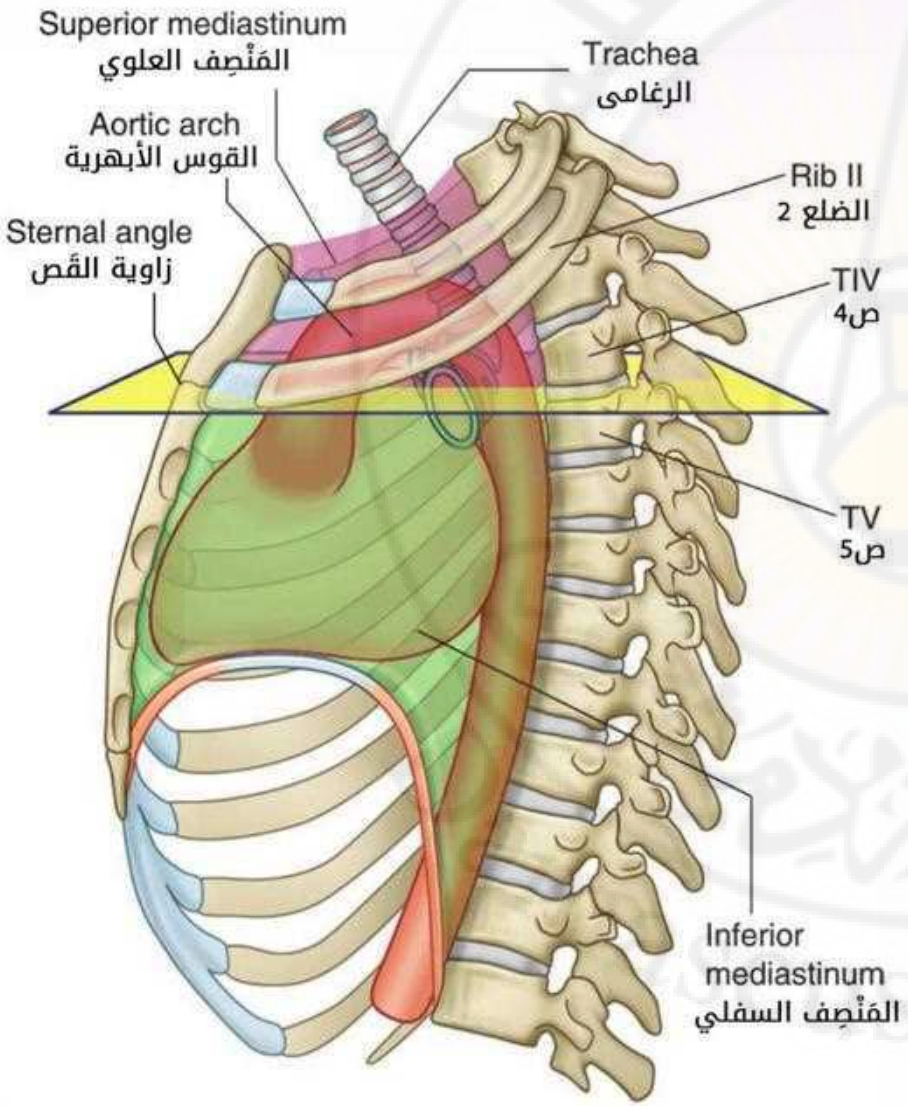


- أحد أهم المستويات في الجسم لأنه:

✓ يمر عبر **الزاوية القصية** (مستوى تمفصل الغضروف الضلعي للضلع 2 مع القص)

✓ يفصل **المنصف العلوي** عن **المنصف السفلي**

✓ يحدد موقع بداية ونهاية **قوس الأبهر**

✓ المستوى الذي تتفرع عنده **الرغامى**

# مستوى الفقرة الصدرية T4-5

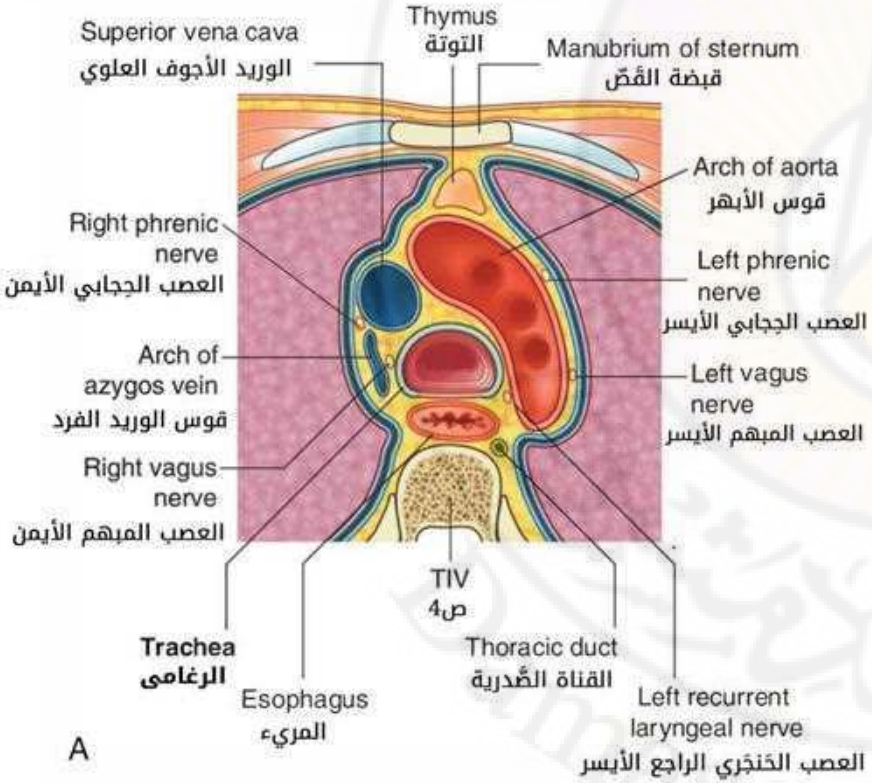


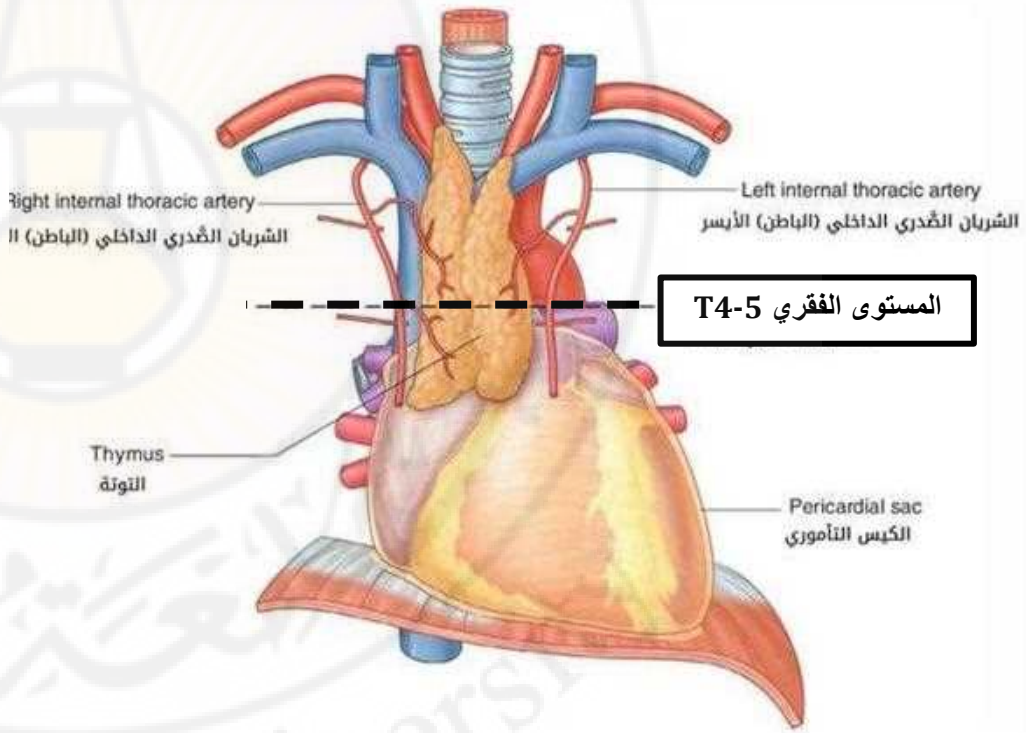

# مستوى الفقرة الصدرية T4-5

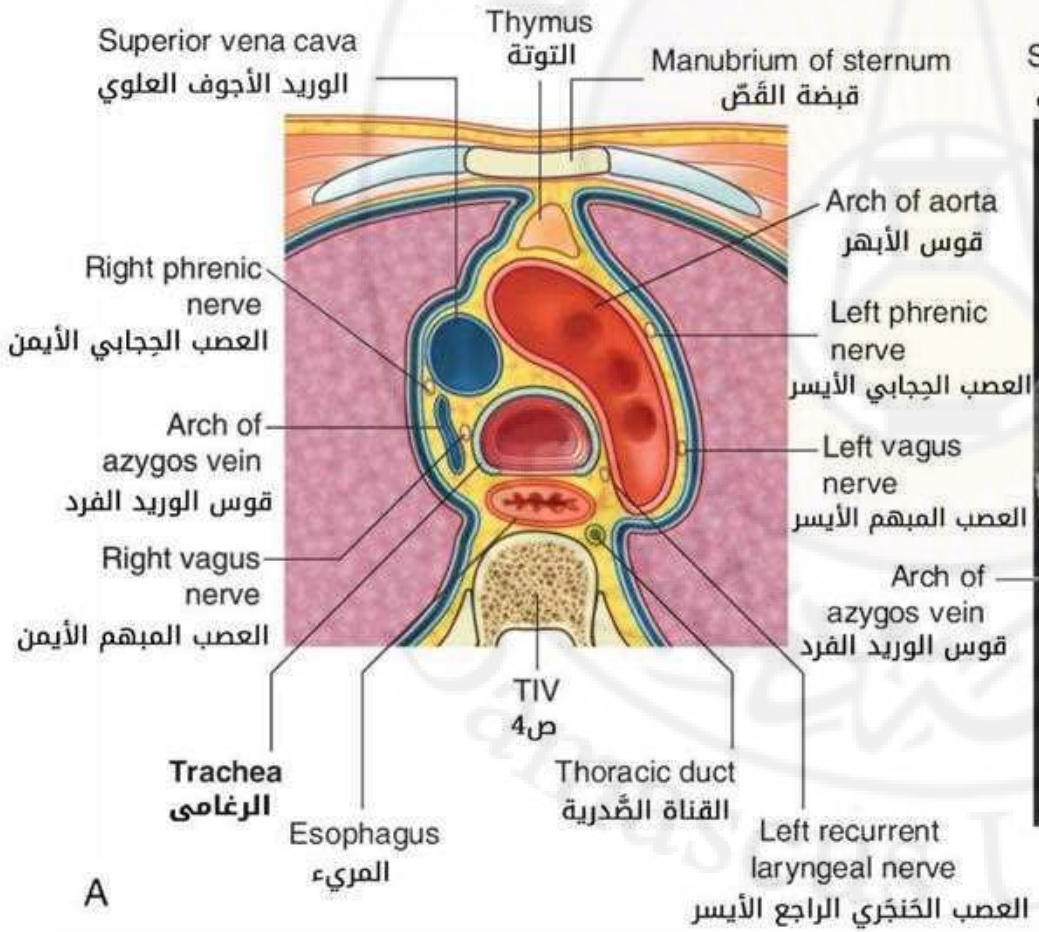


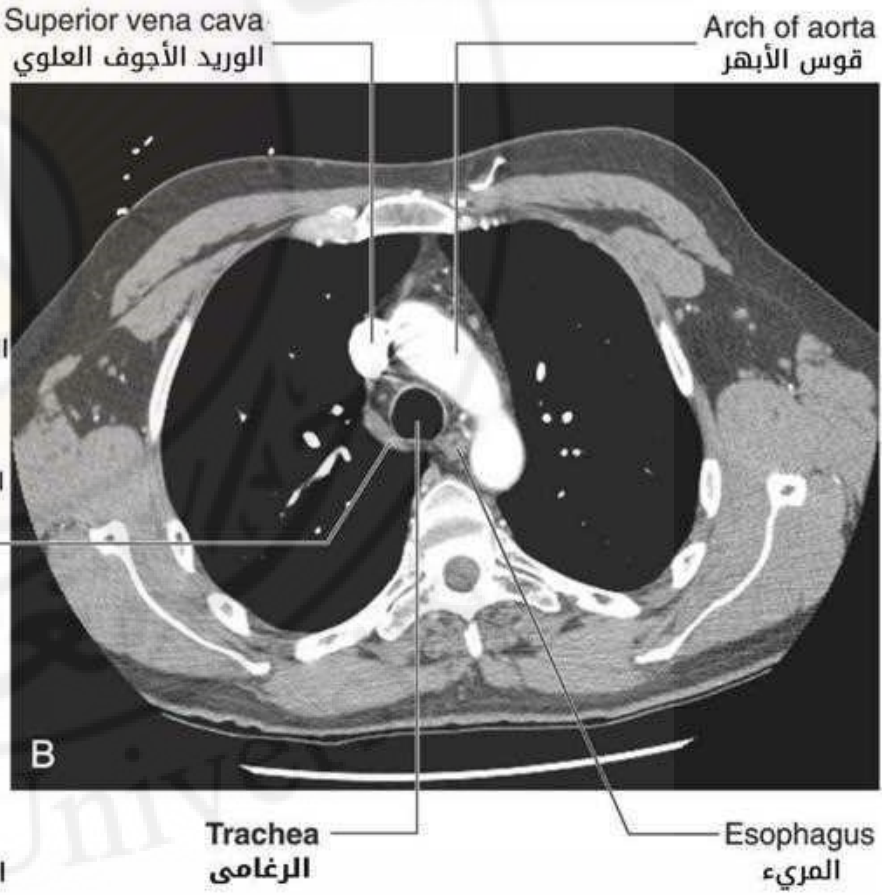

# مستوى الفقرة الصدرية T4-5

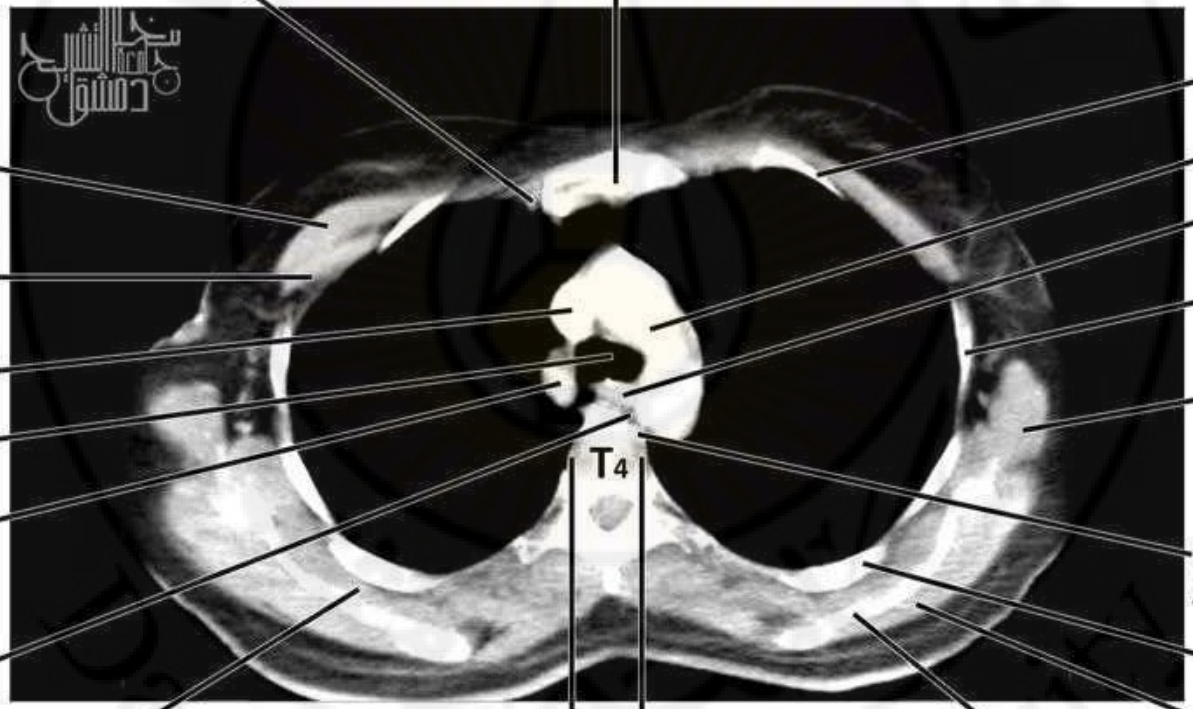


مقطع مستعرض بمستوى الفقرة الصدرية الرابعة Transverse section through $T_4$

# مستوى الفقرة الصدرية T6

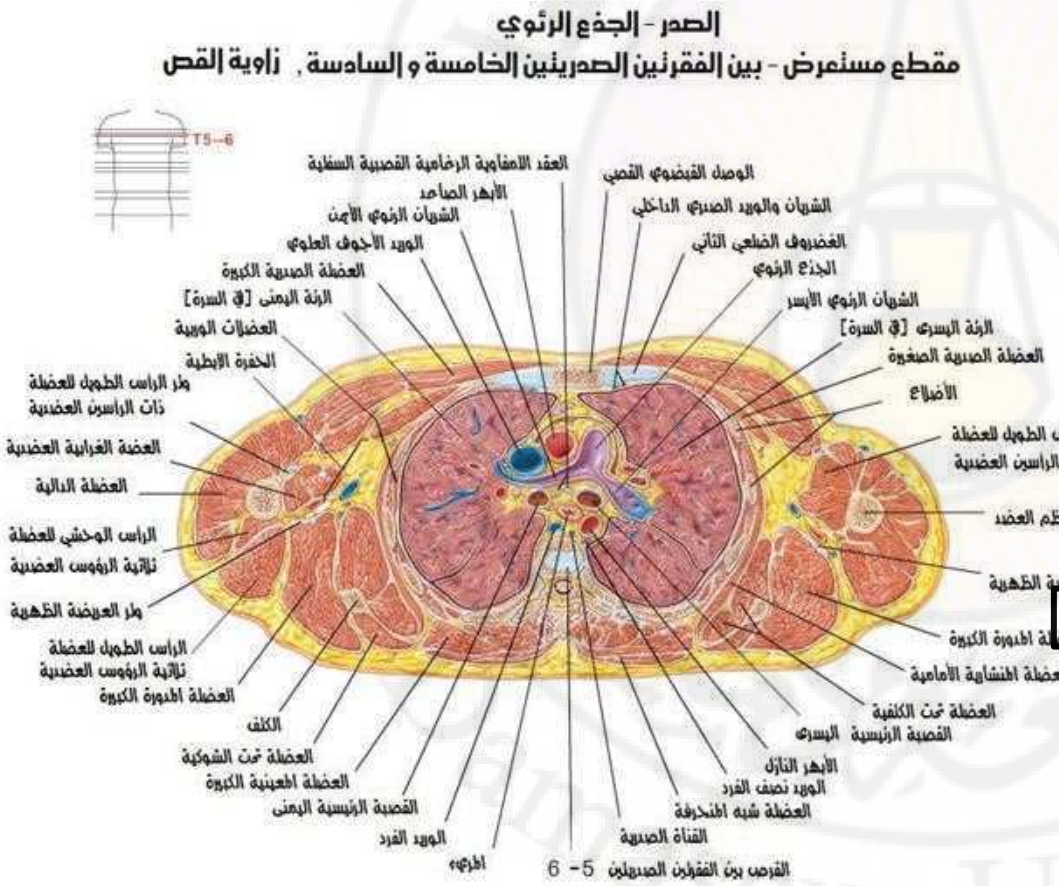


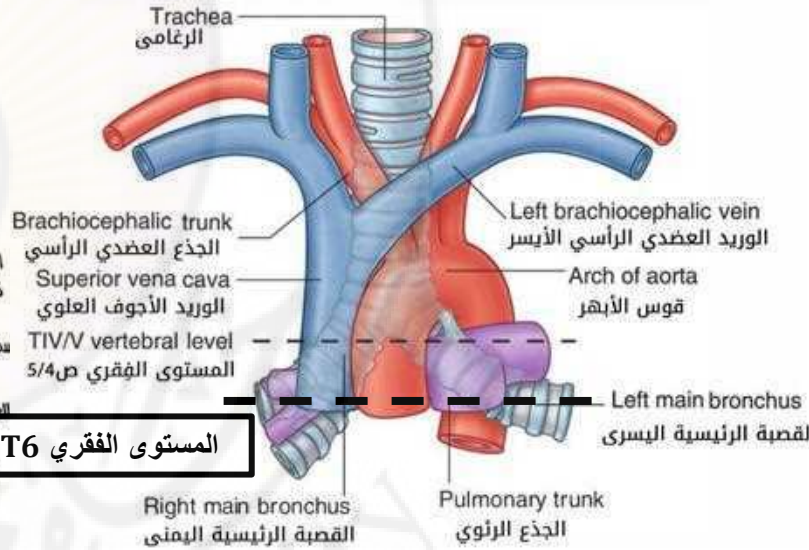

# مستوى الفقرة الصدرية T6

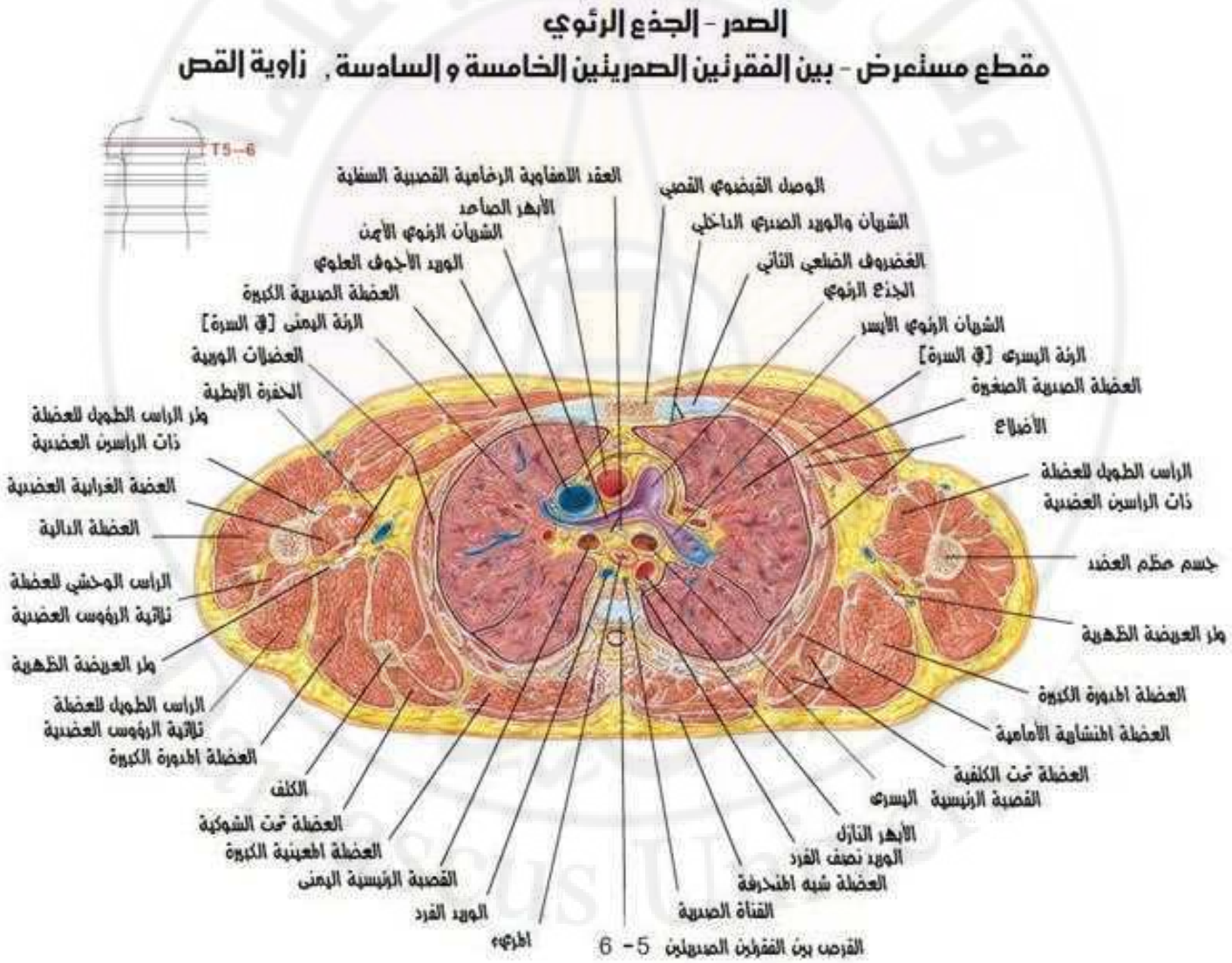

# مستوى الفقرة الصدرية T6

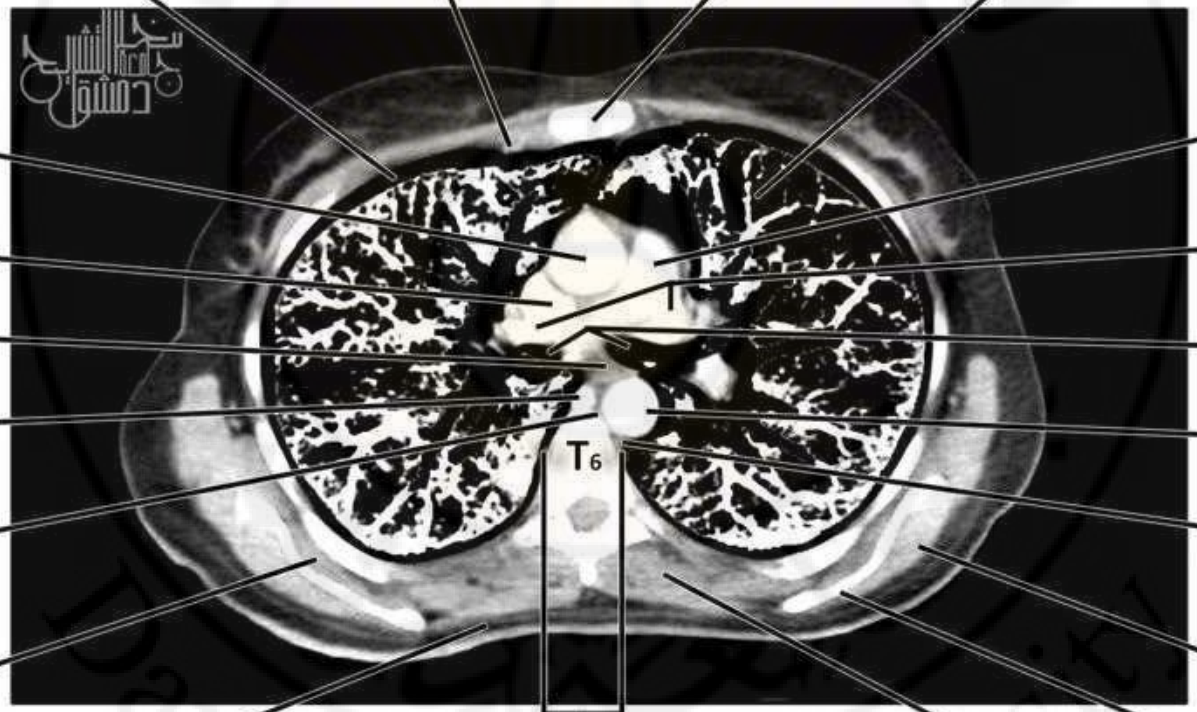


جوف الجنبة
Pleural cavity

الأوعية الصدرية الباطنة
Internal thoracic vessels

عظم القص
Sternum

نسيج رئوي
Pulmonary tissue

أمام
أيمن

الأبهر الصاعد
Ascending aorta

الوريد الأجوف العلوي
Superior vena cava

المريء Esophagus

الوريد الفرد
Azygos V.

القناة الصدرية
Thoracic duct

العضلة تحت الكتف
Subscapular M.

الجذع الرئوي
Pulmonary trunk

الشريانان الرئويان
Pulmonary arteries

القصبتان الرئيستان
Main bronchi

الأبهر النازل
Descending aorta

الوريد نصف الفرد اللاحق (الإضافي)
Accessory hemiazygos V.

العضلة تحت الشوكة
Infraspinatus M.

العضلة شبه المنحرفة
Trapezius M.

الجذعان الوديان
Sympathetic trunks

العضلات المجاورة للفقار
Paravertebral muscles

عظم الكتف
Scapula

Transverse section through T6

مقطع مستعرض بمستوى الفقرة الصدرية السادسة




Thank You

# جدار البطن الأمامي

# Anterior Abdominal Wall

# البطن

# Abdomen

# البطن Abdomen

- **البطن** حجرة أسطوانية تقريباً، يمتد من الحافة السفلية للصدر إلى الحافة العلوية للحوض

* في الأعلى:

- تشكل **فتحة الصدر السفلية** الفتحة العلوية للبطن، وهي مغلقة بعضلة الحجاب

* في الأسفل:

- يتواصل جدار البطن مع جدار الحوض عند **مدخل الحوض.**

- يتواصل جوف البطن مع جوف الحوض.

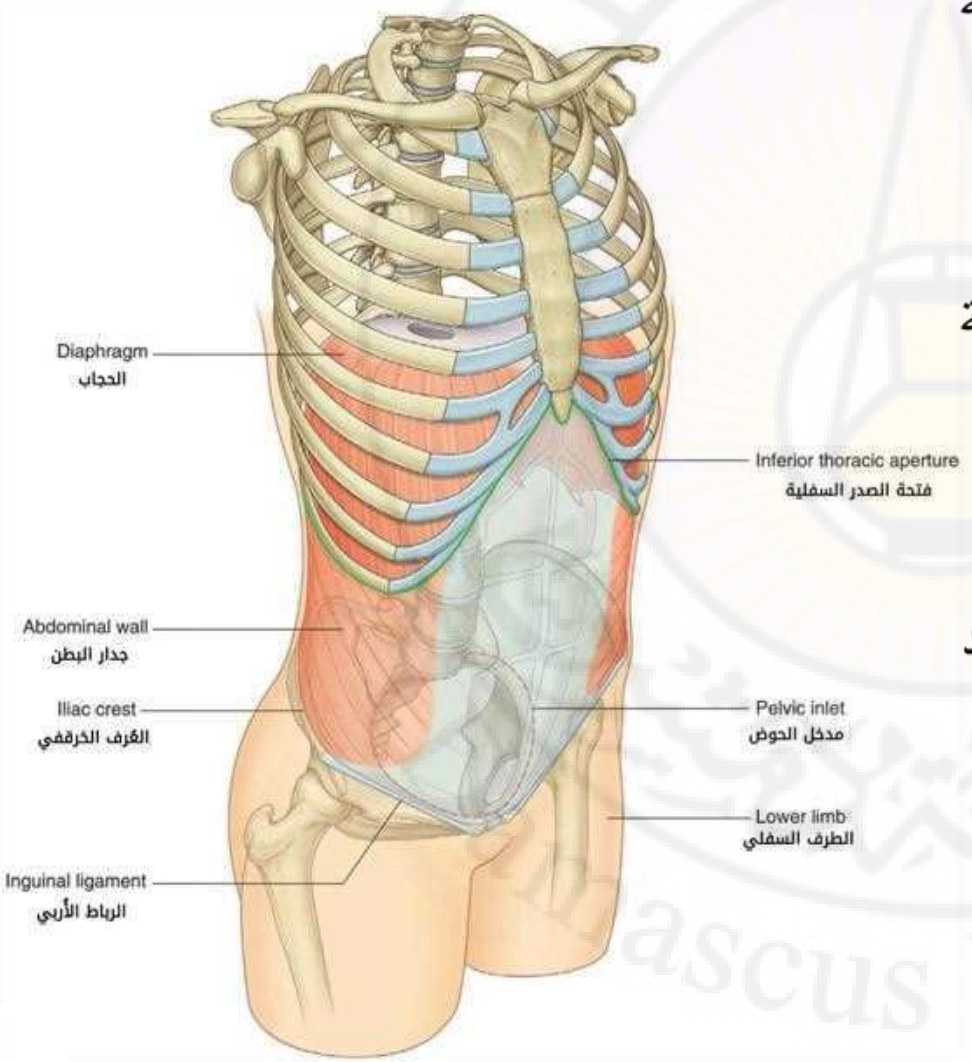

# البطن Abdomen

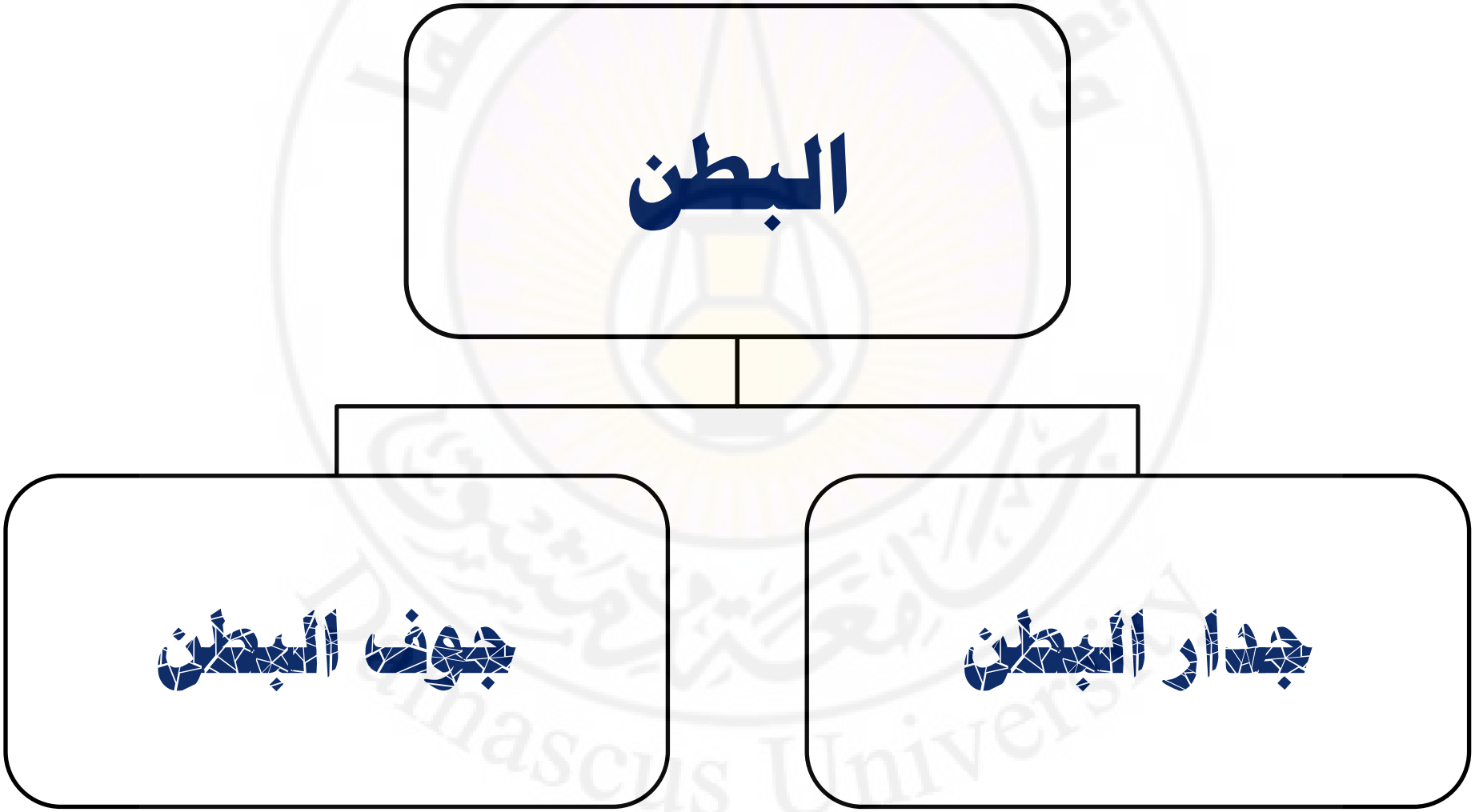

# جدار البطن Abdominal Wall

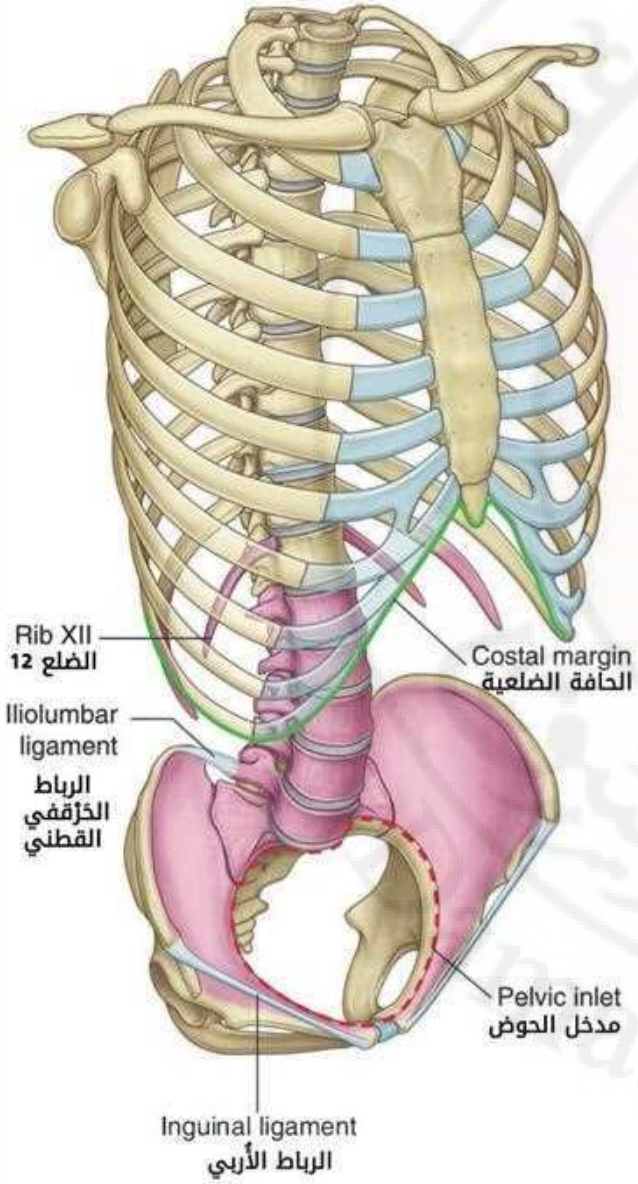


- يتألف من:

✓ عناصر هيكلية (بشكل جزئي)

✓ عضلات (بشكل أساسي)

**I. العناصر الهيكلية لجدار البطن:**

1. الفقرات القطنية والأقراص بين الفقرات
2. المكونات العظمية لجدار الصدر السفلي:

- الناتئ الرهابي
- الحافة الضلعية
- نهاية الضلع 11 والضلع 12

3. الأقسام العلوية لعظام الحوض

# جدار البطن Abdominal Wall

## II. عضلات جدار البطن:

✓ في الخلف:

- المربعة القطنية – القطنية الكبيرة (البسواس)
- الحرقفية

✓ في الجانبين:

- 3 طبقات عضلية (تشبه العضلات الوربية):

المنحرفة الظاهرة – المنحرفة الباطنة – المستعرضة البطنية

✓ في الأمام:

- المستقيمة البطنية – الهرمية

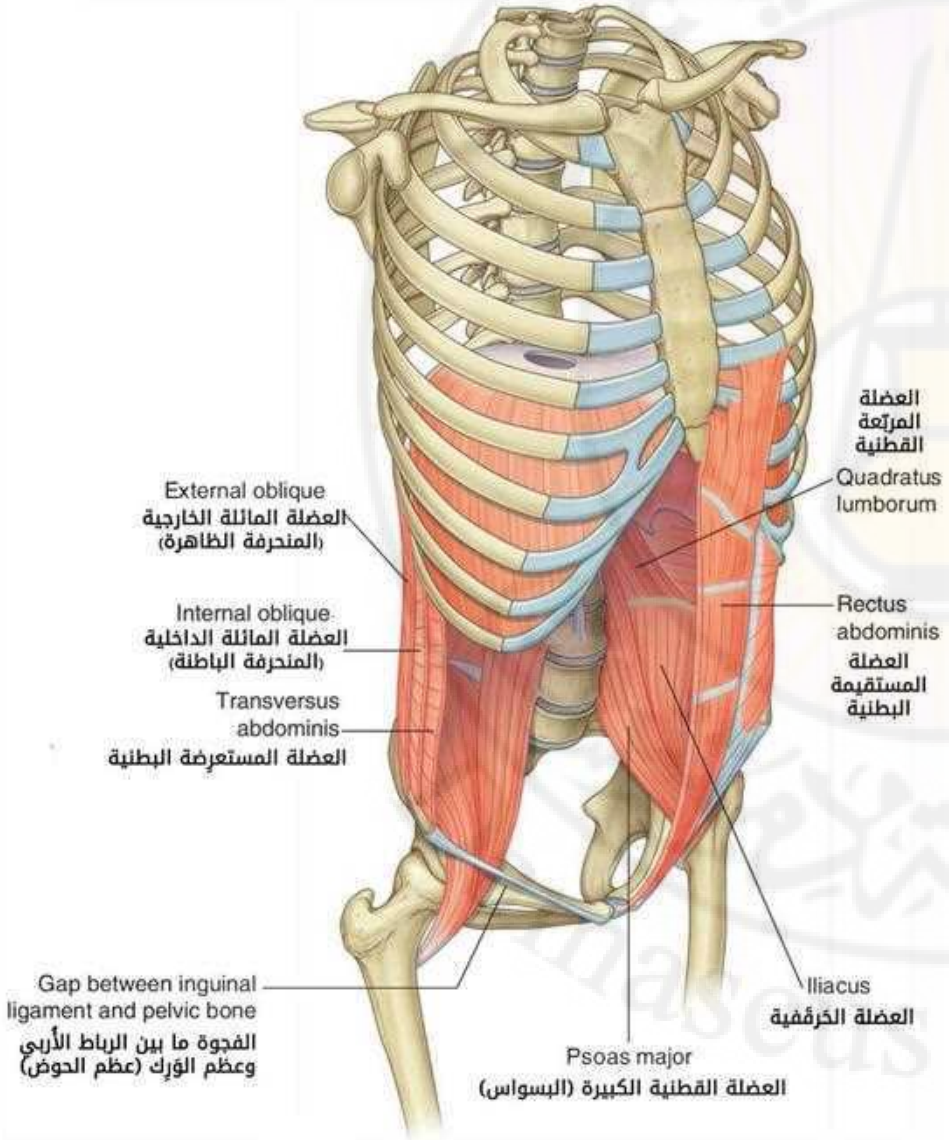

# البطن Abdomen

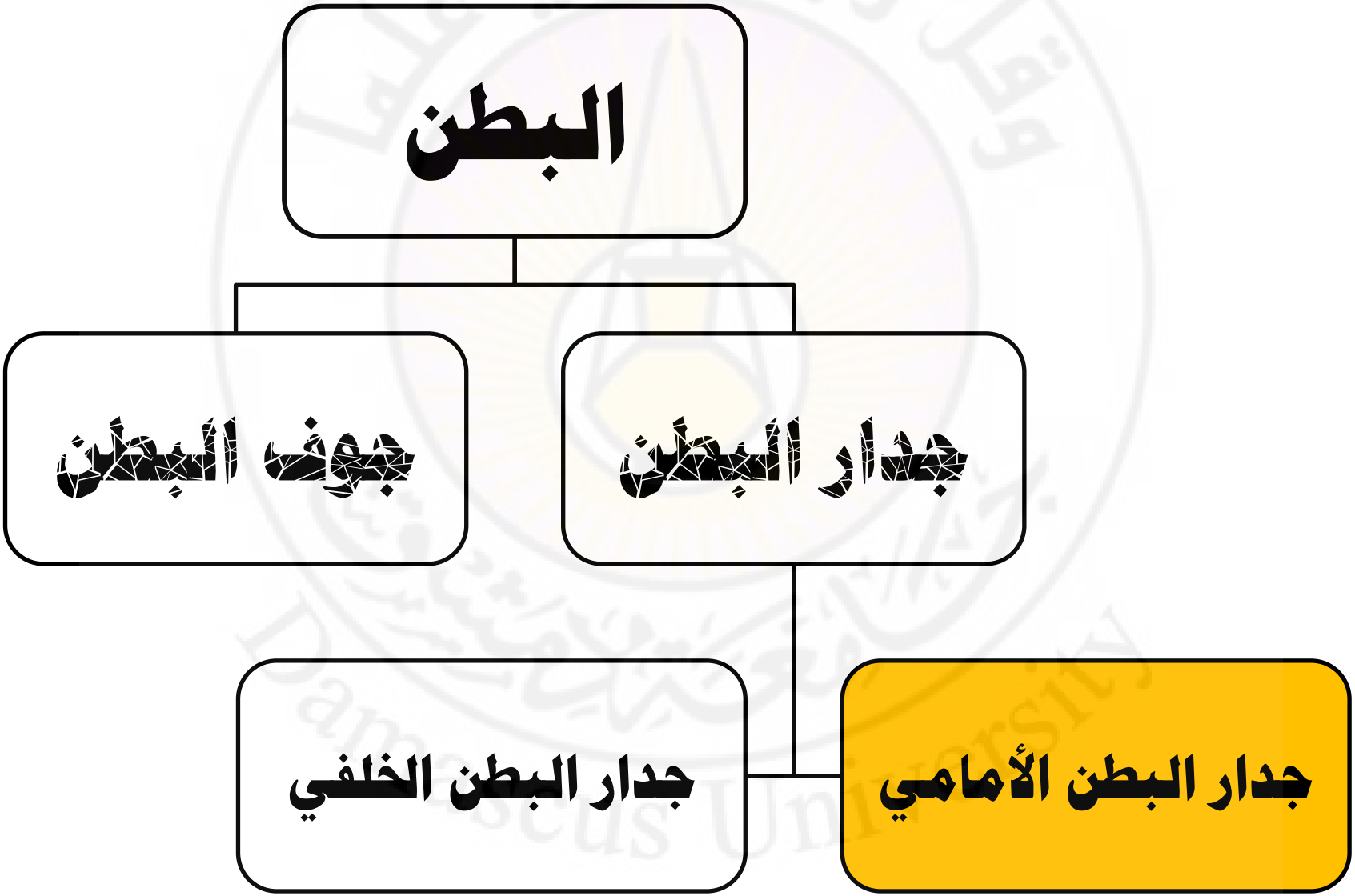

# I. جدار البطن الأمامي

# Anterior Abdominal Wall

# جدار البطن الأمامي

- يتألف من الطبقات التالية:

1. الجلد
2. اللفافة السطحية
3. العضلات
4. اللفافة المستعرضة
5. اللفافة خارج البريتوان
6. البريتوان (الجداري)

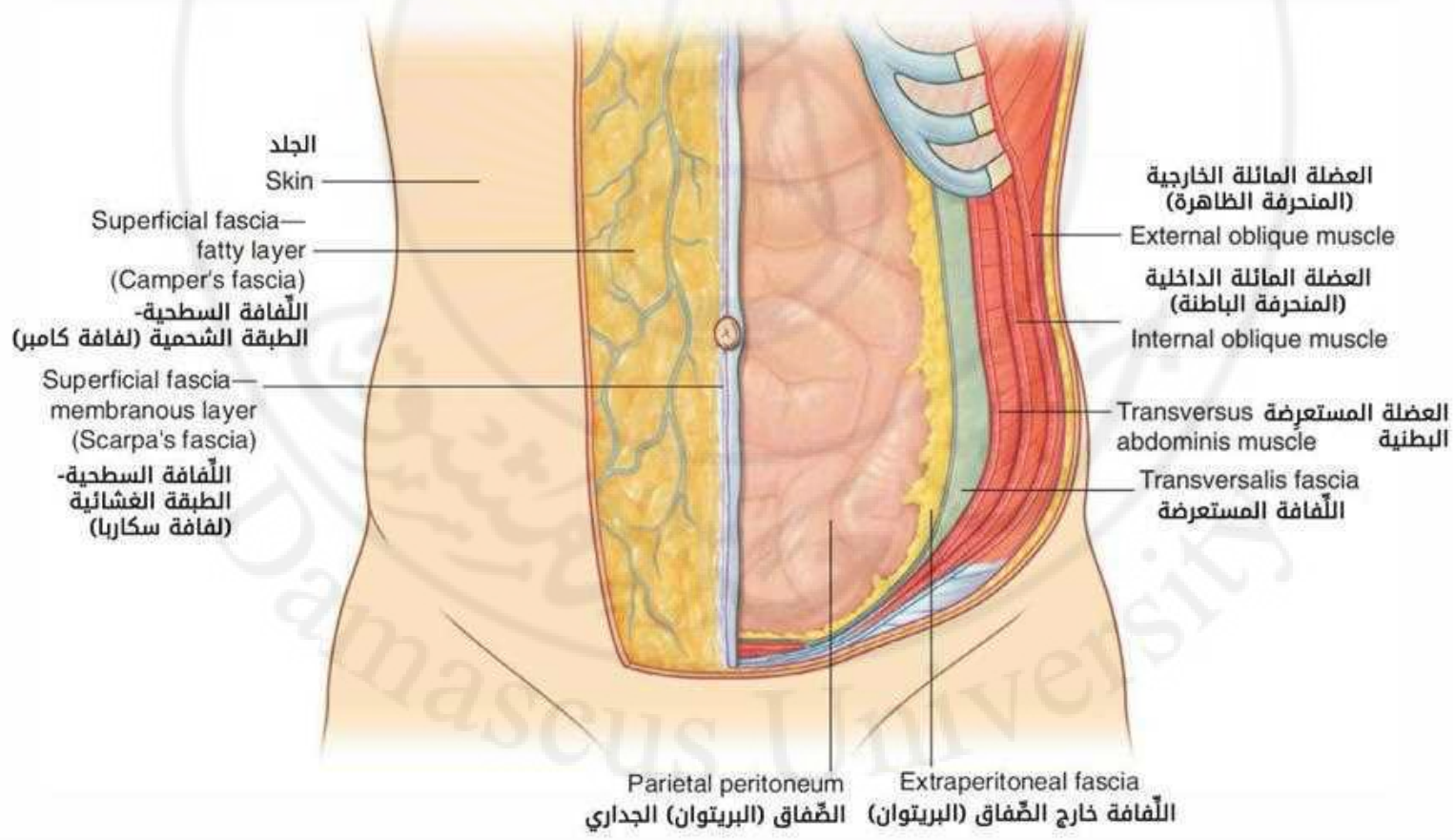

# 1. الجلد Skin

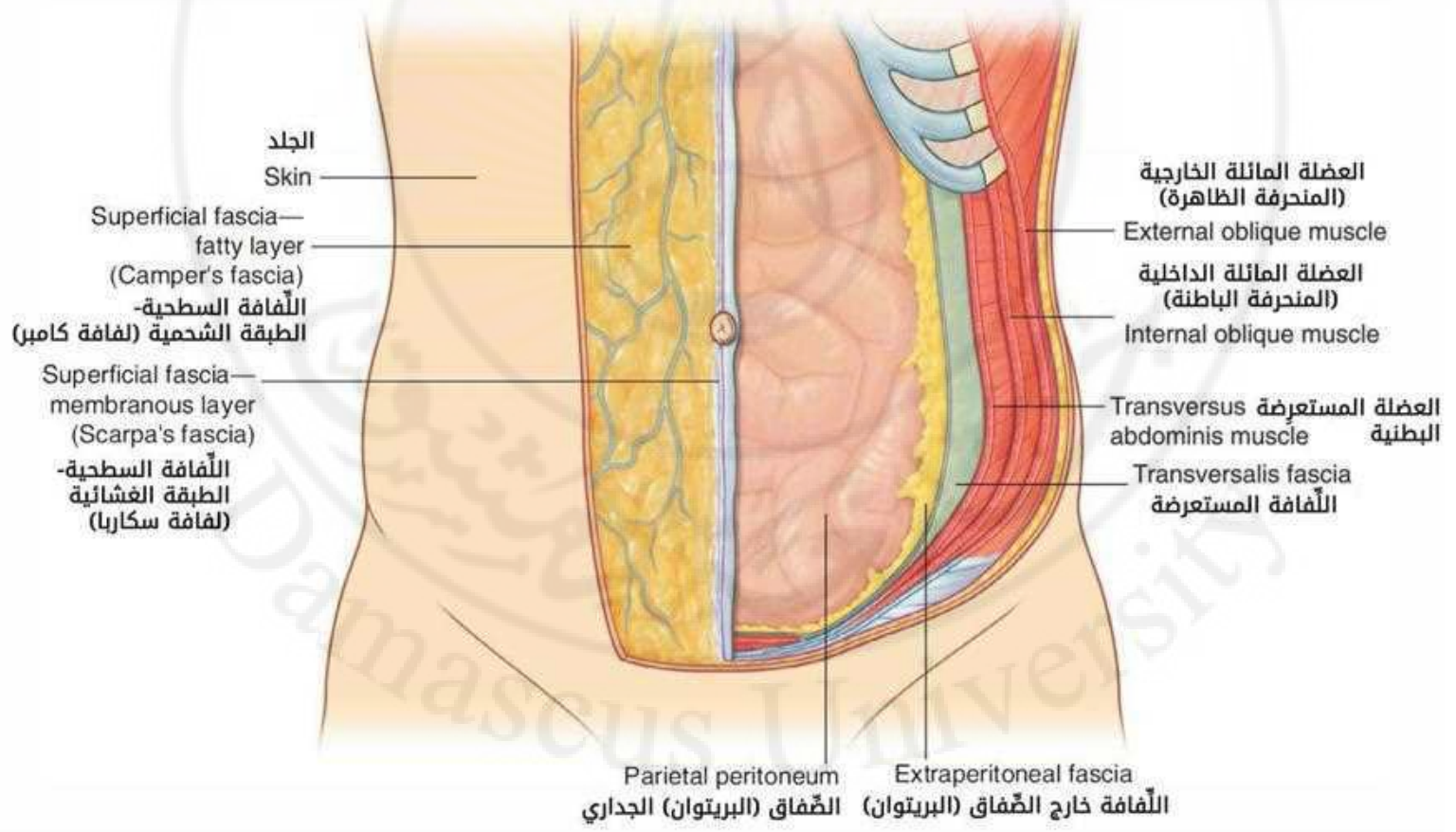
الجلد
Skin
Superficial fascia—
fatty layer
(Camper's fascia)
اللّفافة السطحية-
الطبقة الشحمية (لفافة كامبر)
Superficial fascia—
membranous layer
(Scarpa's fascia)
اللّفافة السطحية-
الطبقة الغشائية
(لفافة سكاربا)
العضلة المائلة الخارجية
(المنحرفة الظاهرة)
External oblique muscle
العضلة المائلة الداخلية
(المنحرفة الباطنة)
Internal oblique muscle
Transversus abdominis muscle
العضلة المستعرضة البطنية
Transversalis fascia
اللّفافة المستعرضة
Parietal peritoneum
الصّفاق (البريتوان) الجداري
Extraperitoneal fascia
اللّفافة خارج الصّفاق (البريتوان)

# 2. اللفافة السطحية Superficial Fascia

- تتألف من طبقتين:

✓ **طبقة سطحية:** شحمية (لفافة كامبر Camper's Fascia)

✓ **طبقة عميقة:** غشائية (لفافة سكاربا Scarpa's Fascia)

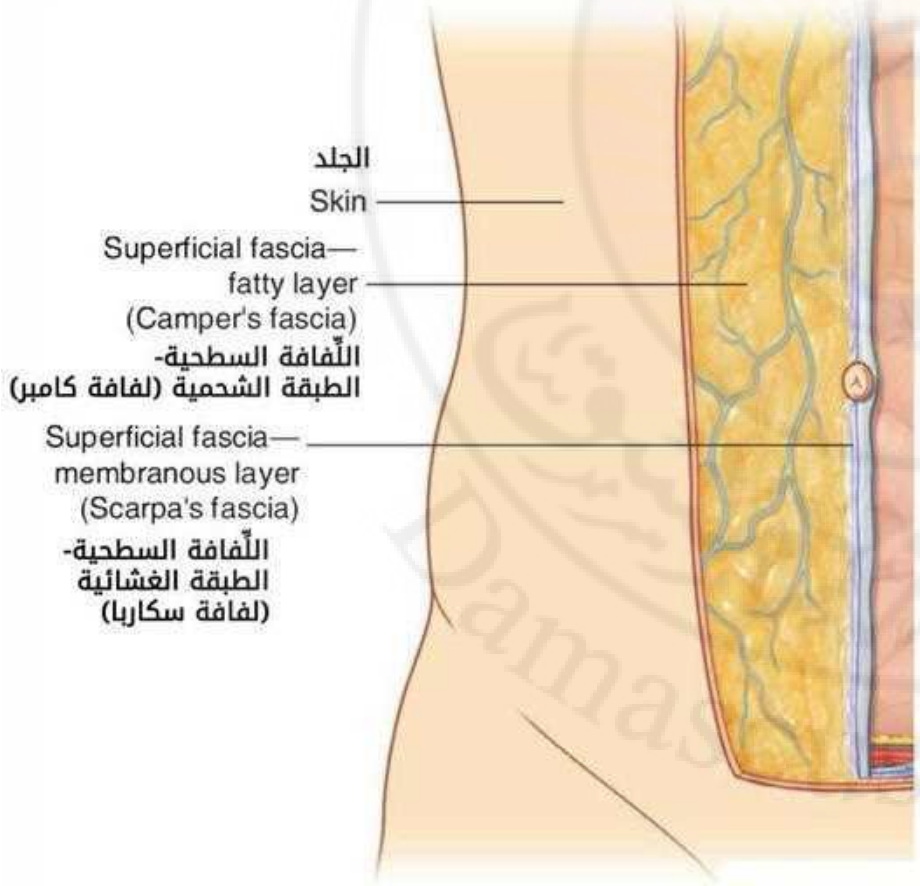


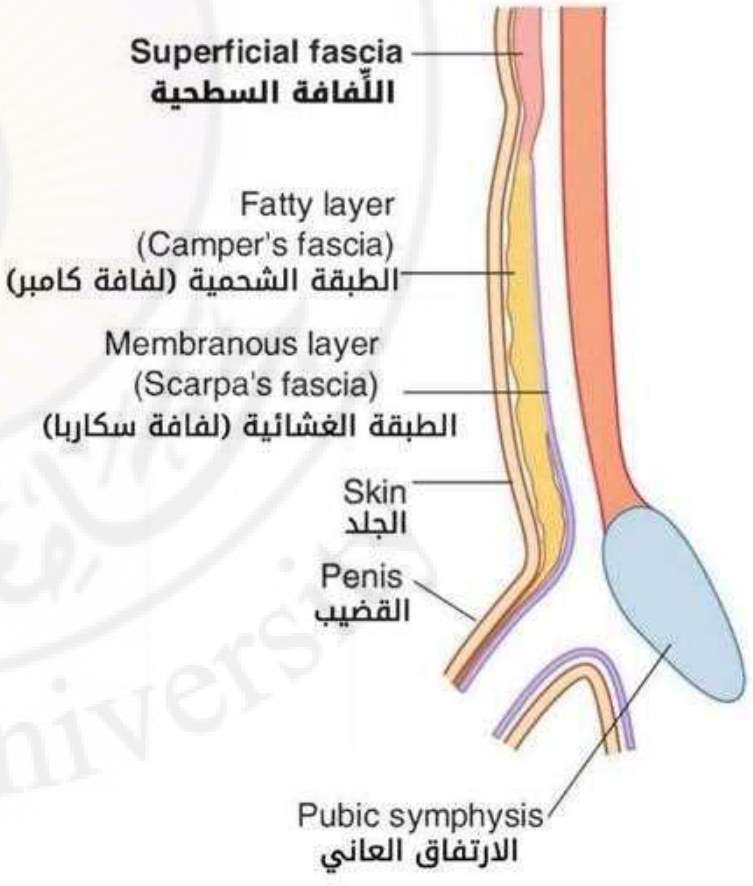

# تذكرة

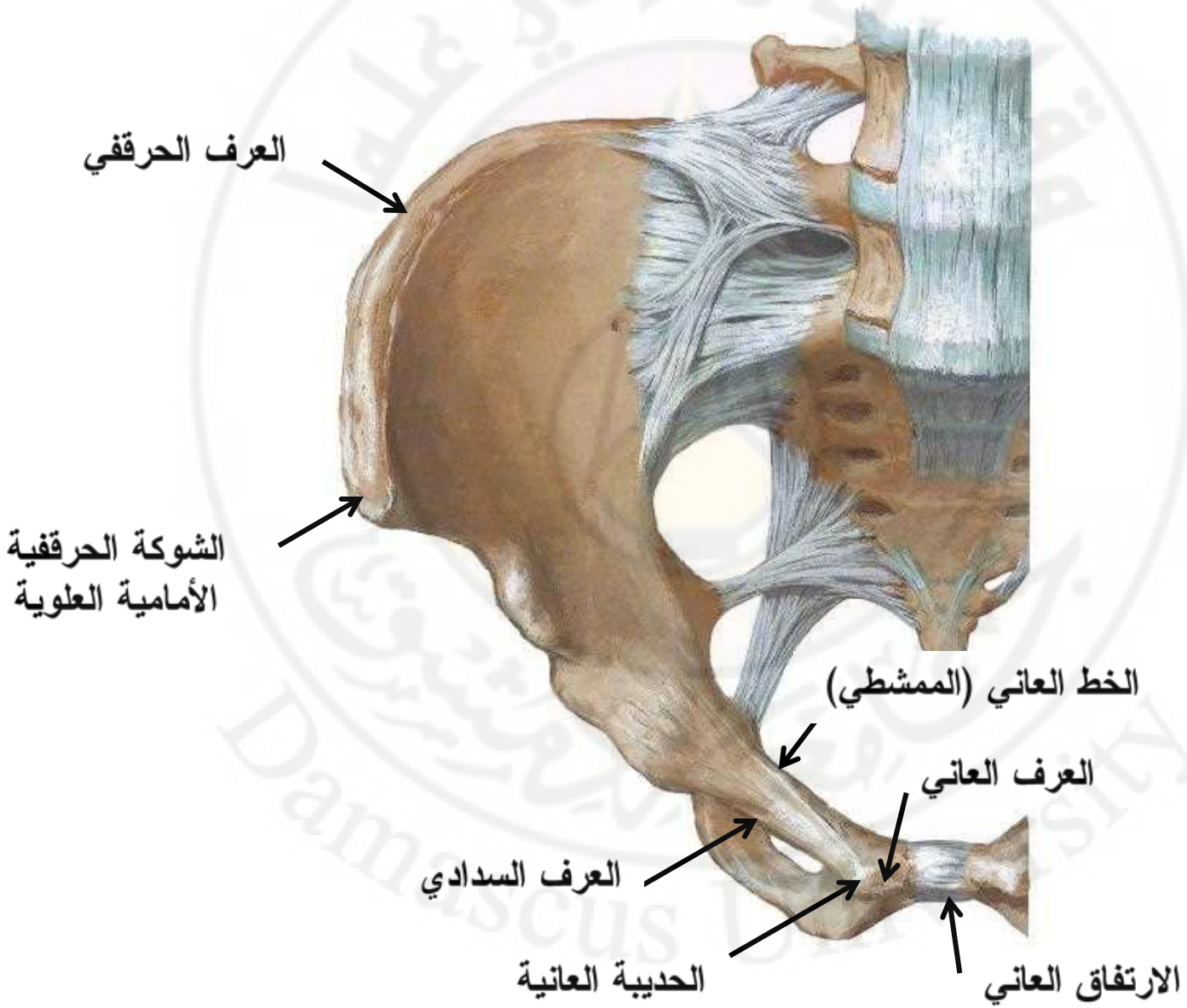
العرف الحرققي
الشوكة الحرققية
الأمامية العلوية
الخط العاني (الممشطي)
العرف العاني
العرف السدادي
الحديبة العانية
الارتفاق العاني

# 1. العضلة المنحرفة الظاهرة External Oblique m.

**المنشأ:**

- الوجه الخارجي للأضلاع الثمانية السفلية (5-12)

اتجاه الألياف: للأسفل والإنسي

**المرتكز:**

- الناتئ الرهابي
- الخط الابيض
- العرف العاني
- الحديبة العانية
- الـ ½ الامامي للعرف الحرقفي





# 1. العضلة المنحرفة الظاهرة External Oblique m.

اتجاه الألياف: للأسفل والإنسي

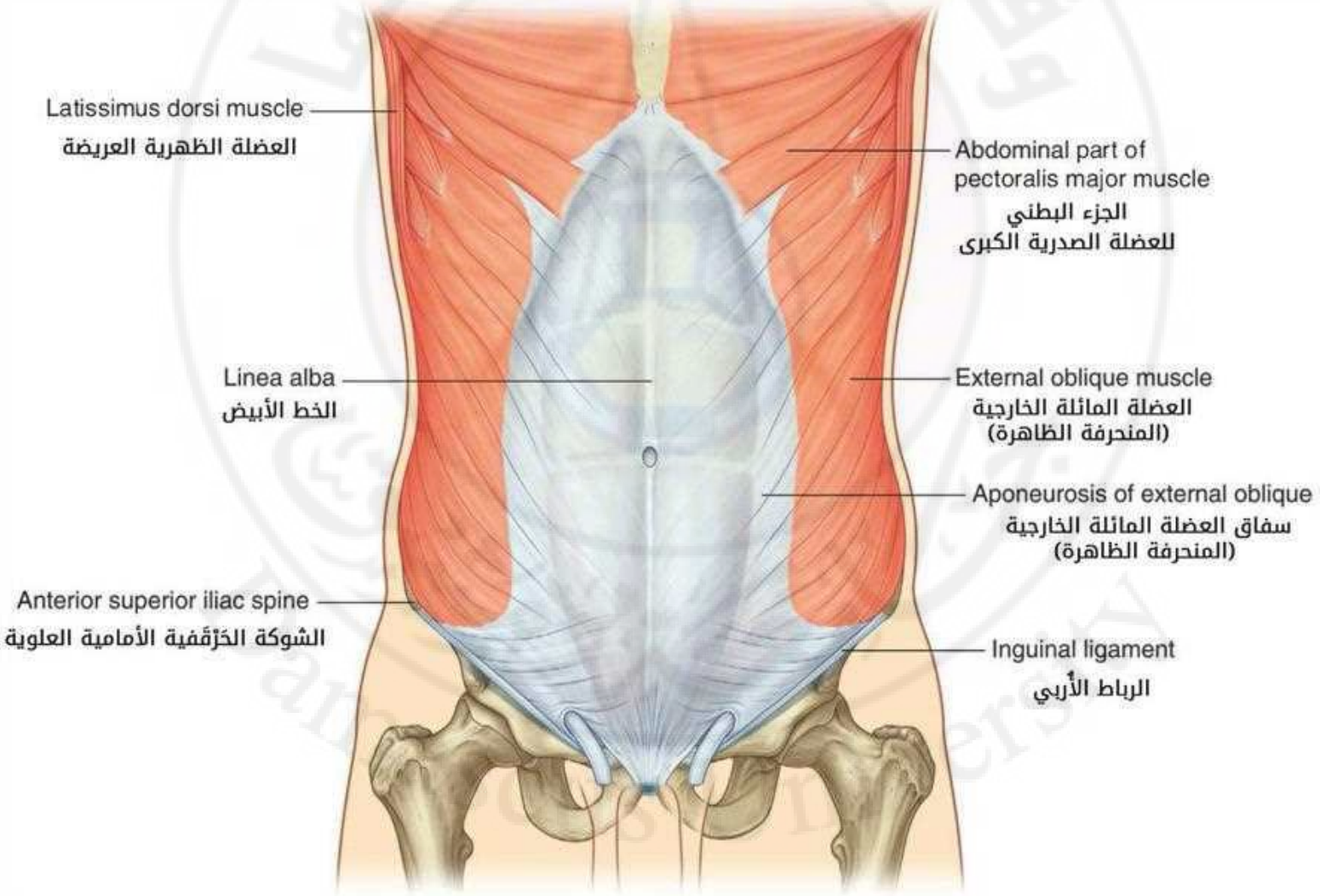

# 1. العضلة المنحرفة الظاهرة External Oblique m.

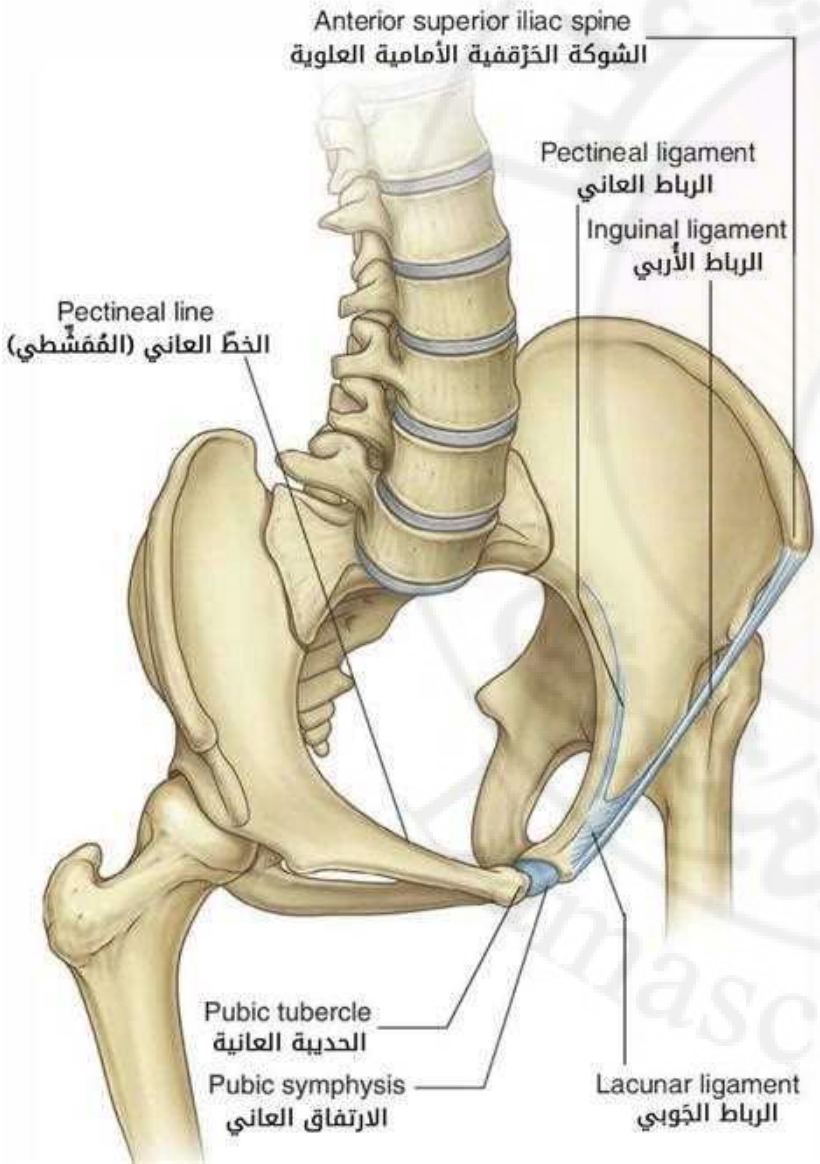


❖ **الأربطة المتعلقة:**

➢ **الرباط الإربي Inguinal Ligament:**

- الحافة السفلية لسفاق المنحرفة الظاهرة
- من الشوكة الحرقفية الأمامية العلوية إلى الحديبة العانية

➢ **الرباط الجوبي Lacunar Ligament:**

- هلالي الشكل
- امتداد النهاية الإنسية للرباط الإربي
- يرتكز في الخلف على الخط العاني (الممشطي)

➢ **الرباط العاني (رباط كوبر) Pectineal Ligament (Cooper's Ligament):**

- تمادي الرباط الجوبي على طول الخط العاني

# 1. العضلة المنحرفة الظاهرة External Oblique m.

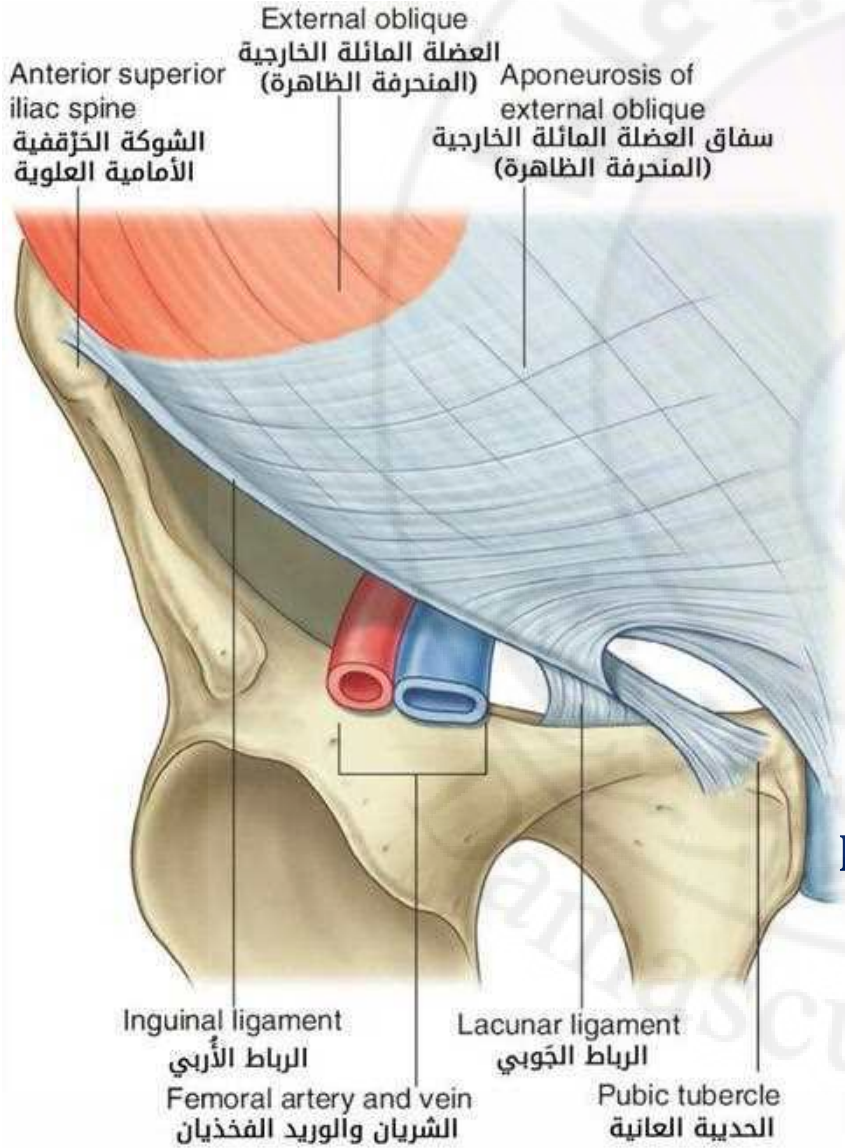


❖ **الأربطة المتعلقة:**

➢ **الرباط الإربي Inguinal Ligament:**

- الحافة السفلية لسفاق المنحرفة الظاهرة
- من الشوكة الحرقفية الأمامية العلوية إلى الحديبة العانية

➢ **الرباط الجوبي Lacunar Ligament:**

- هلالي الشكل
- امتداد النهاية الإنسية للرباط الإربي
- يرتكز في الخلف على الخط العاني (الممشطي)

➢ **الرباط العاني (رباط كوبر) Pectineal Ligament (Cooper's Ligament):**

- تمادي الرباط الجوبي على طول الخط العاني

# 2. العضلة المنحرفة الباطنة Internal Oblique m.

اتجاه الألياف: للأعلى والإنسي





**المنشأ:**

- اللفافة القطنية
- الـ2/3 الأماميين للعرف الحرقفي
- الـ 2/3 الوحشيين للرباط الإربي

**المرتكز:**

- الحافة السفلية لآخر 3-4 أضلاع وغضاريفها الضلعية
- الناتئ الرهابي
- الخط الابيض
- العرف العاني
- الخط العاني (الممشطي)

# 2. العضلة المنحرفة الباطنة Internal Oblique m.

اتجاه الألياف: للأعلى والإنسي

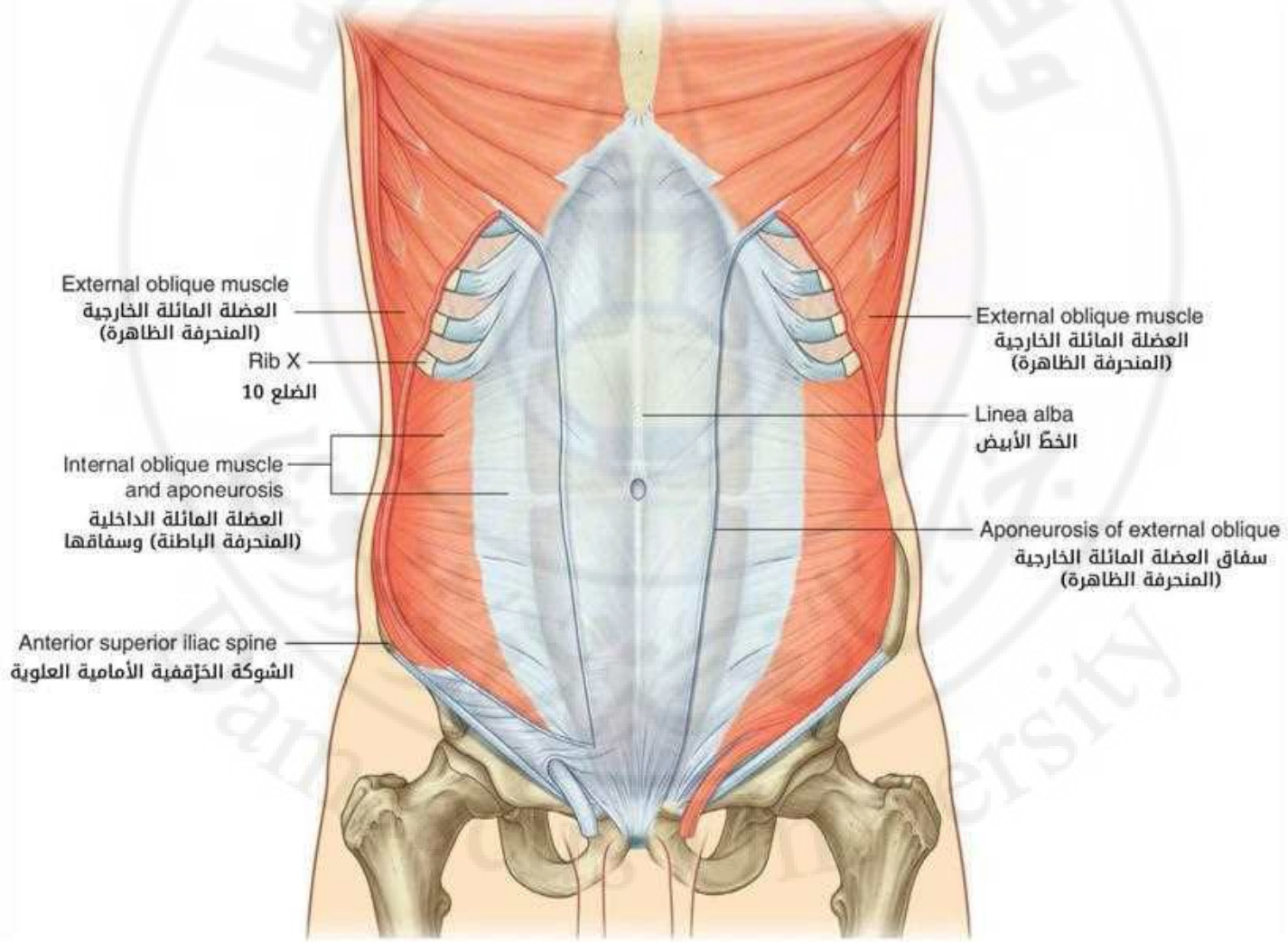

# 3. العضلة المستعرضة البطنية Transversus abdominis m.

اتجاه الألياف: معترض

**المنشأ:**

- الغضاريف الضلعية للأضلاع الستة السفلية
- اللفافة القطنية
- الـ2/3 الأماميين للعرف الحرقفي
- الـ 1/3 الوحشي للرباط الإربي

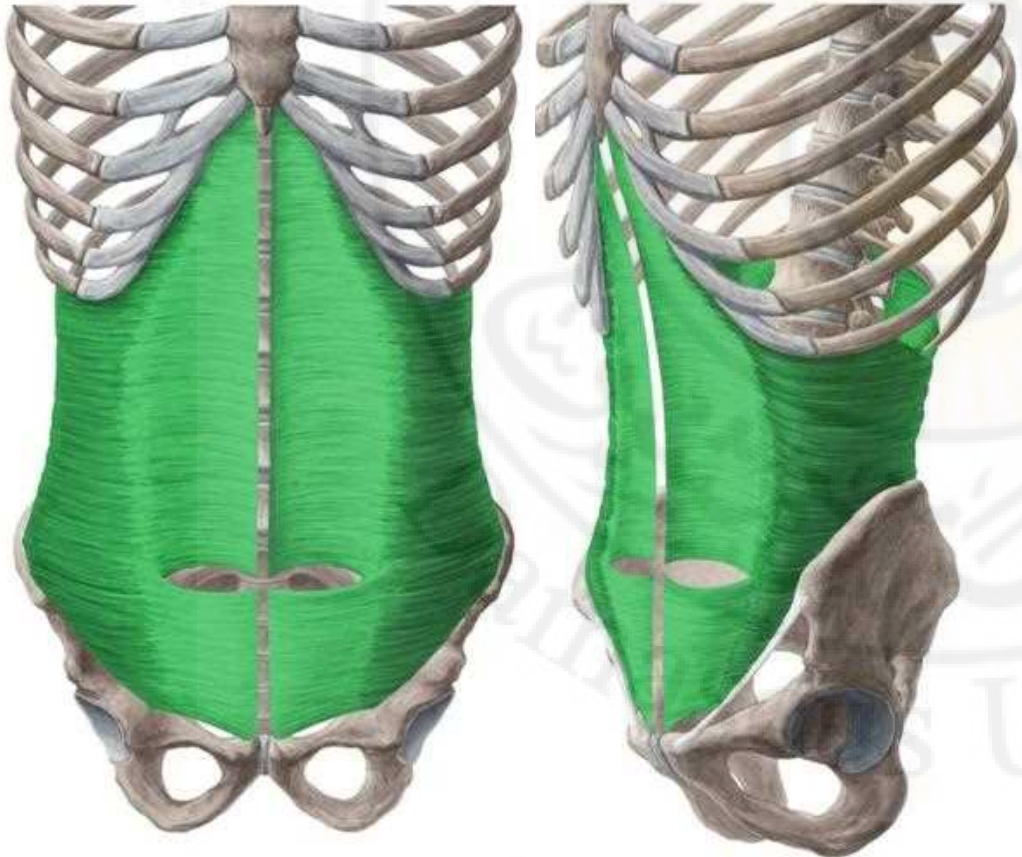

**المرتكز:**

- الناتئ الرهابي
- الخط الابيض
- العرف العاني
- الخط العاني (الممشطي)

# 3. العضلة المستعرضة البطنية Transversus abdominis m.

اتجاه الألياف: معترض

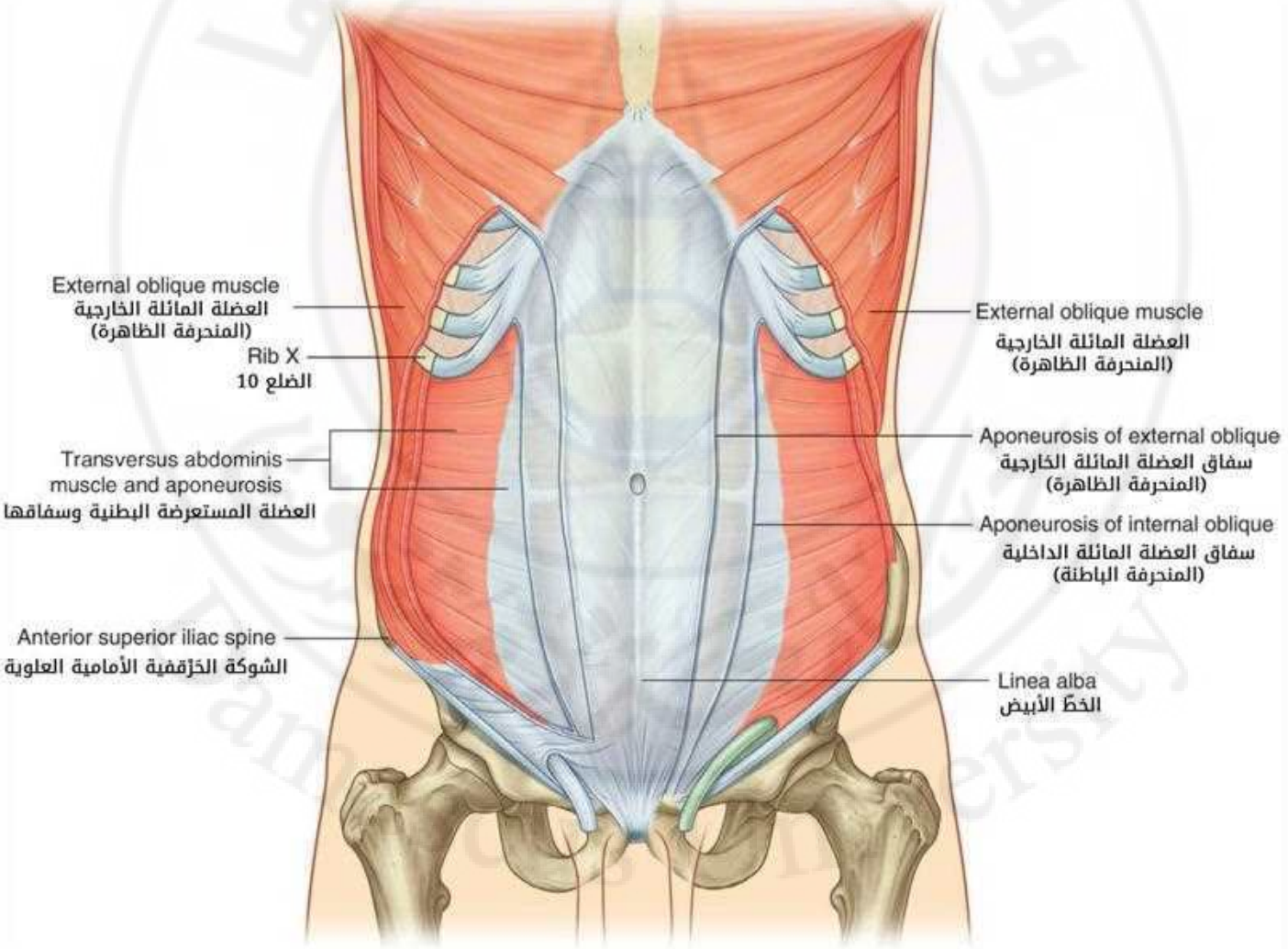

# 3. العضلة المستعرضة البطنية Transversus abdominis m.

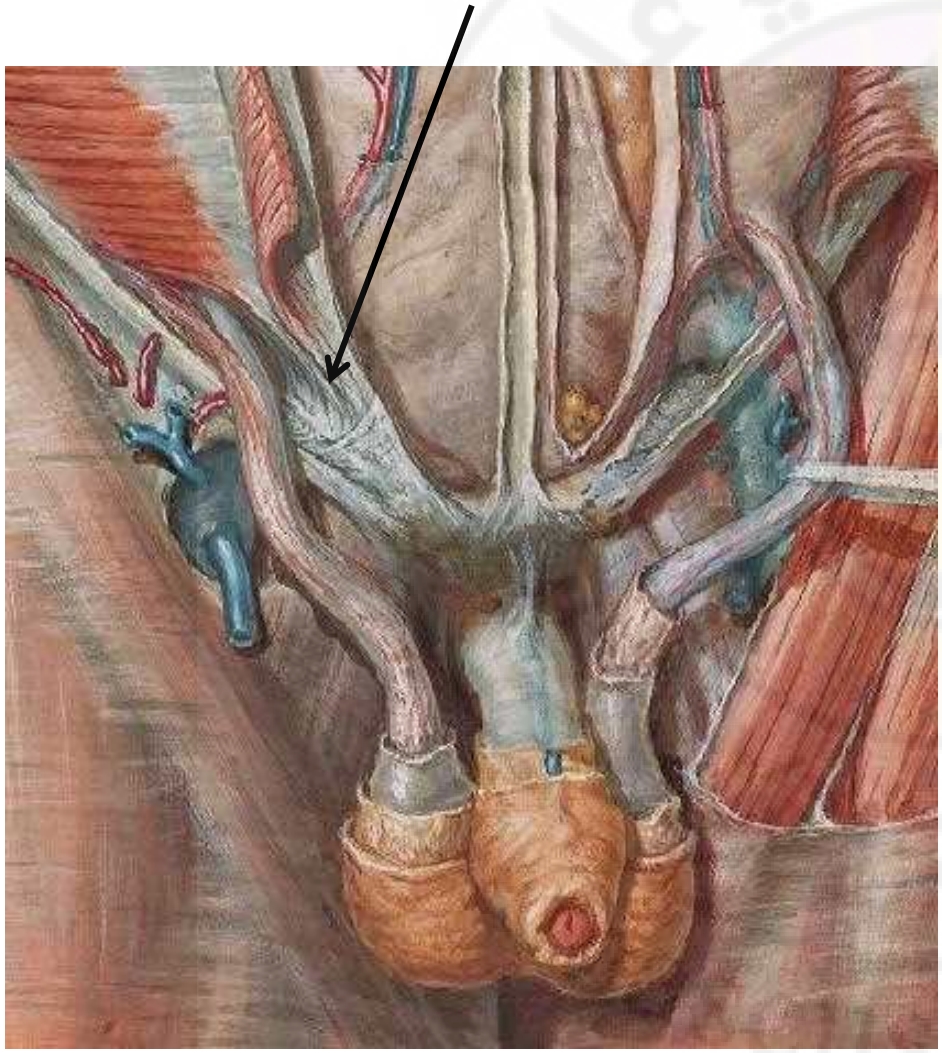

* **الوتر المنضم Conjoint Tendon:**

- قرب ارتكاز الألياف السفلية **للمنحرفة الباطنة** على العرف العاني والخط العاني (الممشطي)، تنضم هذه الألياف إلى ألياف مقابلة من **المستعرضة البطنية** مشكلة الوتر المنضم:

- في الإنسي: يرتكز على الخط الأبيض

- في الوحشي: حافة حرة

# 4. العضلة المستقيمة البطنية Rectus abdominis m.

اتجاه الألياف: عمودي

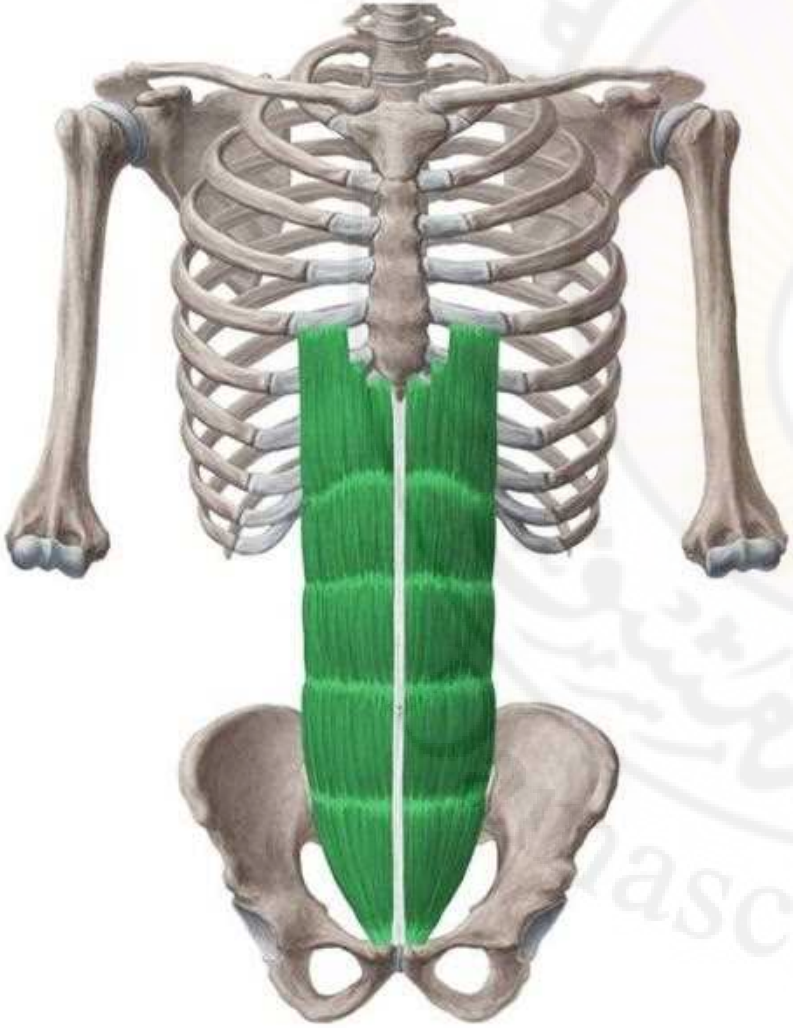

**المنشأ:**

- أمام الارتفاق العاني
- العرف العاني
- الحديبة العانية

**المرتكز:**

- الغضاريف الضلعية للأضلاع 5-7
- الناتئ الرهابي

# 4. العضلة المستقيمة البطنية Rectus abdominis m.

- تتسع العضلة في الأعلى
- مغلفة بغمد وتري سفاقي: **غمد المستقيمة** **Rectus Sheath**
- تقاطعات وترية: – 3 عادة، بمستوى: الناتئ الرهابي – السرة – بينهما
- ملتصقة بشدة إلى الجدار الأمامي لغمد المستقيمة

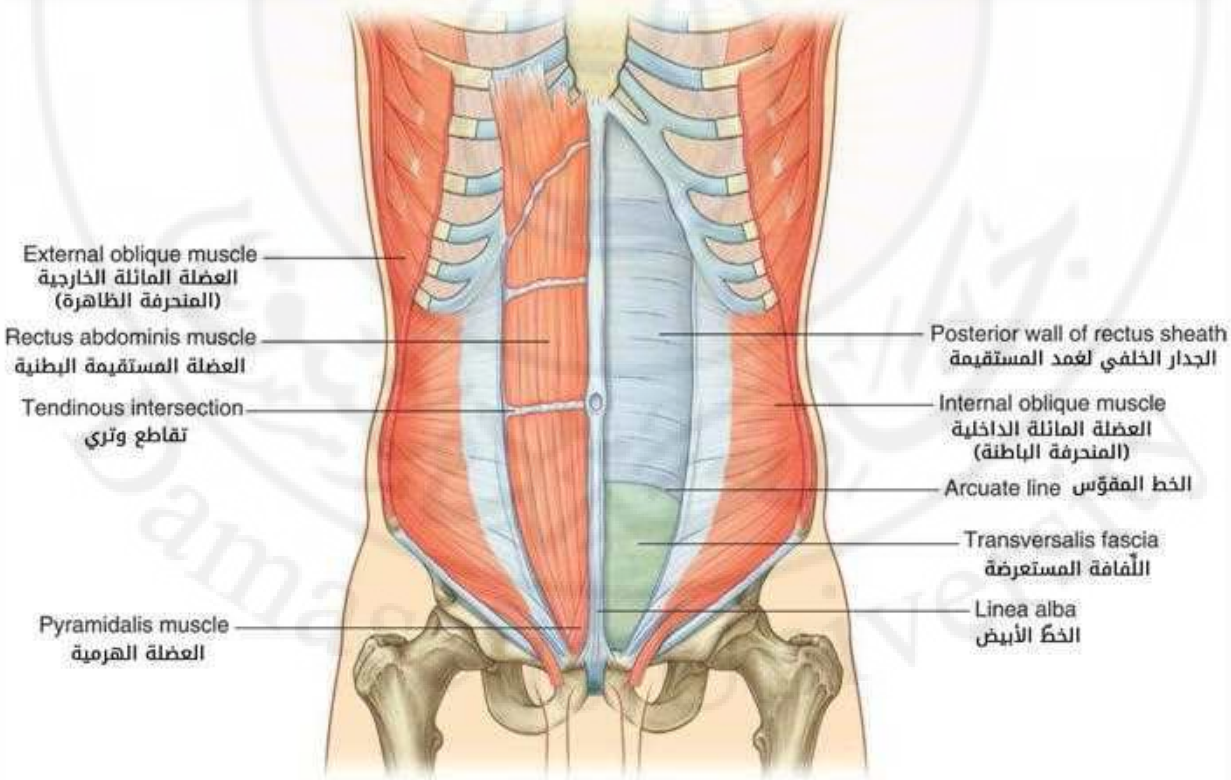

# غمد المستقيمة Rectus Sheath

- يغلف العضلتين: المستقيمة البطنية + الهرمية
- يتشكل من تتالٍ مميز لطبقات من سفق العضلات المسطحة لجدار البطن الأمامي
- يوصف له: جدار أمامي + جدار خلفي
- يختلف تركيبه في الـ 3/4 العلوية عن الـ 1/4 السفلي (الحد الفاصل: منتصف المسافة بين السرة والارتفاق العاني)

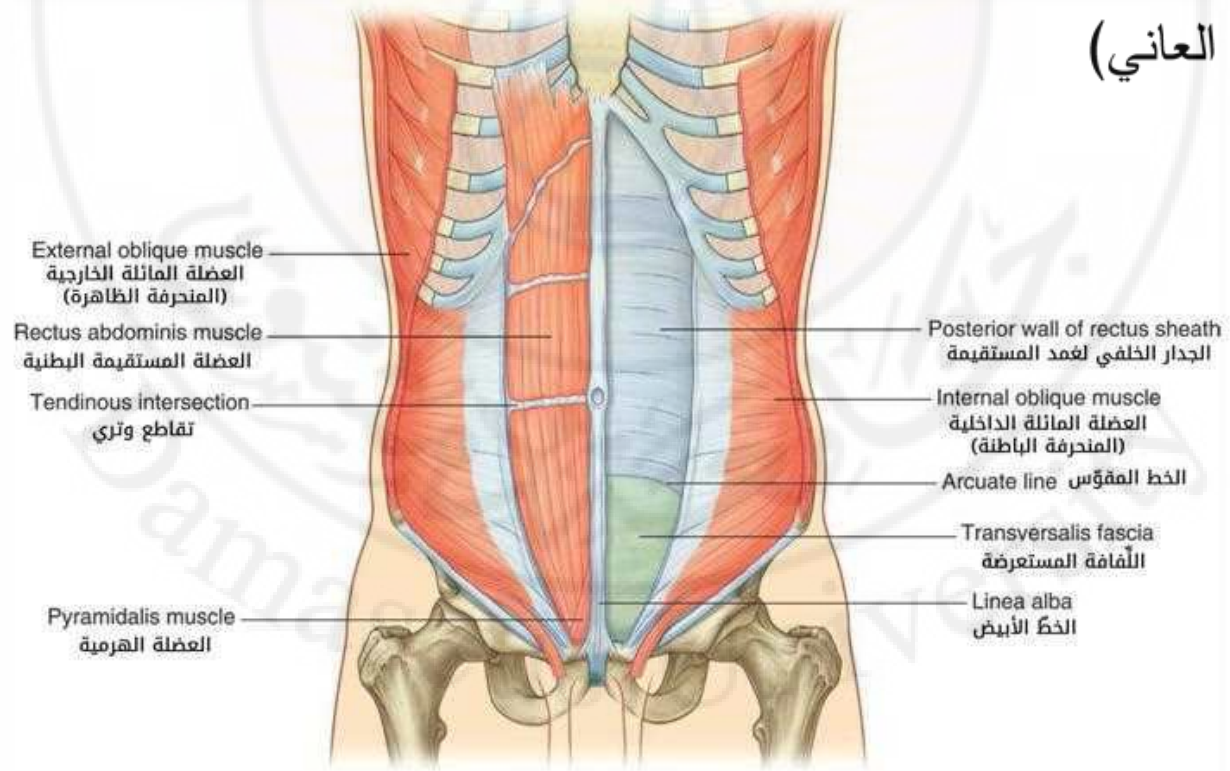

# غمد المستقيمة Rectus Sheath

* في الـــ 3/4 العلوية:

✓ الجدار الأمامي: سفاق المنحرفة الظاهرة + ½ سفاق المنحرفة الباطنة

✓ الجدار الخلفي: ½ سفاق المنحرفة الباطنة + سفاق المستعرضة البطنية

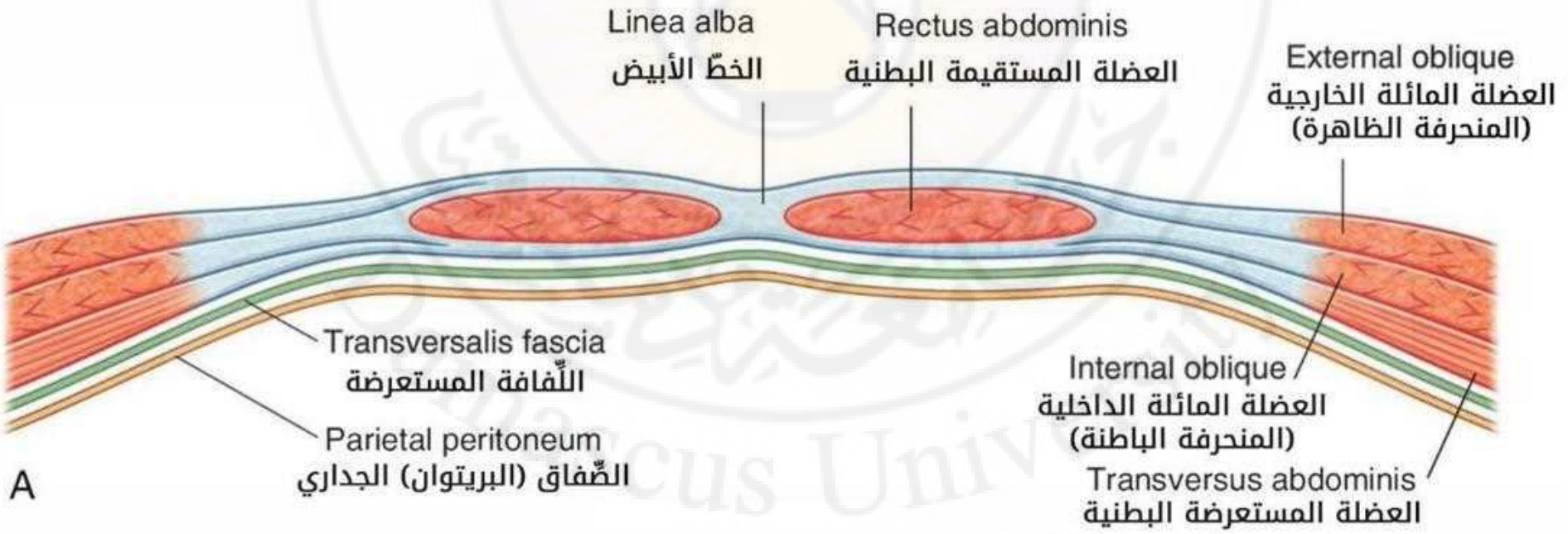

# غمد المستقيمة Rectus Sheath

* في الـــ ¼ السفلي:

✓ الجدار الأمامي: سفق العضلات: المنحرفة الظاهرة + المنحرفة الباطنة + المستعرضة البطنية

✓ الجدار الخلفي: غير موجود

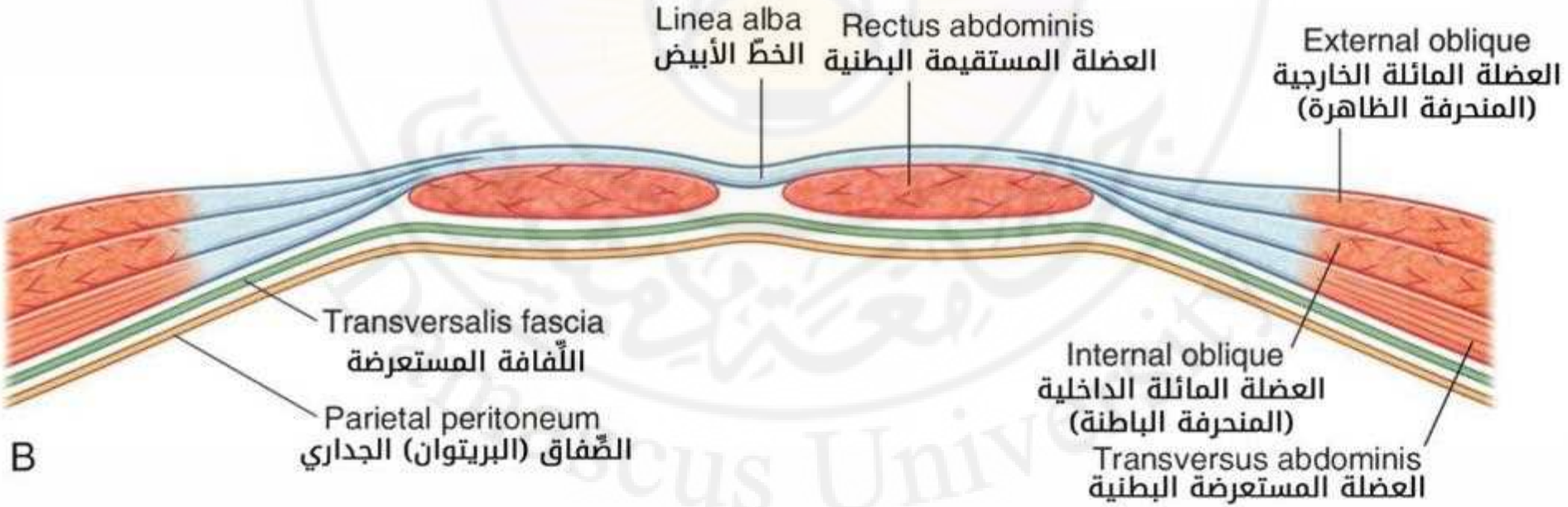

# غمد المستقيمة Rectus Sheath

- **الخط المقوس Arcuate Line:** هو الحافة السفلية الحرة للجدار الخلفي لغمد المستقيمة

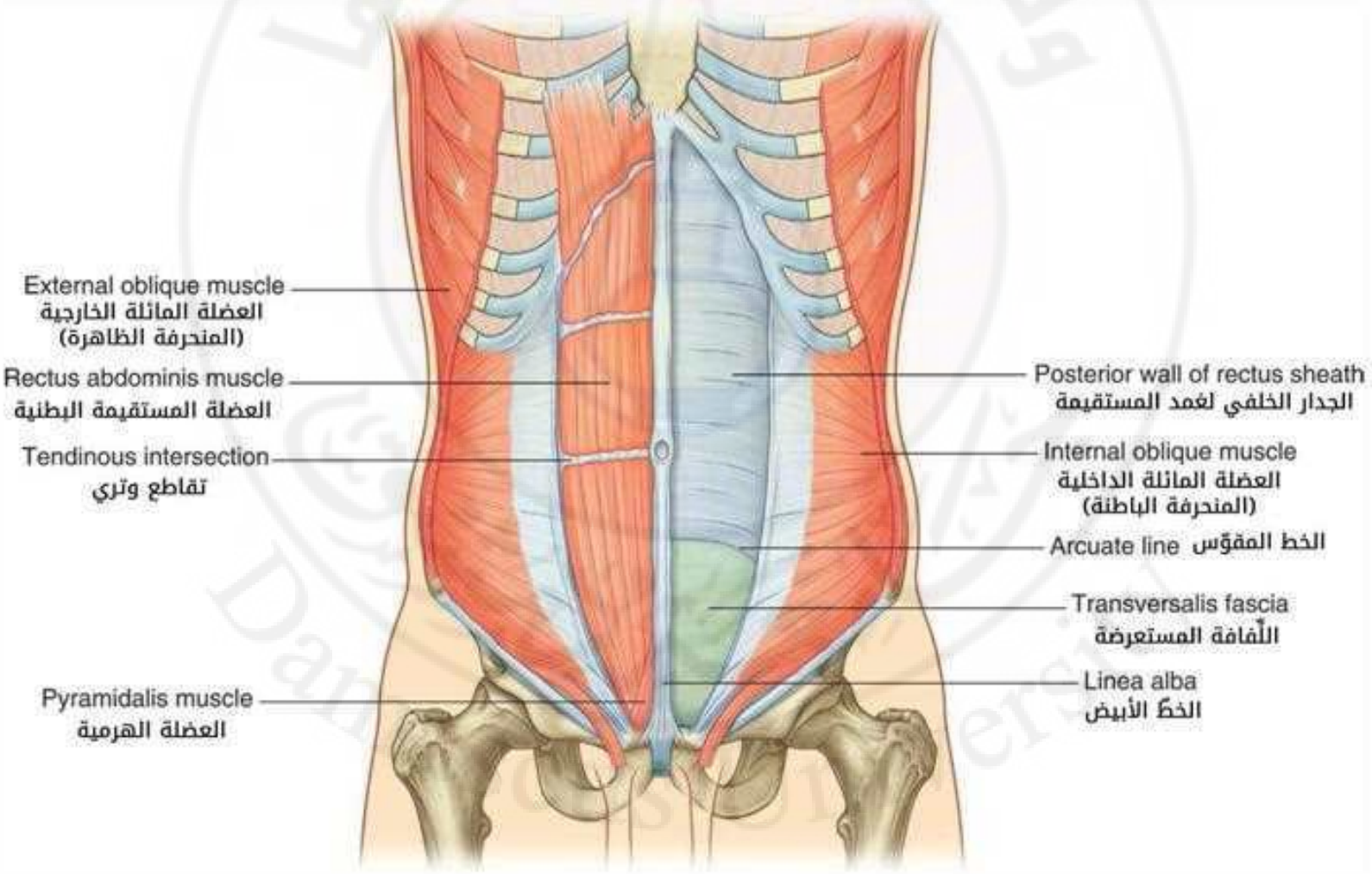

# 5. العضلة الهرمية Pyramidalis

اتجاه الألياف: عمودي

**المنشأ:**

- أمام العانة وارتفاقها

**المرتكز:**

- الخط الأبيض

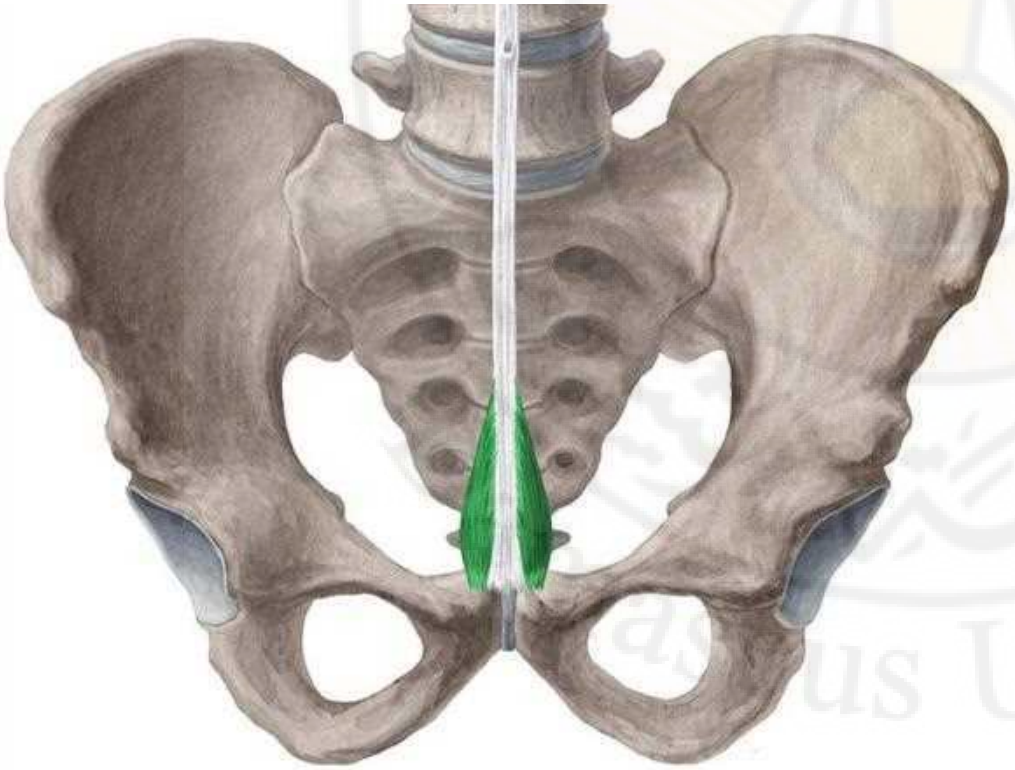

# 5. العضلة الهرمية Pyramidalis m.

- غالباً ما تكون غائبة
- تتوضع أمام العضلة المستقيمة البطنية، وتتغلف معها بغمد المستقيمة

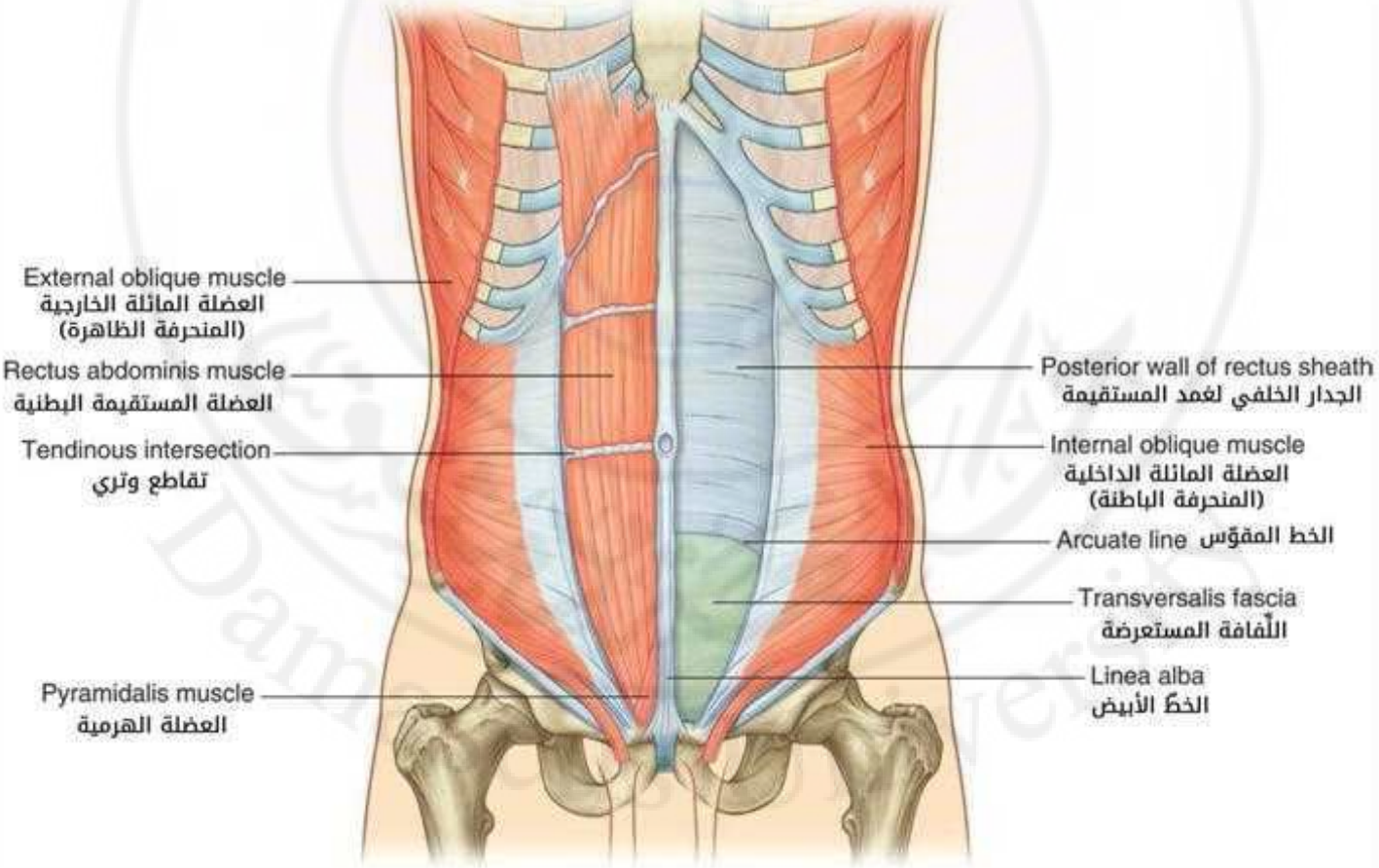

# 4. اللفافة المستعرضة Transverse Fascia

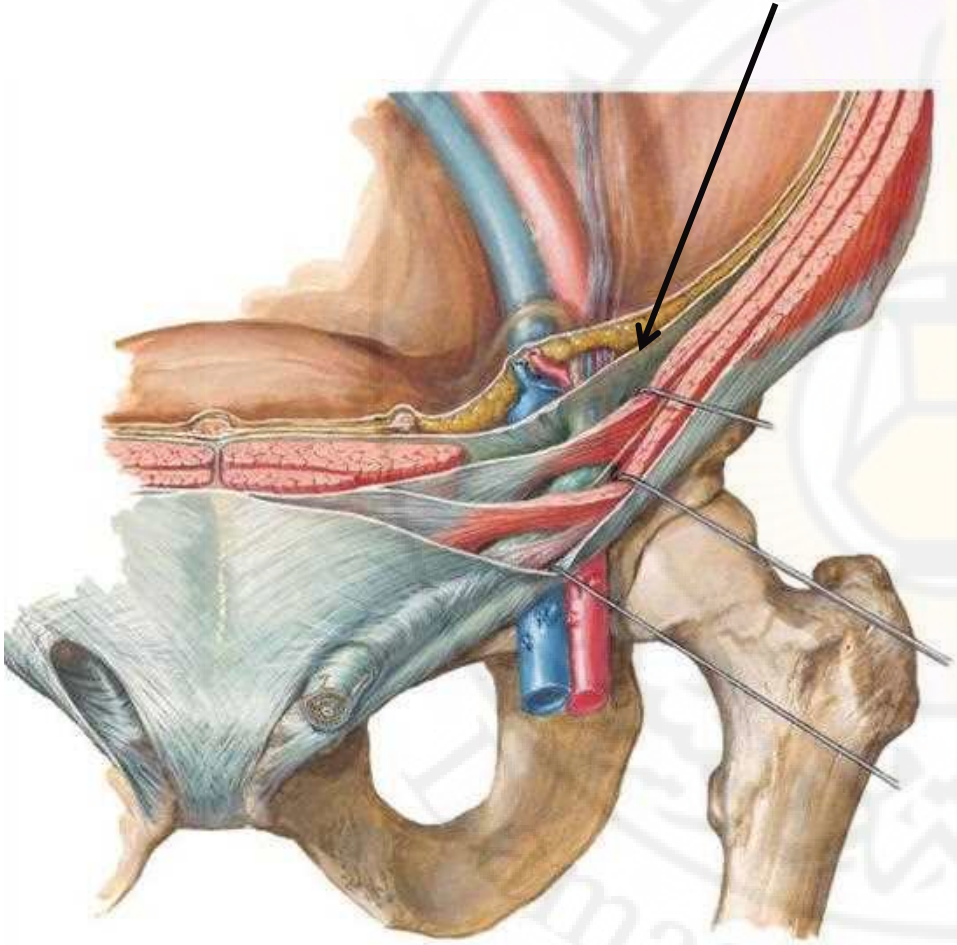

- طبقة مستمرة من اللفافة العميقة
- تبطن جدران جوف البطن
- تستمر:
  - ✓ في الأعلى: مع لفافة السطح السفلي للحجاب
  - ✓ في الأسفل: مع اللفافة الحوضية
  - ✓ في الأمام: مع مقابلتها
  - ✓ في الخلف: مع اللفافة المغطية لجدار البطن الخلفي
- ترتكز في الخلف على اللفافة القطنية

# 4. اللفافة المستعرضة Transverse Fascia

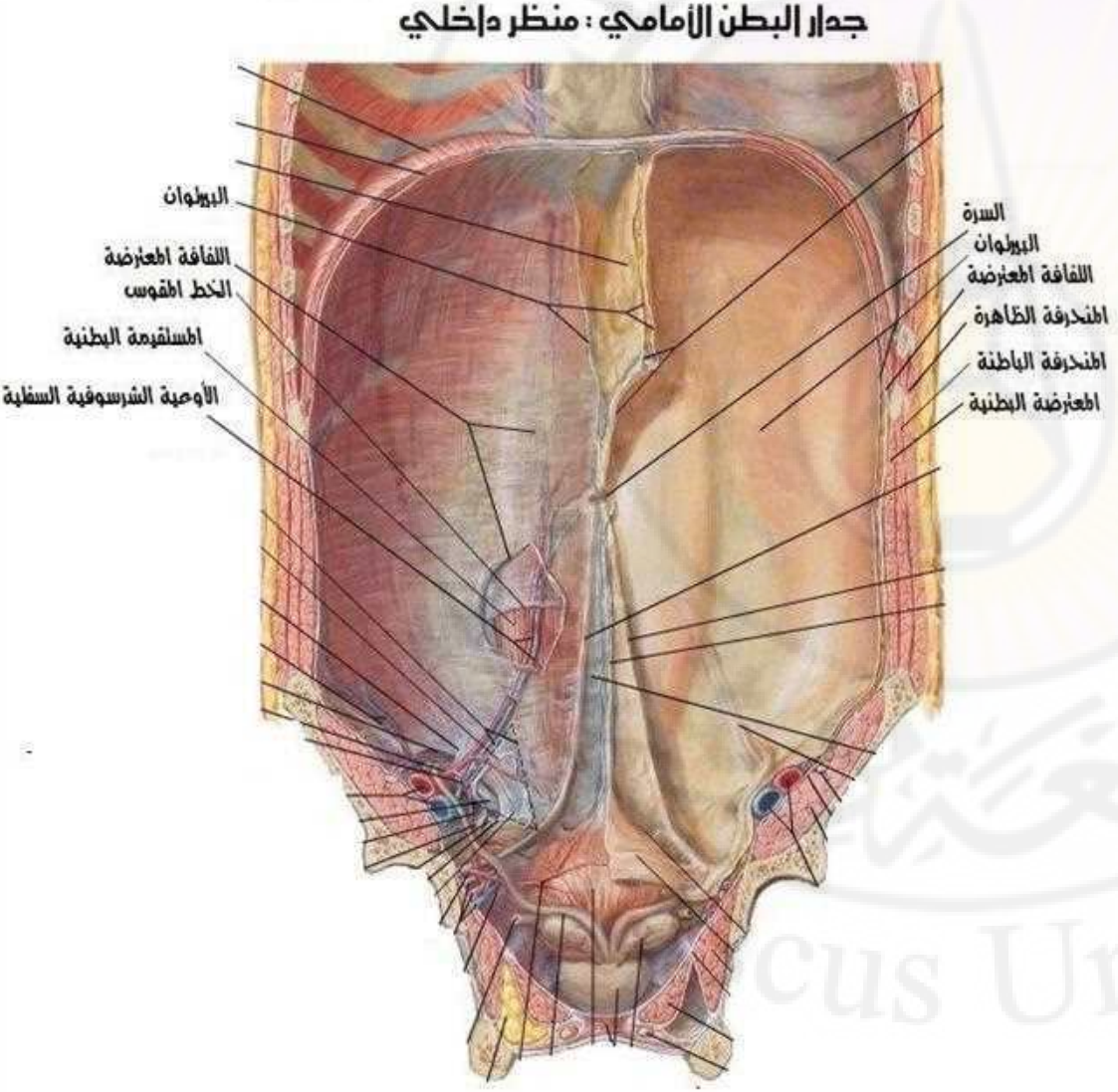


- طبقة مستمرة من اللفافة العميقة
- تبطن جدران جوف البطن
- تستمر :

✓ في الأعلى: مع لفافة السطح السفلي للحجاب

✓ في الأسفل: مع اللفافة الحوضية

✓ في الأمام: مع مقابلتها

✓ في الخلف: مع اللفافة المغطية لجدار البطن الخلفي

- ترتكز في الخلف على اللفافة القطنية

# 5. اللفافة خارج البريتوان Extraperitoneal Fascia

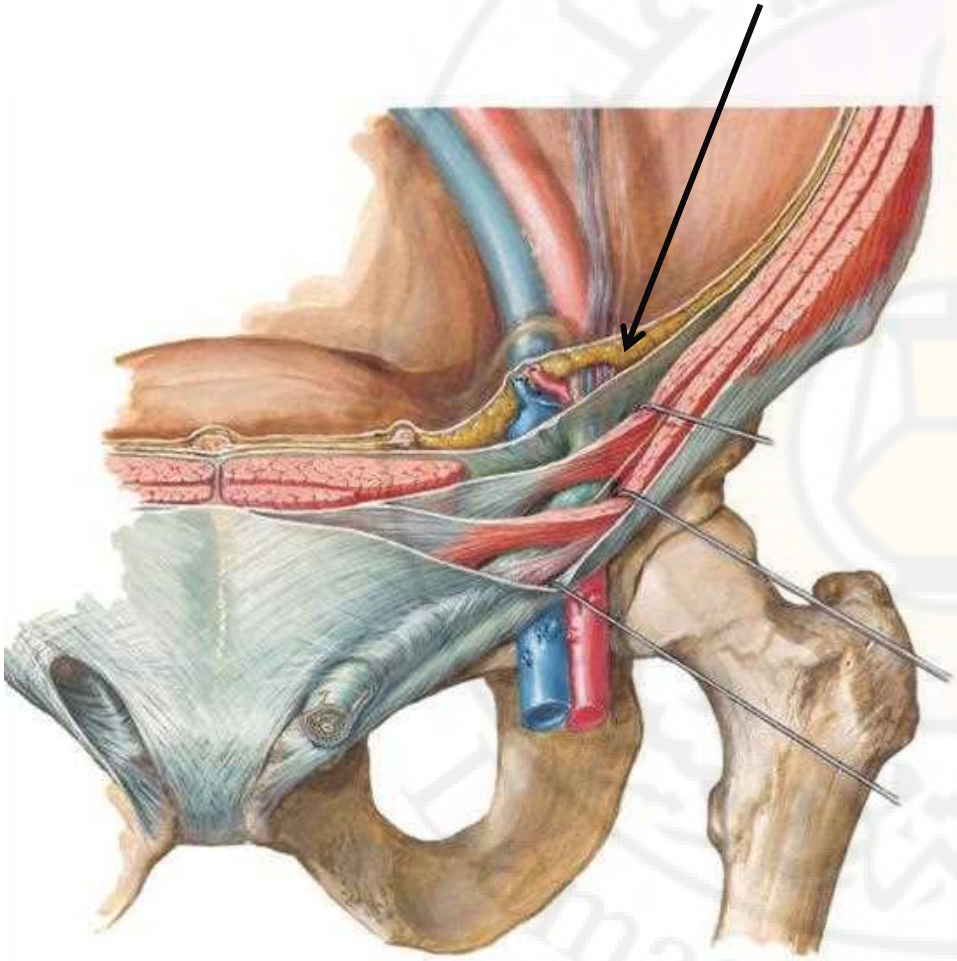

- تفصل اللفافة المستعرضة عن البريتوان
- كمية متفاوتة من الشحم
- تستمر مع لفافة مشابهة في الحوض

# 5. اللفافة خارج البريتوان Extraperitoneal Fascia

- تسمى اللفافة المقابلة للجانب الأمامي من الجسم بـــ: **اللفافة أمام البريتوان Preperitoneal Fascia**
- تسمى اللفافة المقابلة للجانب الخلفي من الجسم بـــ: **اللفافة خلف البريتوان Retroperitoneal Fascia**

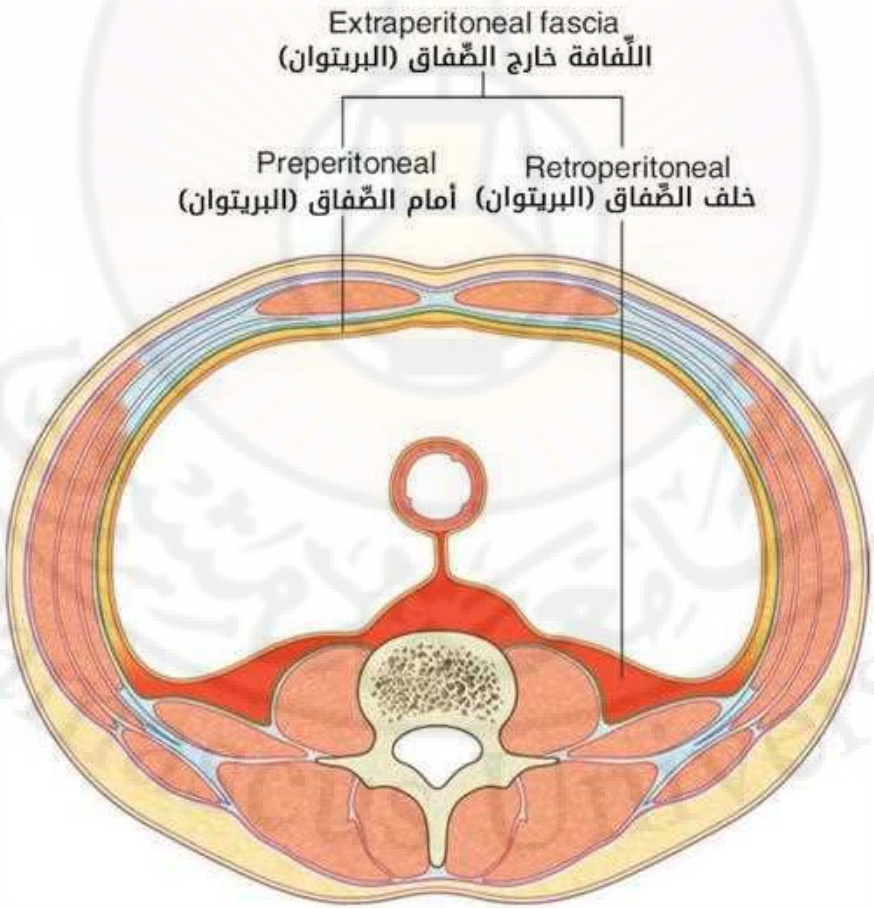

# 6. البريتوان (الصفاق) Peritoneum

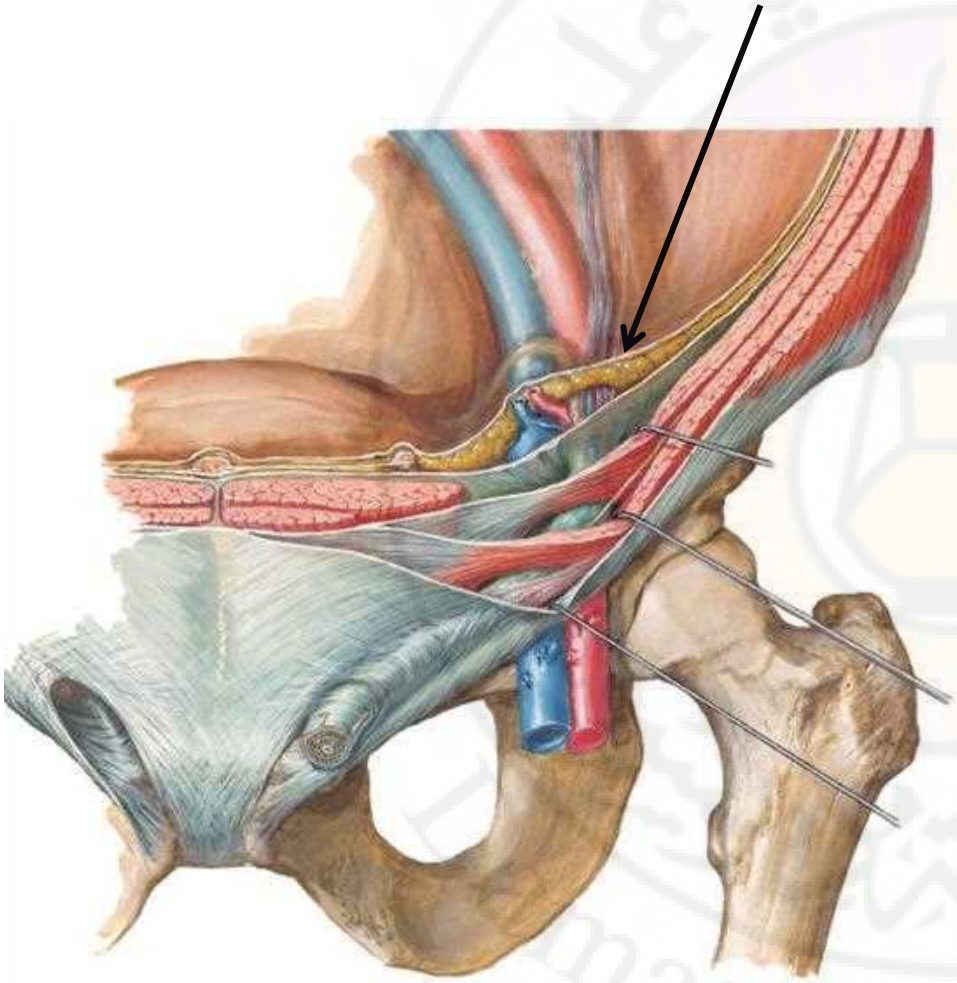

* البريتوان (الصفاق):

- غشاء مصلي رقيق:

✓ يبطن جدران البطن: البريتوان الجداري

**Parietal Peritoneum**

✓ يغطي أحشاء البطن: البريتوان الحشوي

**Visceral Peritoneum**

# جدار البطن الأمامي

## مراجعة

- يتألف من الطبقات التالية:

1. الجلد
2. اللفافة السطحية
3. العضلات
4. اللفافة المستعرضة
5. اللفافة خارج البريتوان
6. البريتوان (الجداري)

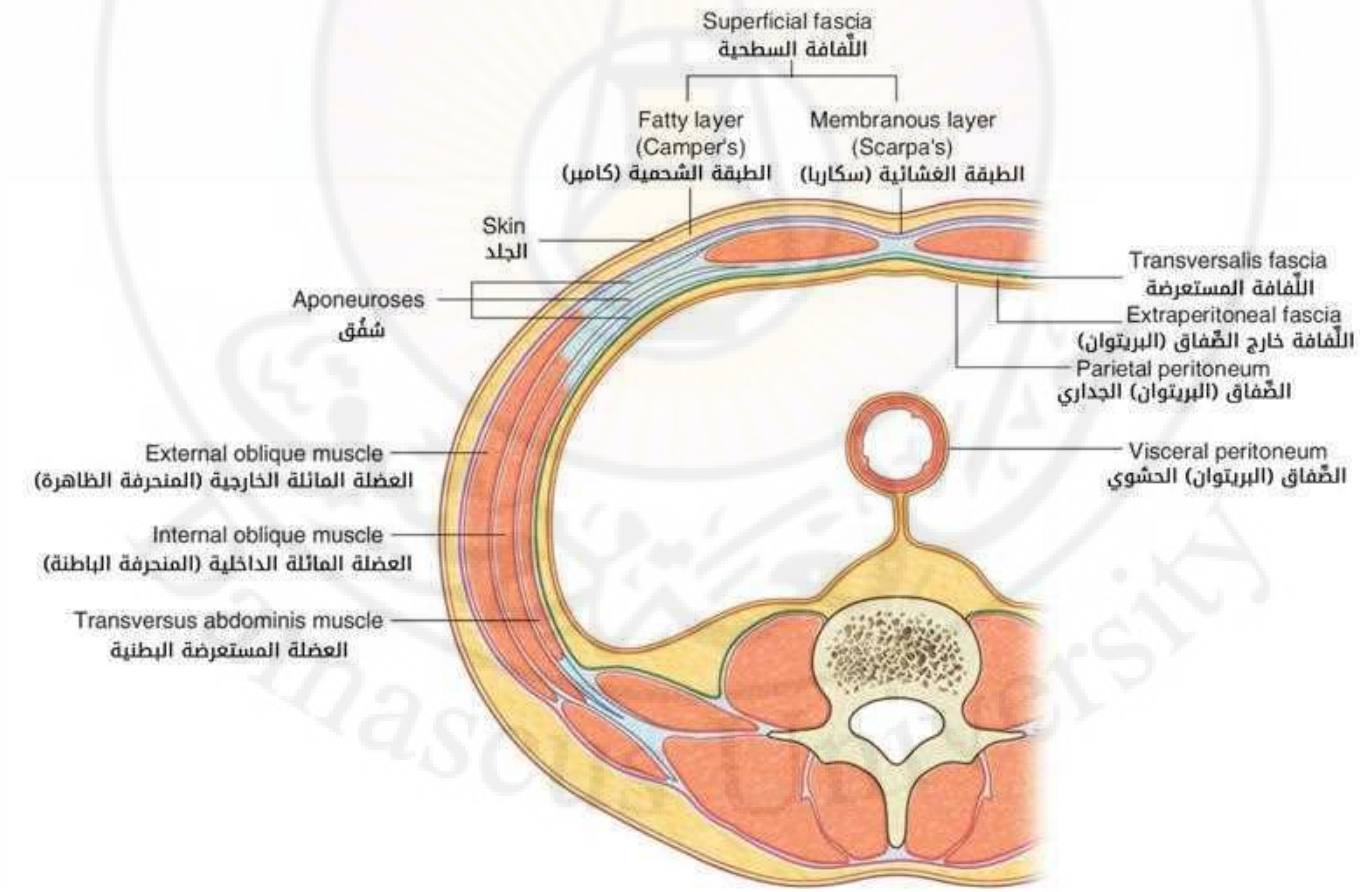

# التروية الشريانية لجدار البطن الأمامي

* في المستوى السطحي:

✓ في الأعلى: فروع من ش. العضلي الحجابي (فرع انتهائي للشريان الصدري الباطن)

✓ في الأسفل: ش. شرسوفي سطحي + ش. منعطف حرقفي سطحي (فرعان من ش. الفخذي)

✓ في الجانبين: فروع من الشرايين الوربية السفلية

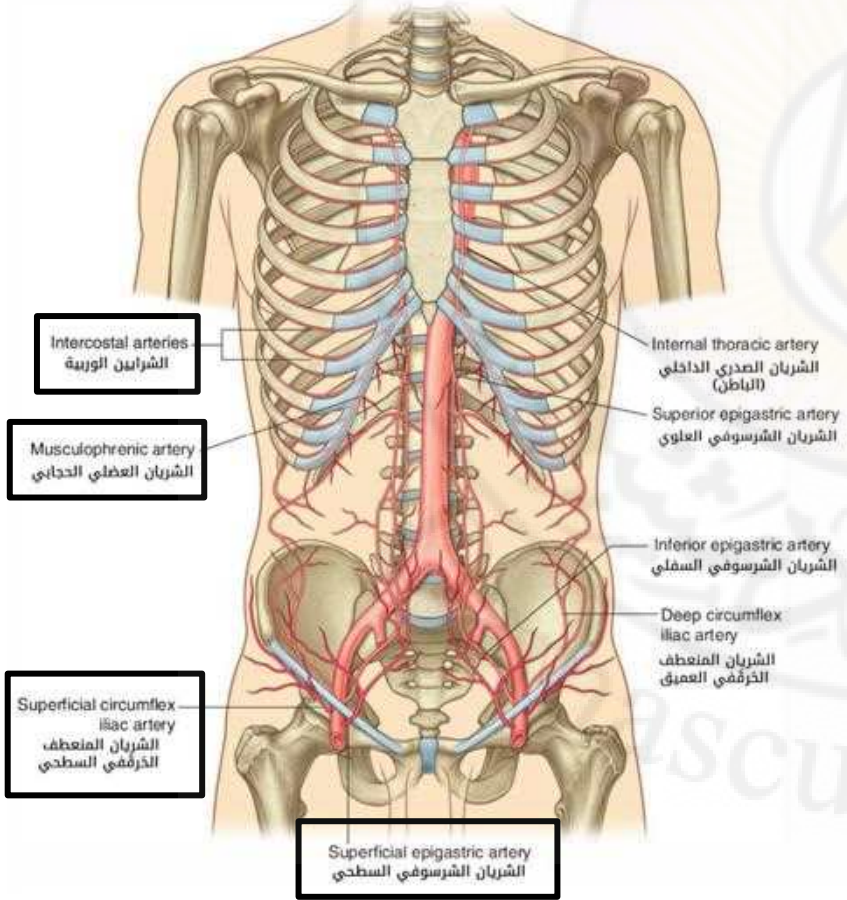

# التروية الشريانية لجدار البطن الأمامي

* في المستوى العميق:

✓ في الأعلى: ش. شرسوفي علوي (فرع انتهائي للشريان الصدري الباطن)

✓ في الأسفل: ش. شرسوفي سفلي + ش. منعطف حرقفي عميق (فرعان من ش. الحرقفي الظاهر)

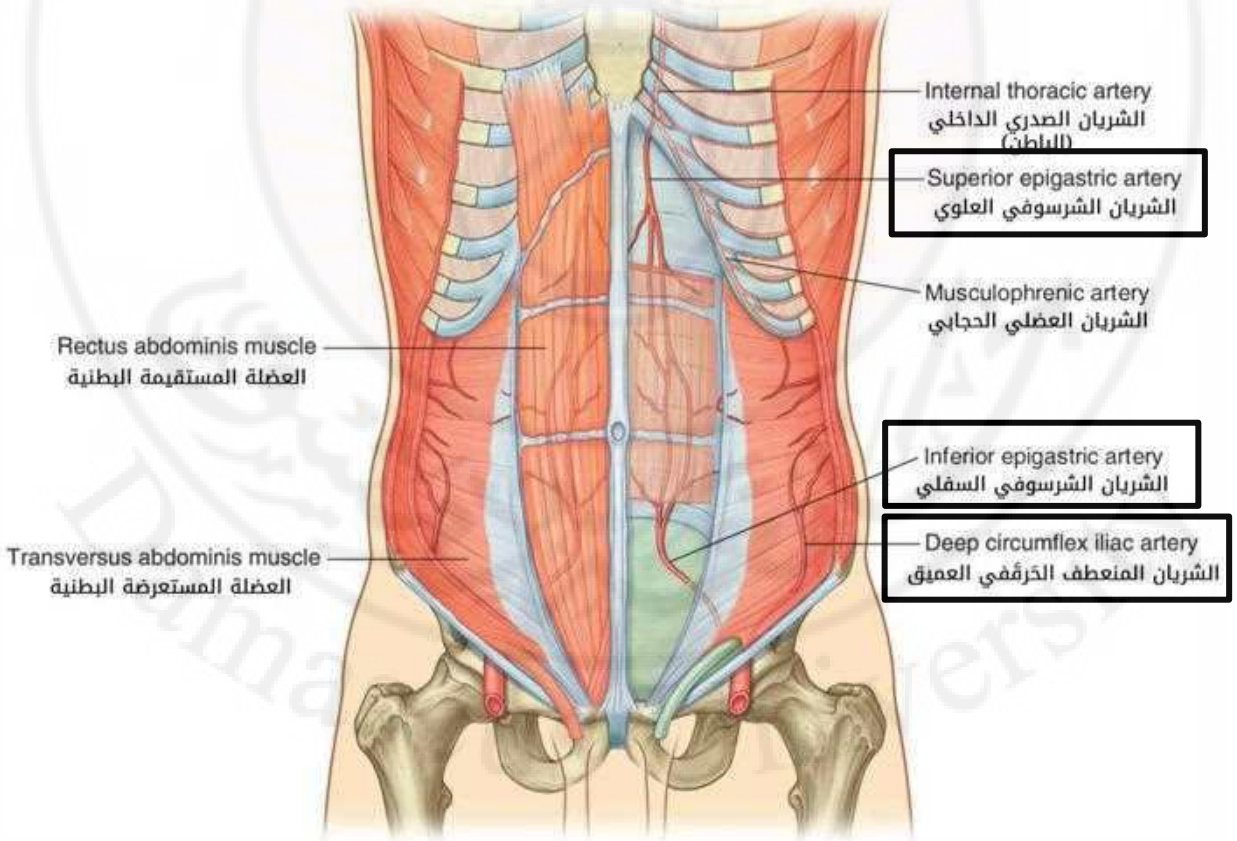

# العود الوريدي لجدار البطن الأمامي

- يتم العود الوريدي عن طريق أوردة مرافقة للشرايين السابقة تحمل الاسم نفسه

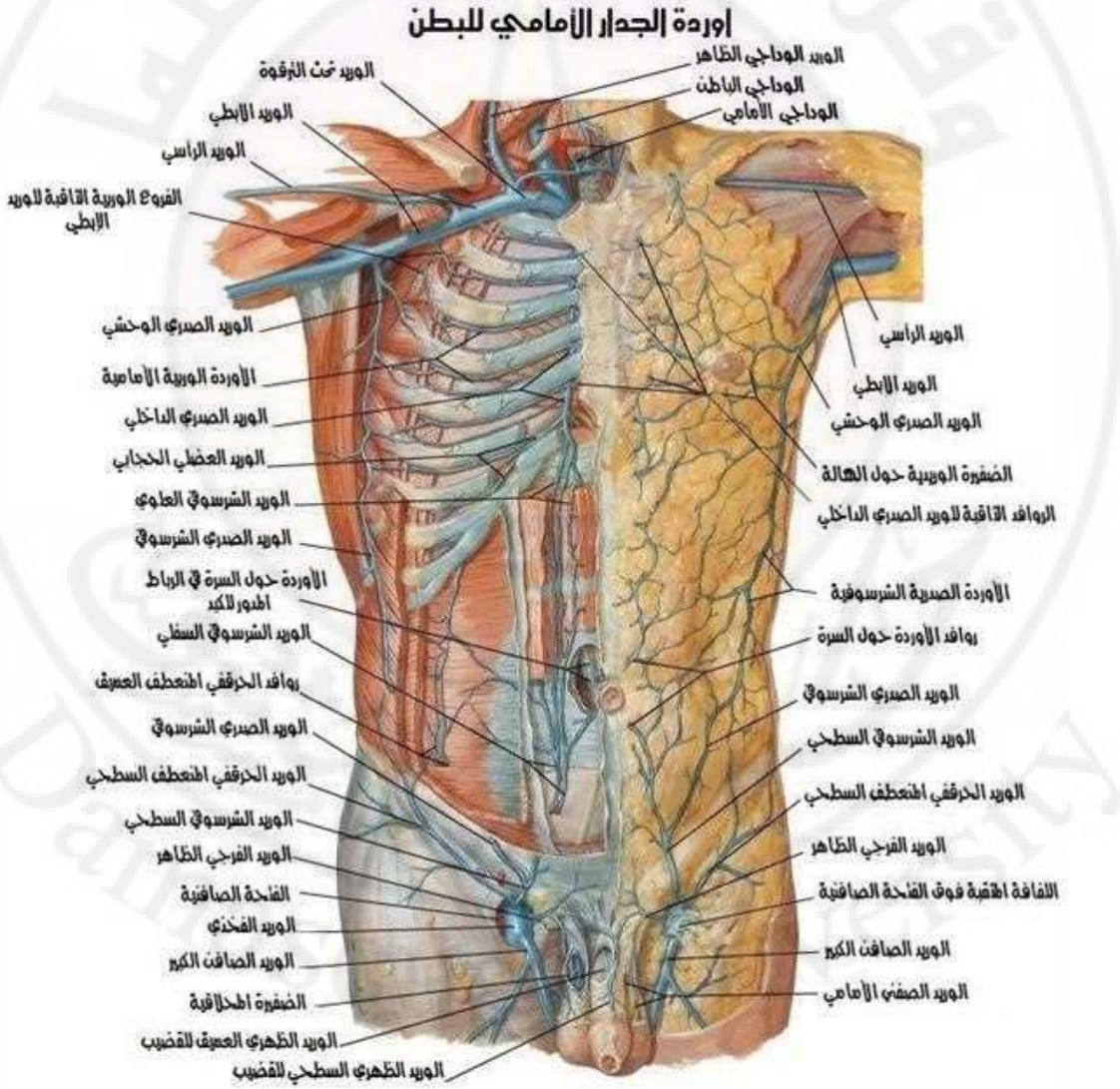

# النزح اللمفي لجدار البطن الأمامي

- تنزح الأوعية اللمفية:

* **السطحية:**

✓ فوق السرة: إلى العقد الإبطية

✓ تحت السرة: إلى العقد الإربية السطحية

* **العميقة:**

✓ العقد المجاورة للقص

✓ العقد القطنية

✓ العقد الحرقفية الظاهرة

# تعصيب جدار البطن الأمامي

يتم عبر الأعصاب الشوكية:

- ✓ الصدرية T7-11 (الأعصاب الوربية)
- ✓ الصدري T12 (العصب تحت الضلعي)
- ✓ القطني L1 (فرعاه: العصب الحرقفي الختلي + العصب الحرقفي الإربي)

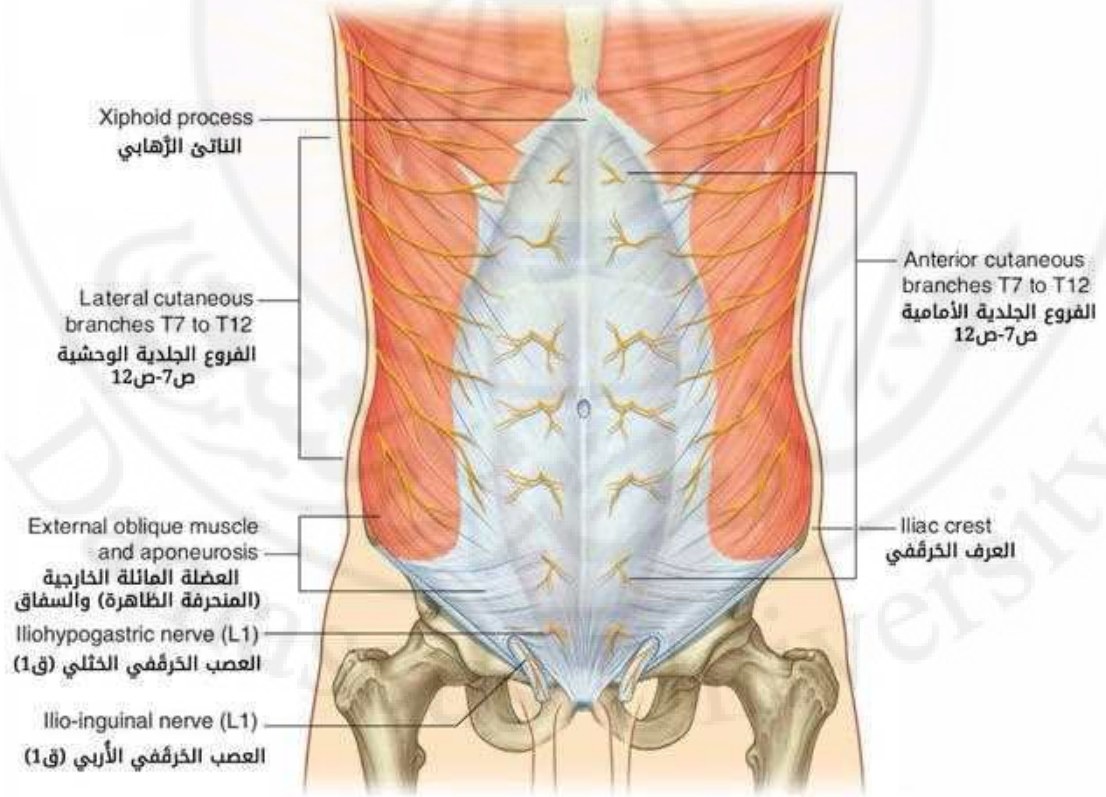

# تعصيب جدار البطن الأمامي

- تسير الأعصاب ما بين العضلة المنحرفة الباطنة والعضلة المستعرضة البطنية

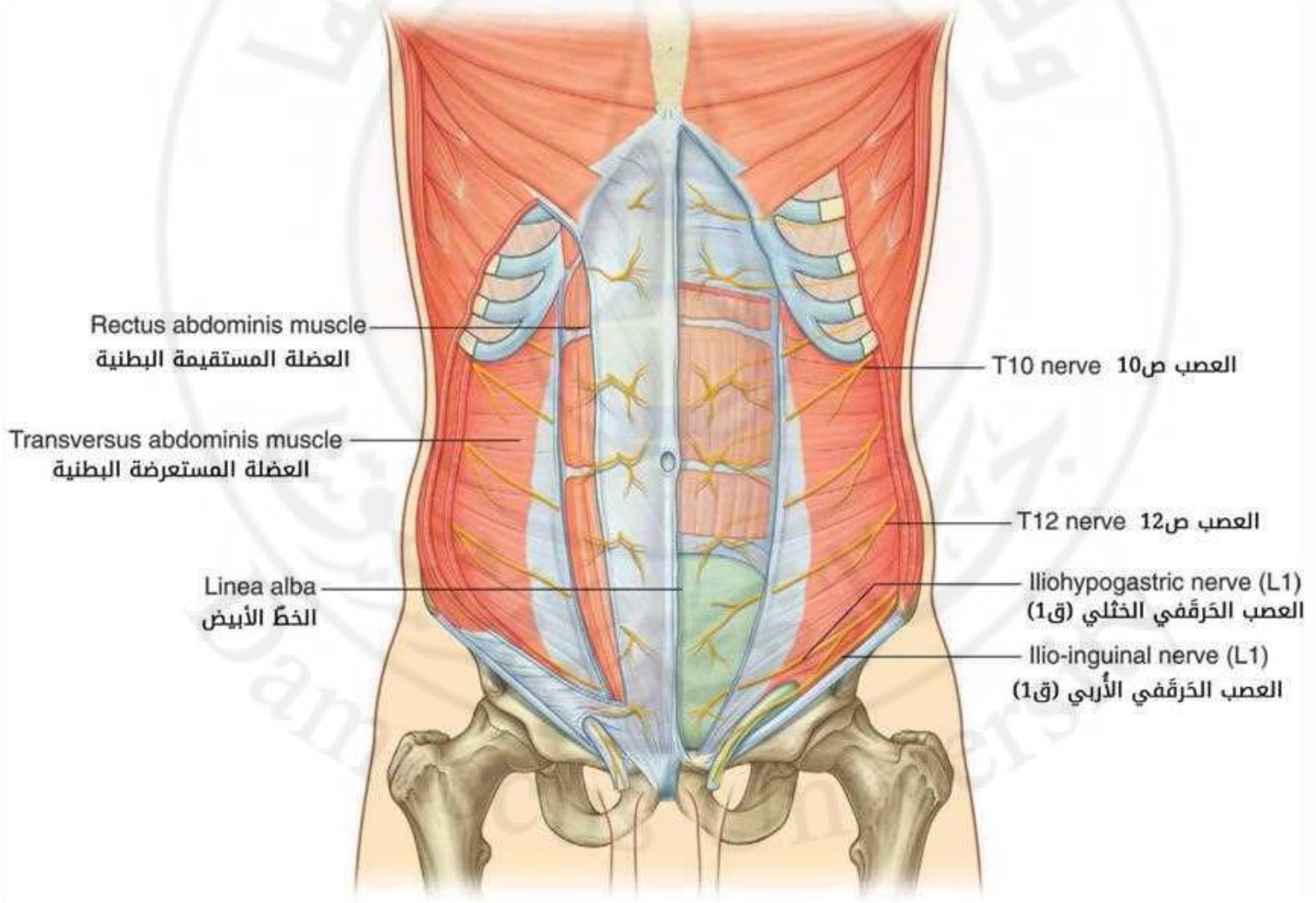

# القطاعات الجلدية لجدار البطن الأمامي

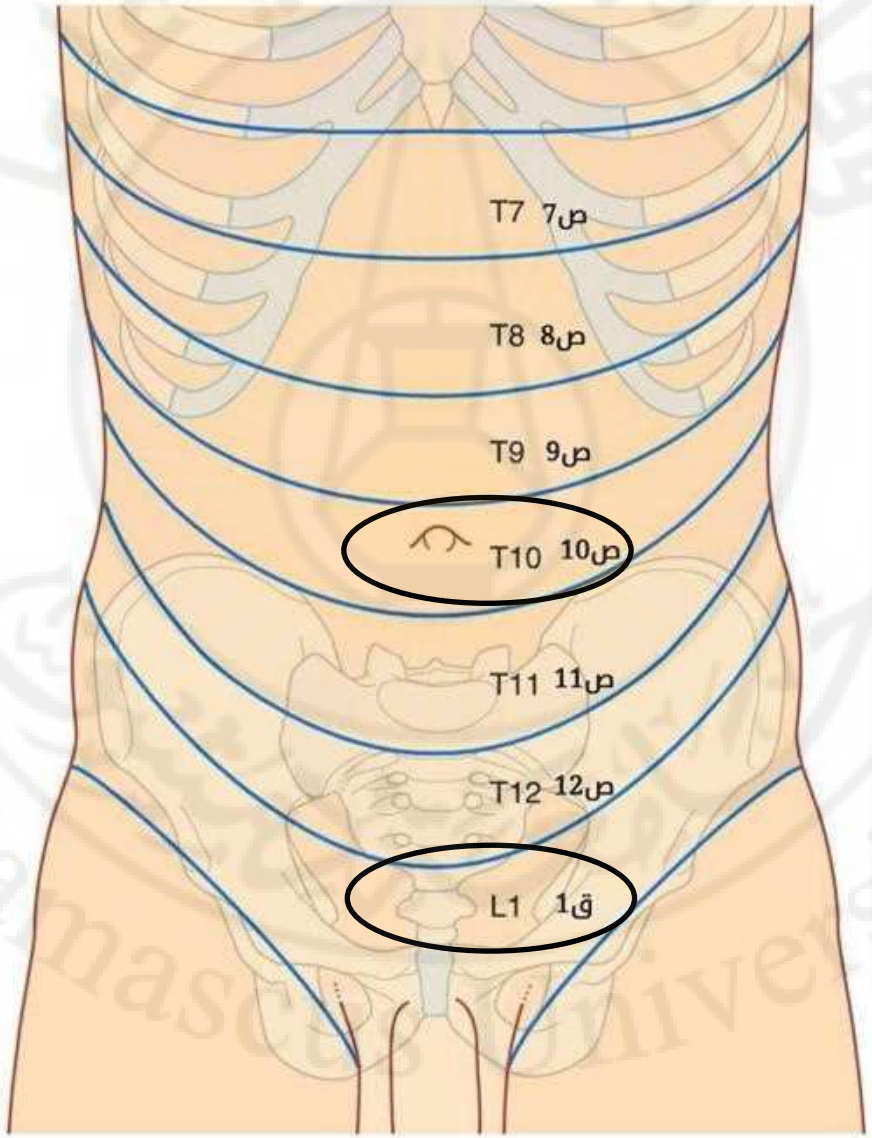

# القناة الإربية Inguinal Canal

- قناة بطول 4 سم تقريباً
- لها نهايتان:

✓ الحلقة الإربية السطحية (مثلثية الشكل)

✓ الحلقة الإربية العميقة (بيضوية الشكل – **وحشي** الأوعية الشرسوفية السفلية)

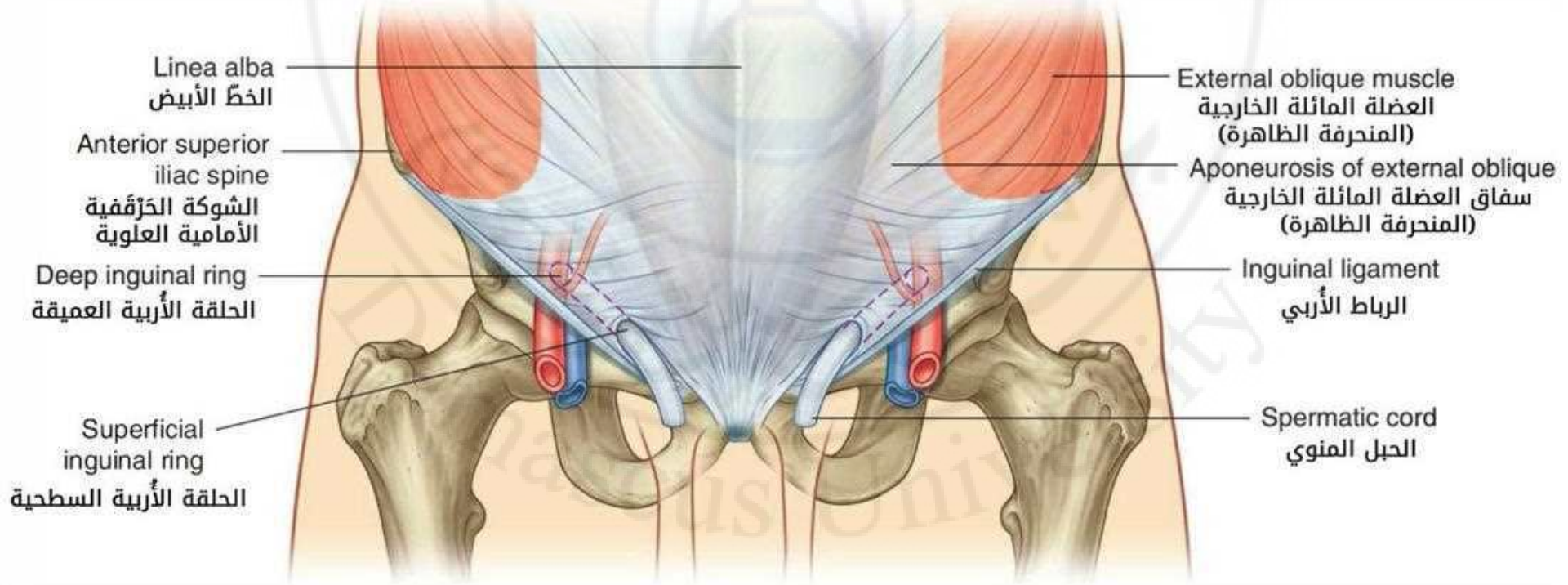

# القناة الإربية Inguinal Canal

* **الجدار الأمامي:**

- سفاق المنحرفة الظاهرة
- يتقوى في الوحشي بالألياف السفلية للمنحرفة الباطنة

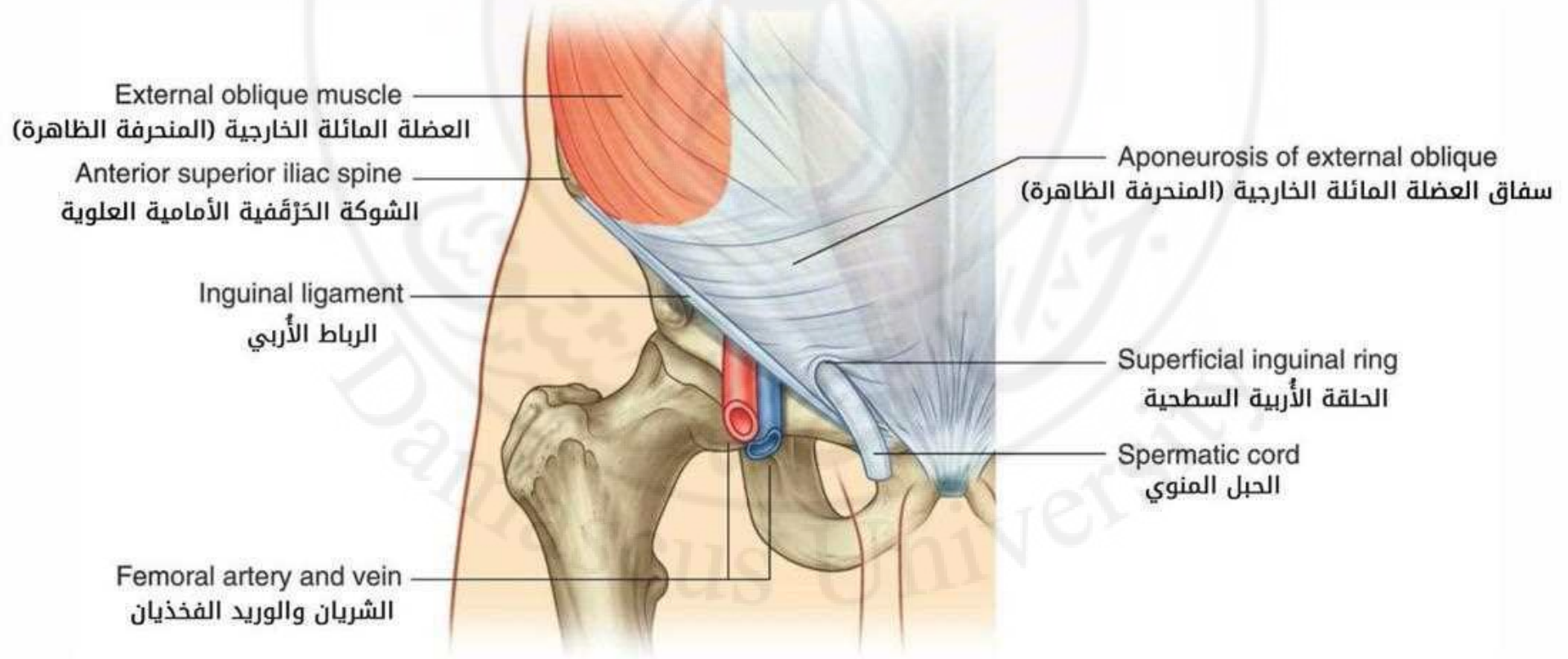

# القناة الإربية Inguinal Canal

* الجدار الخلفي:

- اللفافة المستعرضة
- يتقوى في الإنسي بالوتر المنضم

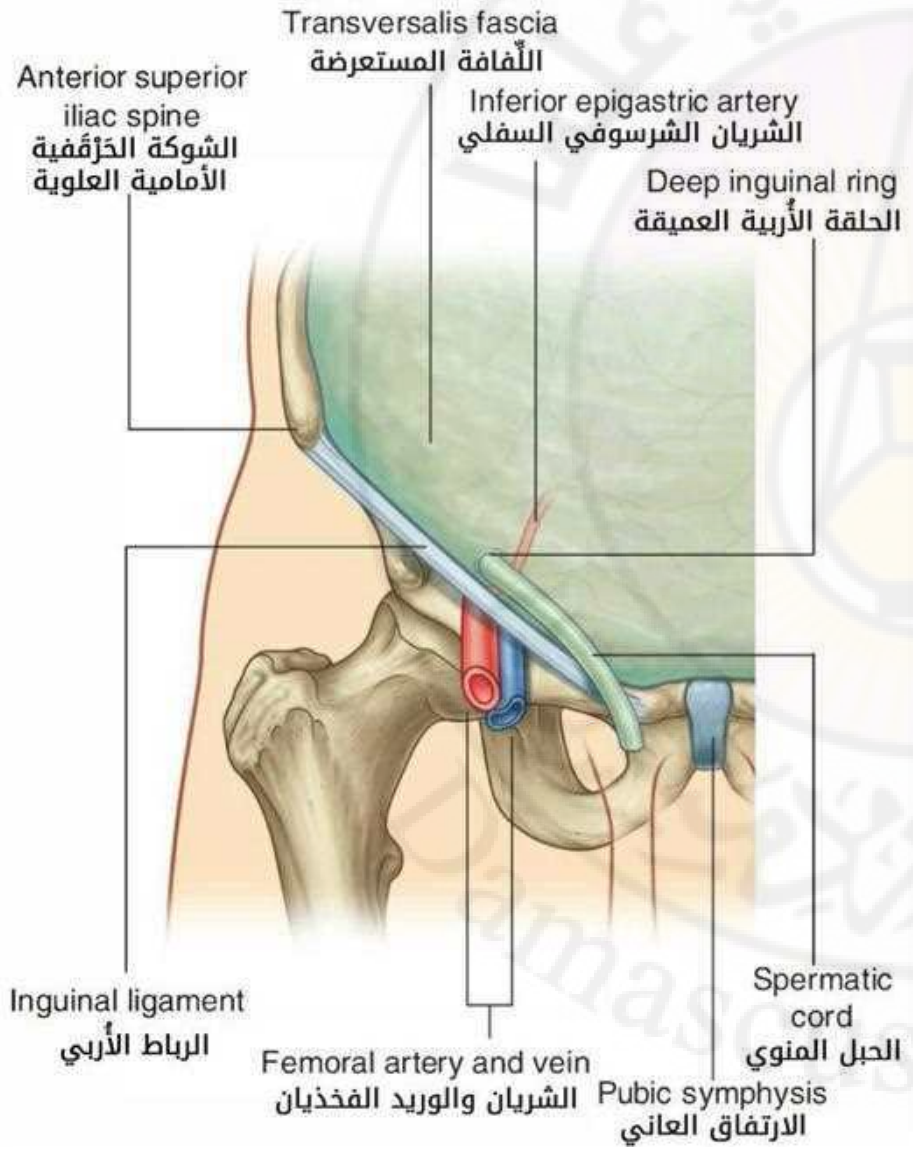

# القناة الإربية Inguinal Canal

* **السقف:**

- الألياف المقوسة لـــ: المنحرفة الباطنة

  \+ المستعرضة البطنية

* **الأرضية:**

- الرباط الإربي + الرباط الجوبي (في الإنسي)

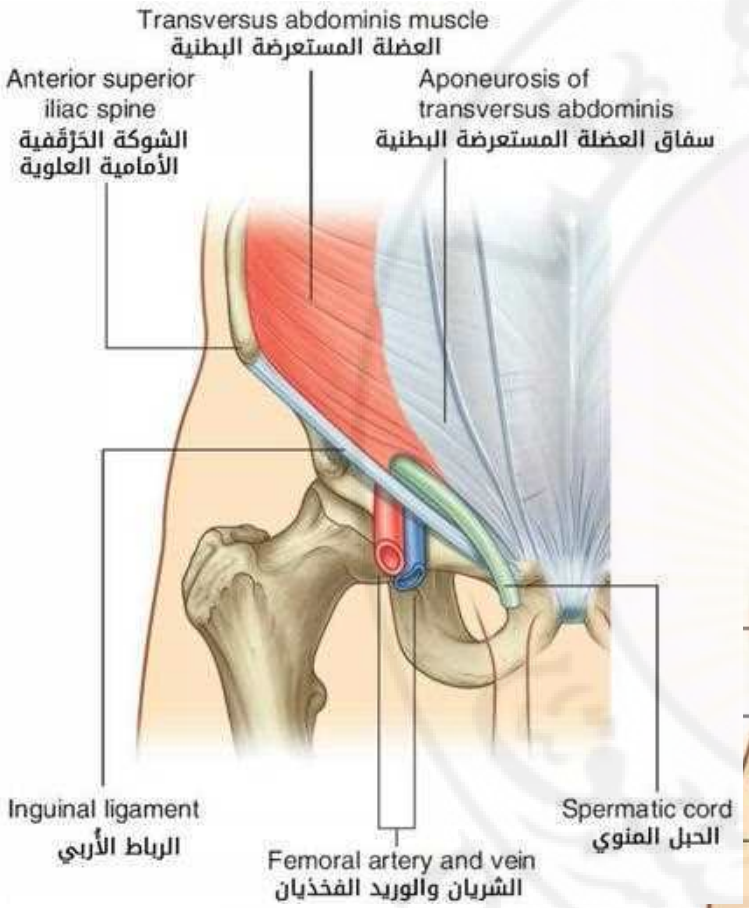


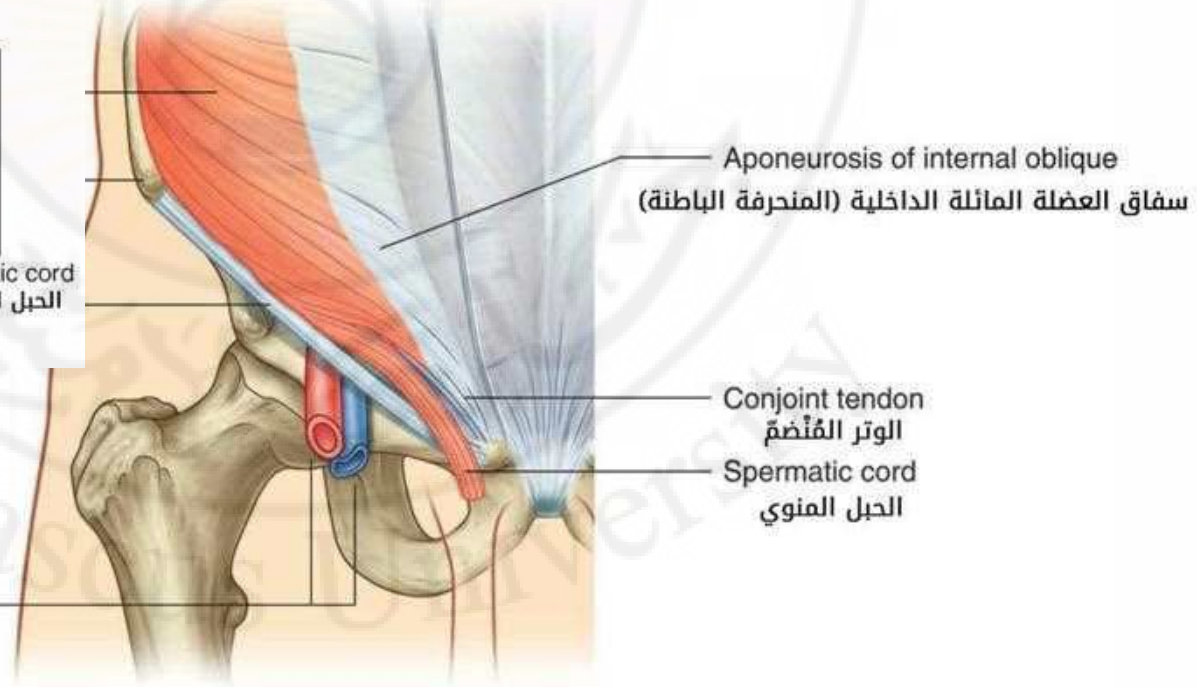

# القناة الإربية Inguinal Canal

* المحتويات:

1. الحبل المنوي (عند الذكر)
2. الرباط المدور للرحم (عند الأنثى)
3. الفرع التناسلي للعصب الفخذي التناسلي
4. العصب الحرقفي الإربي

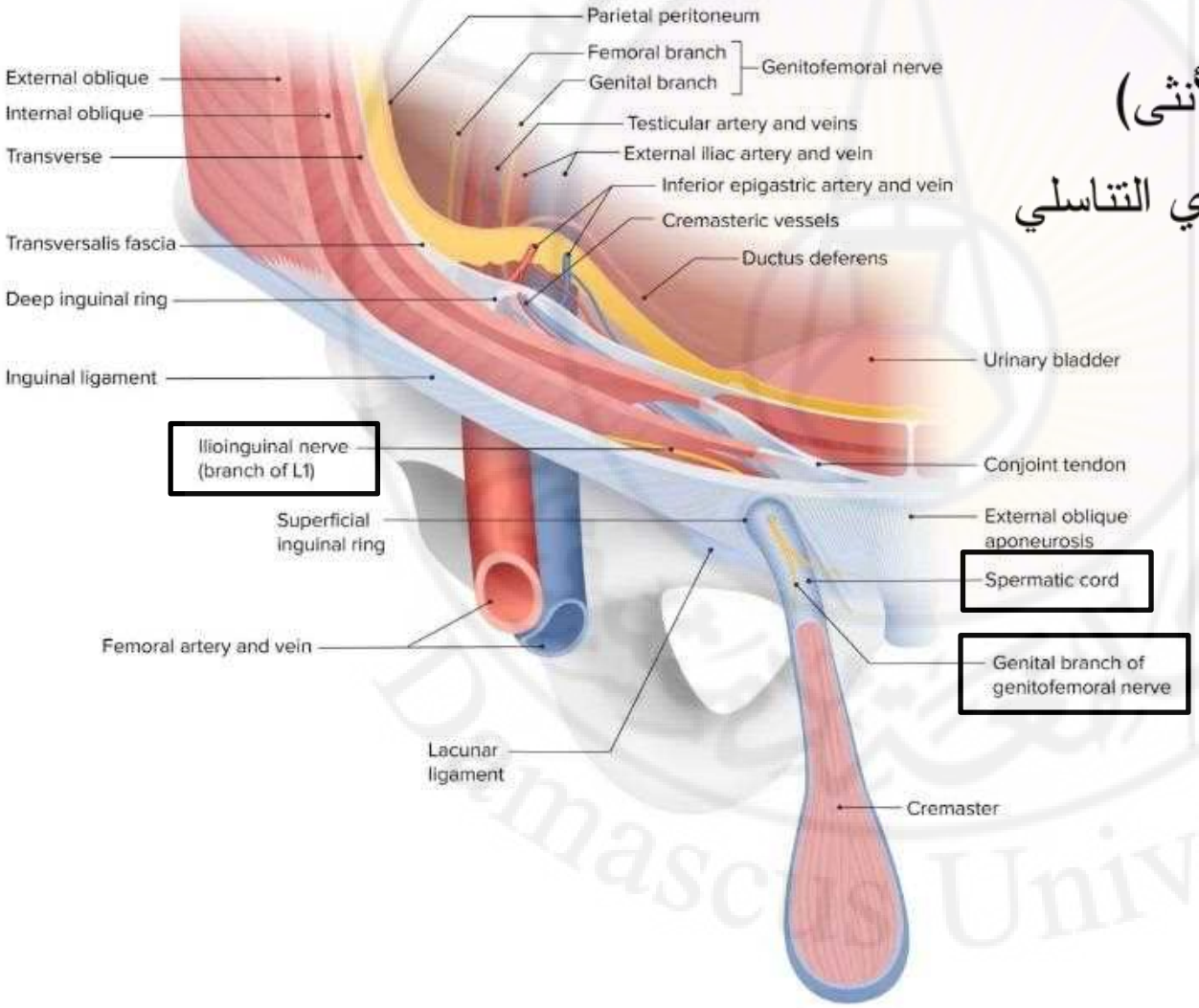



Thank You

# جدار البطن الخلفي

# Posterior Abdominal Wall

Aws Hasan, MD. MS

Master Degree in Human Anatomy
Master Degree in Anesthesia & Intensive Care

# البطن Abdomen

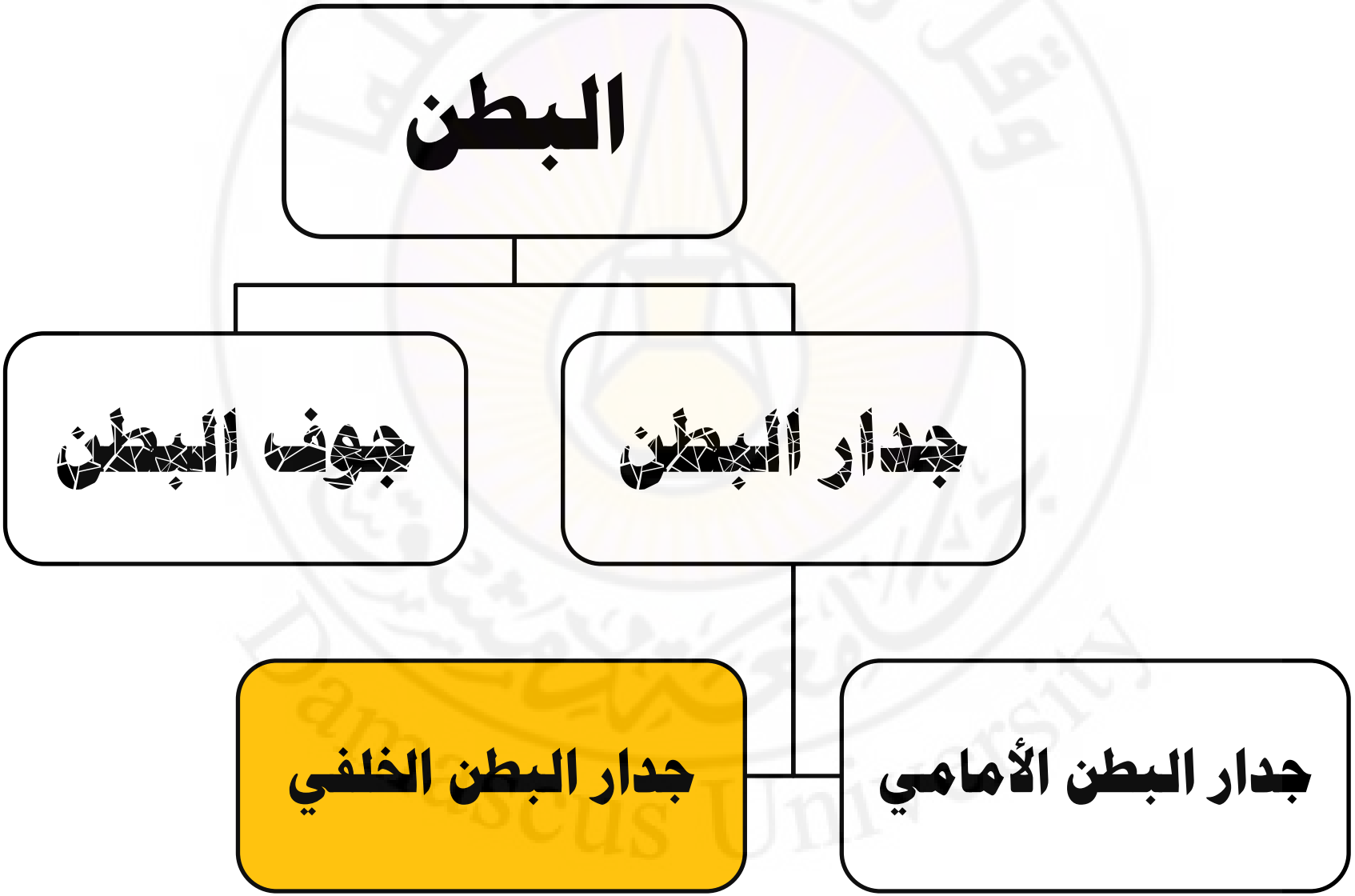

# جدار البطن الخلفي

# Posterior Abdominal Wall

# مكونات جدار البطن الخلفي

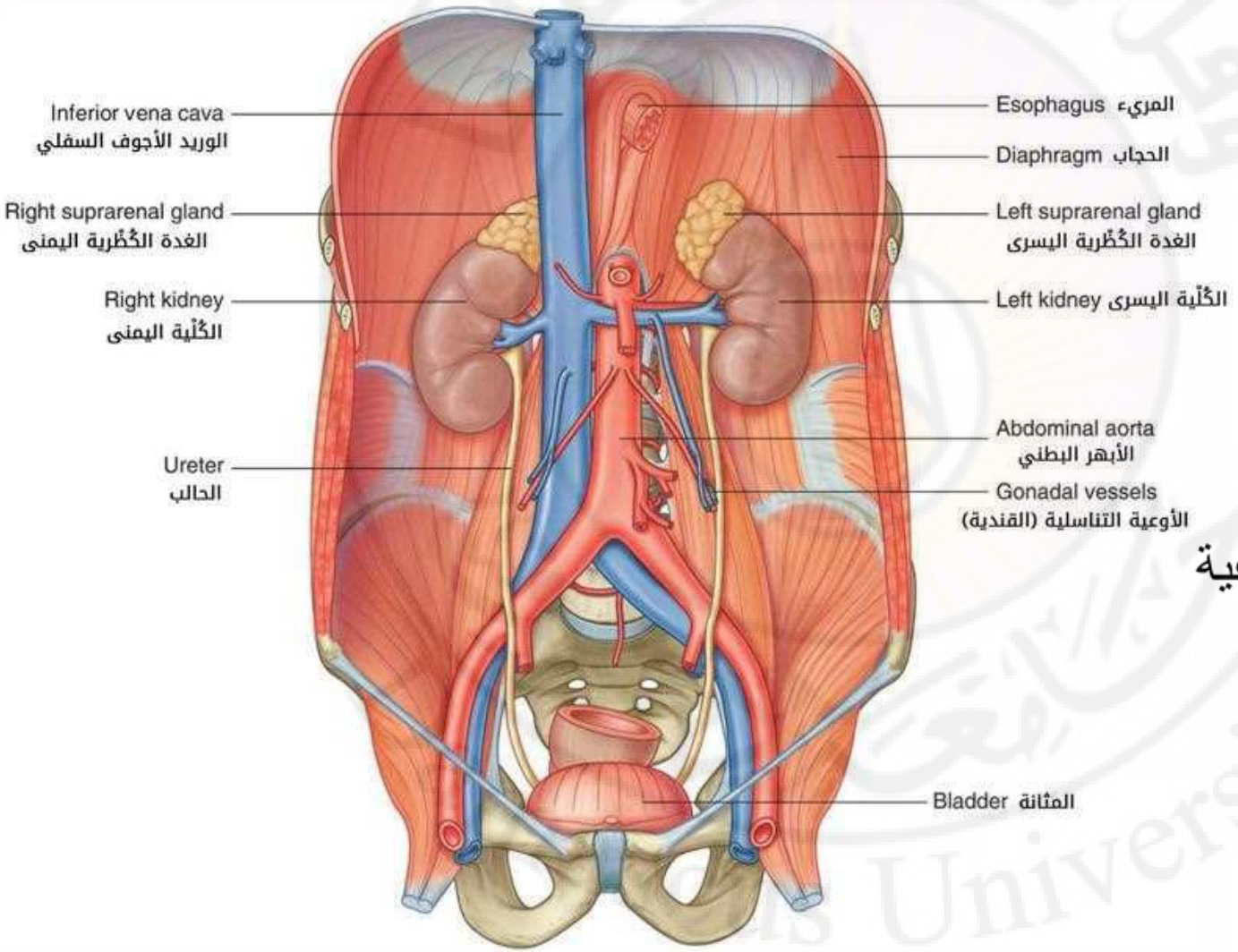


1. العناصر الهيكلية
2. العضلات
3. الأوعية
4. الأعصاب
5. الأوعية والعقد اللمفية
6. الكليتان والحالبان
7. الغدتان الكظريتان

# 1. العناصر الهيكلية

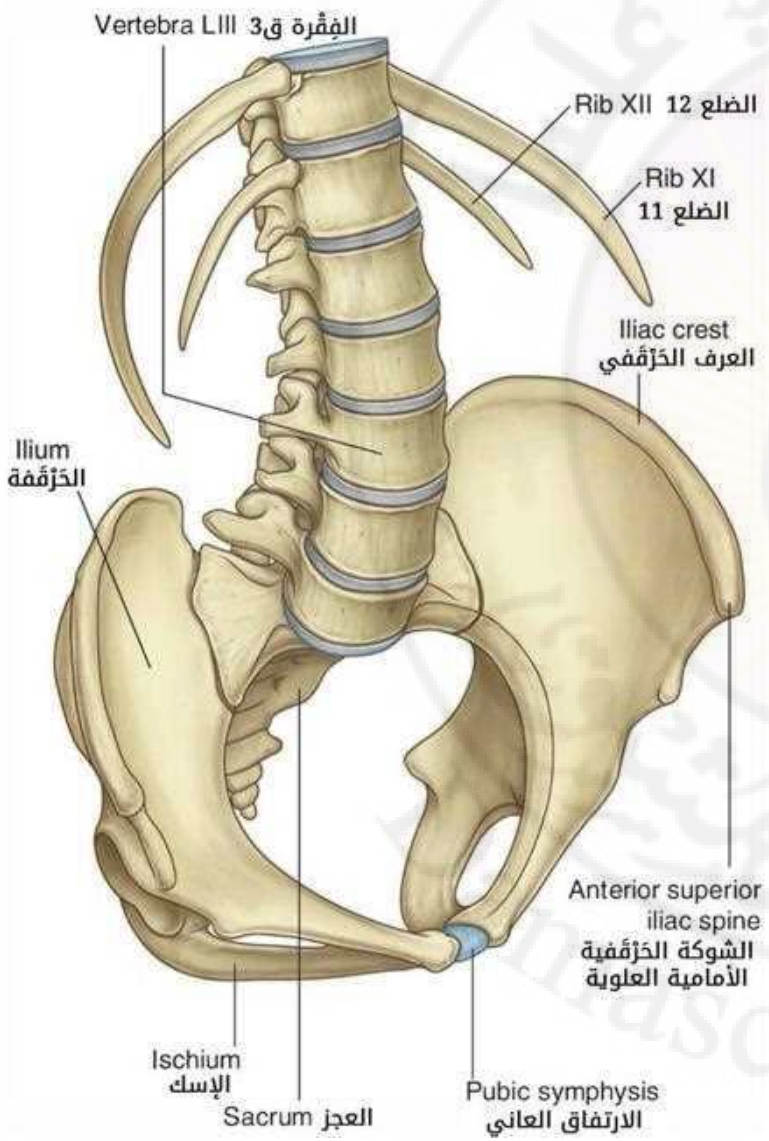


- تشمل:

1. الفقرات القطنية والأقراص بين الفقرات
2. الضلعان: 11 + 12
3. الأقسام العلوية لعظام الحوض:
   - العجز
   - عظمي الورك

# Lumbar Vertebrae الفقرات القطنية

- عددها: 5 فقرات
- **أهم مميزات الفقرات القطنية:**
  - ✓ كبيرة الحجم
  - ✓ جسم الفقرة: ضخم
  - ✓ الناتئ الشوكي: قصير + ثخين + شبه أفقي
  - ✓ الناتئ المعترض: طويل + رفيع

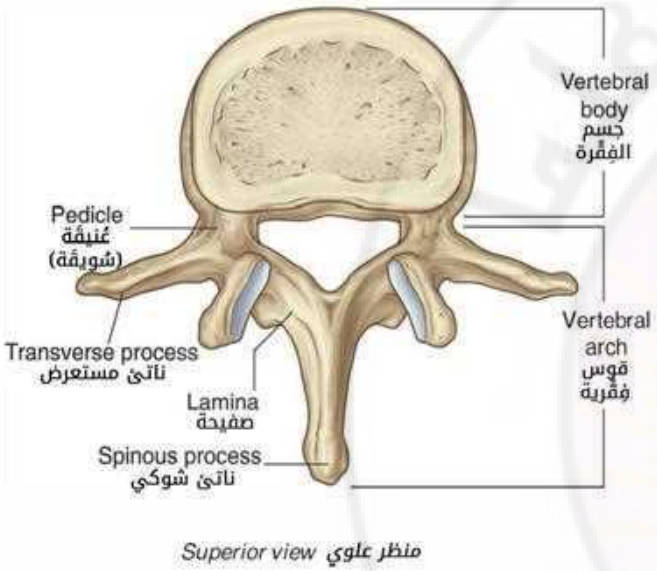


*Superior view* منظر علوي

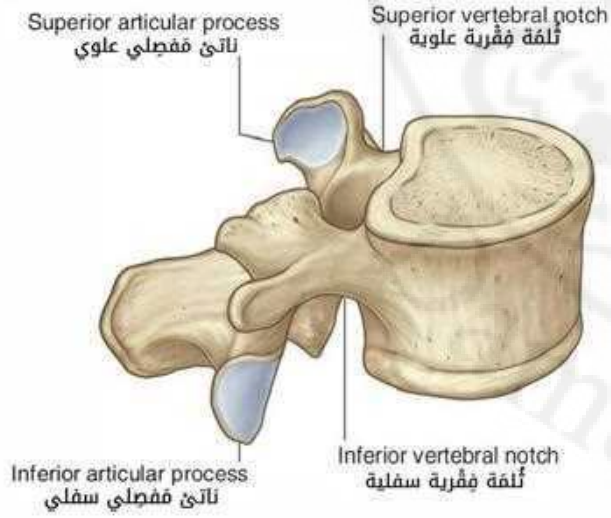


*Superolateral oblique view* منظر مائل علوي وحشي

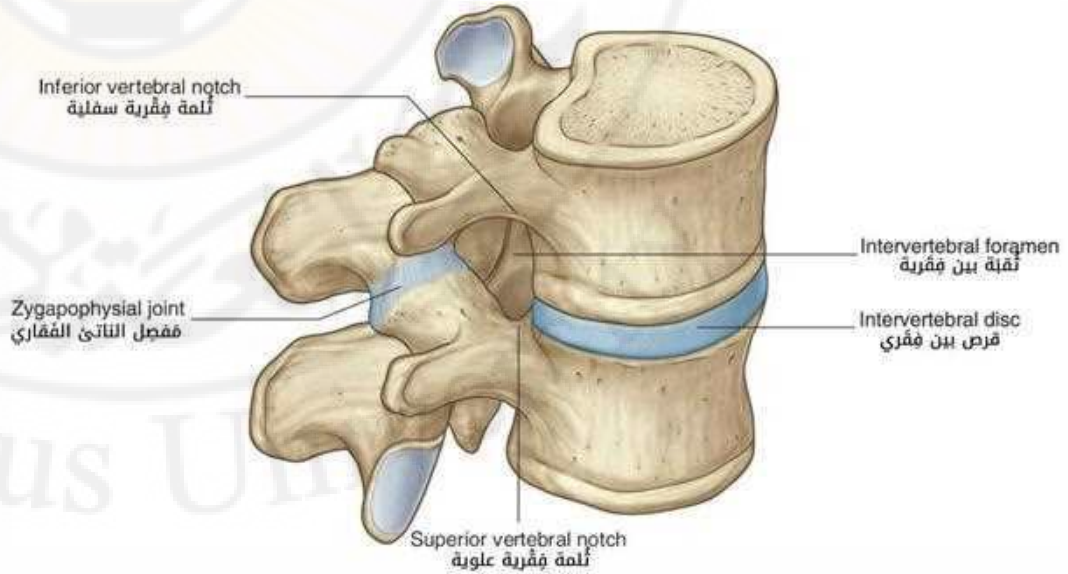

# 2. العضلات

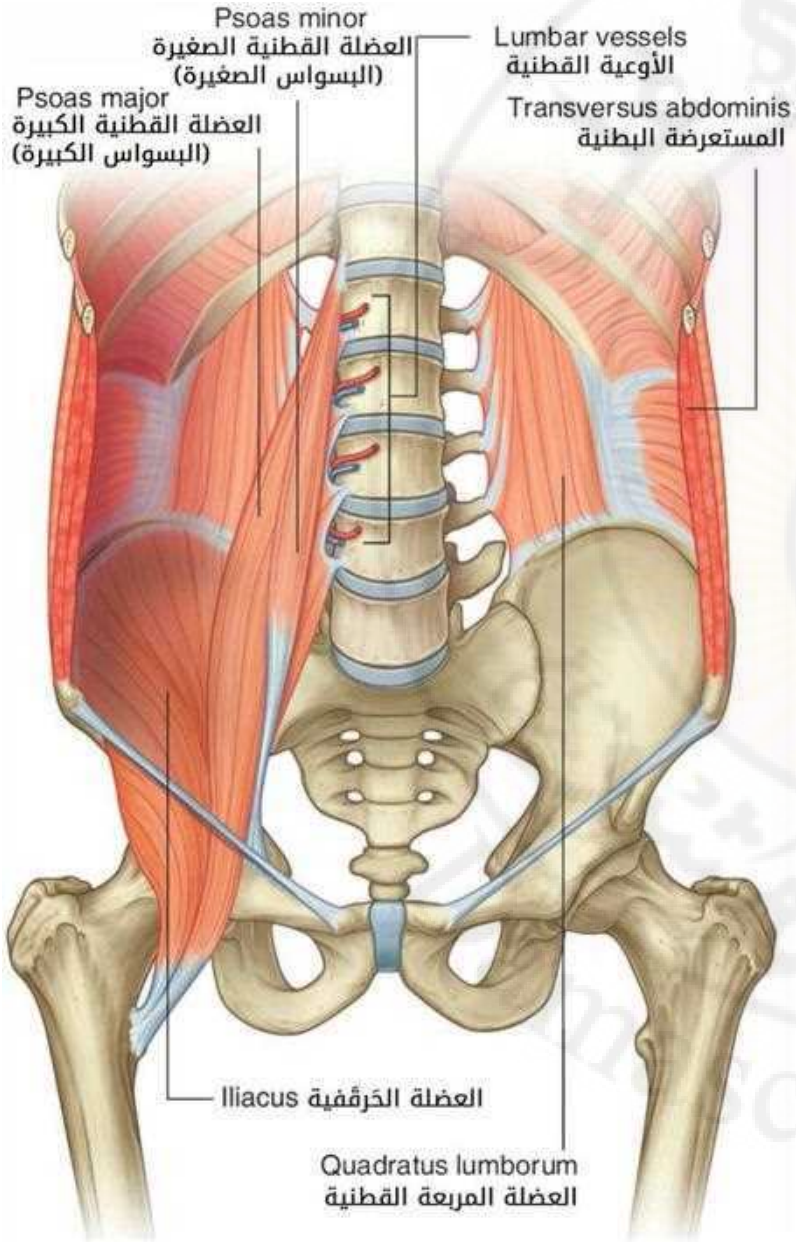


- تشمل العضلات التالية:

1. القطنية (البسواس) الكبيرة Psoas major
2. القطنية (البسواس) الصغيرة Psoas minor
3. المربعة القطنية Quadratus lumborum
4. الحرقفية Iliacus
5. الحجاب Diaphragm

**العضلة الحرقفية القطنية Ilio-psoas:**
اجتماع العضلتين: الحرقفية + القطنية الكبيرة

# 3. الأوعية



روافد الوريد الأجوف السفلي

فروع الشريان الأبهر البطني

# فروع الأبهر البطني Abdominal Aorta

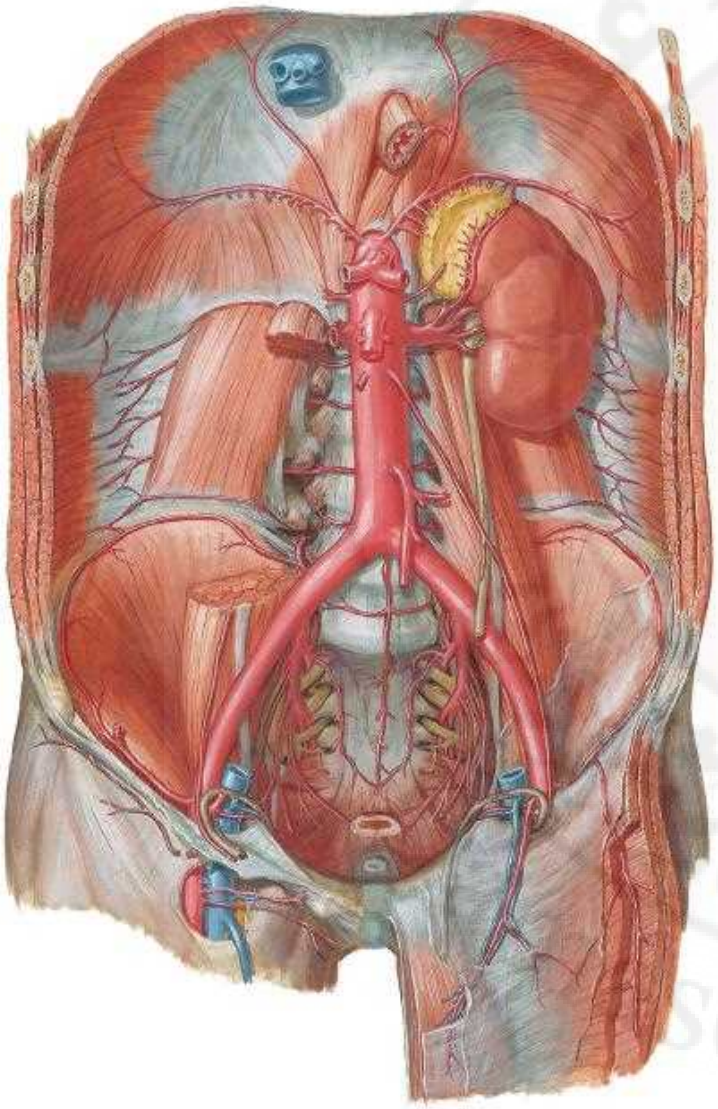

| | | |
|---|---|---|
| حشوية | مفردة | 1. الجذع الزلاقي<br>2. ش. المساريقي العلوي<br>3. ش. المساريقي السفلي |
| | مزدوجة | 1. ش. الكظريان (المتوسطان)<br>2. ش. الكلويان<br>3. ش. التناسليان (المبيضيان/الخصويان) |
| خلفية | | 1. ش. الحجابيان السفليان<br>2. ش. القطنية (X4)<br>3. العجزي الناصف |
| انتهائية | | ش. الحرقفيان المشتركان |

# فروع الأبهر البطني Abdominal Aorta

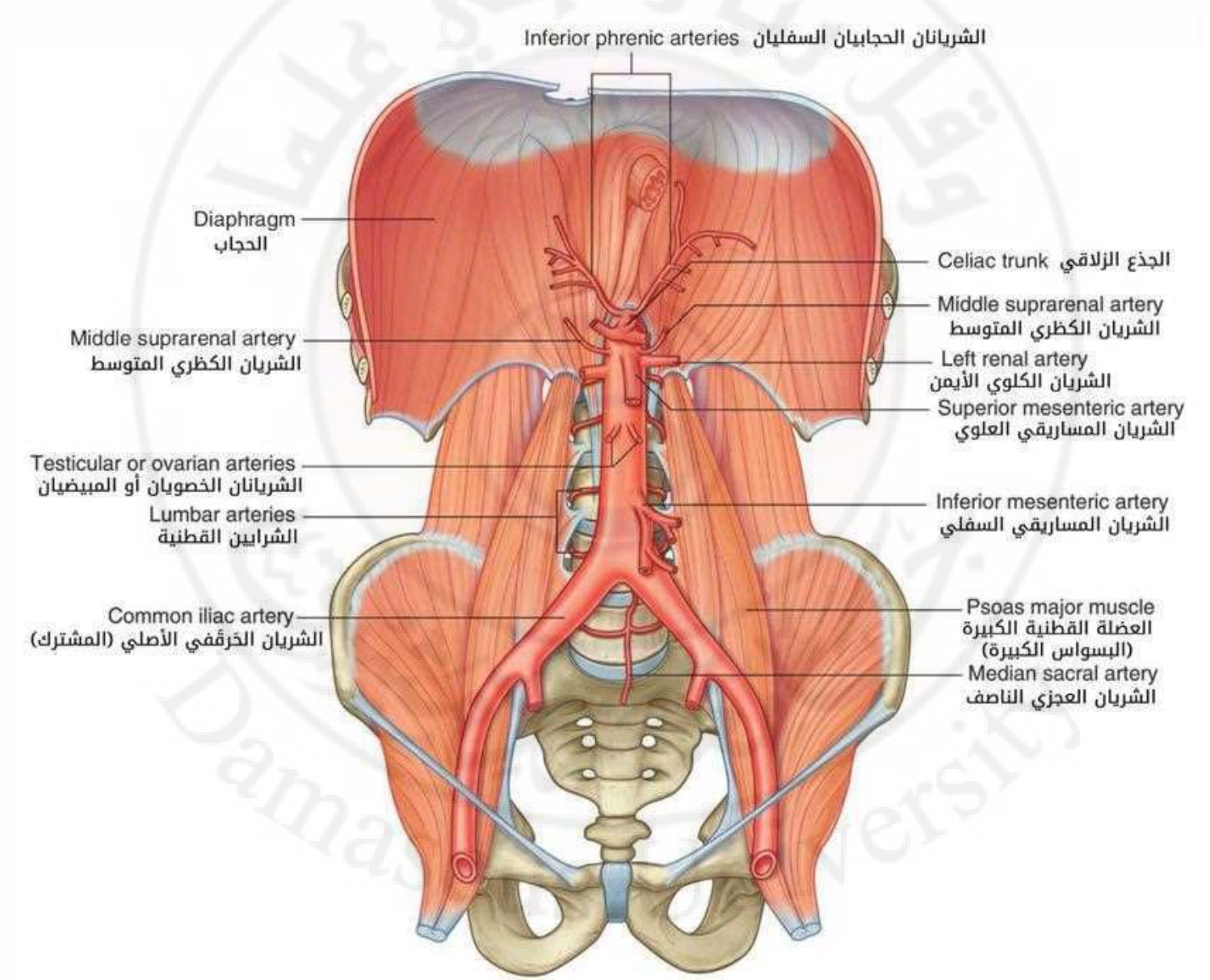

# روافد الوريد الأجوف السفلي Inferior Vena Cava

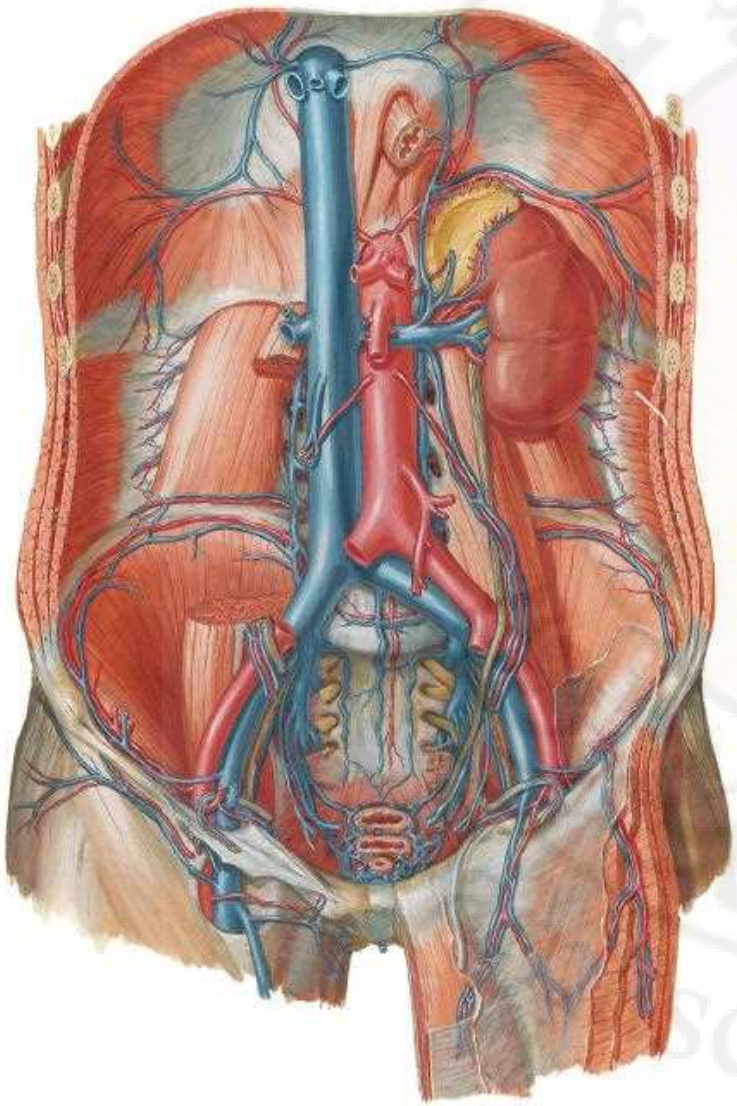

1. الوريدان الحرقفيان المشتركان
2. الوريد العجزي الناصف
3. الأوردة القطنية
4. الوريدان الحجابيان السفليان
5. الوريد التناسلي (المبيضي/الخصوي) الأيمن*
6. الوريدان الكلويان
7. الوريد الكظري الأيمن*
8. الأوردة الكبدية (فوق الكبد)

* الوريد التناسلي الأيسر & الوريد الكظري الأيسر يصبان عادة في الوريد الكلوي الأيسر

# Inferior Vena Cava روافد الوريد الأجوف السفلي

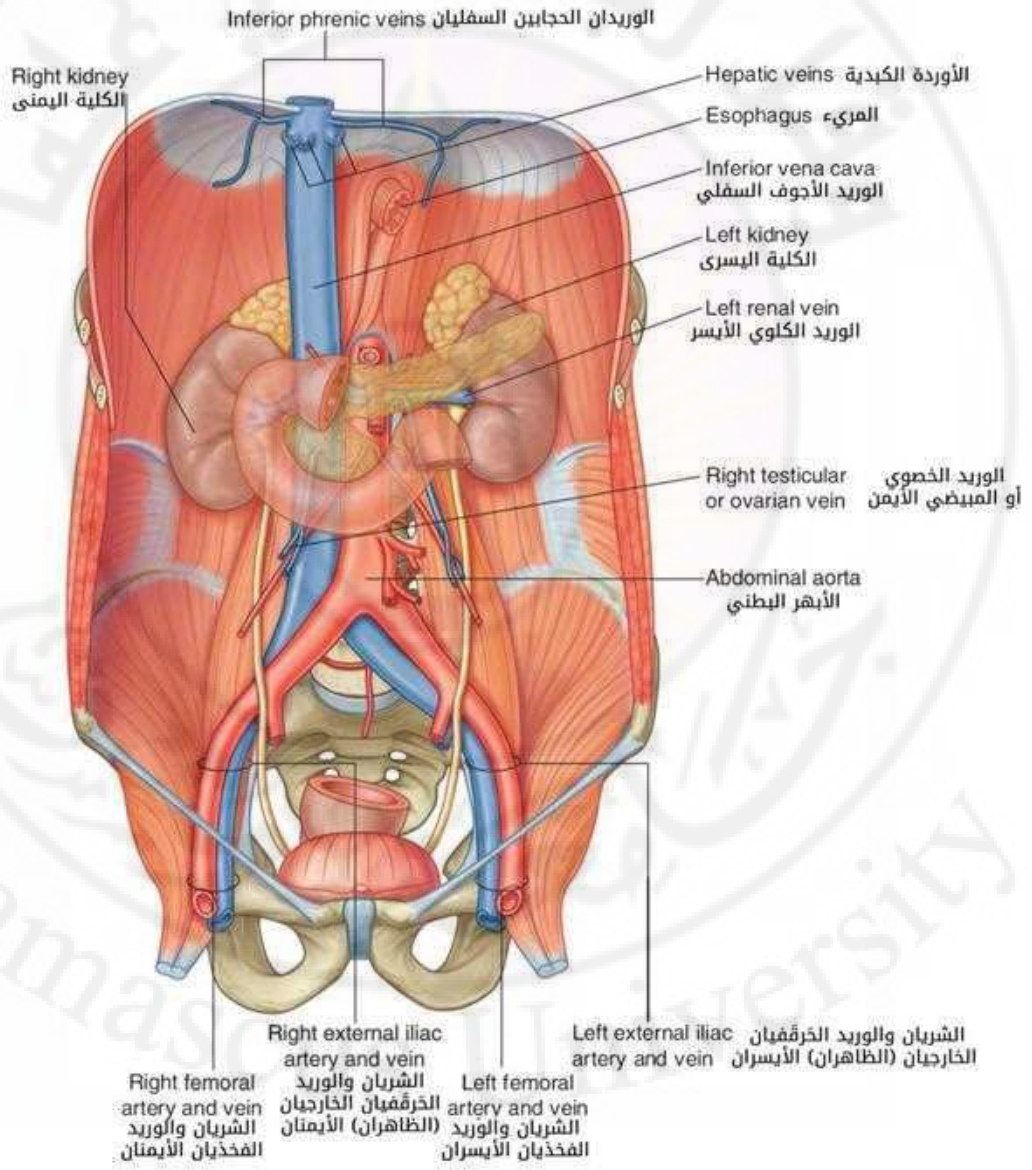

# 4. الأعصاب

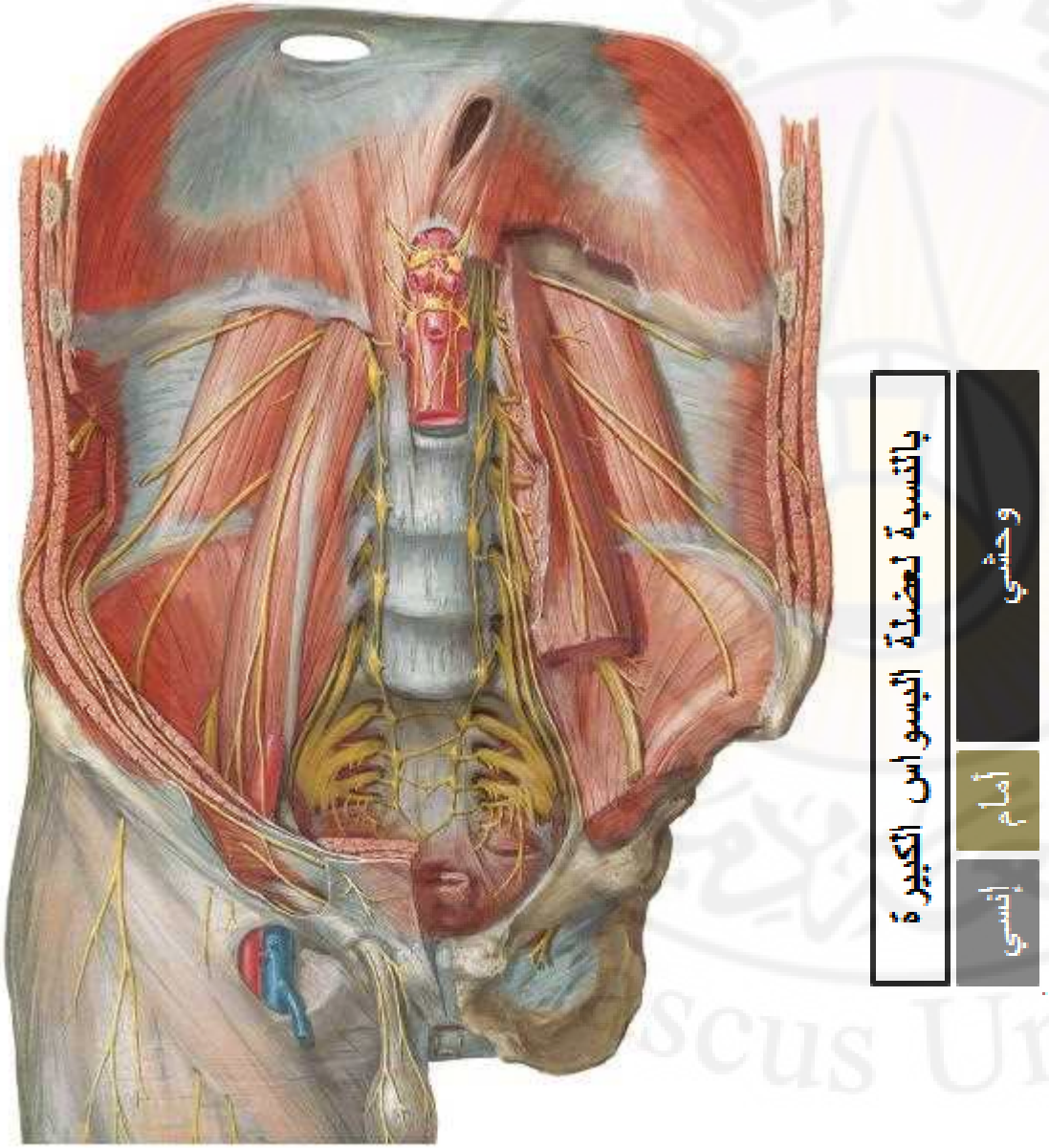


- تشمل:

- ❑ العصب تحت الضلعي
- ❑ فروع الضفيرة القطنية:

1. العصب الحرقفي الخثلي
2. العصب الحرقفي الإربي
3. العصب الجلدي الوحشي للفخذ
4. العصب الفخذي
5. العصب التناسلي الفخذي
6. العصب السدادي

- ❑ الجذعان الوديان (القسم القطني)

# 4. الأعصاب

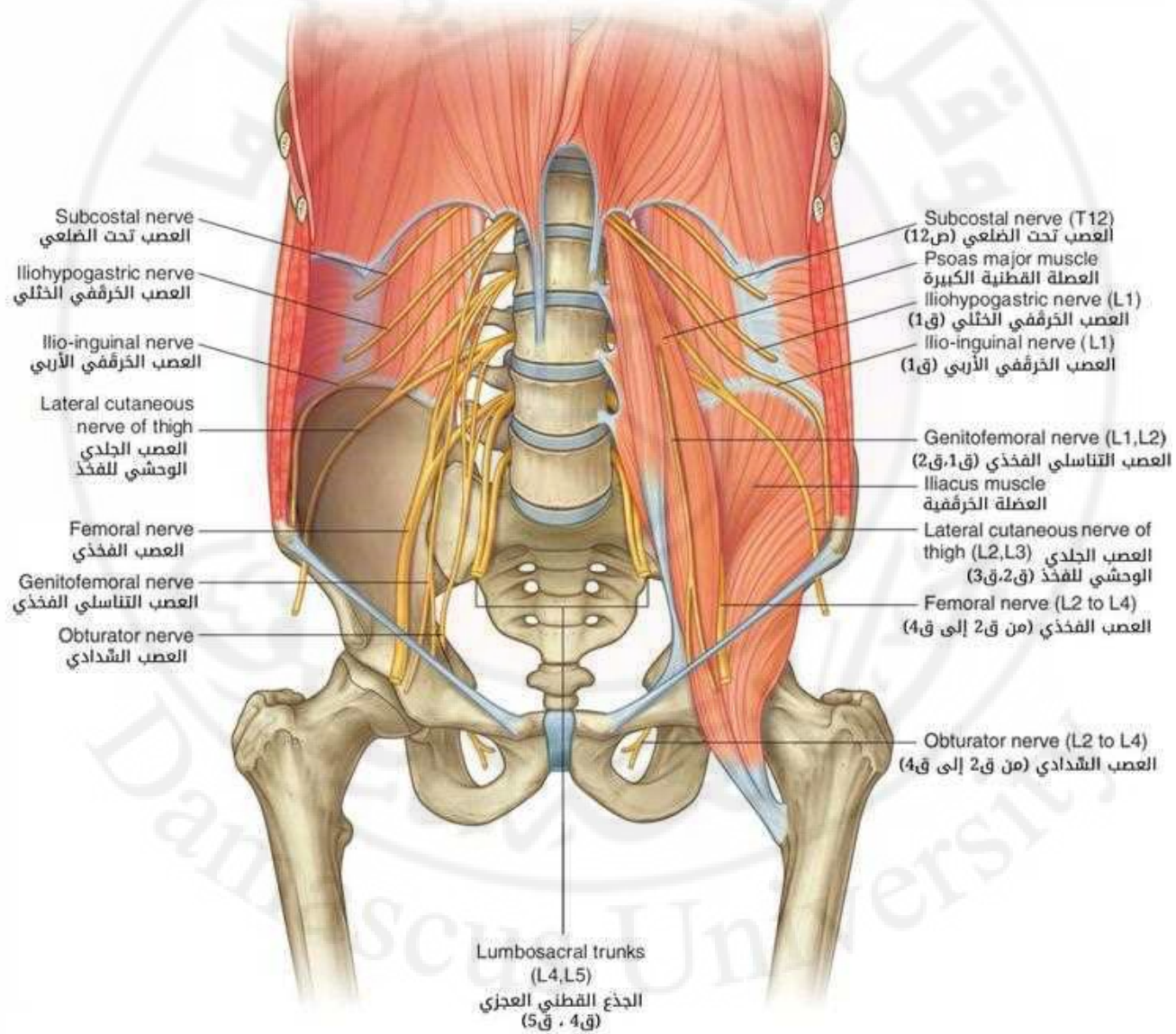
Subcostal nerve
العصب تحت الضلعي
Iliohypogastric nerve
العصب الحَرقَفي الخثلي
Ilio-inguinal nerve
العصب الحَرقَفي الأربي
Lateral cutaneous nerve of thigh
العصب الجلدي الوحشي للفخذ
Femoral nerve
العصب الفخذي
Genitofemoral nerve
العصب التناسلي الفخذي
Obturator nerve
العصب السّدادي
Subcostal nerve (T12)
العصب تحت الضلعي (ص12)
Psoas major muscle
العصلة القطنية الكبيرة
Iliohypogastric nerve (L1)
العصب الحَرقَفي الخثلي (ق1)
Ilio-inguinal nerve (L1)
العصب الحَرقَفي الأربي (ق1)
Genitofemoral nerve (L1,L2)
العصب التناسلي الفخذي (ق1،ق2)
Iliacus muscle
العضلة الحَرقَفية
Lateral cutaneous nerve of thigh (L2,L3)
العصب الجلدي الوحشي للفخذ (ق2،ق3)
Femoral nerve (L2 to L4)
العصب الفخذي (من ق2 إلى ق4)
Obturator nerve (L2 to L4)
العصب السّدادي (من ق2 إلى ق4)
Lumbosacral trunks
(L4,L5)
الجذع القطني العجزي
(ق4 ، ق5)

# 5. الأوعية والعقد اللمفية

- تشمل:

❑ **العقد الحرقفية المشتركة**

❑ **العقد أمام الأبهر:**

✓ الزلاقية

✓ المساريقية العلوية

✓ المساريقية السفلية

- تنزح عبر: **الجذع المعوي**

❑ **العقد جانب الأبهر (القطنية = الجانبية):**

- تنزح اللمف من: جدار الجسم – الكليتين – الغدتين الكظريتين – المبيضين/الخصيتين

- تنزح عبر: **الجذع القطني الأيمن والأيسر**

الجذع المعوي
الجذعان القطنيان

⇩

الصهريج الكيلوسي

⇩

القناة الصدرية

# 5. الأوعية والعقد اللمفية

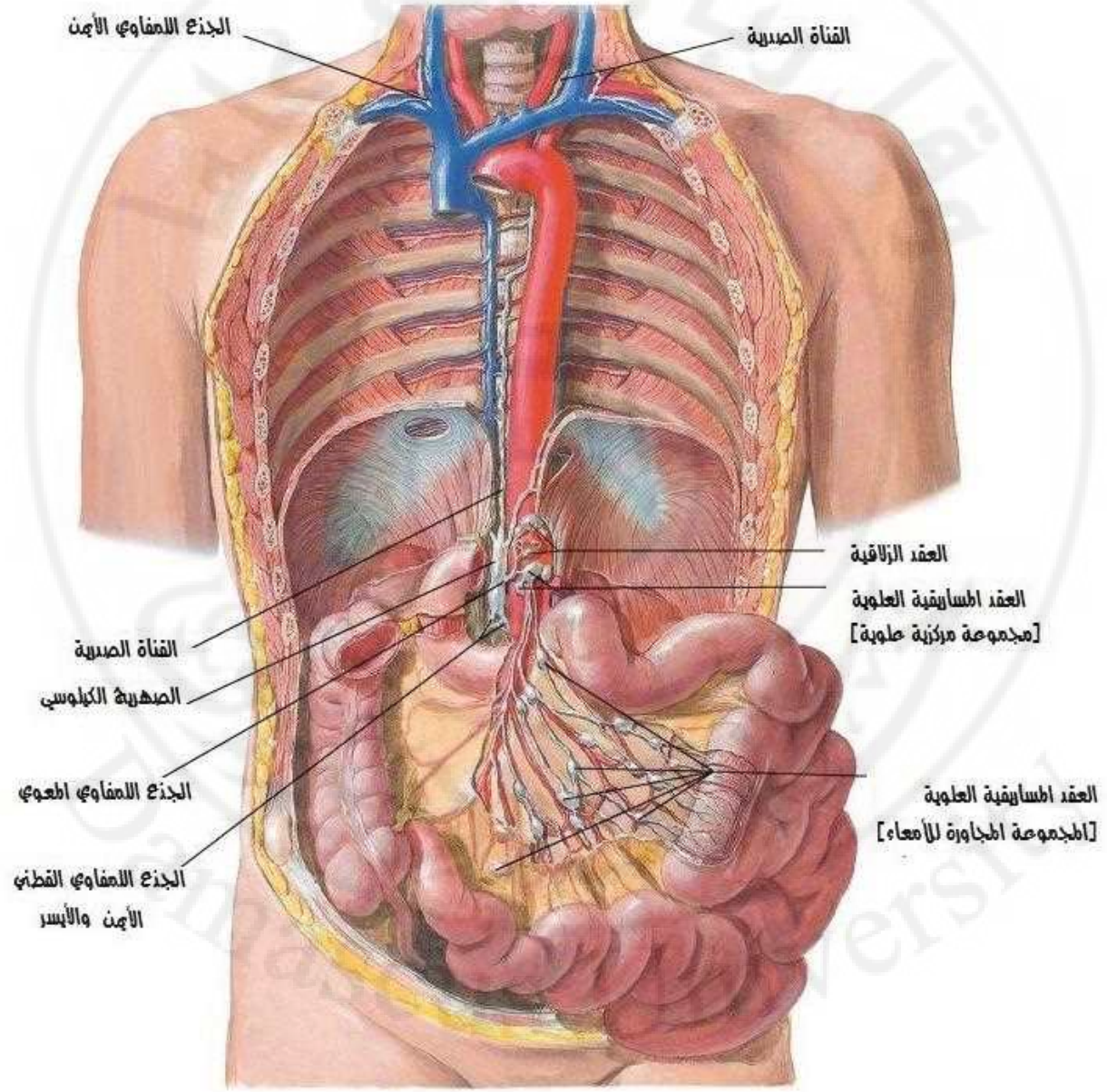

# 5. الأوعية والعقد اللمفية

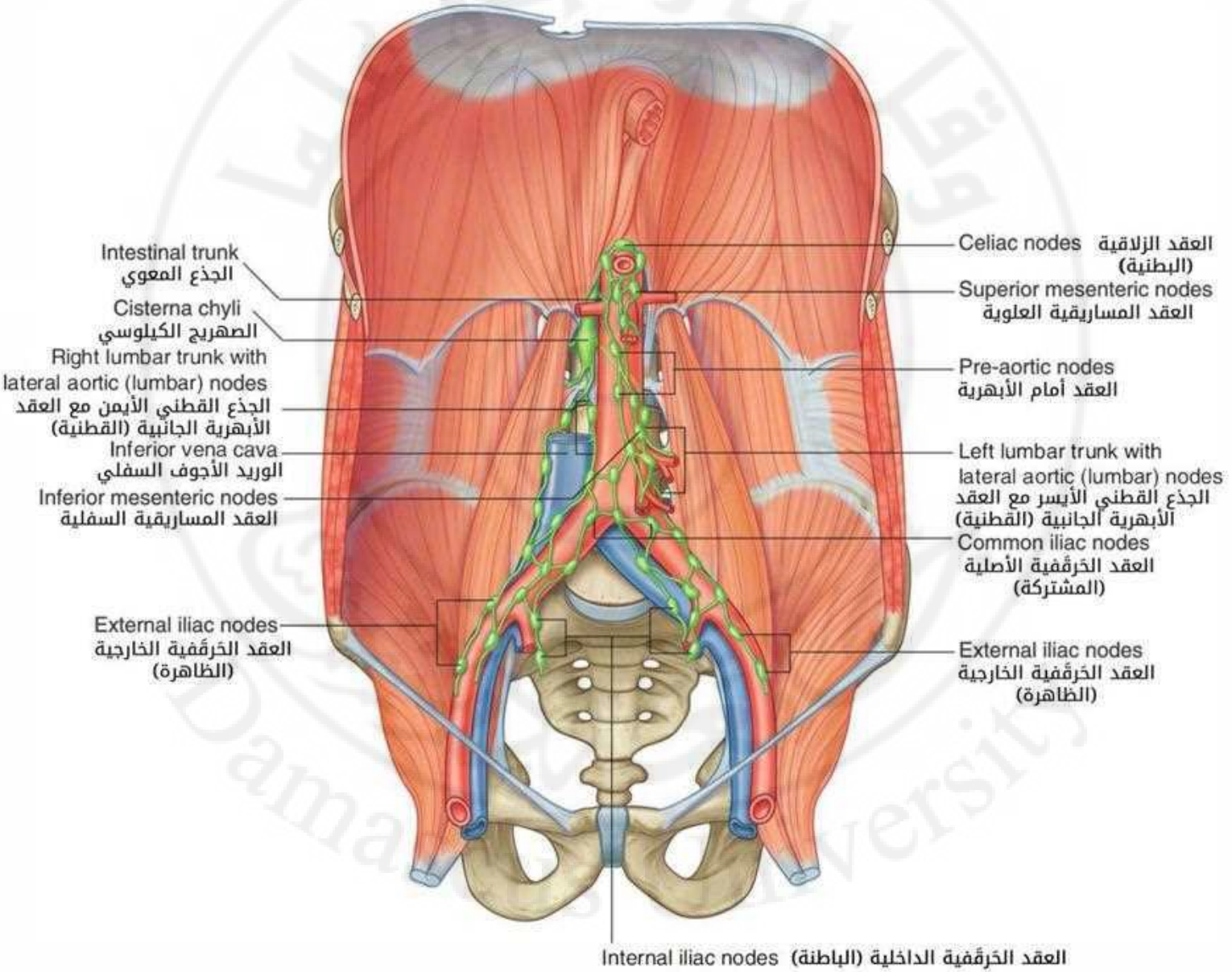

# 6. الكليتان & الحالبان

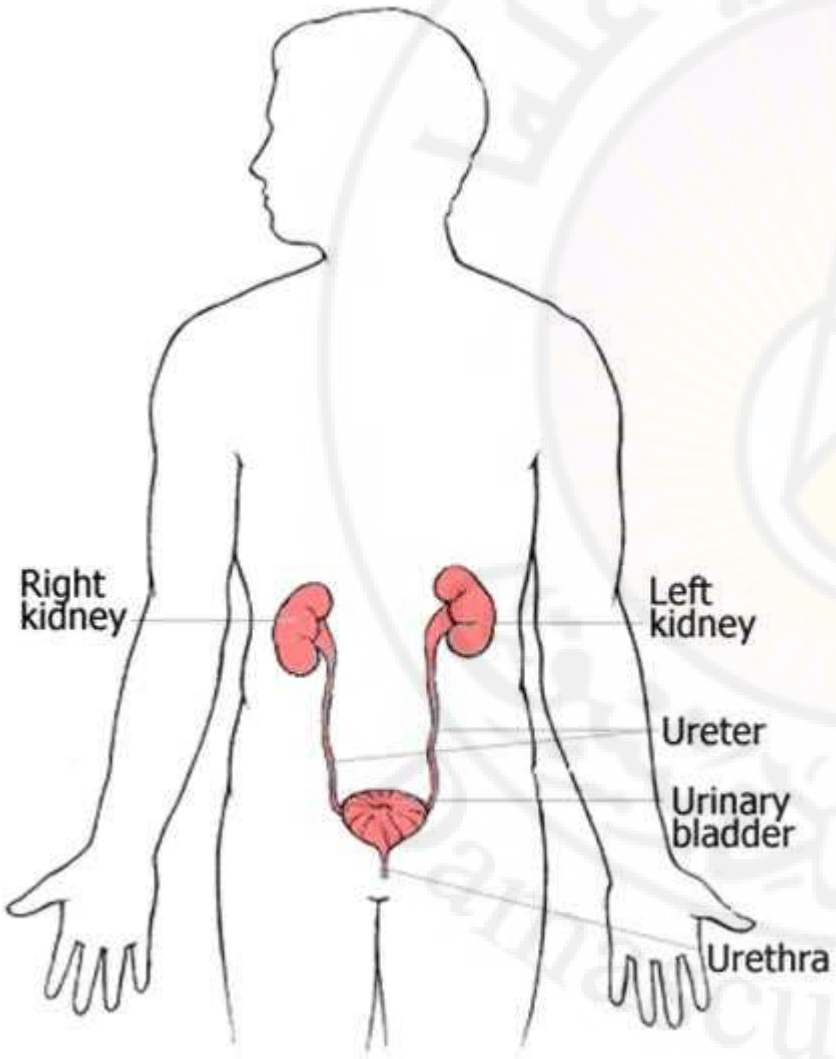


*** السبيل البولي Urinary Tract:**

- يتألف من:

1. الكليتان Kidneys
2. الحالبان Ureters
3. المثانة Bladder
4. الإحليل Urethra

# الكلية Kidney

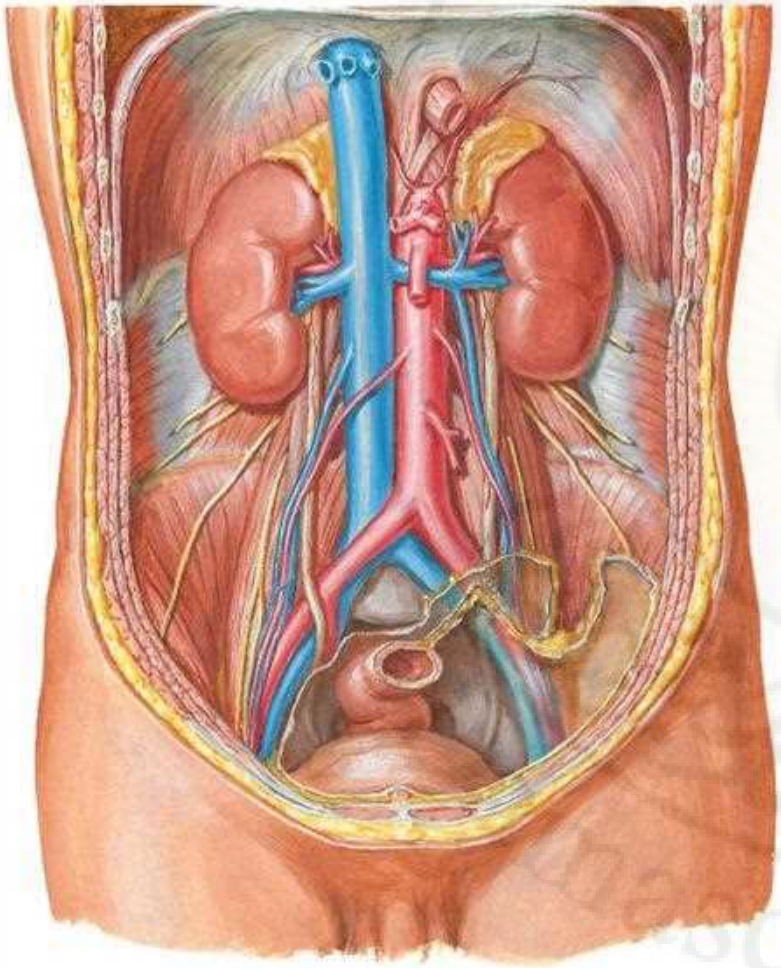

*** وظائف الكليتين:**

- ✓ طرح معظم فضلات الاستقلاب
- ✓ توازن الماء والشوارد
- ✓ التوازن الحامضي القلوي

*** شكل وموقع الكلية:**

- للكلية شكل حبة الفاصولياء
- لها: قطبان (علوي + سفلي) وحافتان (إنسية + وحشية)
- تتوضع خلف البريتوان
- أعلى الجدار الخلفي للبطن على جانبي العمود الفقري
- الكلية اليمنى أخفض قليلاً من اليسرى

# الكلية Kidney

* سرة الكلية Renal Hilum:

- شق شاقولي على الحافة الإنسية المقعرة للكلية
- إلى العمق منها يوجد **الجيب الكلوي** Renal **Sinus**
- العناصر المارة من سرة الكلية:
  - ✓ الوريد الكلوي (أمام)
  - ✓ فروع الشريان الكلوي (خلف)
  - ✓ الحويضة الكلوية
  - ✓ أوعية لمفية
  - ✓ أعصاب

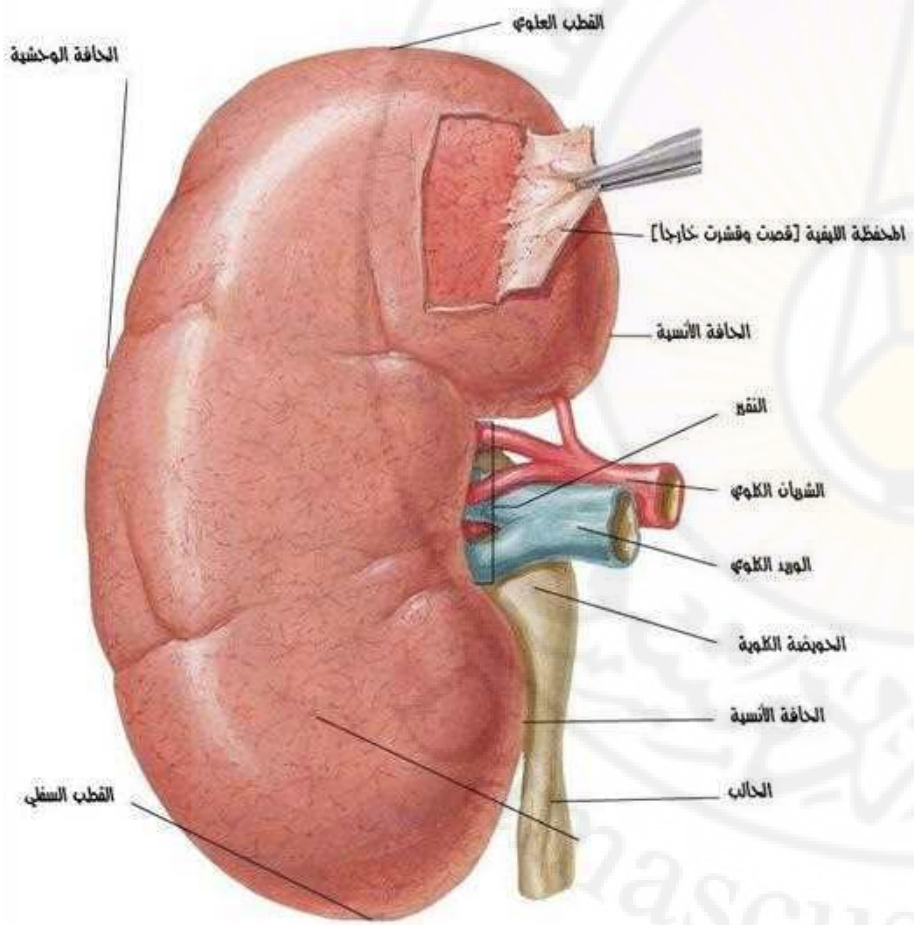

# الكلية Kidney

* أغطية الكلية:

1. المحفظة الليفية
2. الشحم المجاور للكلية
3. اللفافة الكلوية
4. الشحم المحيط بالكلية

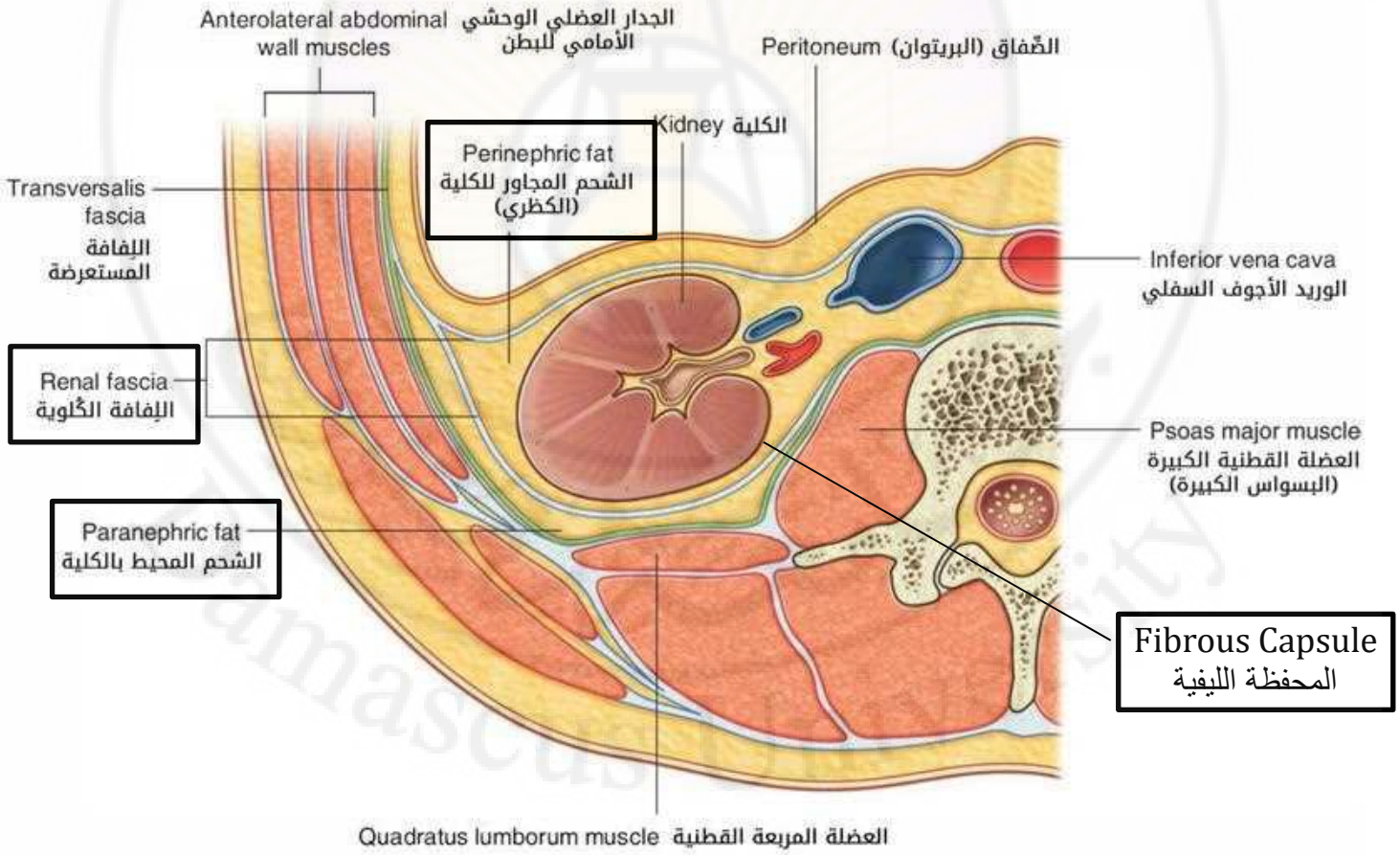

# الكلية Kidney

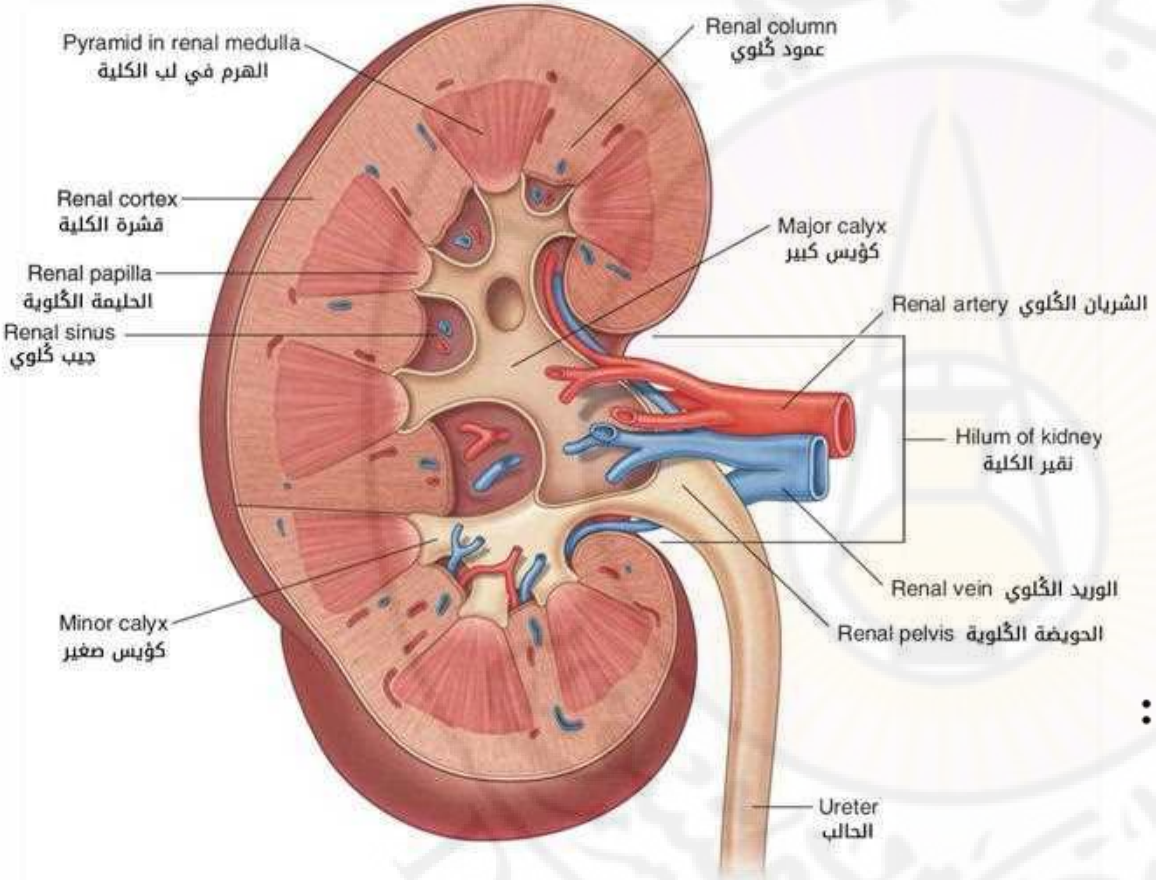


*** بنية الكلية:**

- تتألف الكلية من:

✓ قشر

✓ لب: يحوي الأهرامات الكلوية

*** الحويضة الكلوية Renal Pelvis:**

- النهاية العلوية المتسعة للحالب
- تنقسم إلى 2-3 كؤيسات كبيرة، وكل كؤيس كبير ينقسم بدوره إلى 2-3 كؤيسات صغيرة

# الكلية Kidney

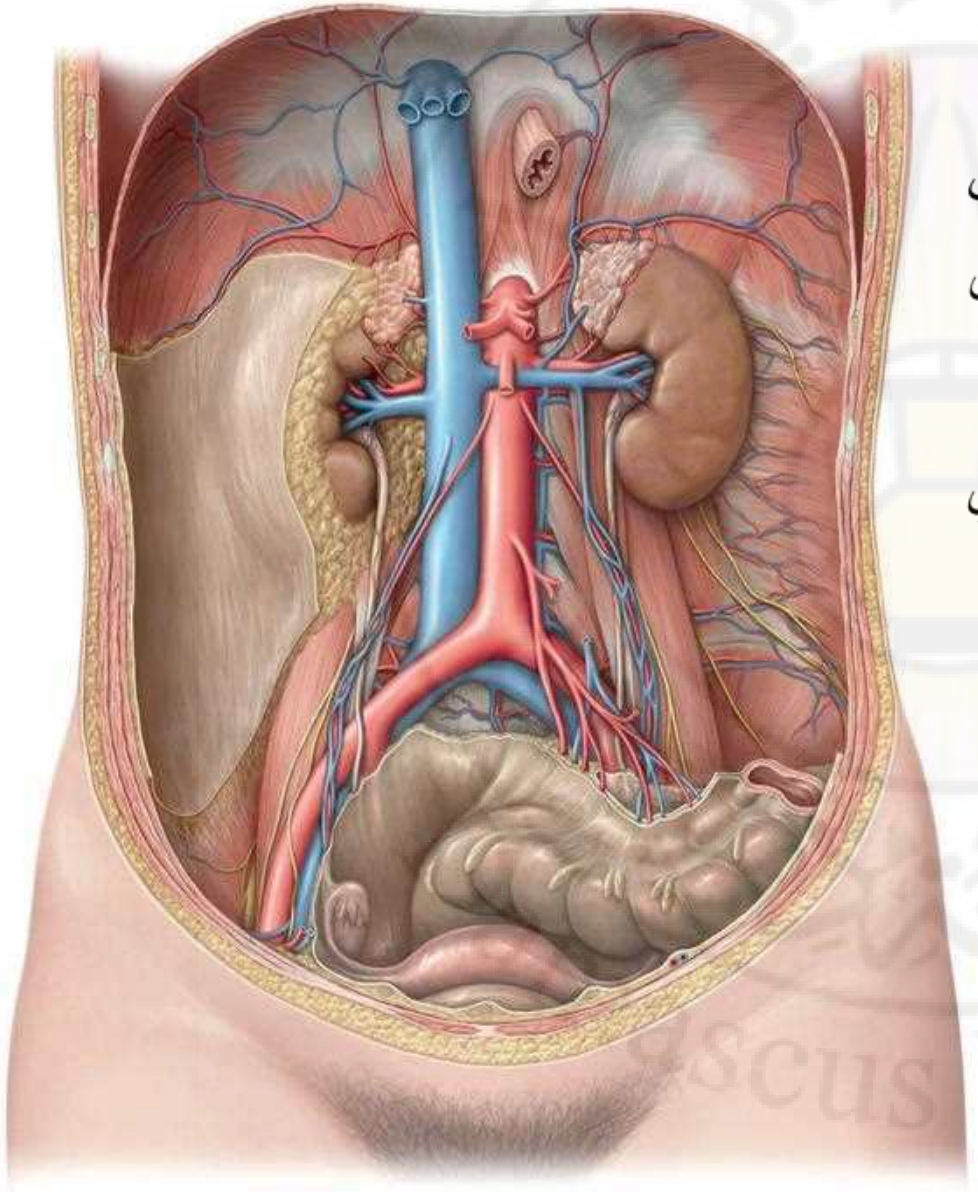

* **تروية الكلية:**

- **الشريان الكلوي:** يتفرع من الأبهر البطني (**بمستوى L2**)، يتفرع إلى عدة فروع تدخل سرة الكلية
- **الوريد الكلوي:** يتوضع **أمام** الشريان الكلوي
- يرفد الوريد الأجوف السفلي

# الحالب Ureter

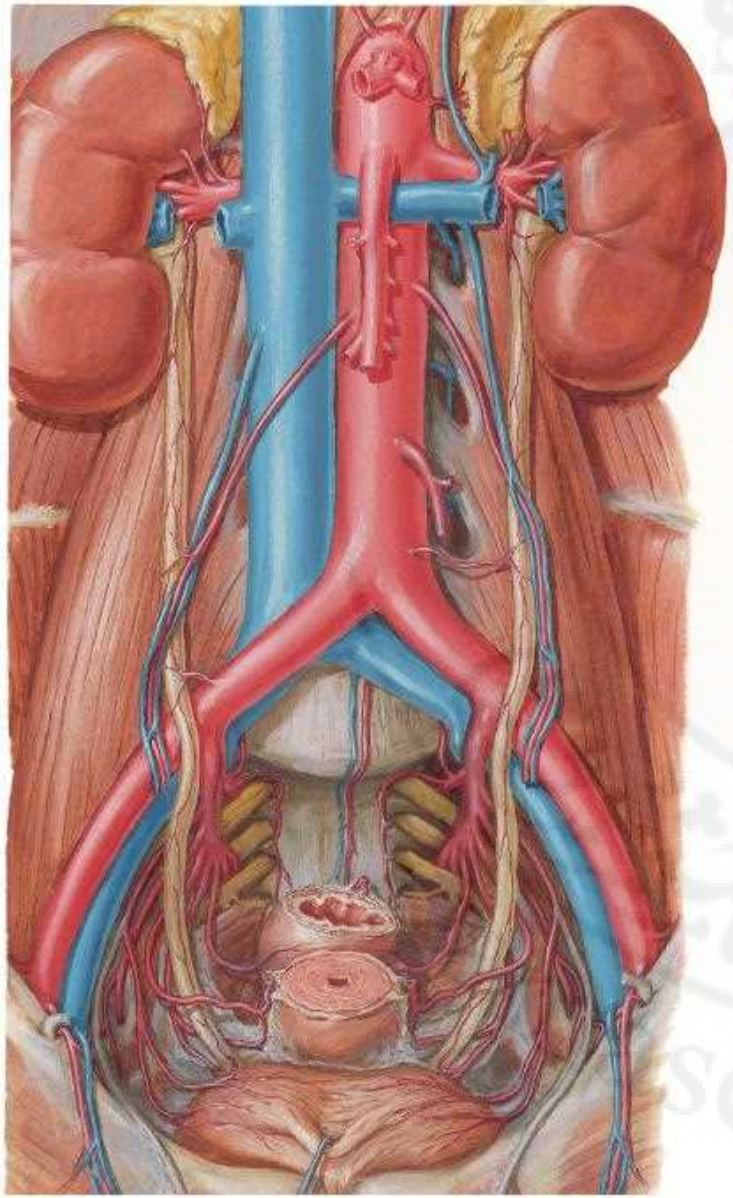

* **الحالب:**

- أنبوب عضلي يقيس حوالي 25 سم
- يمتد من حويضة الكلية إلى المثانة
- يتوضع خلف البريتوان
- ينزل على طول الناحية الإنسية للعضلة القطنية الكبيرة
- يصالب الشريان الحرقفي المشترك عند مدخل الحوض
- يتوضع في البطن + الحوض

# 7. الغدتان الكظريتان

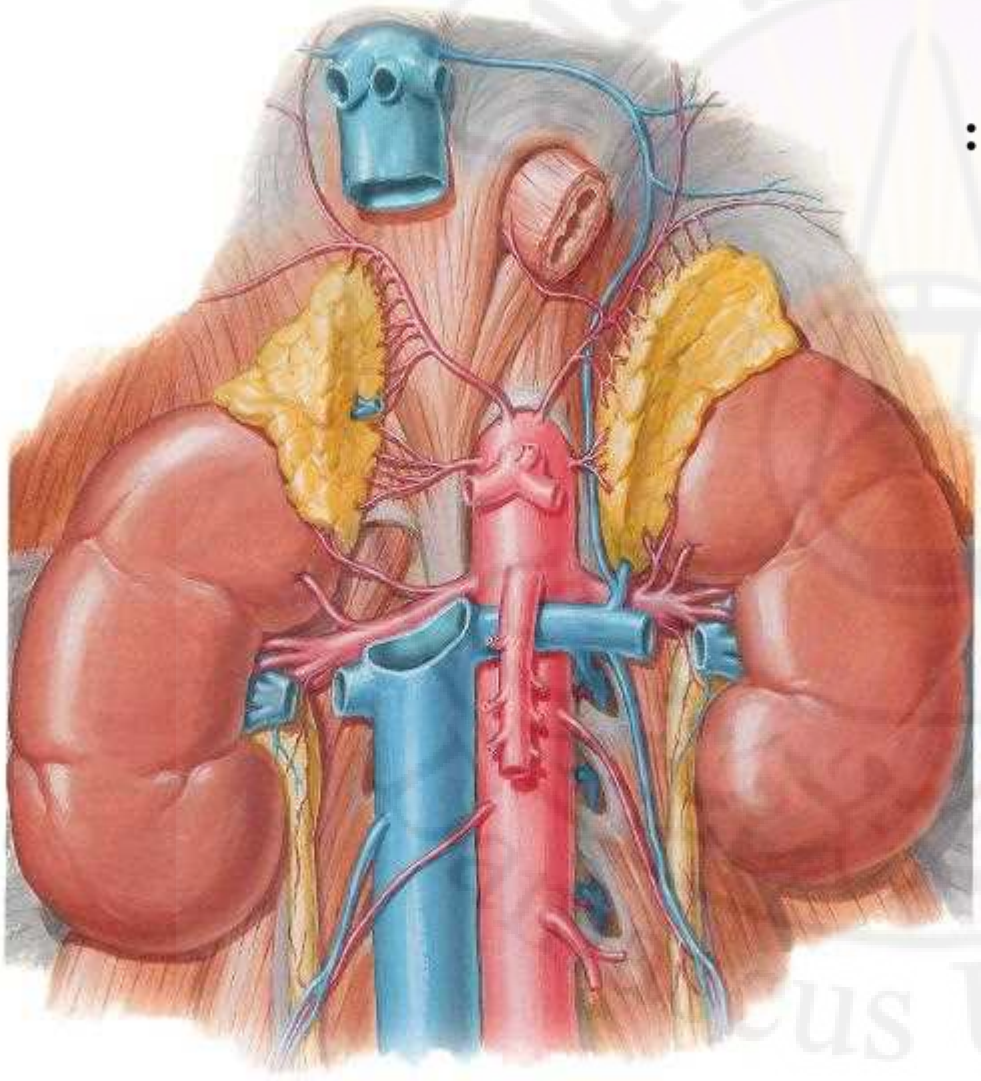

*** الغدة الكظرية Suprarenal Gland:**

- تتوضع خلف البريتوان
- فوق القطب العلوي للكلية
- محاطة باللفافة الكلوية

# 7. الغدتان الكظريتان

*** الغدة الكظرية Suprarenal Gland:**

- تتألف من:

❑ **قشر:** يقوم بإفراز:

✓ القشرانيات المعدنية (مثل: الألدوسترون): توازن السوائل والشوارد

✓ القشرانيات السكرية (مثل: الكورتيزول): استقلاب السكريات والبروتينات والدسم

✓ بعض الهرمونات الجنسية

❑ **لب:** يقوم بإفراز:

✓ الأدرينالين (بشكل رئيسي)

✓ النورأدرينالين

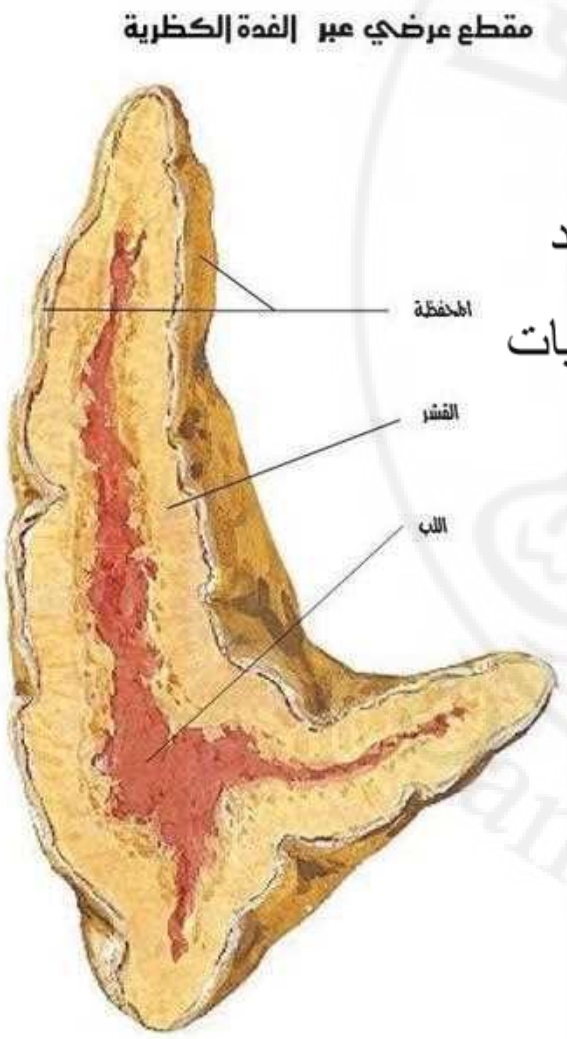

# 7. الغدتان الكظريتان

*** تروية الغدة الكظرية:**

❑ **الشرايين:**

✓ ش. كظري علوي (فرع ش. الحجابي السفلي)

✓ ش. كظري متوسط (فرع الأبهر)

✓ ش. كظري سفلي (فرع ش. الكلوي)

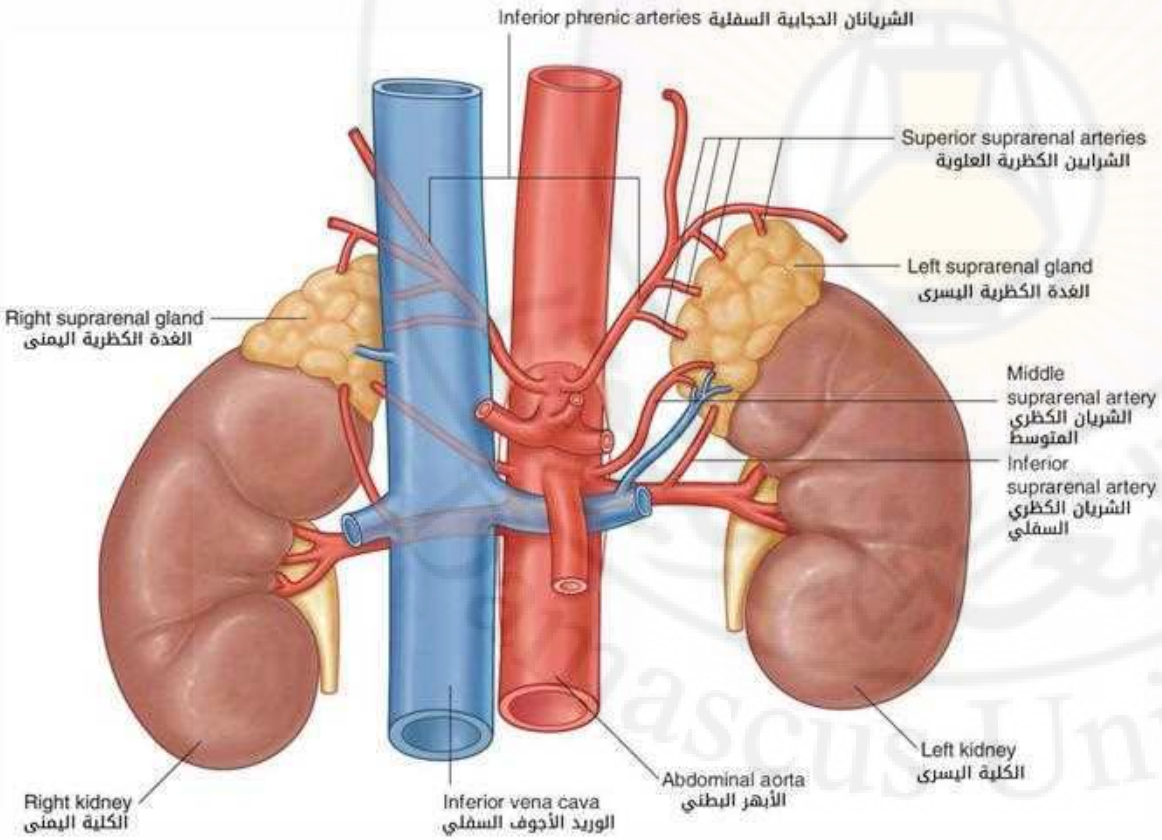


❑ **الأوردة:**

✓ **الوريد الكظري <u>الأيمن</u>:** يرفد الوريد الأجوف السفلي

✓ **الوريد الكظري <u>الأيسر</u>:** يرفد الوريد الكلوي

# الأعضاء خلف البريتوان Retroperitoneal Organs

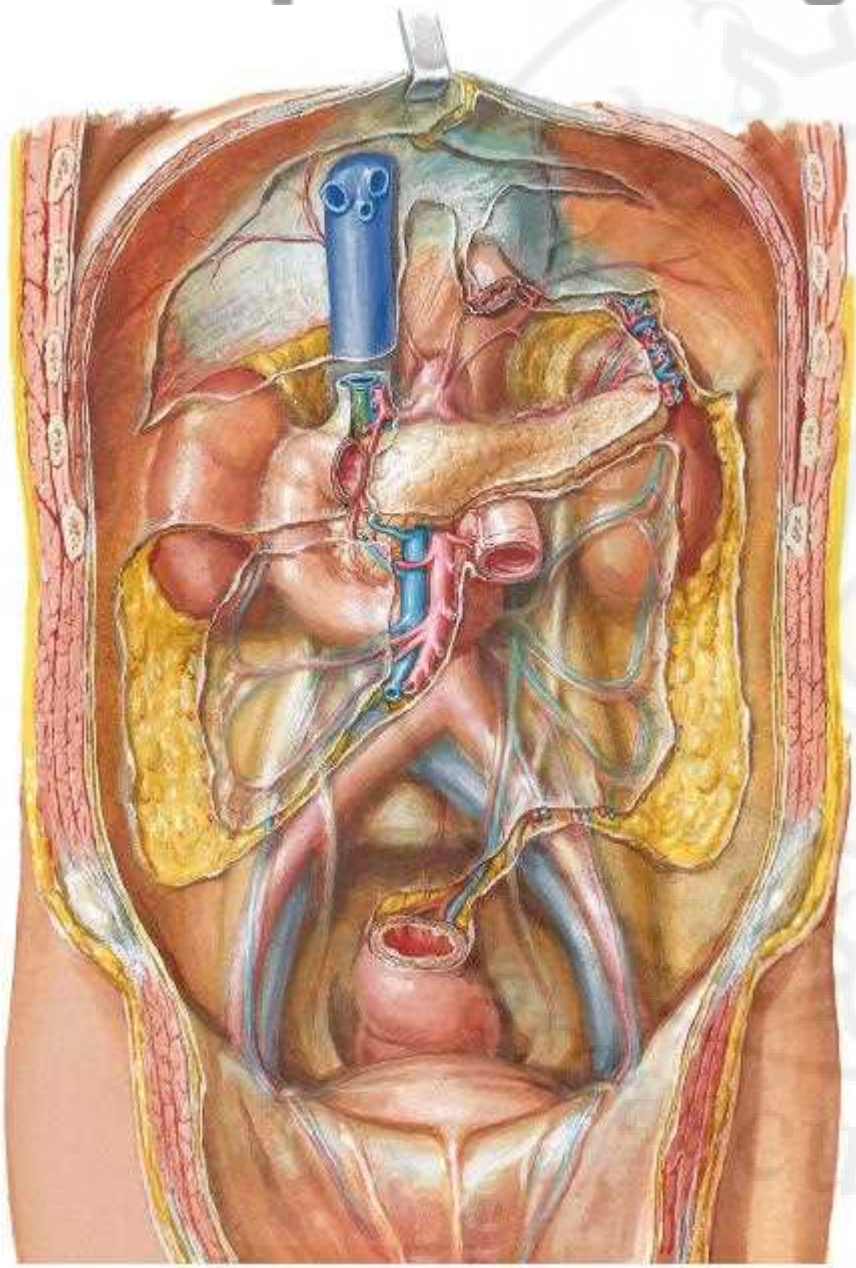

*** السبيل الهضمي:**

- ✓ العفج
- ✓ البنكرياس
- ✓ الكولون الصاعد
- ✓ الكولون النازل

*** السبيل البولي:**

- ✓ الكليتان
- ✓ الحالبان
- ✓ الغدتان الكظريتان

*** الأوعية الدموية الكبيرة**

# التشريح الشعاعي للبطن

# صورة شعاعية بسيطة للبطن
## أمامية خلفية

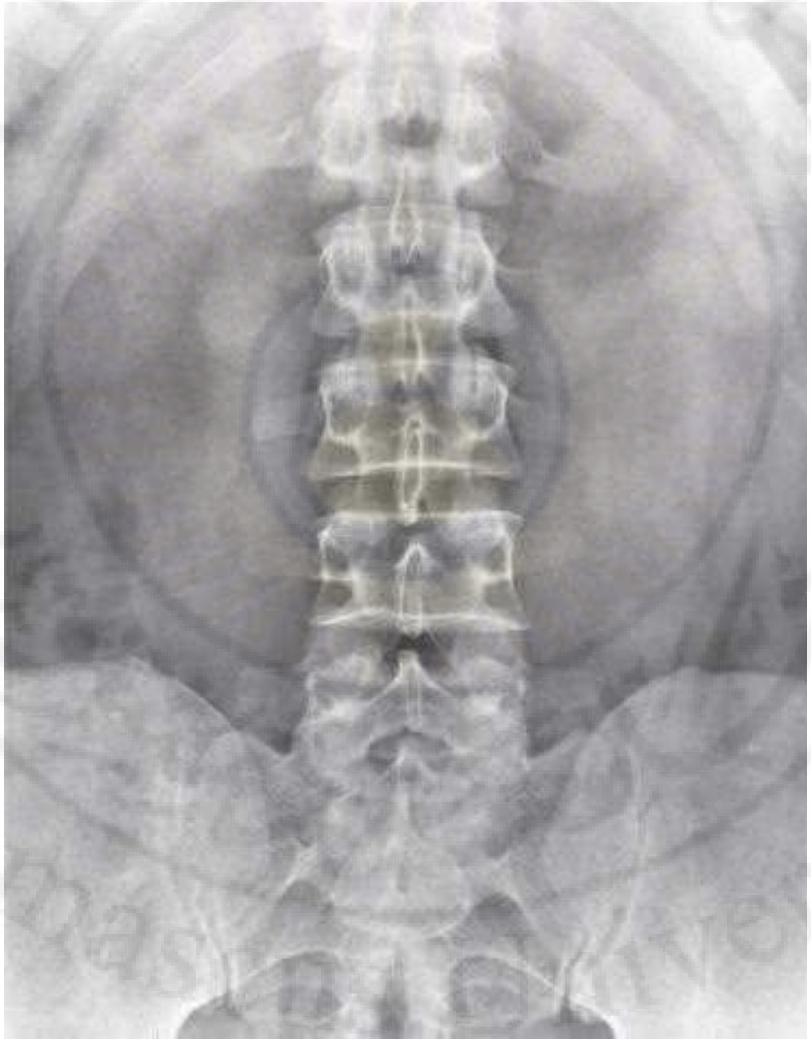

# صورة شعاعية بسيطة للبطن

## أمامية خلفية بعد الحقن الوريدي لمادة ظليلة



# مقاطع عرضية في البطن

## Transverse Sections of Abdomen

مستوى الفقرة الصدرية T12

مستوى الفقرة القطنية L1

مستوى الفقرة القطنية L2

# مستويات المقاطع العرضية في البطن

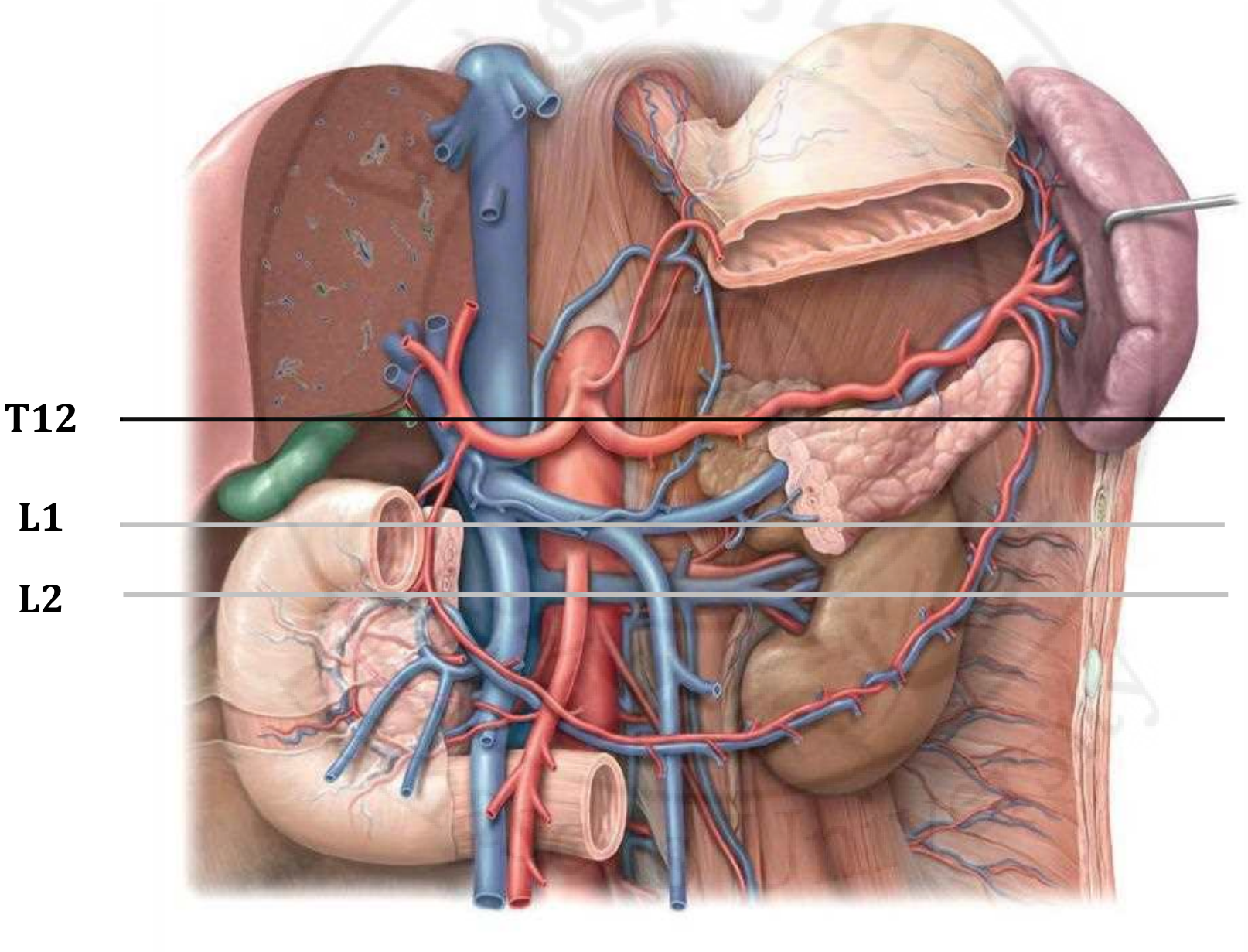

# مستوى الفقرة الصدرية T12

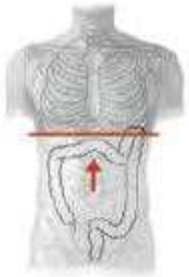

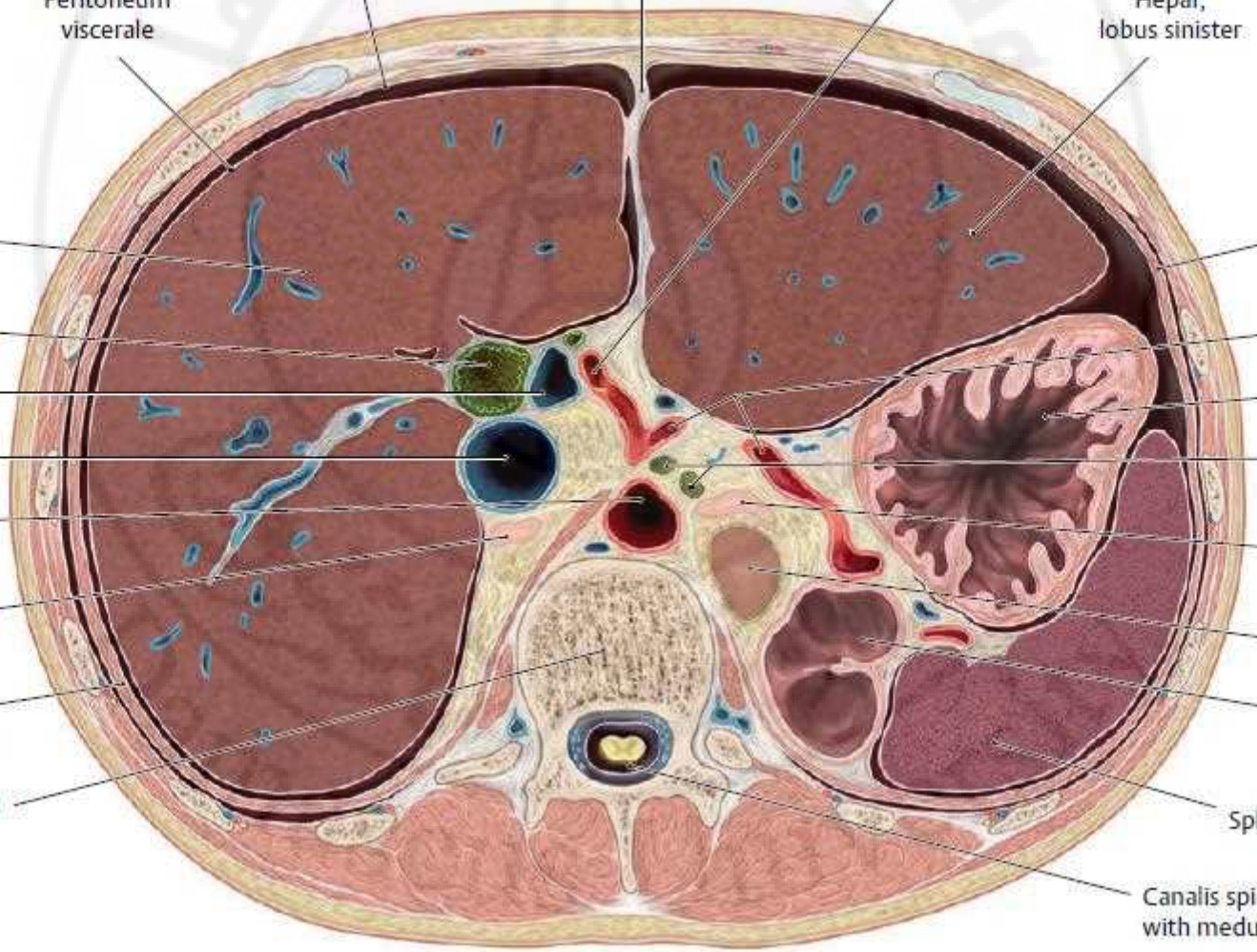

# مستوى الفقرة الصدرية T12

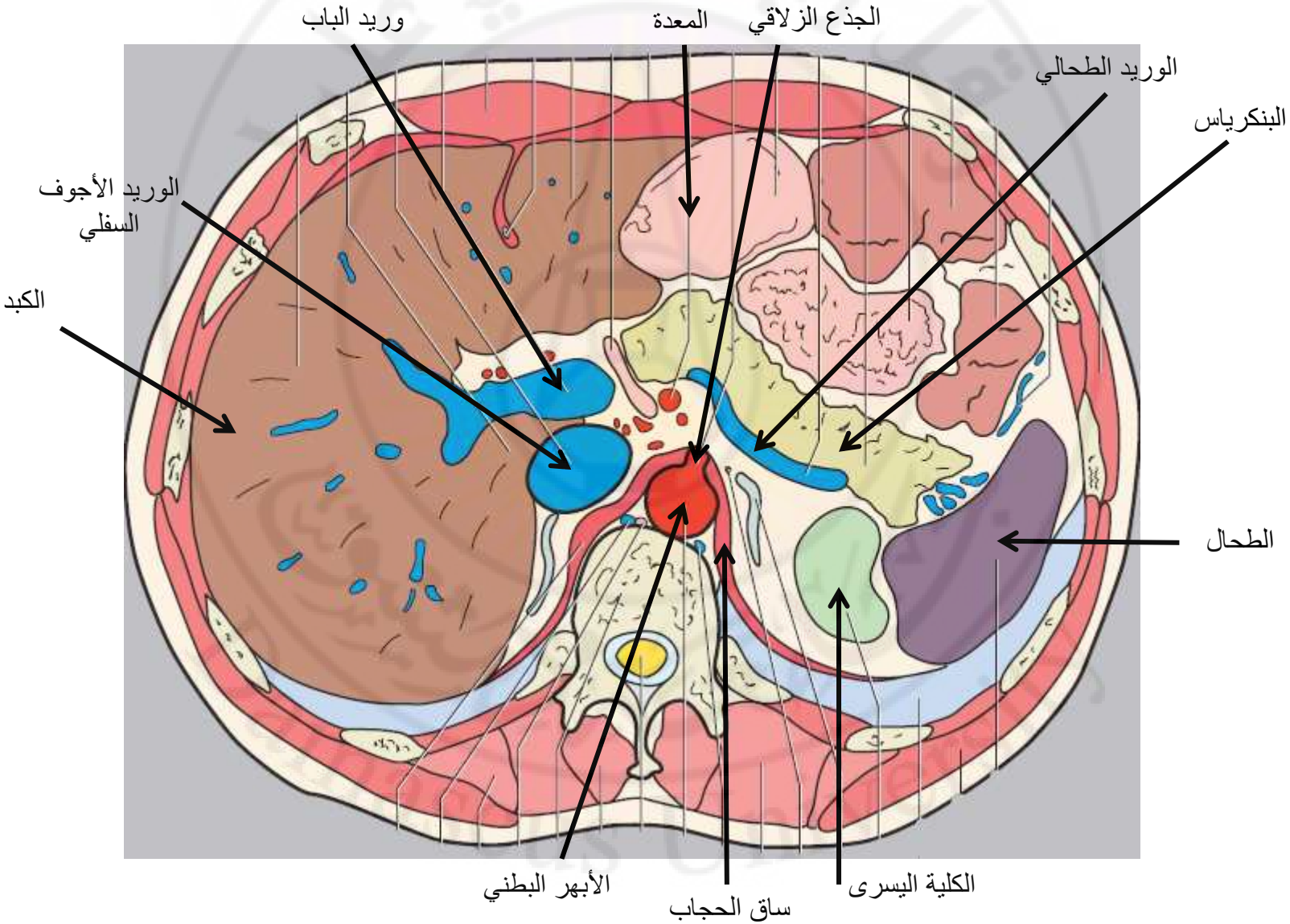

# مستوى الفقرة الصدرية T12

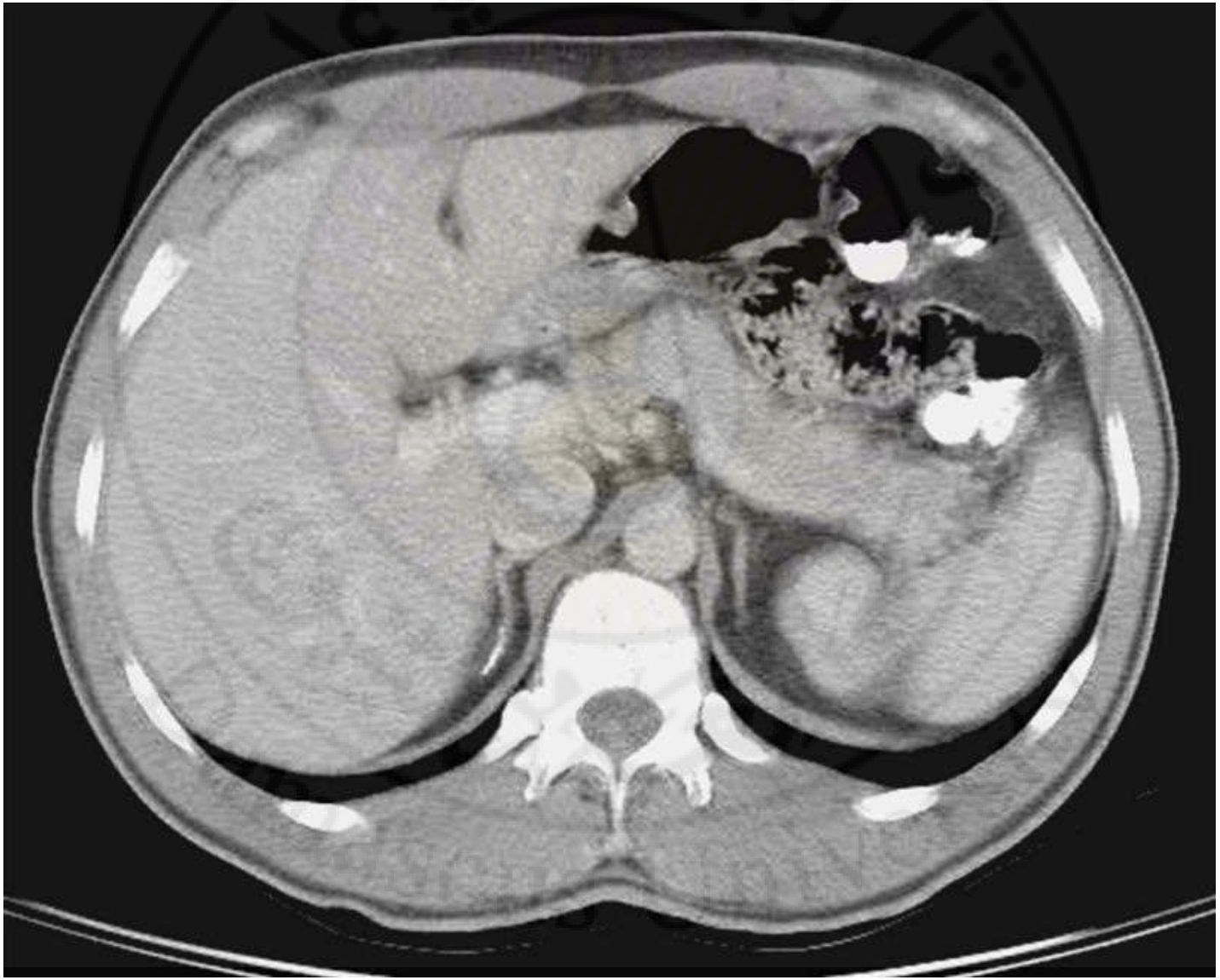

# مستويات المقاطع العرضية في البطن

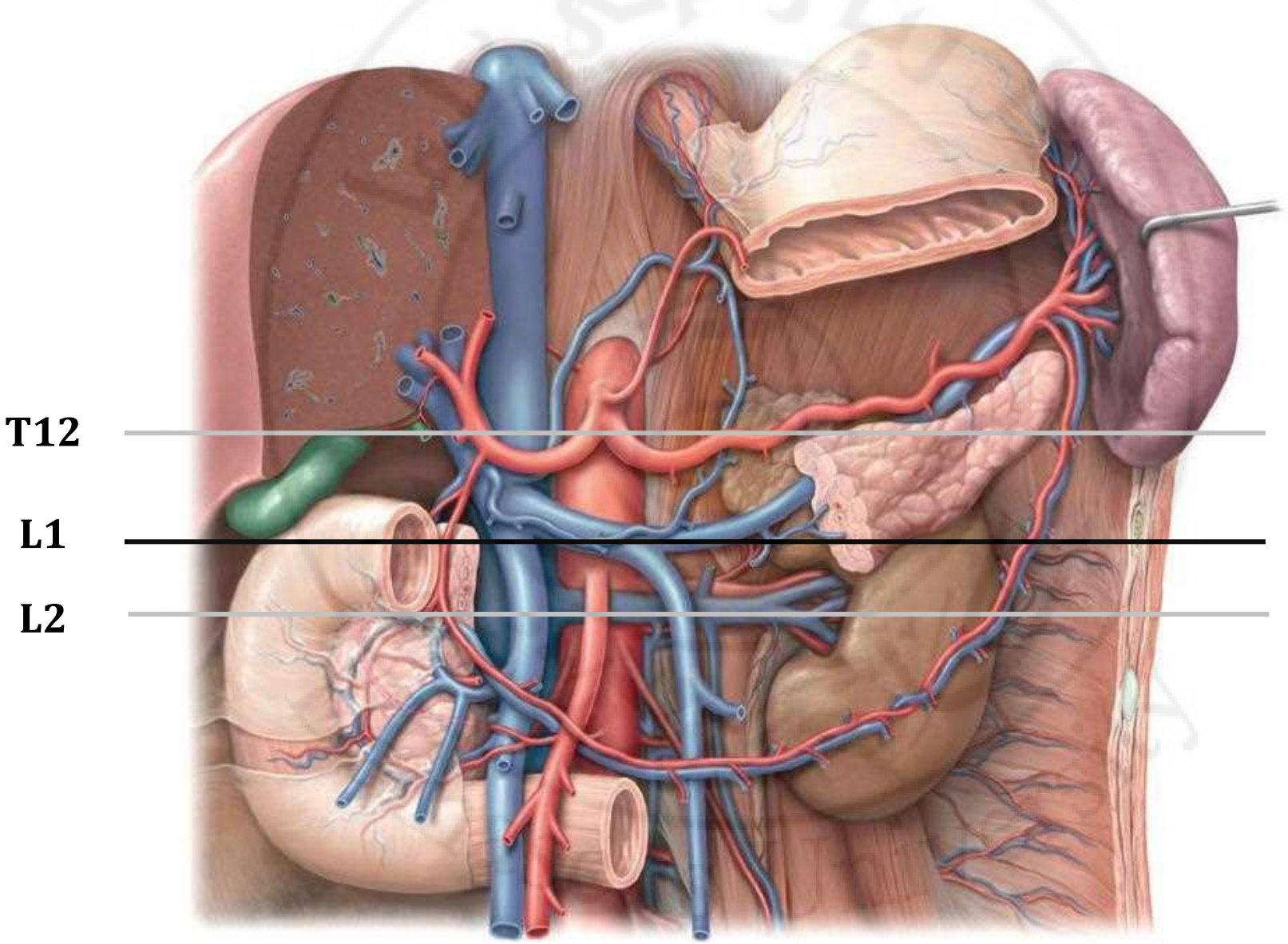

# مستوى الفقرة القطنية L1

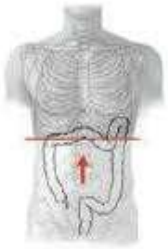

# مستوى الفقرة القطنية L1

ش. المساريقي العلوي  الوريد الطحالي  بداية وريد الباب

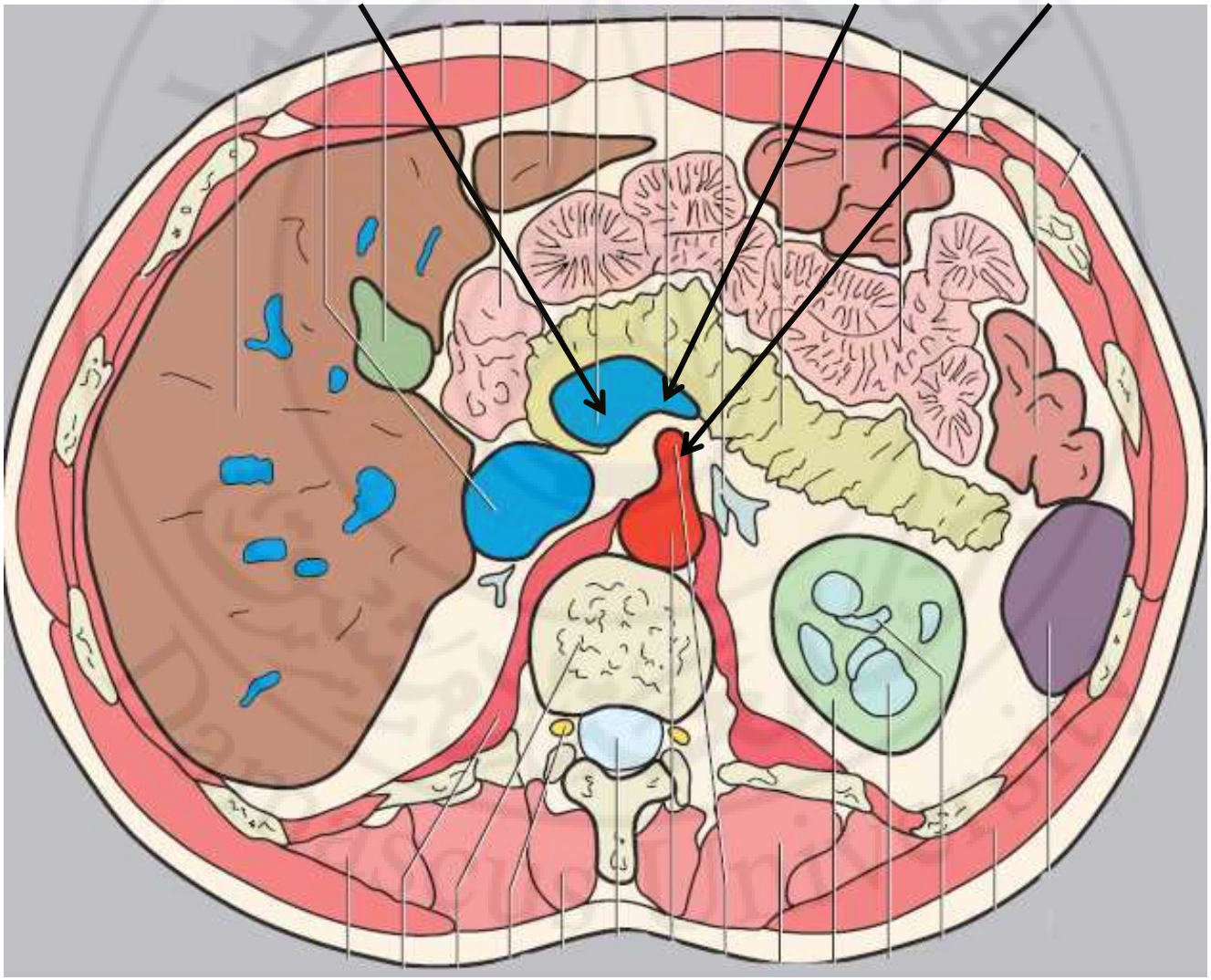

# مستوى الفقرة القطنية L1



# مستويات المقاطع العرضية في البطن

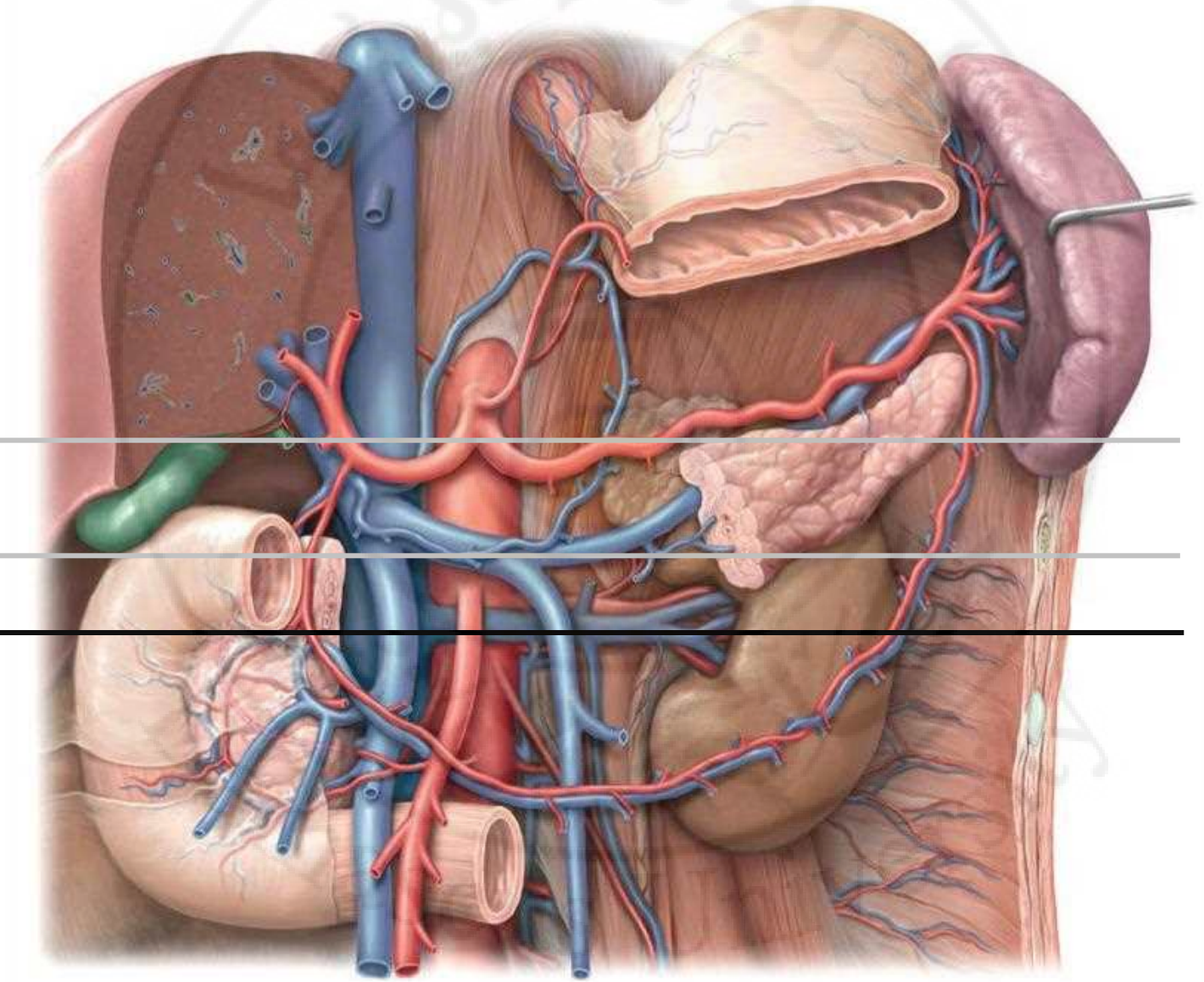

# مستوى الفقرة القطنية L2

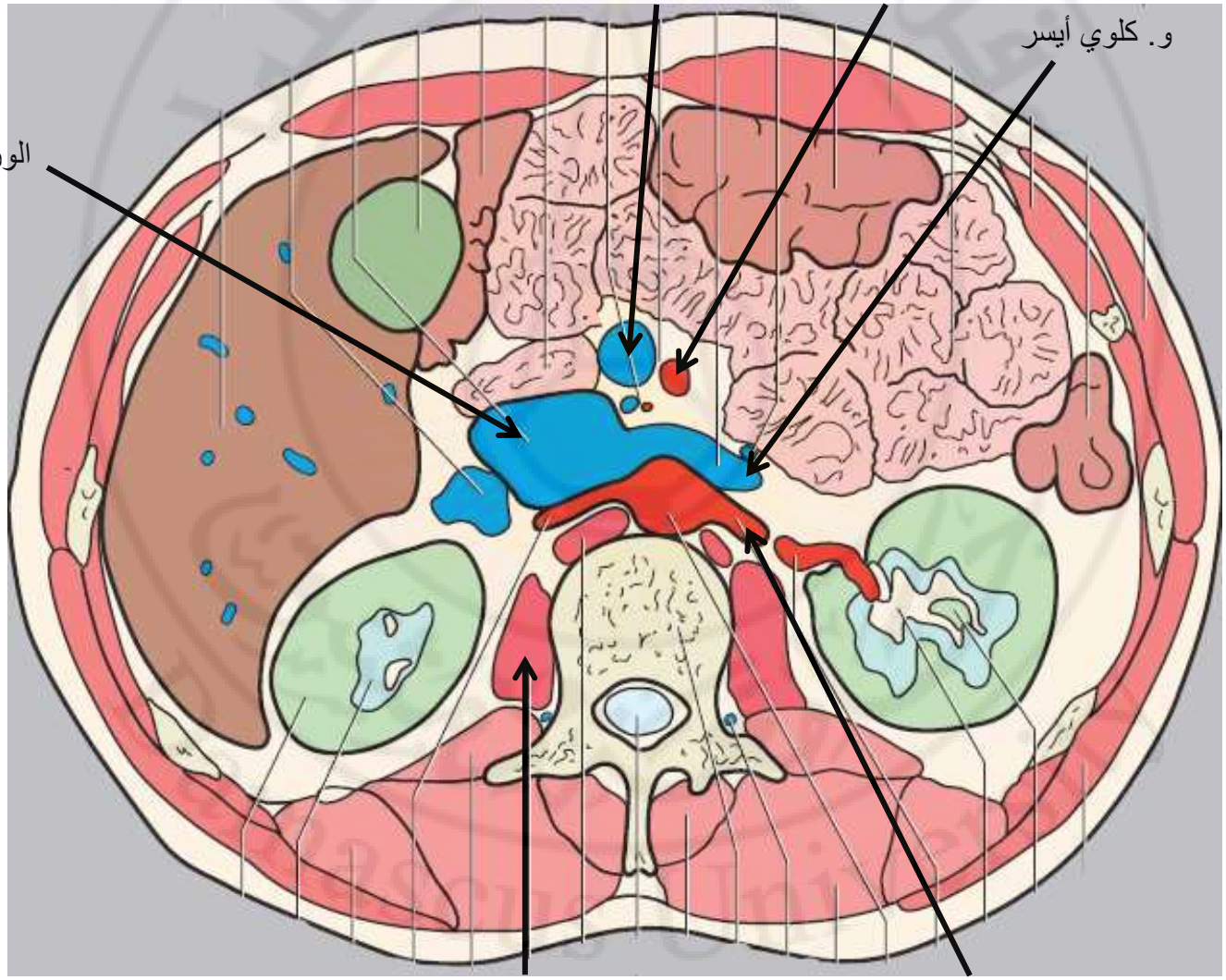

# مستوى الفقرة القطنية L2

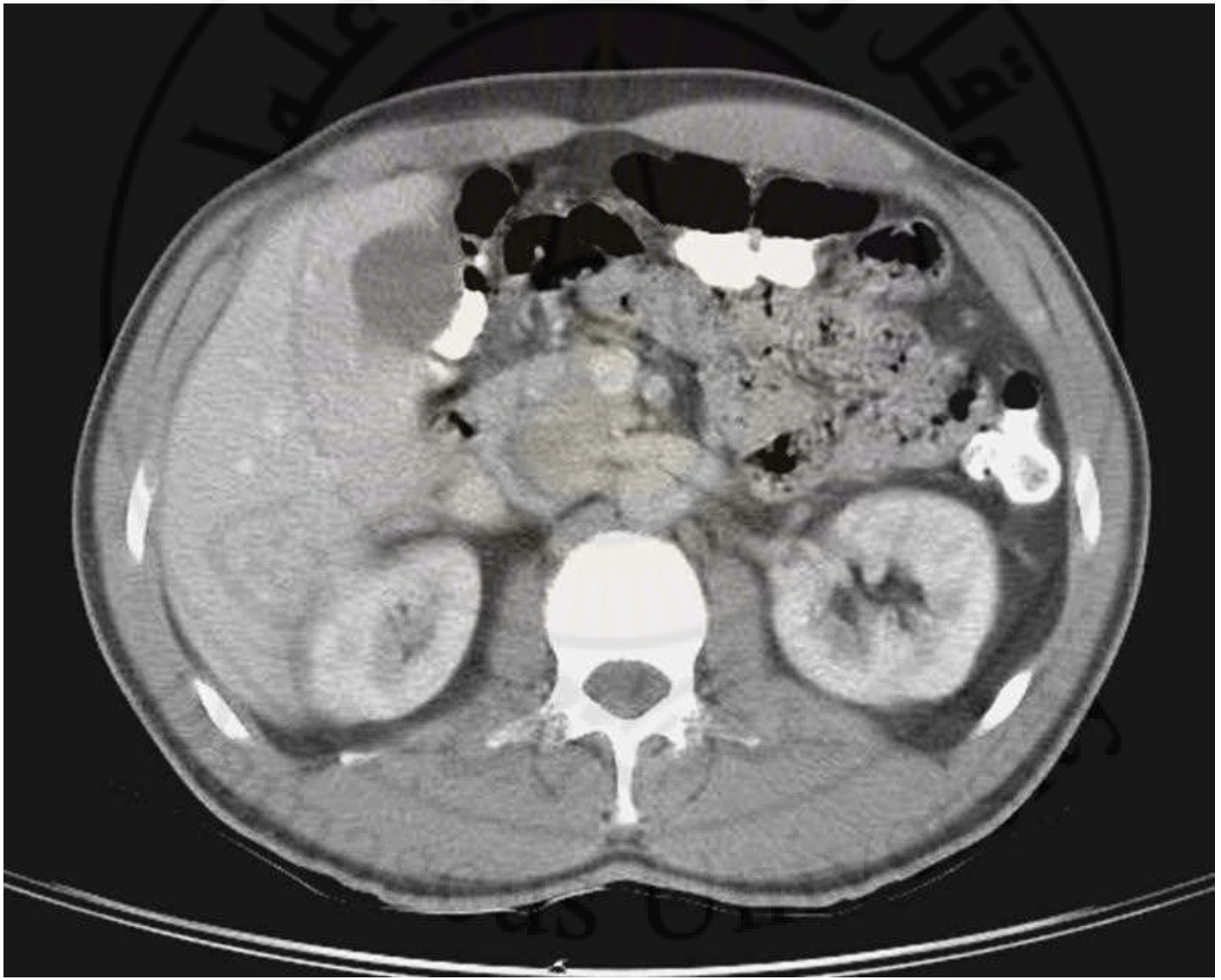



Thank You

# جوف البطن

# Abdominal Cavity

# البطن Abdomen

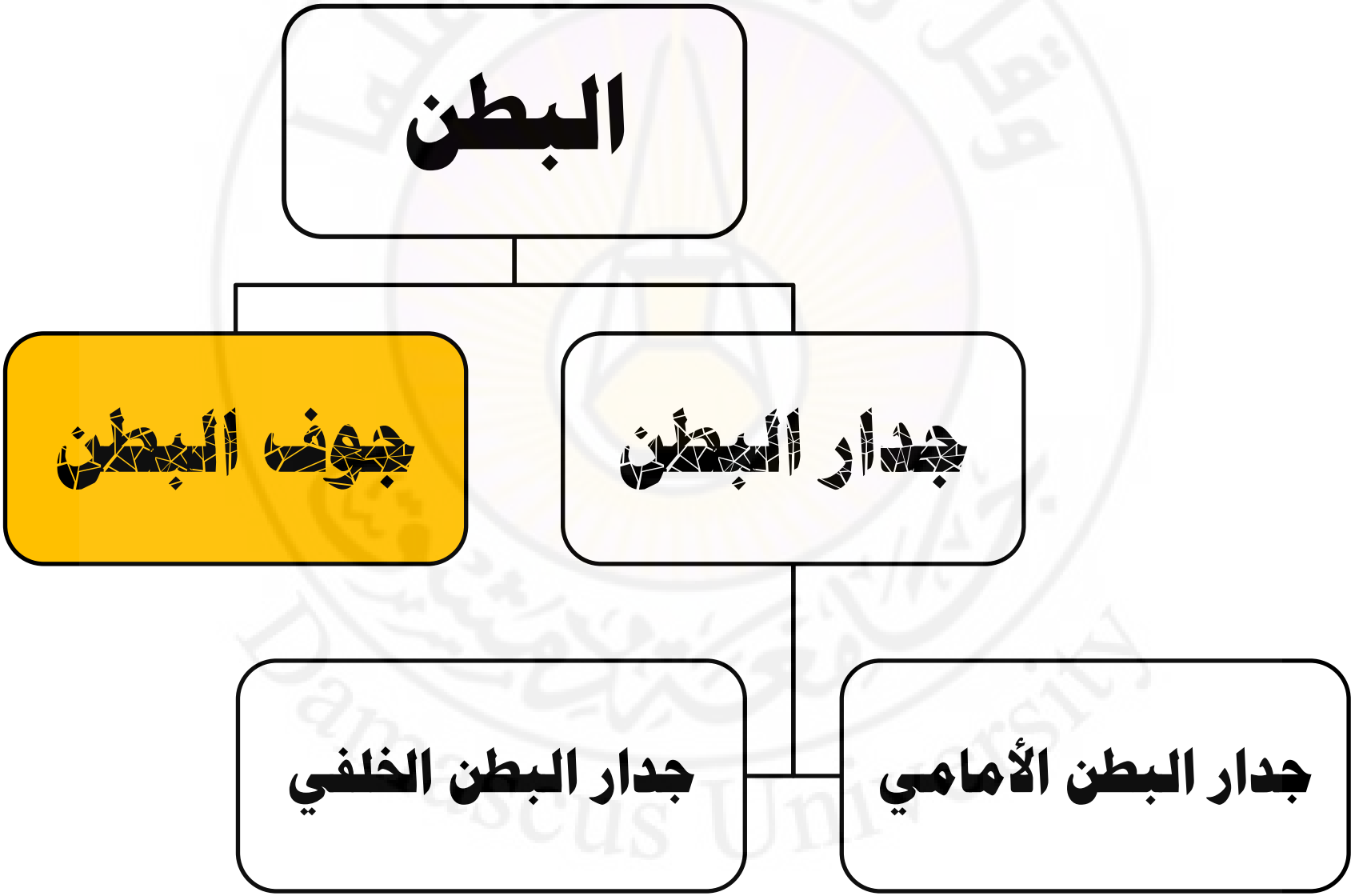

# جوف البطن

# Abdominal Cavity

Damascus University

# البريتوان Peritoneum

- **البريتوان** غشاء رقيق:
  - ✓ يبطن جدار البطن (البريتوان الجداري Parietal)
  - ✓ يغطي معظم أحشاء البطن (البريتوان الحشوي Visceral)
- **جوف البريتوان:** المسافة الكامنة بين طبقتي البريتوان الجدارية والحشوية
- تكون أحشاء البطن:
  - ✓ إما معلقة في جوف البريتوان عبر طيات من البريتوان (المساريقا): **أعضاء داخل البريتوان Intra-peritoneal Organs**
  - ✓ أو خارج جوف البريتوان: **أعضاء خلف البريتوان Retro-peritoneal Organs**

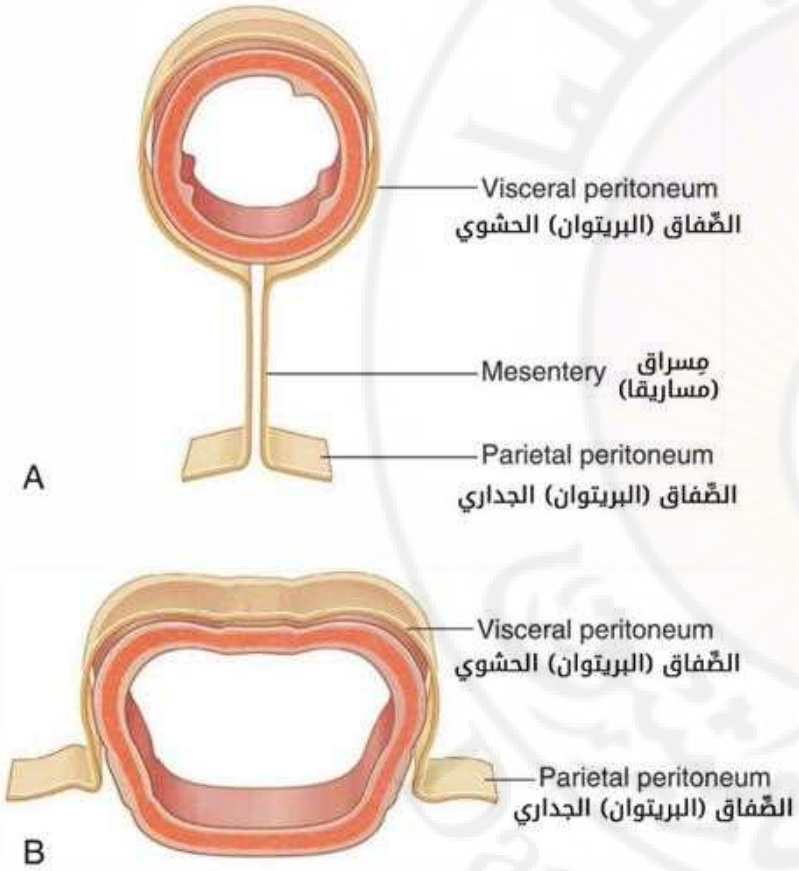

# المساريق Mesenteries

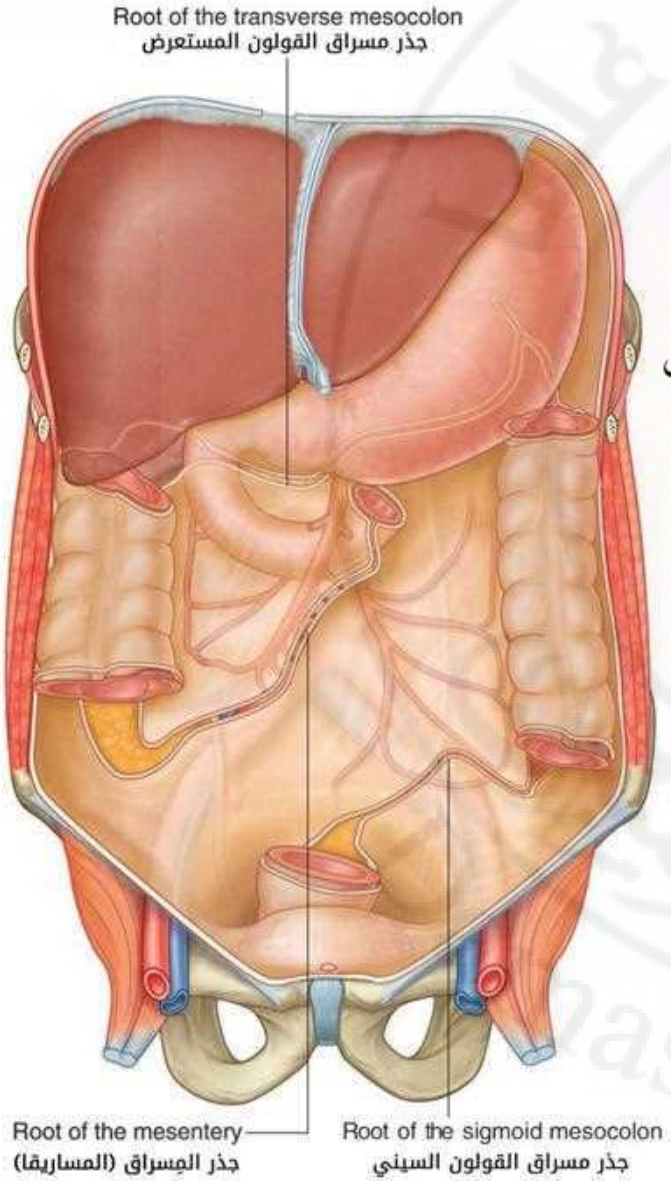


- **المساريق:** طيات بريتوانية تثبت الأحشاء على جدار البطن الخلفي
- **دورها:**
  - ✓ تسمح ببعض الحركة للأحشاء
  - ✓ تعمل كناقل للأوعية الدموية والأوعية اللمفاوية والأعصاب لتوصلها إلى الأحشاء
- تشمل:

1. مسراق (مساريقا) المعي الدقيق
2. مسراق الكولون المستعرض
3. مسراق الكولون السيني

# جوف البريتوان Peritoneal Cavity

- يقسم جوف البريتوان إلى:

✓ **الكيس الصغير Lesser Sac (الجراب الثربي Omental Bursa)**: خلف المعدة والكبد

✓ **الكيس الكبير Greater Sac**: معظم جوف البريتوان

- يتصل الكيس الصغير مع الكيس الكبير عبر **الثقبة الثربية**

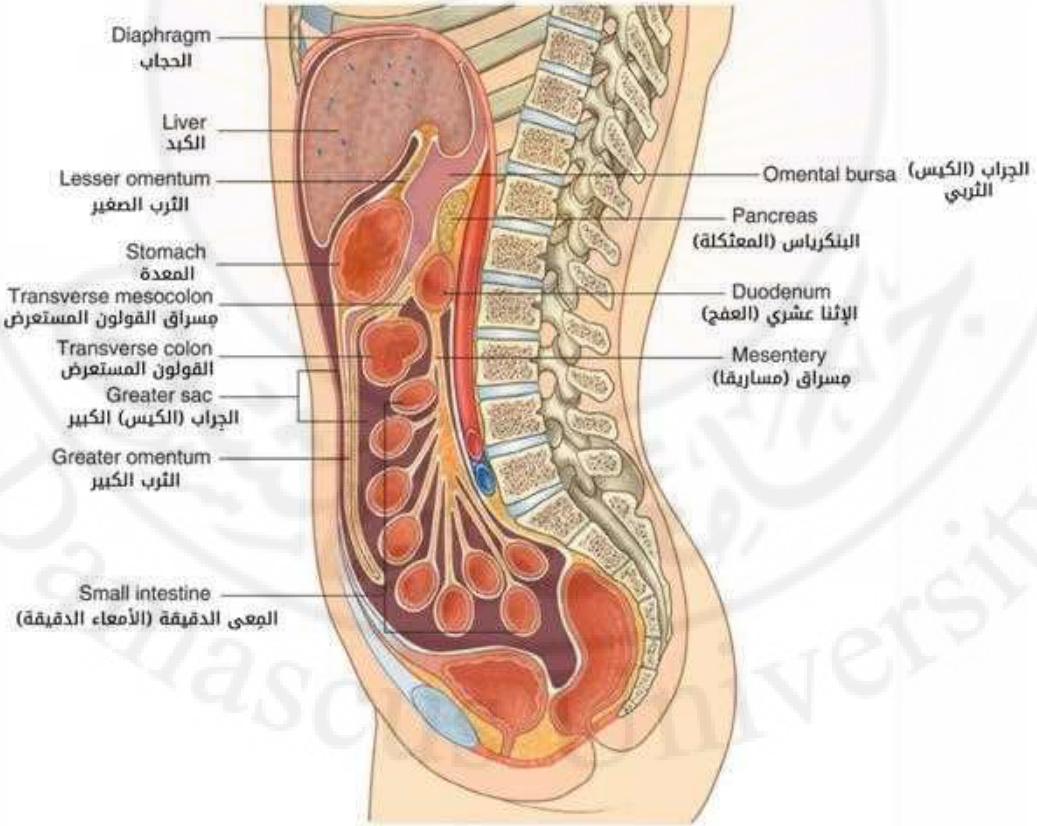

# جوف البريتوان Peritoneal Cavity

- يقسم جوف البريتوان إلى:

✓ **الكيس الصغير Lesser Sac (الجراب الثربي Omental Bursa):** خلف المعدة والكبد

✓ **الكيس الكبير Greater Sac:** معظم جوف البريتوان

- يتصل الكيس الصغير مع الكيس الكبير عبر **الثقبة الثربية**

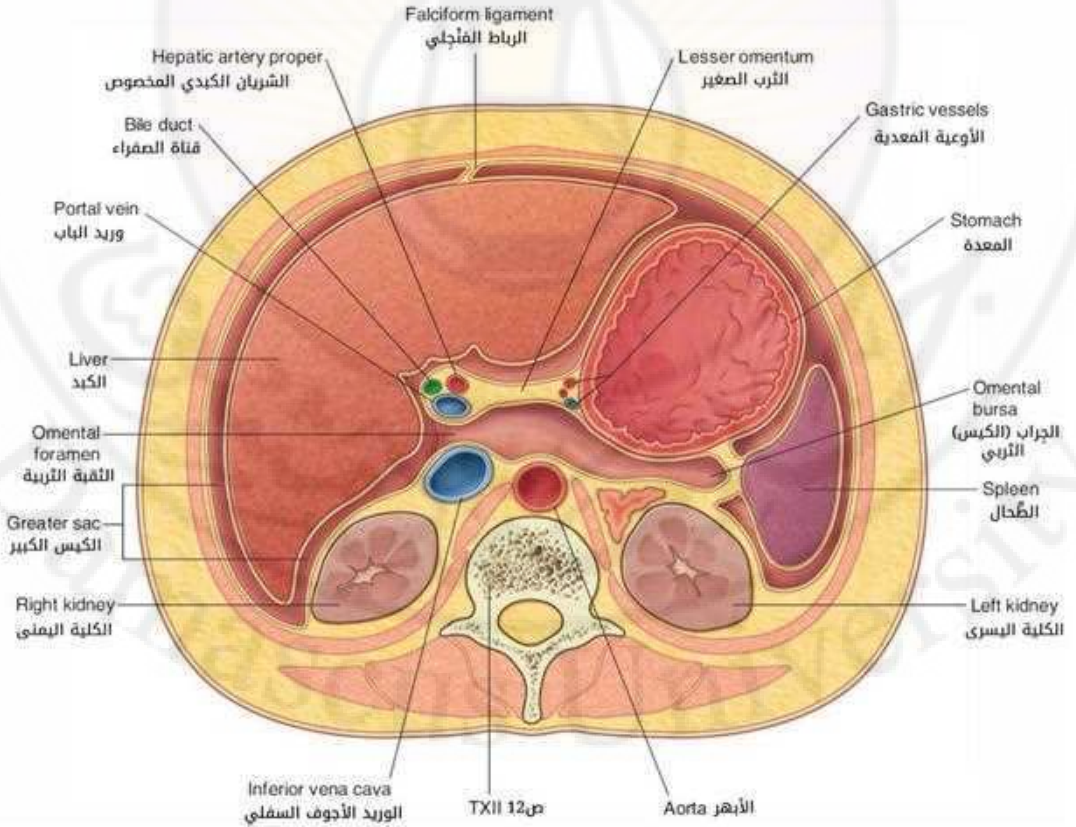

# الثربان Omenta

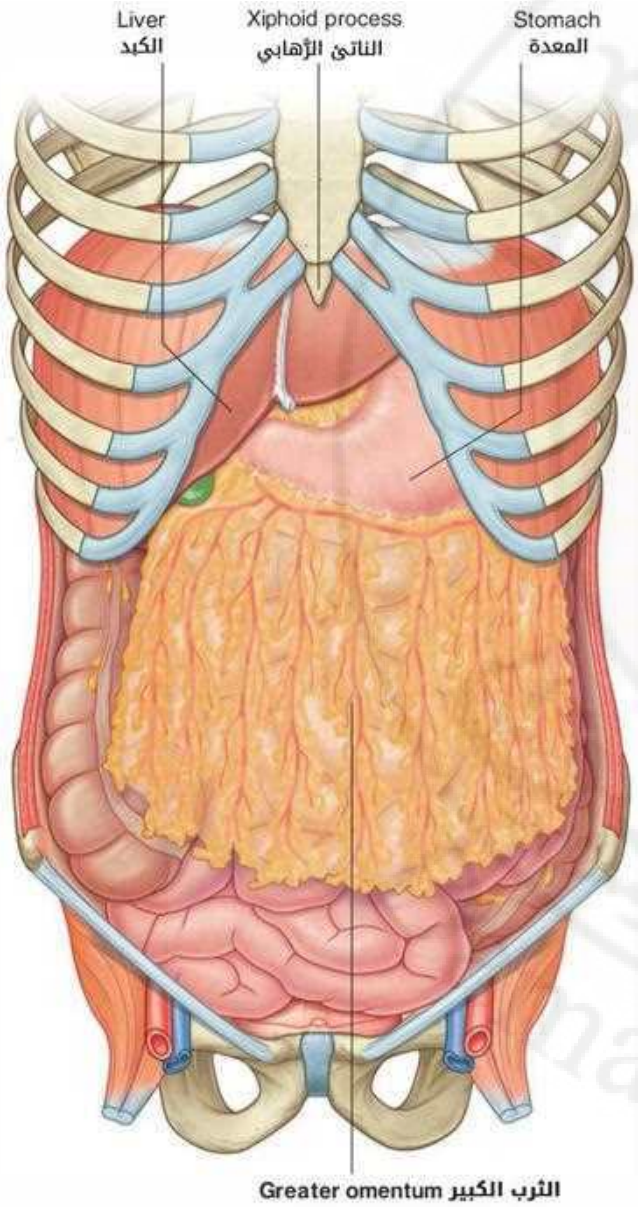


- يوجد ثربان:

❑ **الثرب الكبير Greater Omentum:**

- طية بريتوانية بشكل المئزر
- يحتوي نسيج شحمي
- يمتد من الانحناء الكبير للمعدة + القسم الأول من العفج
- ينزل أمام: الكولون المستعرض والمعي الدقيق
- ثم يصعد ليرتكز على مسراق الكولون المستعرض

# الثربان Omenta

- يوجد ثربان:

❑ **الثرب الصغير Lesser Omentum:**

- يمتد من الانحناء الصغير للمعدة + القسم الأول من العفج
- يرتكز على السطح السفلي للكبد

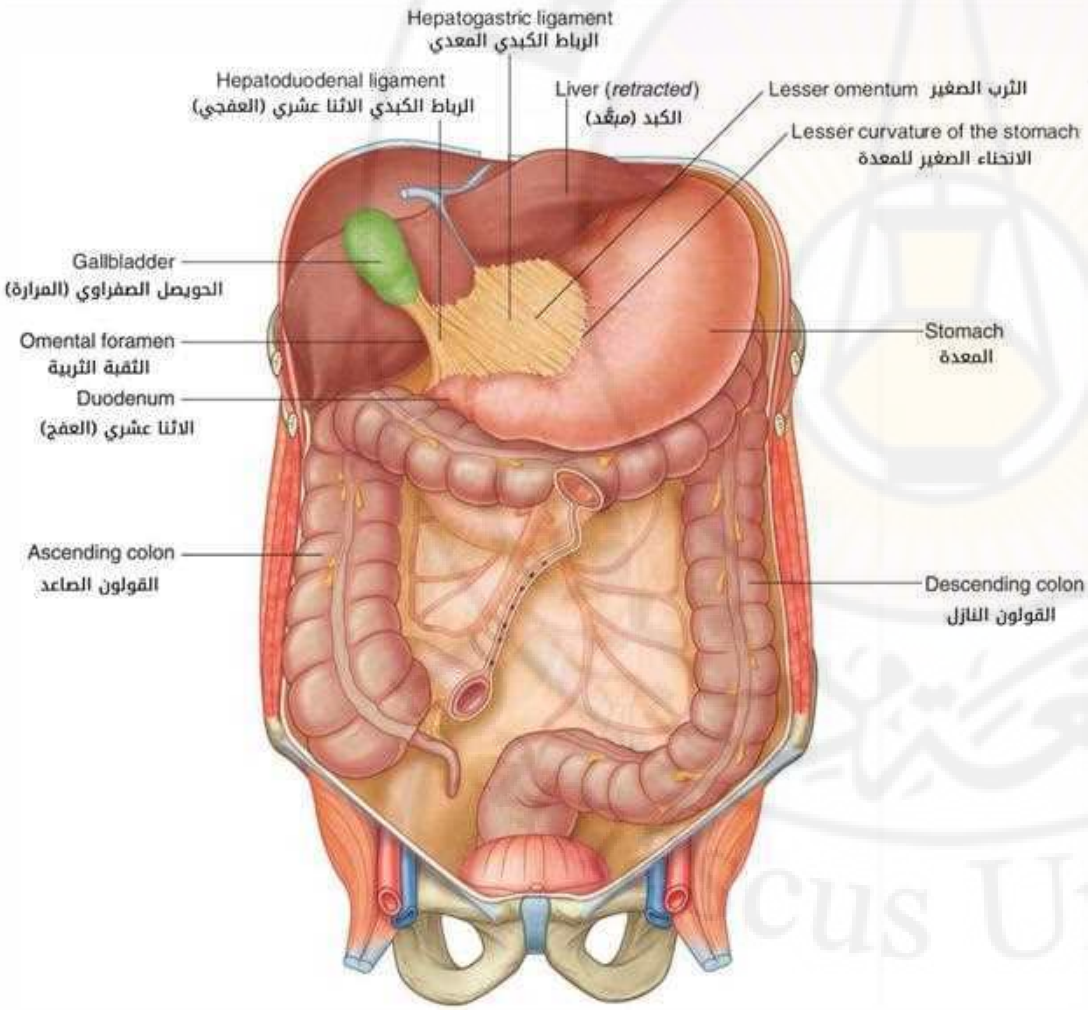

# الطبوغرافية السطحية

## . نموذج الأرباع الأربعة

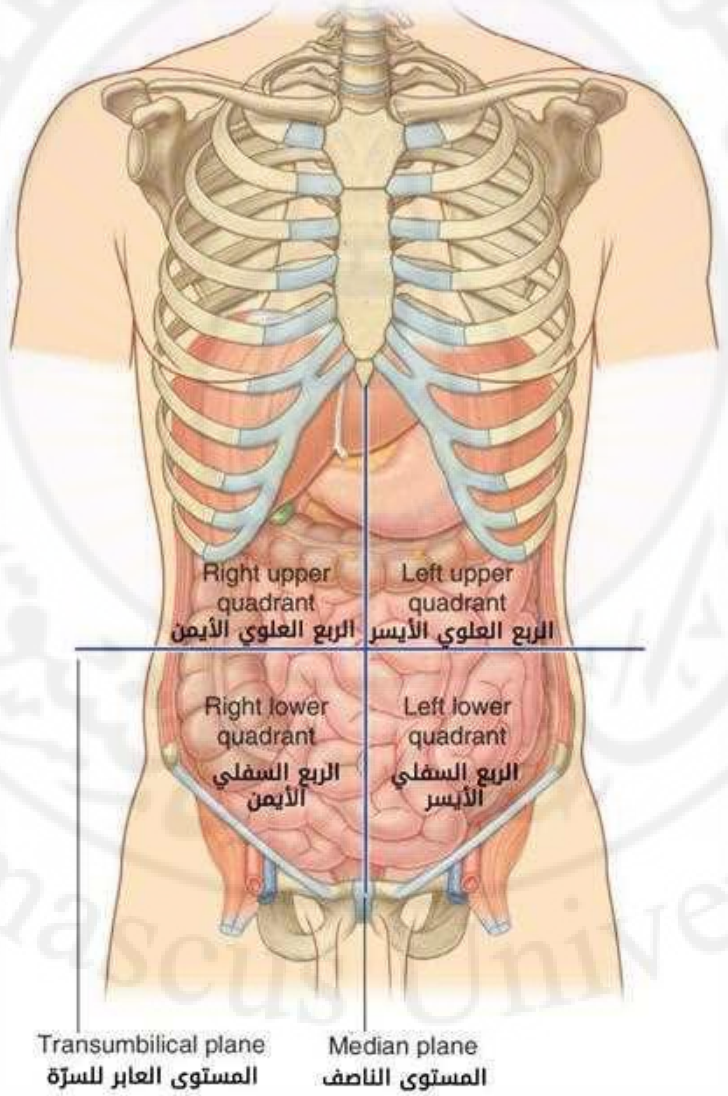

# الطبوغرافية السطحية

## . نموذج النواحي التسعة

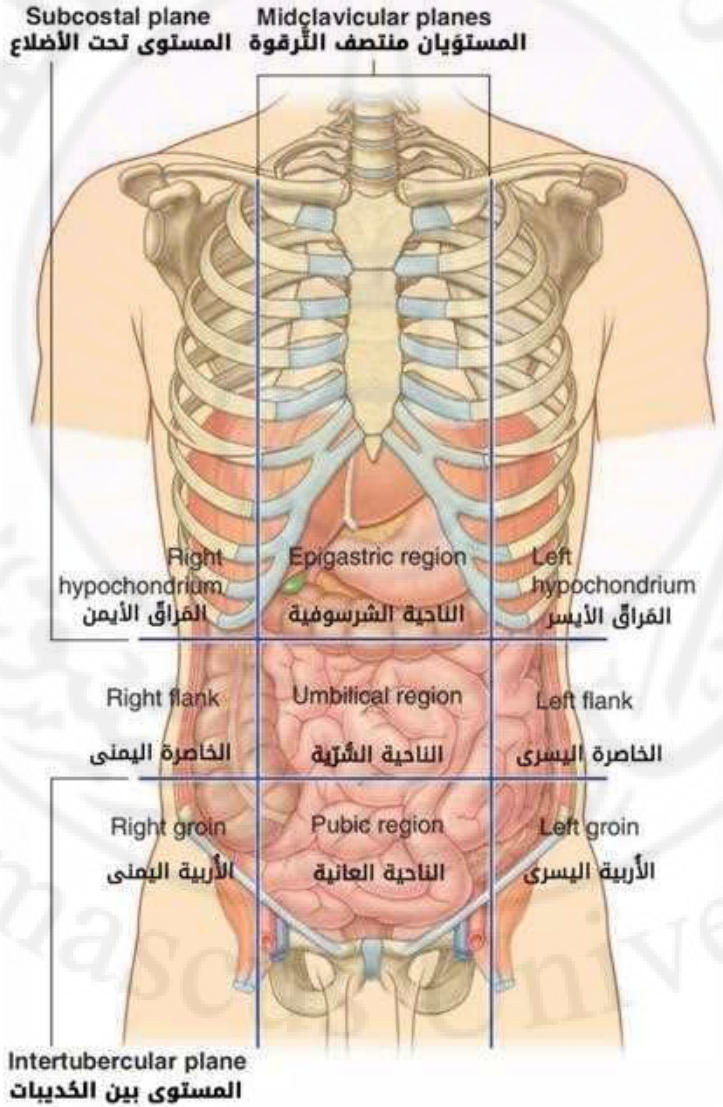

# محتويات جوف البطن

- **الجهاز الهضمي ضمن البطن:**

المري (القسم البطني) – المعدة – المعي الدقيق – المعي الغليظ

- **الأعضاء الملحقة بالجهاز الهضمي ضمن البطن:**

الكبد – الجهاز الصفراوي – البنكرياس

- **الأعضاء المتوضعة على جدار البطن الخلفي:**

الكليتان – الحالبان – الغدتان الكظريتان
الشرايين – الأوردة – الأعصاب – الأوعية اللمفية

**الطحال**

# الجهاز الهضمي ضمن البطن

# The Digestive System

# الجهاز الهضمي The Digestive System

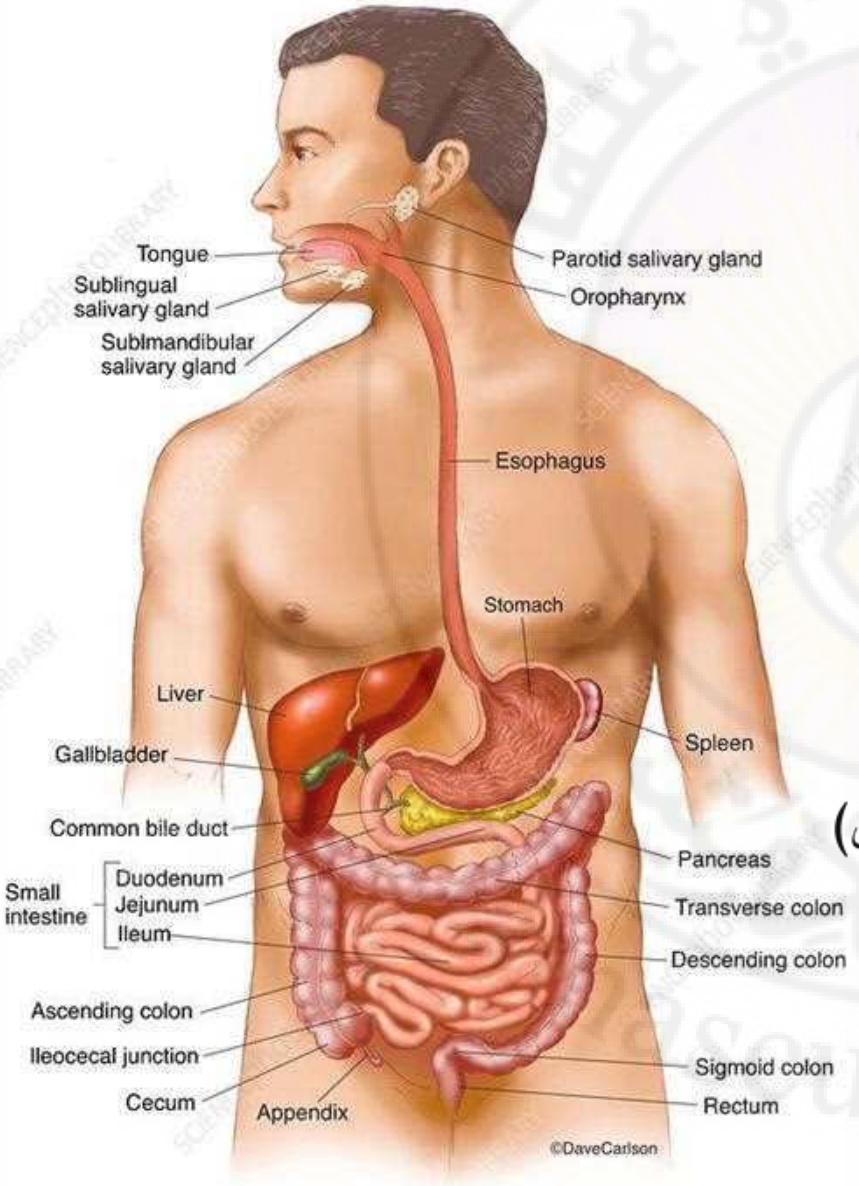


- يمتد من الفم إلى الشرج
- يتألف من:

✓ جوف الفم

✓ البلعوم (الفموي)

✓ المري

✓ المعدة

✓ المعي الدقيق

✓ المعي الغليظ

**السبيل المعدي المعوي**

✓ الأعضاء الملحقة بالجهاز الهضمي:

(الغدد اللعابية – الكبد – الجهاز الصفراوي – البنكرياس)

*** وظائفه:**

- المضغ – البلع – الهضم – الامتصاص – الاطراح

# الجهاز الهضمي ضمن البطن



# 1. المري البطني Abdominal Esophagus

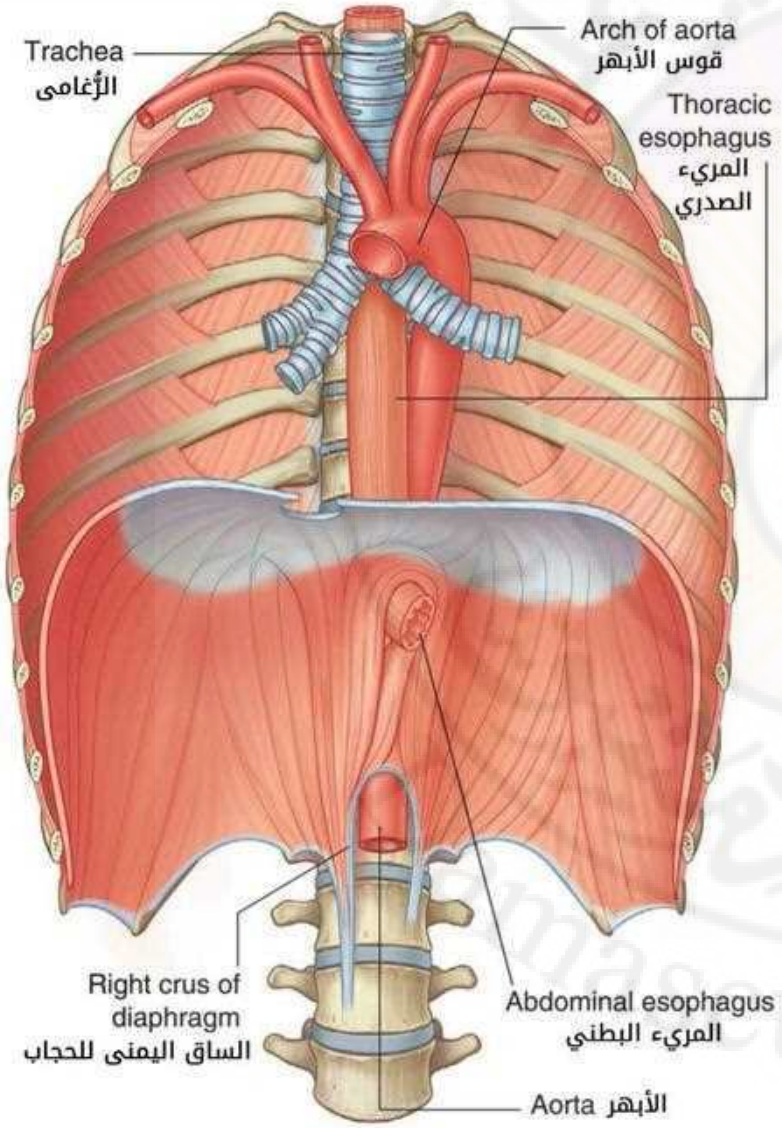


- يمثل الجزء القاصي القصير من المري الواقع ضمن جوف البطن
- يدخل إلى جوف البطن عبر الفرجة المريئية في الحجاب بمستوى T10
- يرافقه الجذعان المبهميان الأمامي والخلفي (من العصبين المبهميين الأيمن والأيسر)

# 2. المعدة Stomach

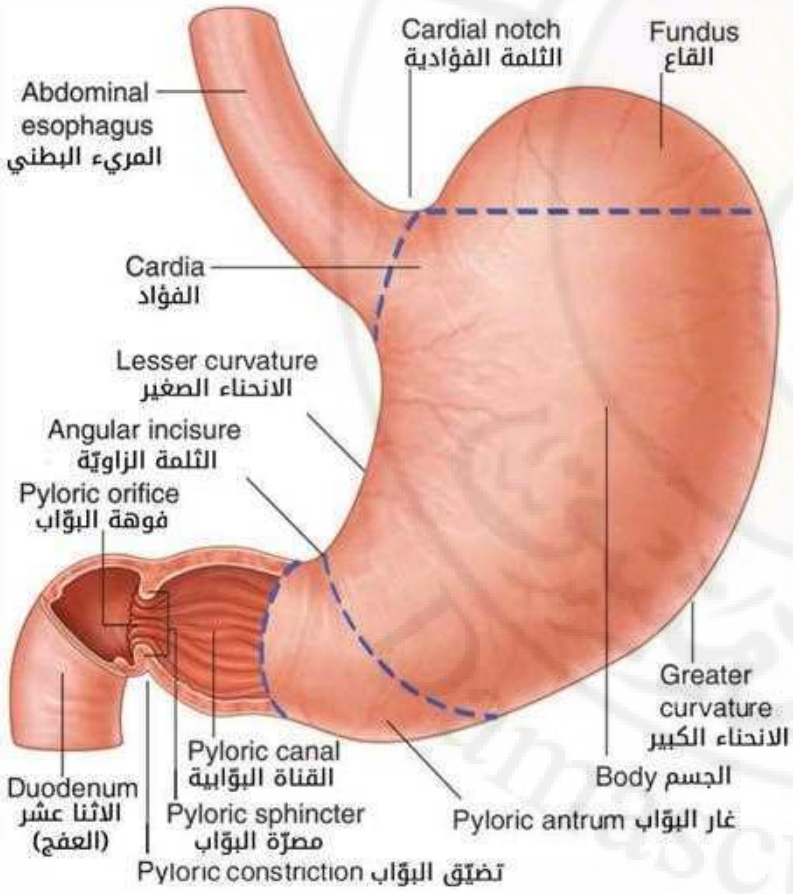


- تقع بين المري البطني والمعي الدقيق
- تقع في مناطق البطن: الشرسوف – السرة – المراق الأيسر
- لها شكل حرف J
- لها سطحان: أمامي + خلفي
- لها فوهتان:

✓ **فوهة الفؤاد:** للاتصال مع المري – لا توجد مصرة تشريحية – مصرة فيزيولوجية فقط (طبقة دائرية من العضلات الملس)

✓ **فوهة البواب:** للاتصال مع العفج – المصرة البوابية (مصرة تشريحية وفيزيولوجية)

# 2. المعدة Stomach

* أقسام المعدة:

1. الفؤاد Cardia
2. القاع Fundus (يحوي فقاعة هوائية عادة)
3. الجسم Body
4. القسم البوابي:

- ✓ غار البواب Pyloric Antrum
- ✓ القناة البوابية Pyloric Canal (تنتهي بالمصرة البوابية Pyloric Sphincter)

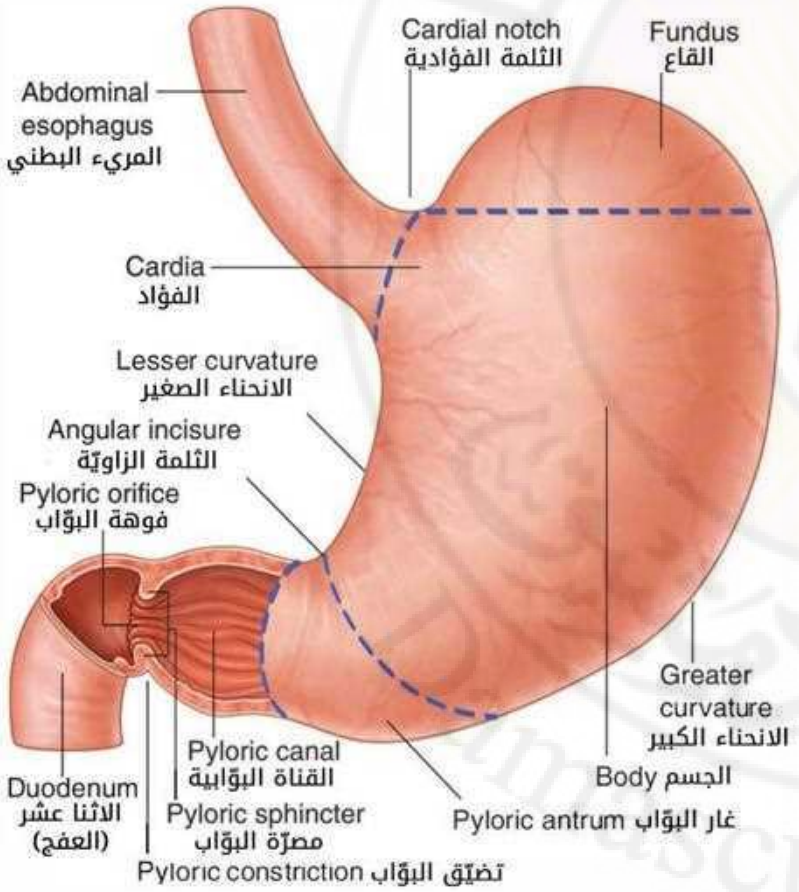


- للمعدة انحناءان:

- ✓ الانحناء الكبير Greater Curvature
- ✓ الانحناء الصغير Lesser Curvature

# 3. المعي الدقيق Small Intestine

- الجزء الأطول من الجهاز الهضمي (حوالي 6-7 م)
- يمتد من بواب المعدة حتى الوصل اللفائفي الأعوري
- يتألف من 3 أقسام:
  - ✓ العفج Duodenum
  - ✓ الصائم Jejunum
  - ✓ اللفائفي (الدقاق) Ileum

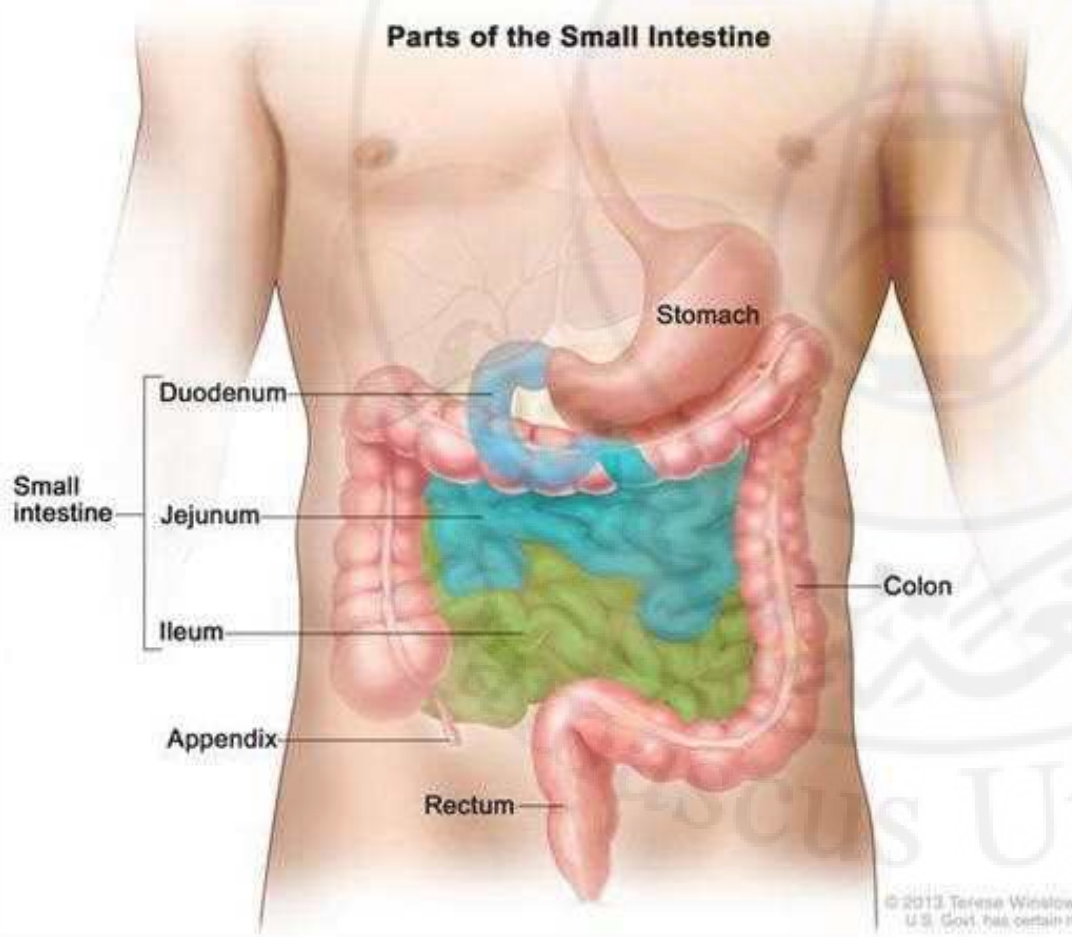

# 3. المعي الدقيق Small Intestine

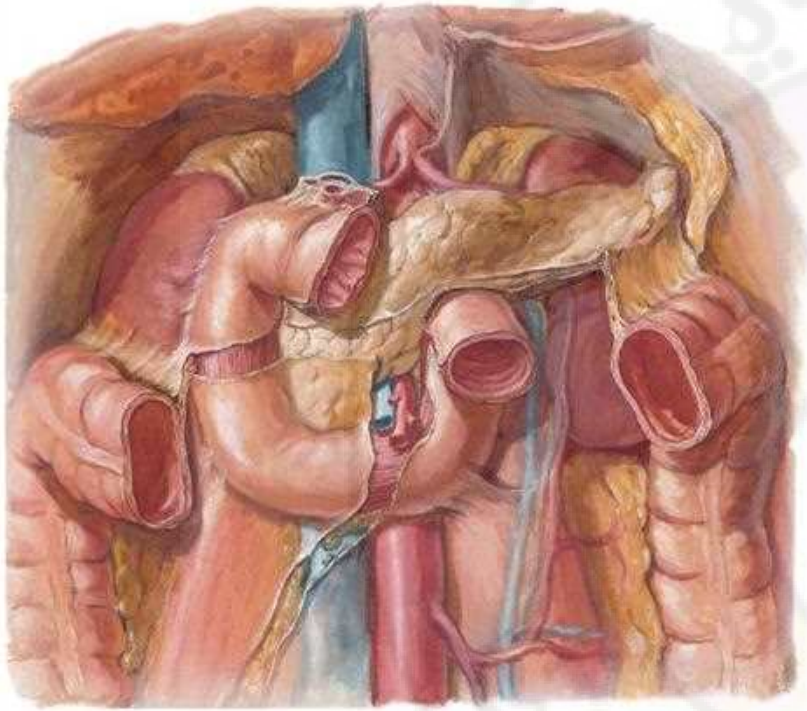

## I. العفج (الاثنا عشري) Duodenum:

- أنبوب بشكل حرف C
- يصل المعدة بالصائم
- ينحني حول رأس البنكرياس
- معظمه خلف البريتوان

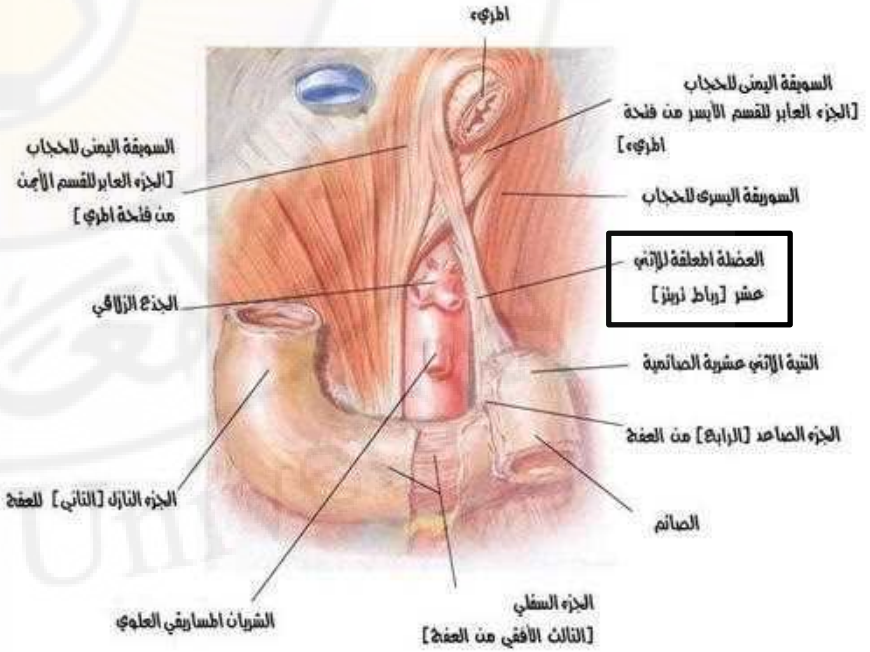


*** رباط ترايتز Ligament of Treitz:**

- الرباط (العضلة) المعلق للعفج
- طية بريتوانية (تحمل أليافاً عضلية) تثبت الثنية العفجية الصائمية على الساق اليمنى للحجاب

# 3. المعي الدقيق Small Intestine

## I. العفج (الاثنا عشري) Duodenum:

- له 4 أجزاء:

1. الجزء الأول (العلوي)
2. الجزء الثاني (النازل): تنفتح فيه القناة الصفراوية المشتركة والقناة البنكرياسية الرئيسية عبر الحليمة العفجية الكبيرة (مجل فاتر)
3. الجزء الثالث (السفلي)
4. الجزء الرابع (الصاعد)

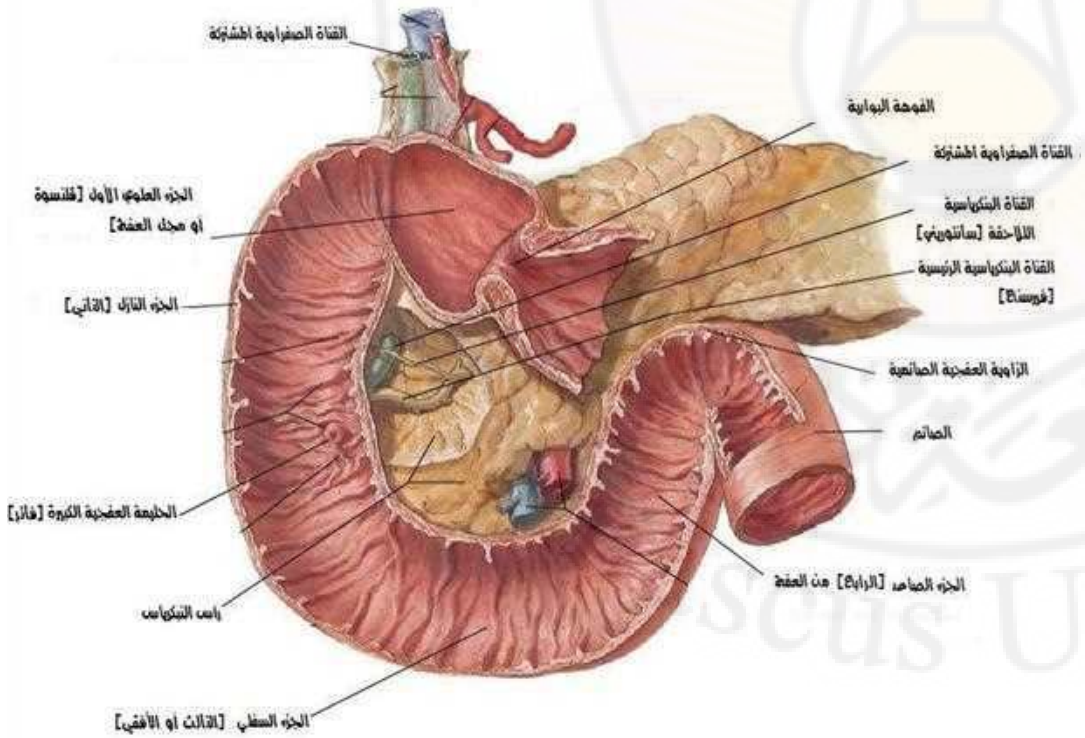

# 3. المعي الدقيق Small Intestine

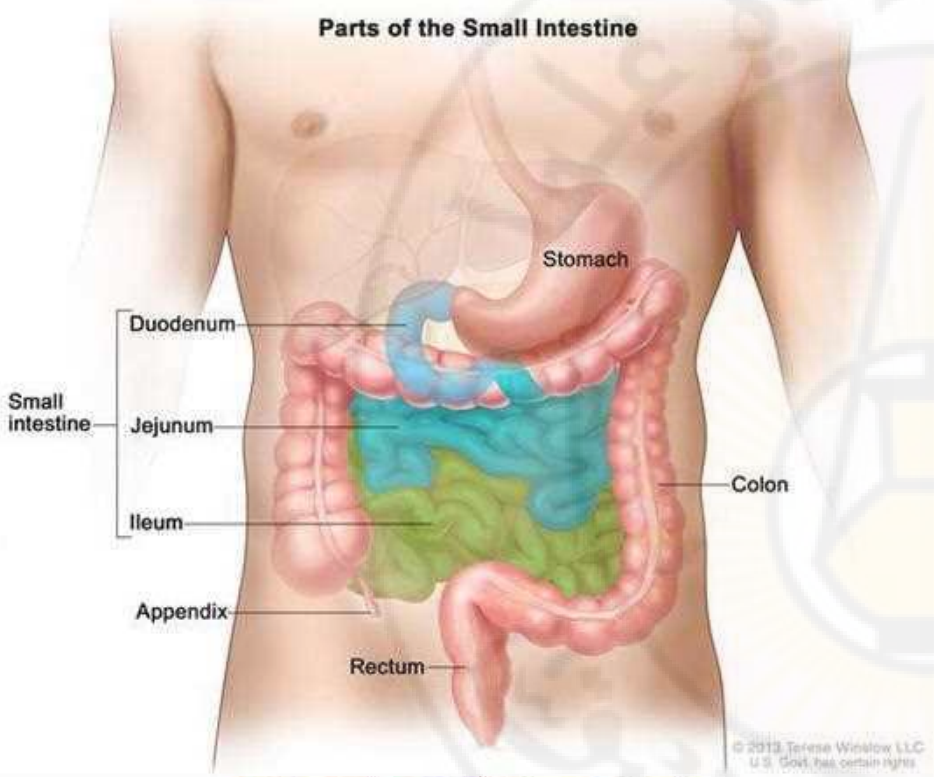




**II. الصائم Jejunum:**

- يمثل الـــ 2/5 الدانيين من بقية المعي الدقيق
- يقع بمعظمه في الربع العلوي الأيسر

**III. اللفائفي (الدقاق) Ileum:**

- يمثل الـــ 3/5 القاصية من بقية المعي الدقيق
- يقع بمعظمه في الربع السفلي الأيمن
- ينتهي بالوصل اللفائفي الأعوري

# 3. المعي الدقيق Small intestine

- يرتبط كل من الصائم واللفائفي إلى جدار البطن الخلفي عبر المساريقا

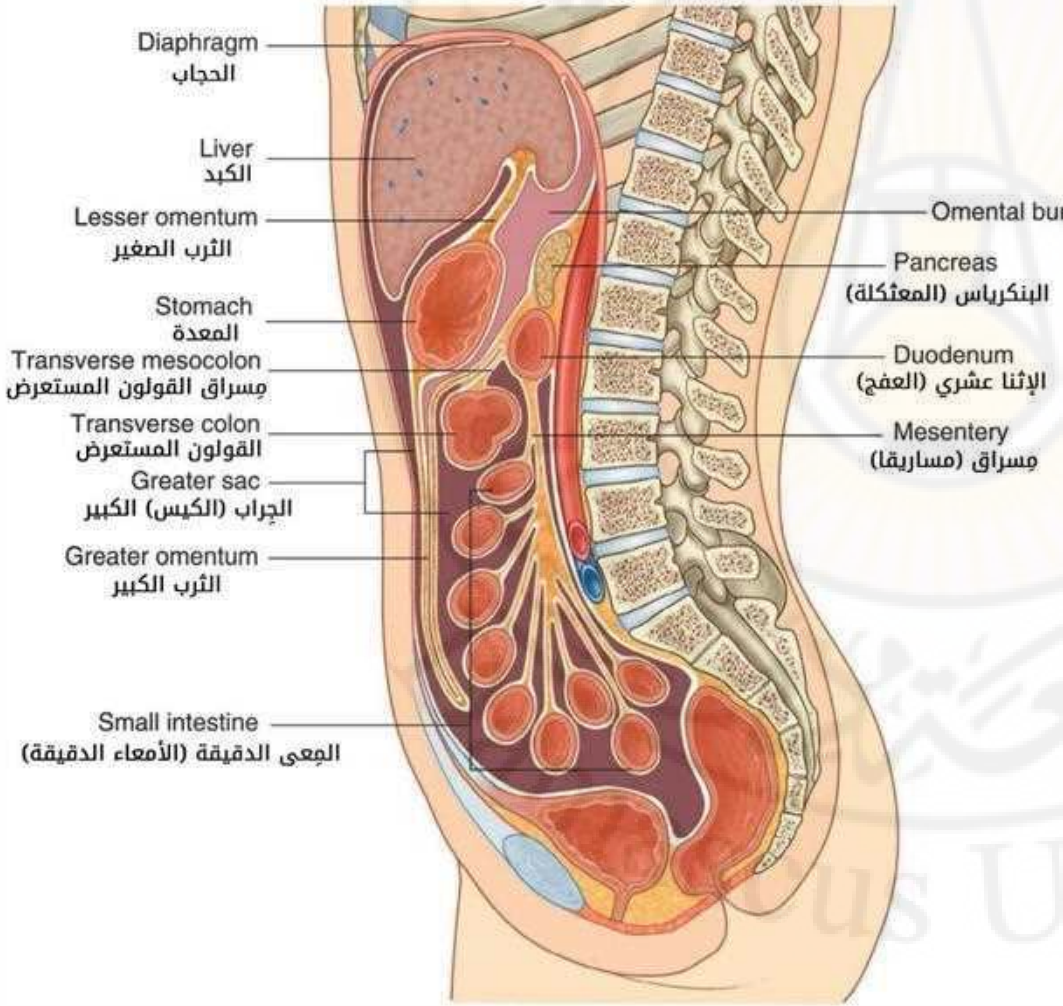


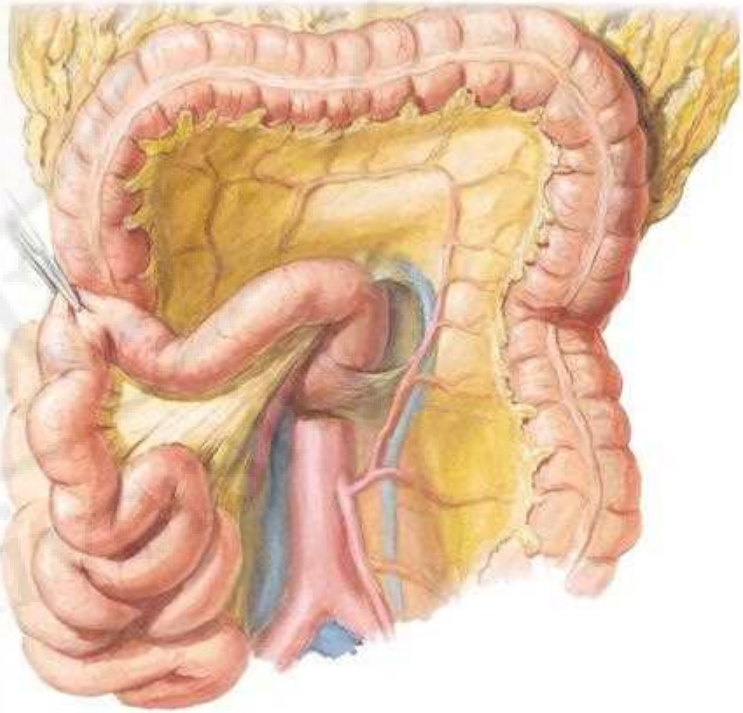

# 4. المعي الغليظ Large Intestine

- يمتد من نهاية اللفائفي حتى الشرج
- يبلغ طوله حوالي 1.5 م عند البالغين
- يتألف من:

1. الأعور
2. الزائدة الدودية
3. القولون:
   - ✓ القولون الصاعد
   - ✓ القولون المستعرض
   - ✓ القولون النازل
   - ✓ القولون السيني
4. المستقيم
5. القناة الشرجية

**ضمن الحوض**

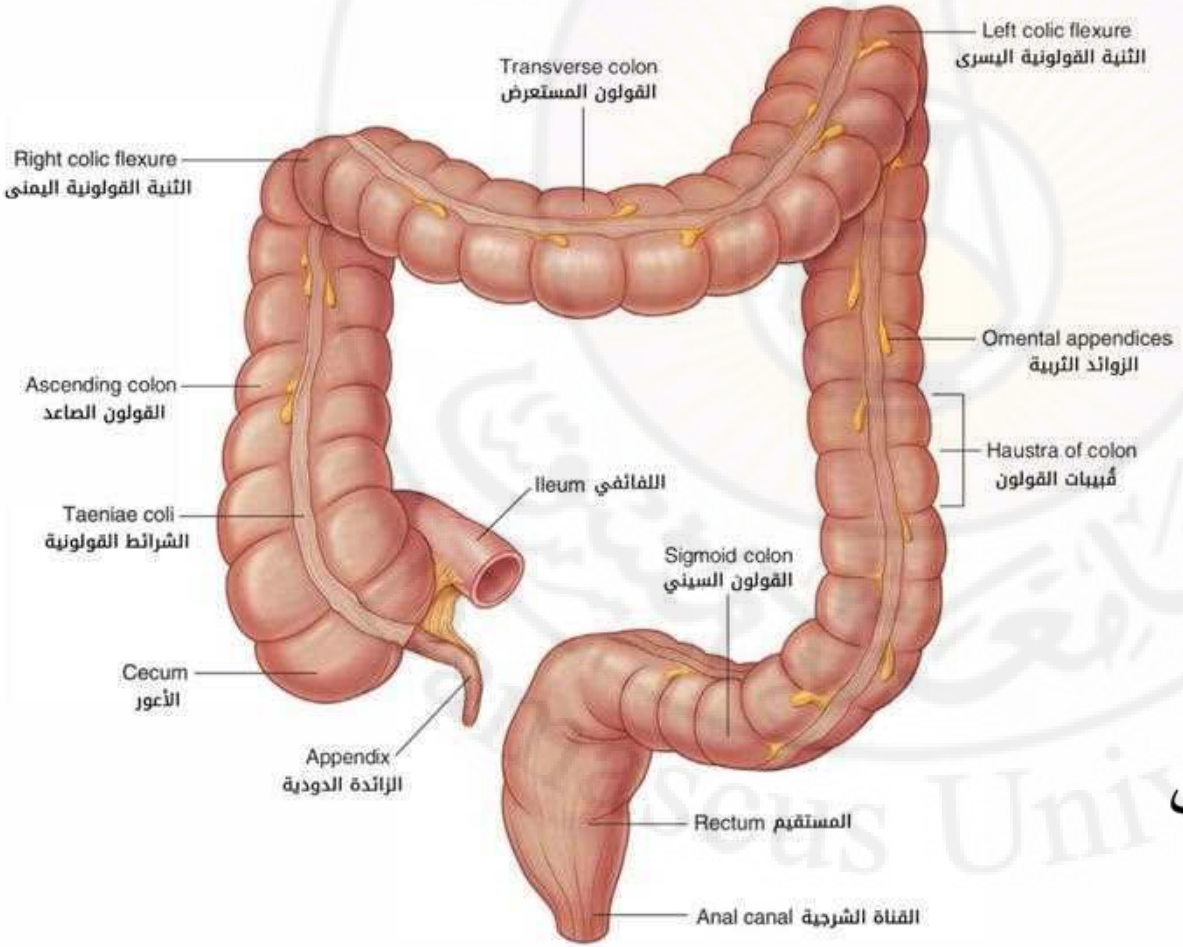

# 4. المعي الغليظ Large Intestine

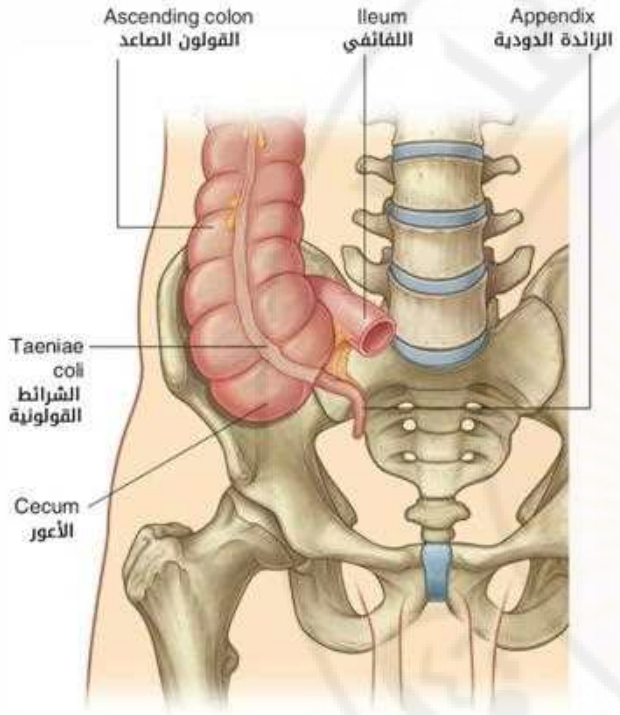


## I. الأعور Cecum:

- يقع في الحفرة الحرقفية اليمنى

## II. الزائدة الدودية Appendix:

- لها قاعدة على الأعور وذروة حرة
- تجمعات كبيرة من النسيج اللمفي في جدارها

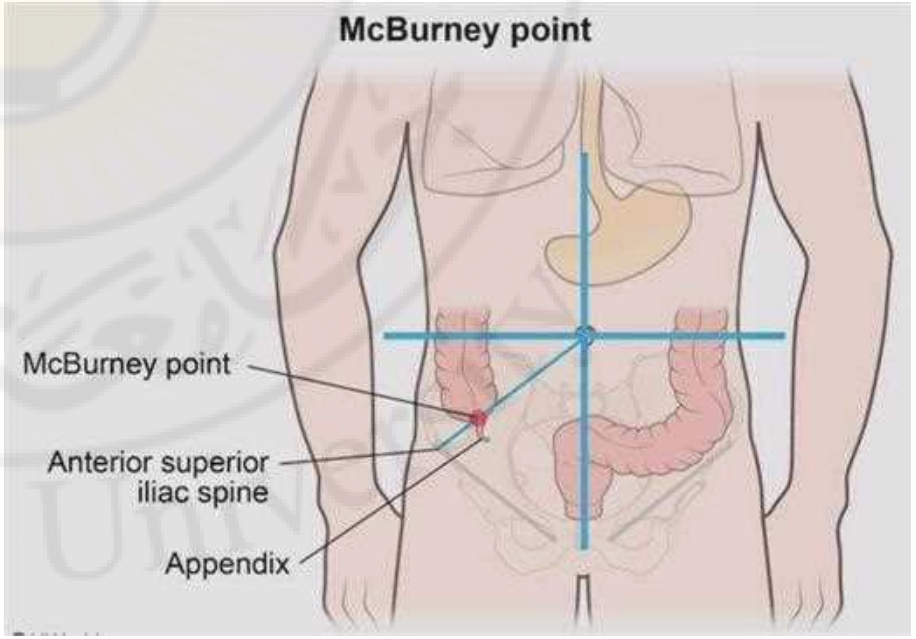


- **نقطة ماك بورني McBurney's Point:**
- تتوضع قاعدة الزائدة عند التقاء الـ 1/3 الوحشي مع الـ 1/3 المتوسط من الخط المار بين الشوكة الحرقفية الأمامية العلوية والسرة

# 4. المعي الغليظ Large Intestine

## III. القولون Colon:

- له 4 أجزاء:

1. القولون الصاعد Ascending Colon: خلف البريتوان (ثابت)
2. القولون المستعرض Transverse Colon: له مسراق (متحرك)
3. القولون النازل Descending Colon: خلف البريتوان (ثابت)
4. القولون السيني Sigmoid Colon: له مسراق (متحرك)

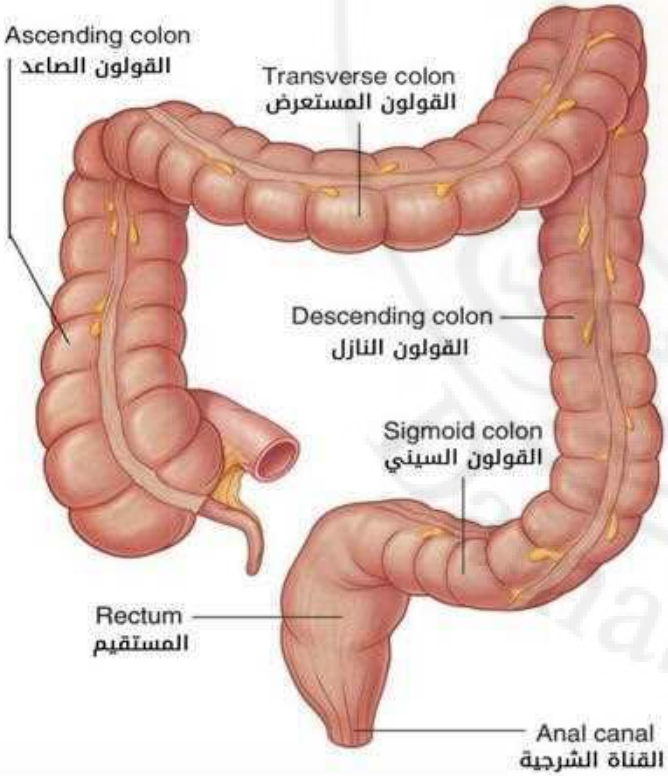


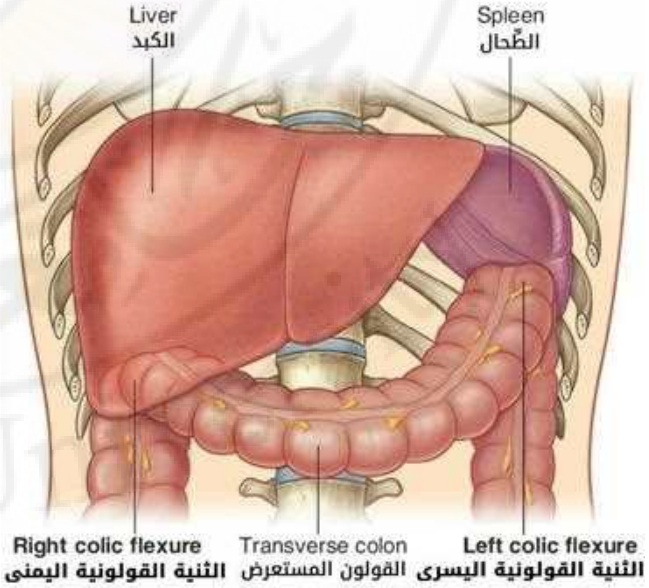

# 4. المعي الغليظ Large Intestine

## IV. المستقيم Rectum

## V. القناة الشرجية Anal Canal:

- تحوي مصرة شرجية
- لها وظيفة استمساك البراز

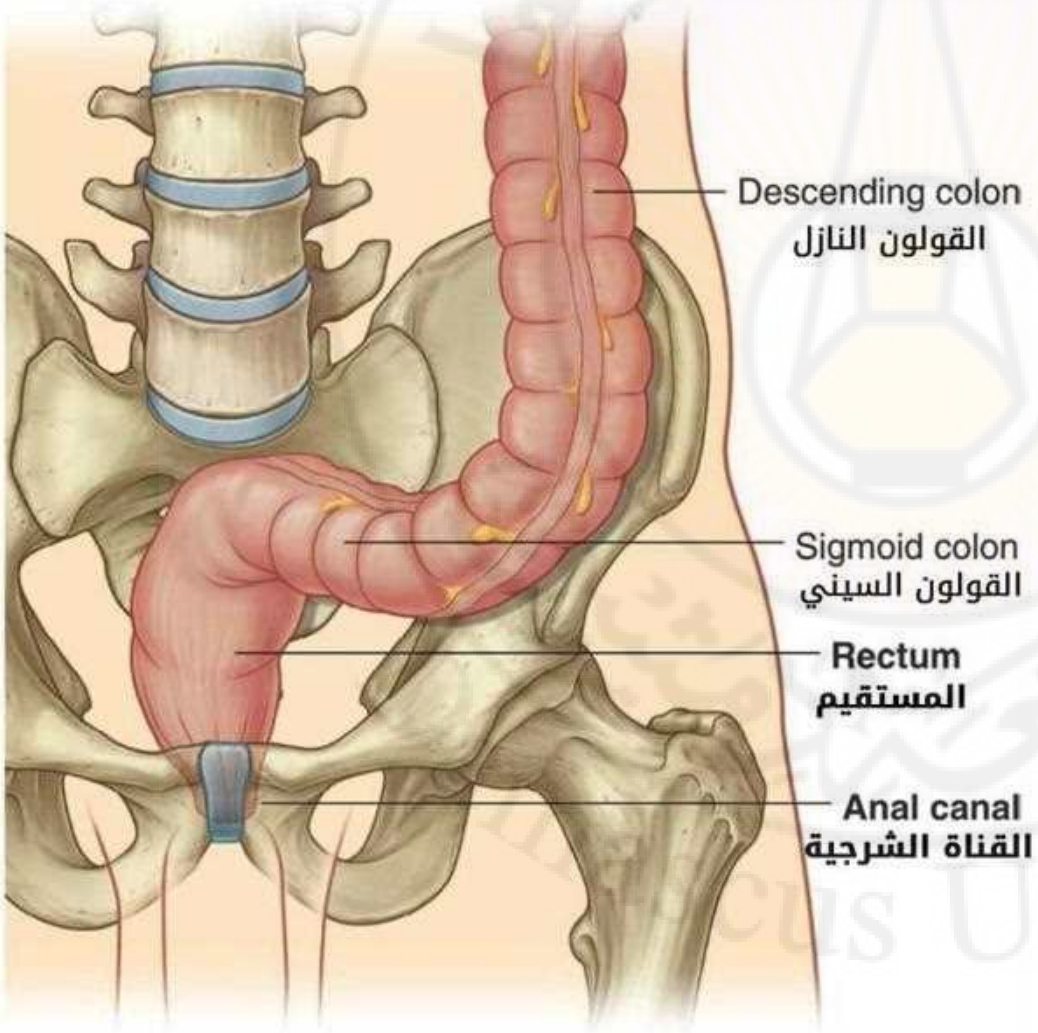

# الأعضاء الملحقة بالجهاز الهضمي ضمن البطن

# الأعضاء الملحقة بالجهاز الهضمي ضمن البطن

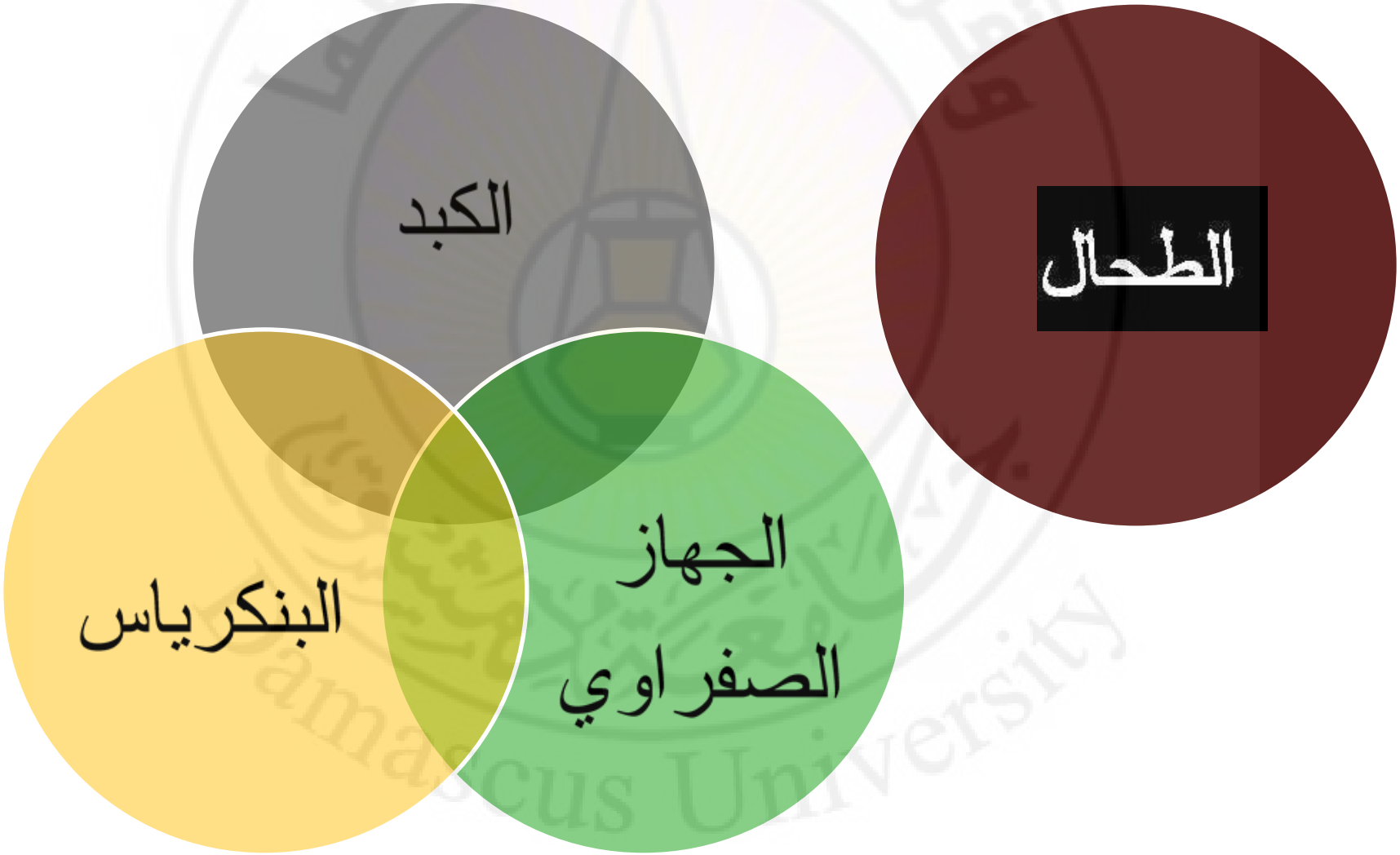

# 1. الكبد Liver

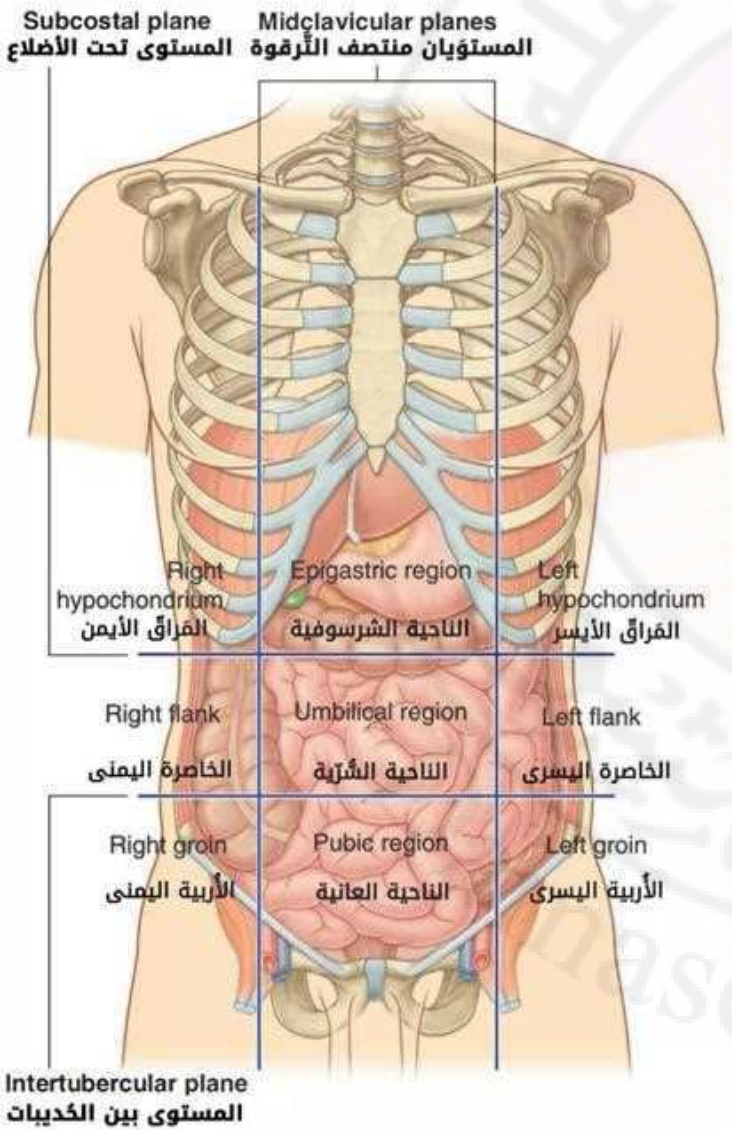


- الكبد أكبر غدد الجسم (يزن حوالي 1.5 كغ)
- يقع بشكل أساسي في: المراق الأيمن + الشرسوف (ويمتد حتى المراق الأيسر)
- **أهم وظائفه:**
  - ✓ إنتاج وإفراز الصفراء
  - ✓ استقلاب: السكريات والبروتينات والدسم
  - ✓ تصفية الدم من الأجسام الغريبة والسموم

# 1. الكبد Liver

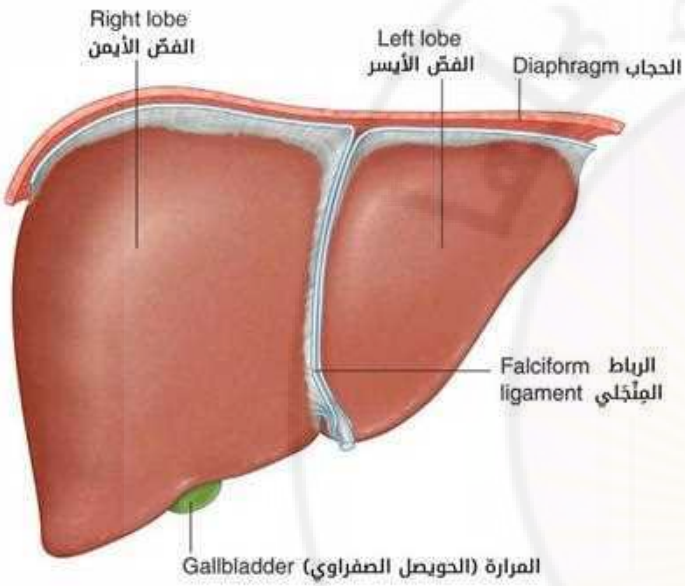


- له سطحان:

- ✓ **حجابي:** أملس محدب
- ✓ **حشوي:** غير منتظم

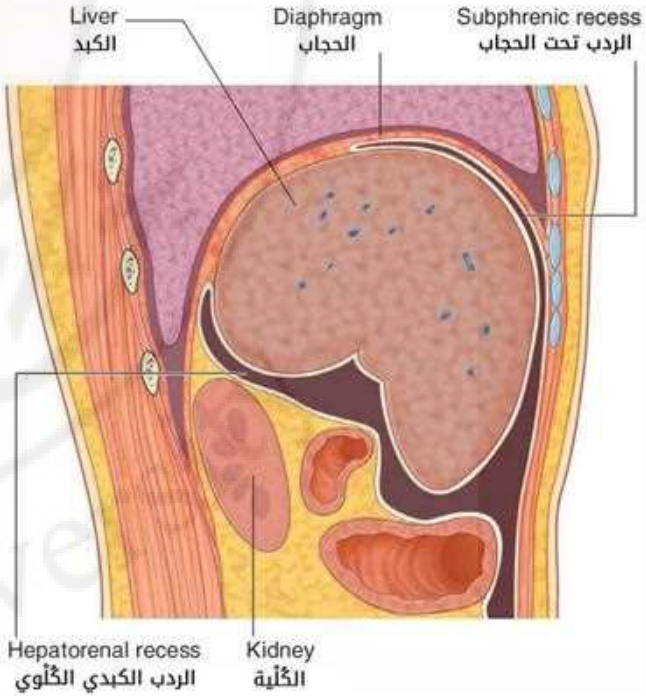


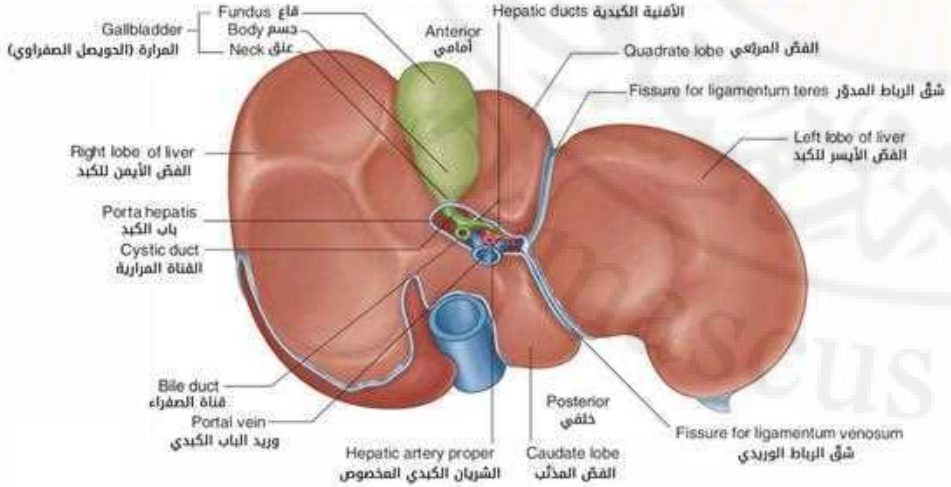

# 1. الكبد Liver

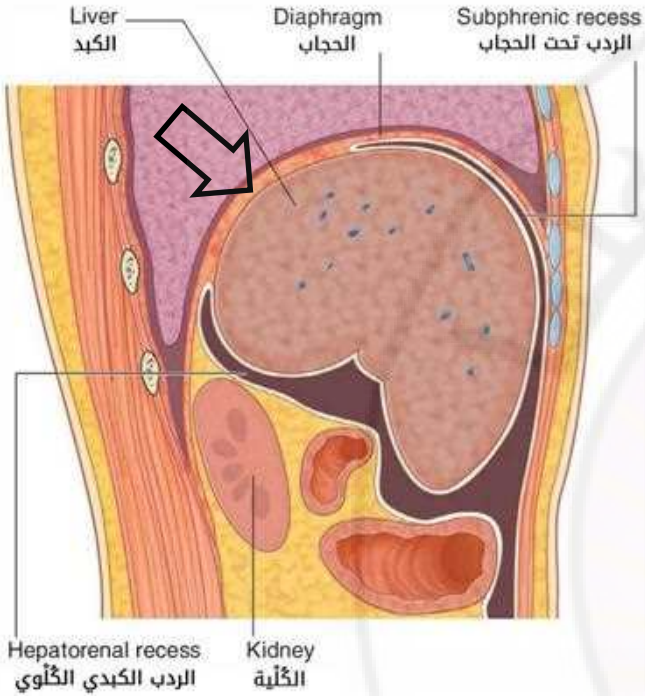


- يحاط بشكل كلي تقريباً بالبريتوان الحشوي، باستثناء منطقة مقابلة للحجاب تدعى **الباحة العارية Bare Area**

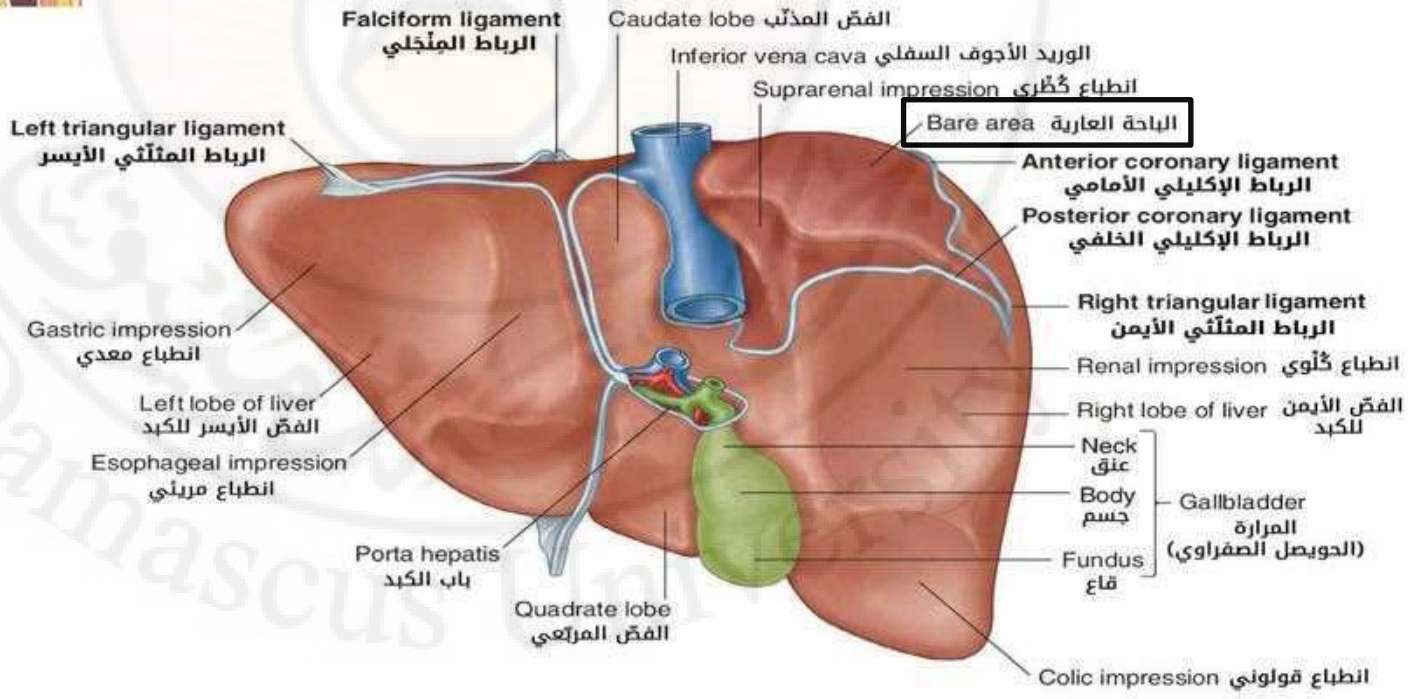

# 1. الكبد Liver

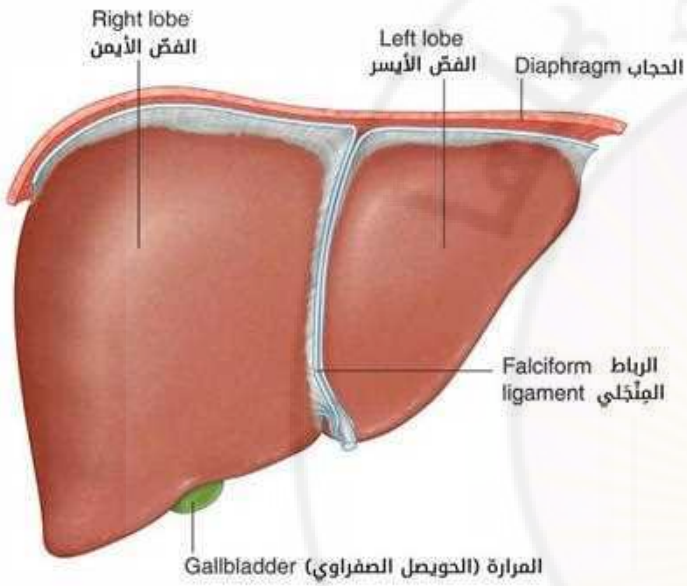


*** فصوص الكبد:**

1. الفص الأيمن Right Lobe: الأكبر
2. الفص الأيسر Left Lobe: أصغر من الأيمن
3. الفص المربعي Quadrate Lobe (أمام)
4. الفص المذنب Caudate Lobe (خلف)

– يوصف كل من الفص المربعي والفص المذنب ضمن الفص الأيمن مع العلم أنهما مستقلين وظيفياً

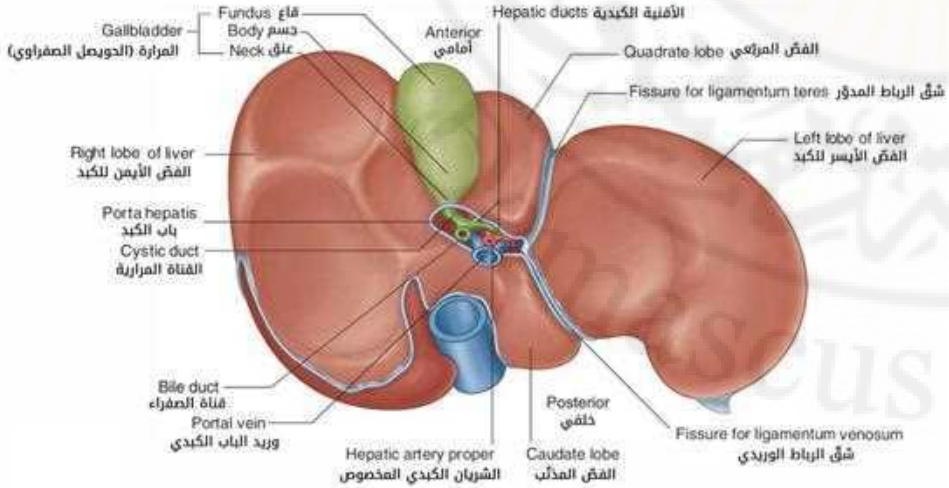

# 1. الكبد Liver

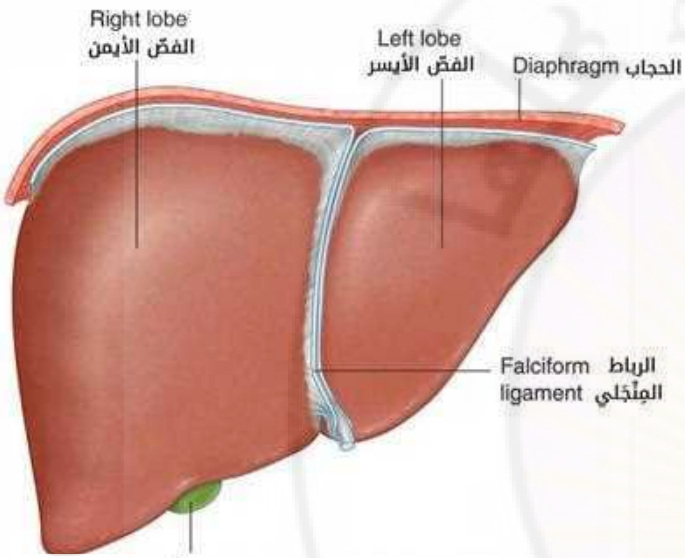


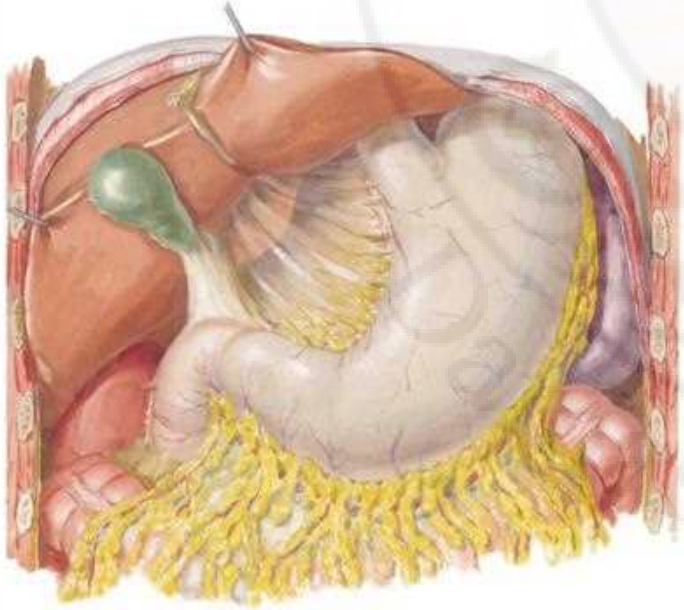

*** أربطة الكبد:**

✓ **أربطة تربط الكبد بالمجاورات:**

- مع جدار البطن الأمامي: الرباط المنجلي
- مع المعدة: الرباط الكبدي المعدي
- مع العفج: الرباط الكبدي العفجي
- مع الحجاب: - الرباطان الإكليليان (الأمامي والخلفي)
  - الرباطان المثلثيان (الأيمن والأيسر)

✓ **أربطة تمثل بقايا جنينية:**

1. الرباط المدور (بقايا الوريد السري)
2. الرباط الوريدي (بقايا القناة الوريدية)

# 1. الكبد Liver

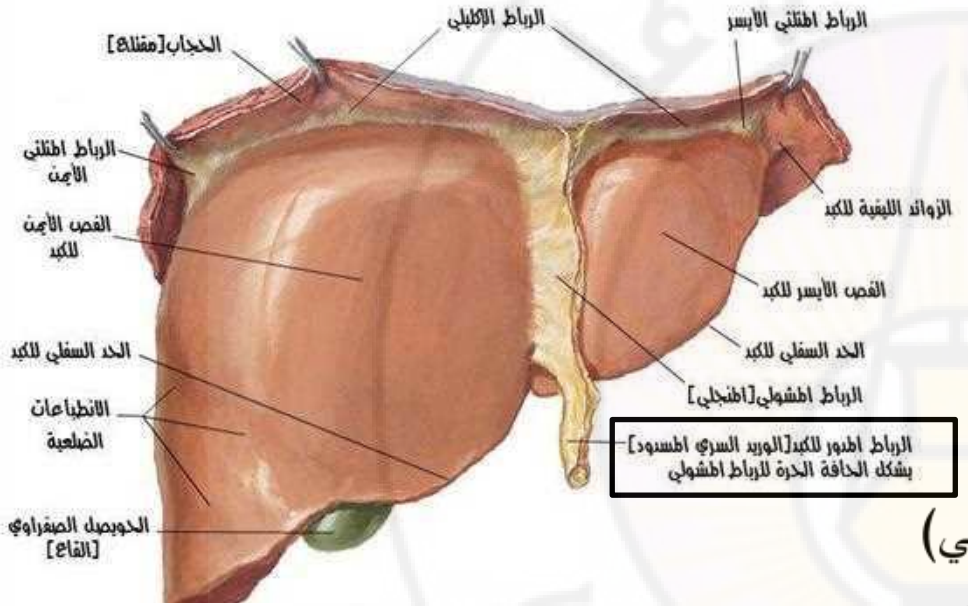


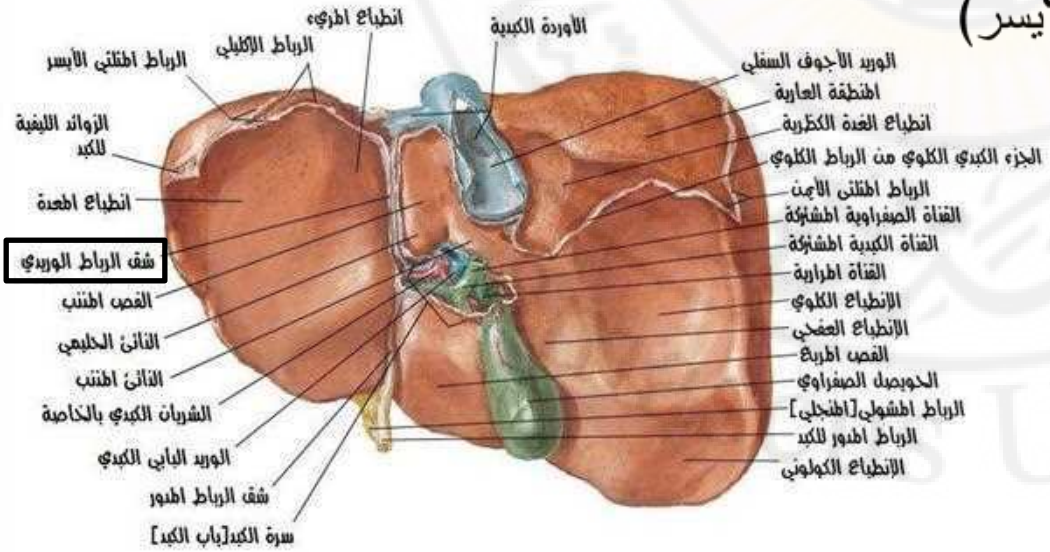


*** أربطة الكبد:**

✓ **أربطة تربط الكبد بالمجاورات:**

- مع جدار البطن الأمامي: الرباط المنجلي
- مع المعدة: الرباط الكبدي المعدي
- مع العفج: الرباط الكبدي العفجي
- مع الحجاب: - الرباطان الإكليليان (الأمامي والخلفي)
  - الرباطان المثلثيان (الأيمن والأيسر)

✓ **أربطة تمثل بقايا جنينية:**

1. الرباط المدور (بقايا الوريد السري)
2. الرباط الوريدي (بقايا القناة الوريدية)

# 1. الكبد Liver

*** باب الكبد (سرة الكبد) Porta Hepatis:**

- يقع على السطح الحشوي للكبد ما بين الفصين المربعي والمذنب
- أهم العناصر المشاهدة فيه:

✓ القناتان الكبديتان Hepatic Ducts (أمام – أيمن)

✓ فرعا الشريان الكبدي المخصوص Hepatic Artery Proper (أمام – أيسر)

✓ وريد الباب Portal Vein (خلف)

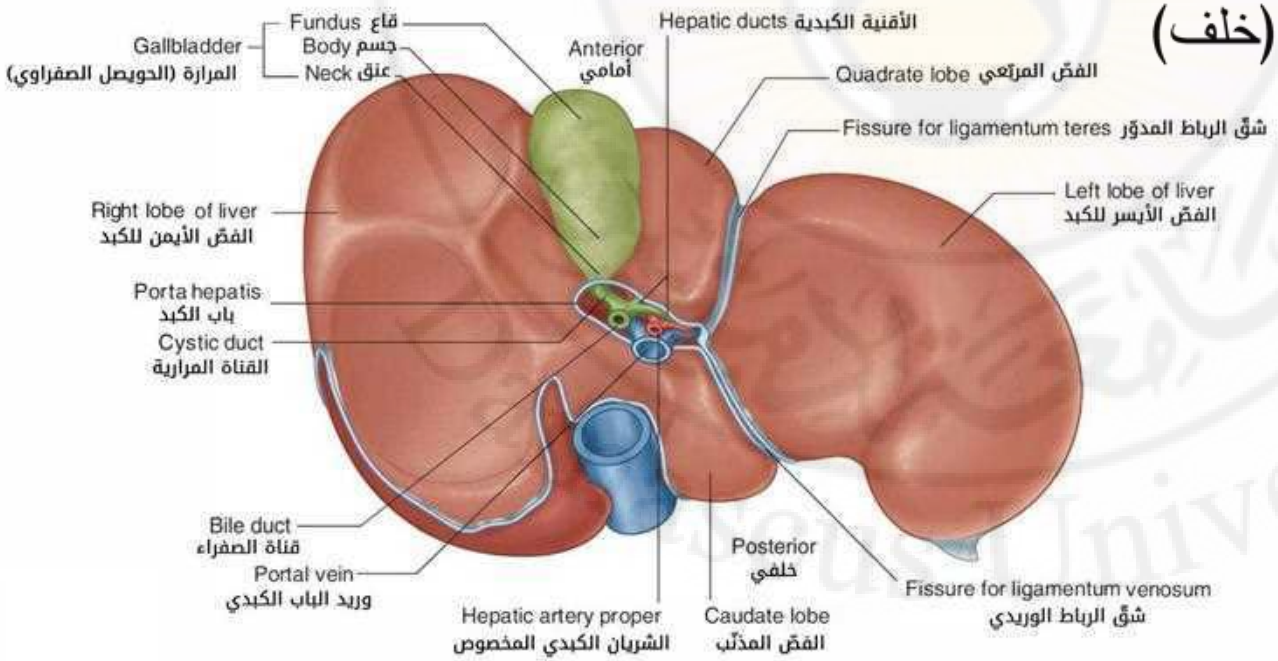

# 1. الكبد Liver

* ملاحظات:

❑ فروع الجذع الزلاقي:

1. **الشريان الكبدي** (يعطي بعض الفروع قبل أن يصبح الشريان الكبدي المخصوص)
2. **الشريان الطحالي**
3. **الشريان المعدي الأيسر**

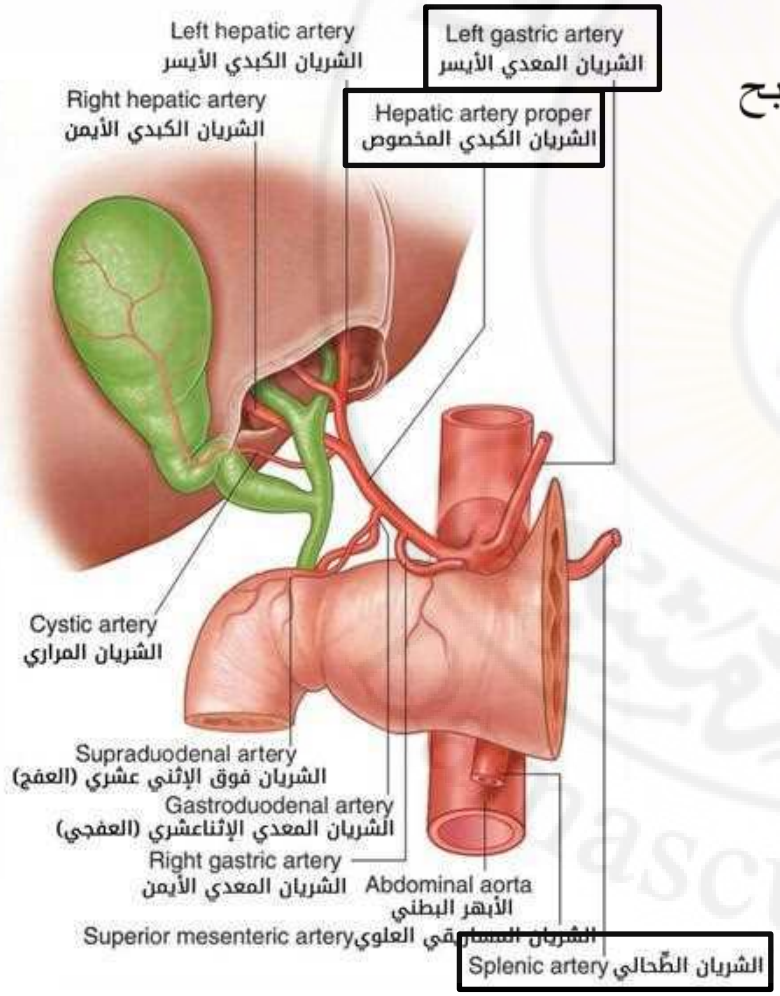

# 1. الكبد Liver

* ملاحظات:

❑ وريد الباب Portal Vein:

– يتشكل من اتحاد:

✓ **الوريد الطحالي** (يصب فيه الوريد المساريقي السفلي)

✓ **الوريد المساريقي العلوي**

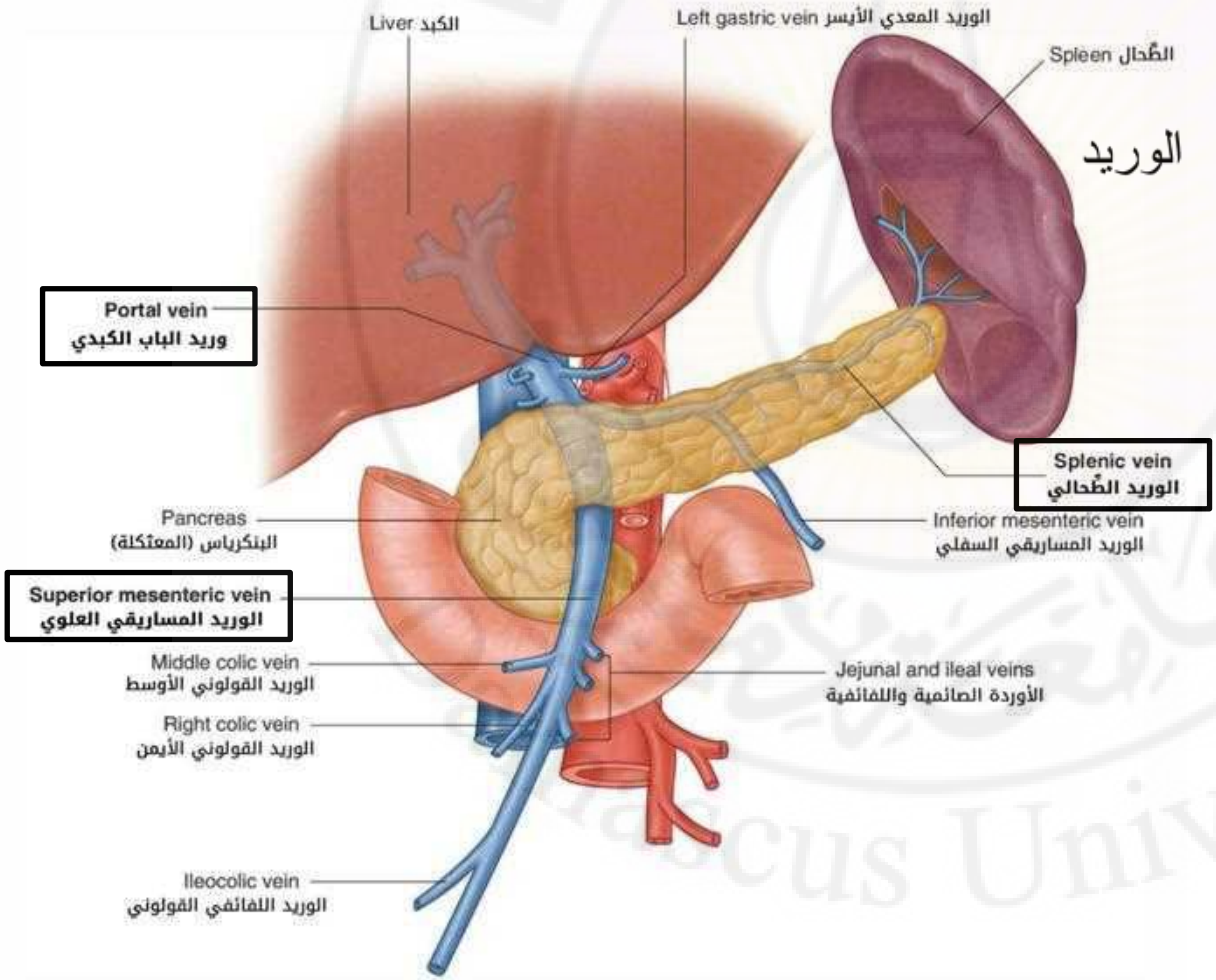

# 1. الكبد Liver

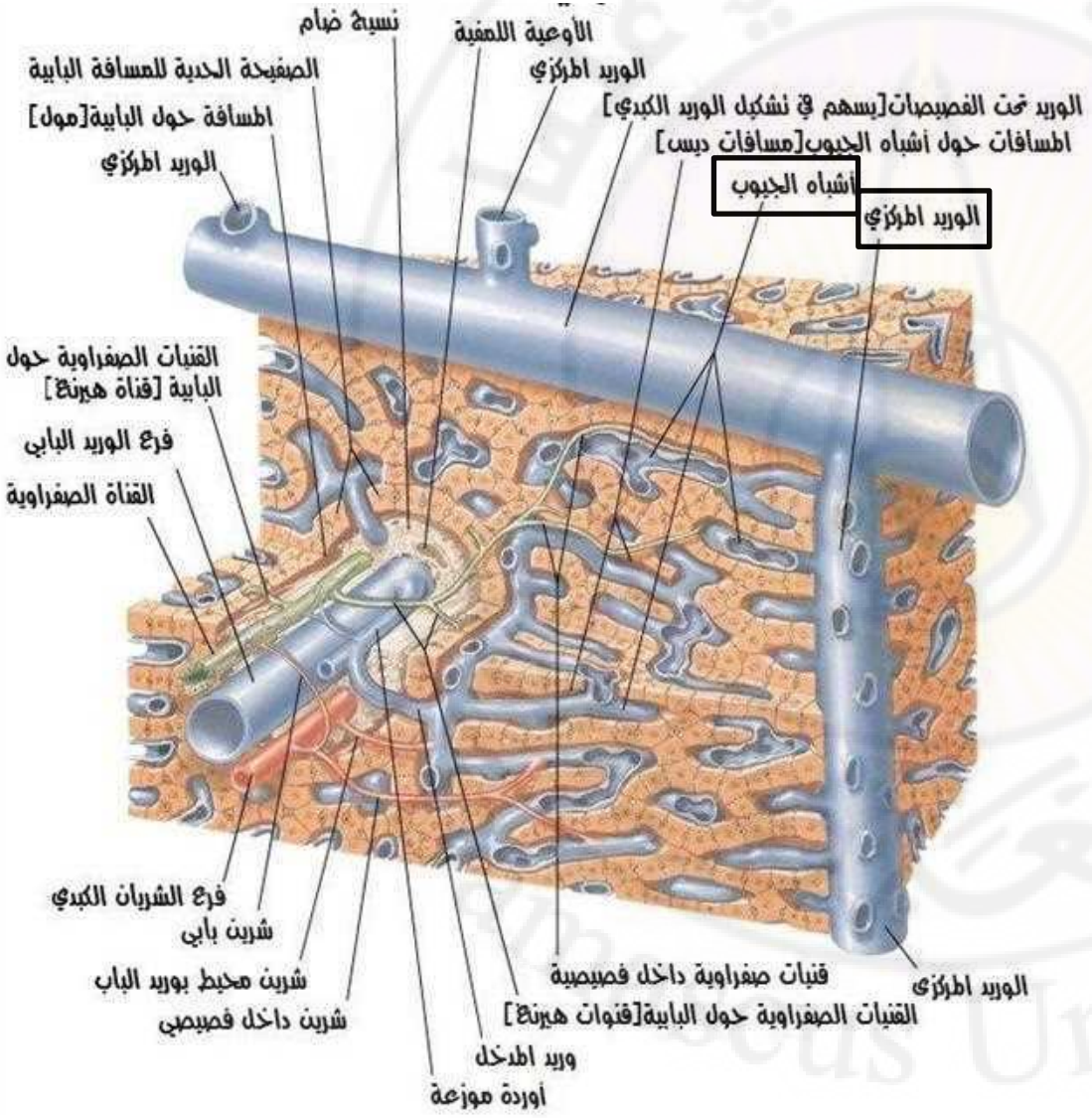


*** بنية الكبد:**

- يتألف الكبد من **فصيصات كبدية:**
- يتوضع بين الفصيصات ما يسمى **الثالوث البابي Portal Tiads:**

✓ فرع من الشريان الكبدي المخصوص

✓ فرع من وريد الباب

✓ رافد للقناة الصفراوية

- يسير الدم الشرياني (ش. كبدي) والوريدي (و. الباب) ما بين الخلايا الكبدية بواسطة **أشباه الجيوب Sinusoids** ليصب في **الوريد المركزي Central Vein** لكل فصيص كبدي

# 1. الكبد Liver

* **الدوران الدموي ضمن الكبد:**

- الأوعية الدموية التي تنقل الدم إلى الكبد هي:

✓ **الشريان الكبدي المخصوص (30%):** يجلب الدم المؤكسج إلى الكبد

✓ **وريد الباب (70%):** يجلب الدم الوريدي الغني بمنتجات الهضم التي تم امتصاصها من السبيل المعدي المعوي

- تجتمع الأوردة المركزية لتشكل روافد **الأوردة الكبدية Hepatic Veins** (2-3 أوردة) تصب بدورها في الوريد الأجوف السفلي

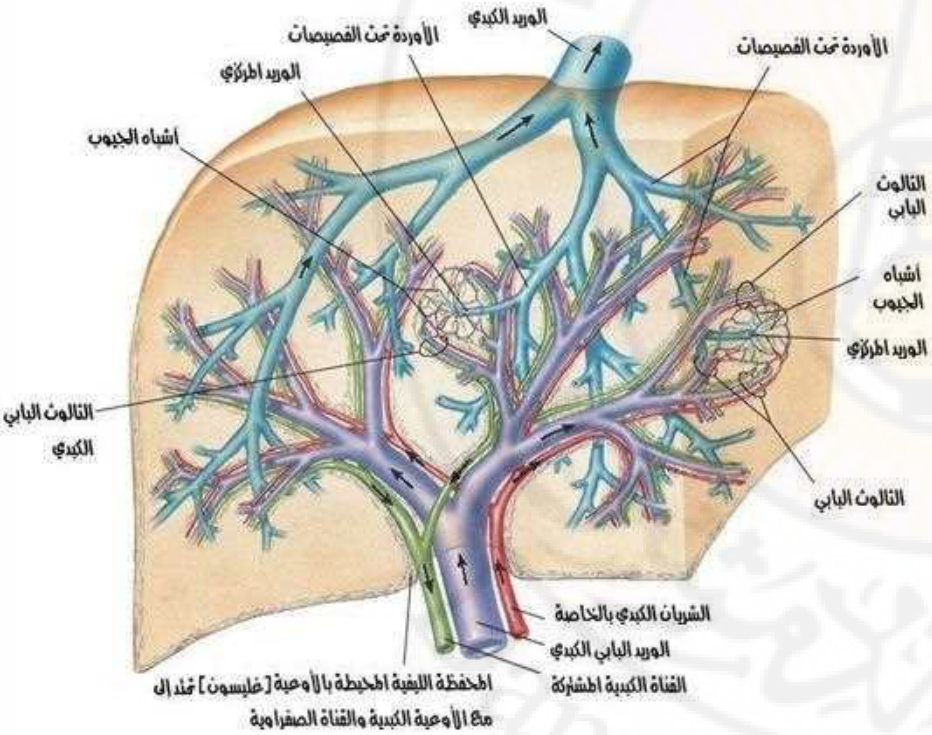

# 1. الكبد Liver

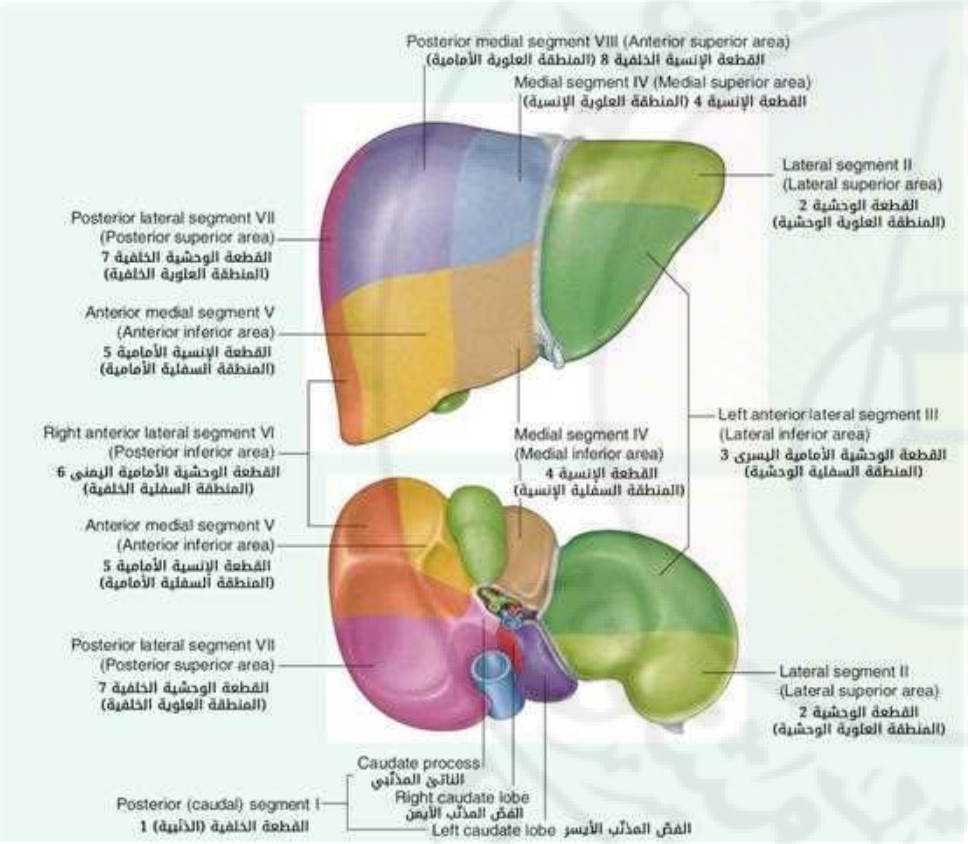


*** التشريح القطعي للكبد:**

- التشريح الوصفي للكبد من الخارج لا يتفق مع التشريح الوظيفي للكبد من الداخل
- يمكن تقسيم الكبد إلى 8 قطع مستقلة وظيفياً، لكل منها:

✓ فرع للشريان الكبدي

✓ فرع لوريد الباب

✓ رافد للقناة الكبدية

# 2. الجهاز الصفراوي Biliary System

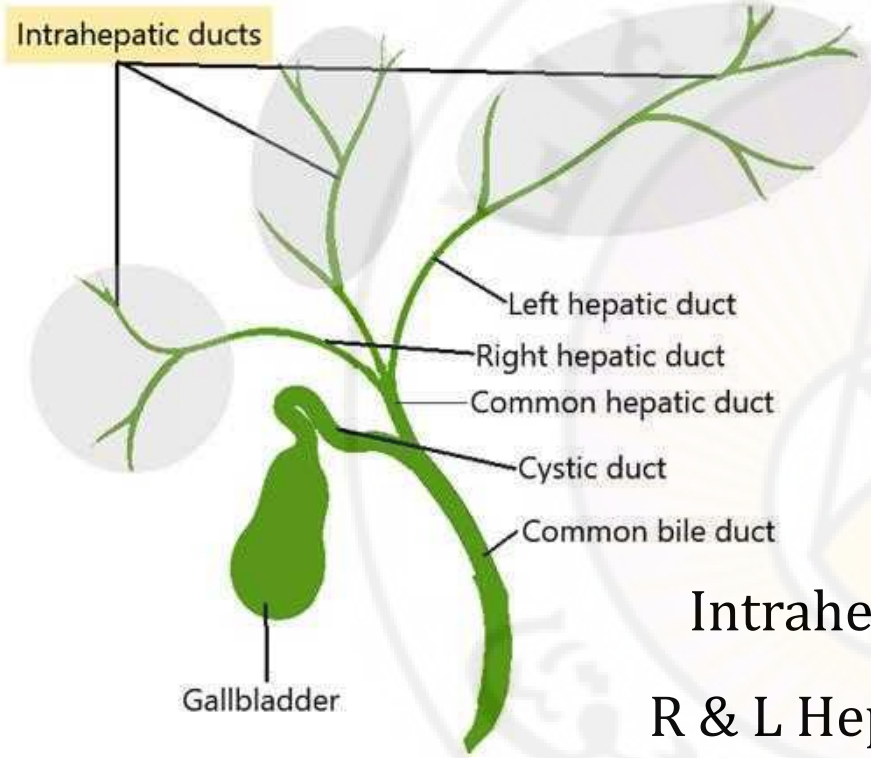


* **الصفراء Bile:**

- تفرز من قبل الخلايا الكبدية
- تخزن في الصفراء
- تفرغ فيما بعد إلى العفج
- يتألف الجهاز الصفراوي من:

✓ أقنية صفراوية داخل الكبد Intrahepatic Bile Ducts

✓ القناتان الكبديتان اليمنى واليسرى R & L Hepatic Ducts

✓ القناة الكبدية المشتركة Common Hepatic Duct

✓ المرارة Gallbladder مع قناتها المرارية Cystic Duct

✓ قناة الصفراء (الجامعة) (Common) Bile Duct

# 2. الجهاز الصفراوي Biliary System

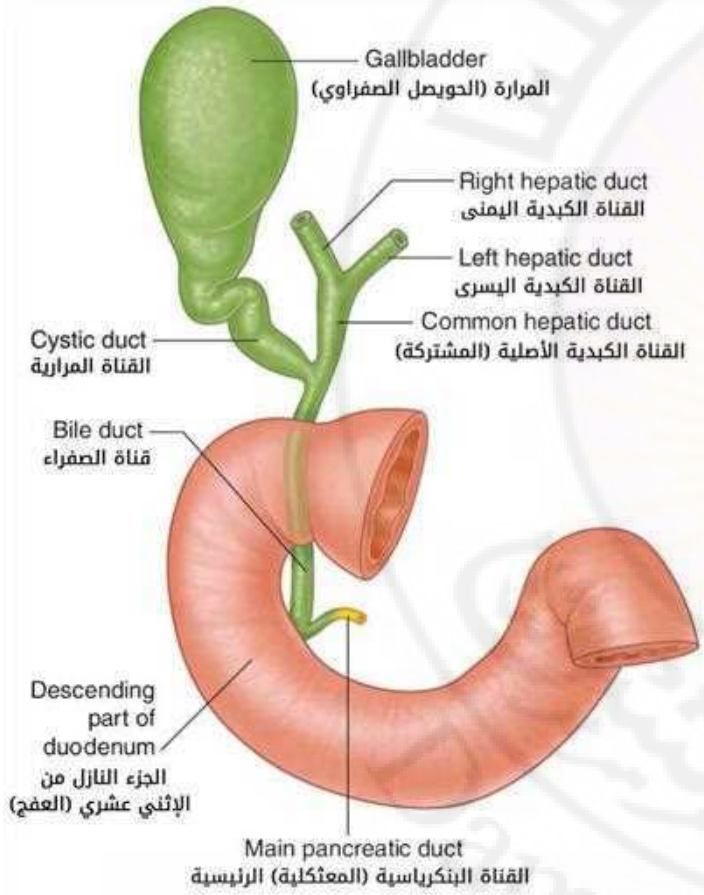


*** قناة الصفراء (الجامعة) (Common) Bile Duct:**

- تتشكل من اتحاد: القناة الكبدية المشتركة + القناة المرارية
- تنزل خلف الجزء الاول من العفج
- تتحد مع القناة البنكرياسية (الرئيسية) لتصبان في الجزء الثاني من العفج

*** المرارة (الحويصل الصفراوي) Gallbladder:**

- كيس كمثري الشكل على الوجه الحشوي للفص الأيمن للكبد
- تخزن الصفراء لوقت الحاجة (الوجبات)
- لها: قاع – جسم – عنق – قناة مرارية

# 3. البنكرياس (المعثكلة) Pancreas

* **غدة داخلية + خارجية الإفراز:**

✓ **غدة داخلية الإفراز (صماء: جزر لانغرهانس):** تفرز الأنسولين والغلوكاكون اللذين يساهمان في ضبط سكر الدم

✓ **غدة خارجية الإفراز:** تفرز الإنزيمات اللازمة لحلمهة السكريات والدسم والبروتينات (مثل: الأميلاز – الليباز – بروتياز)

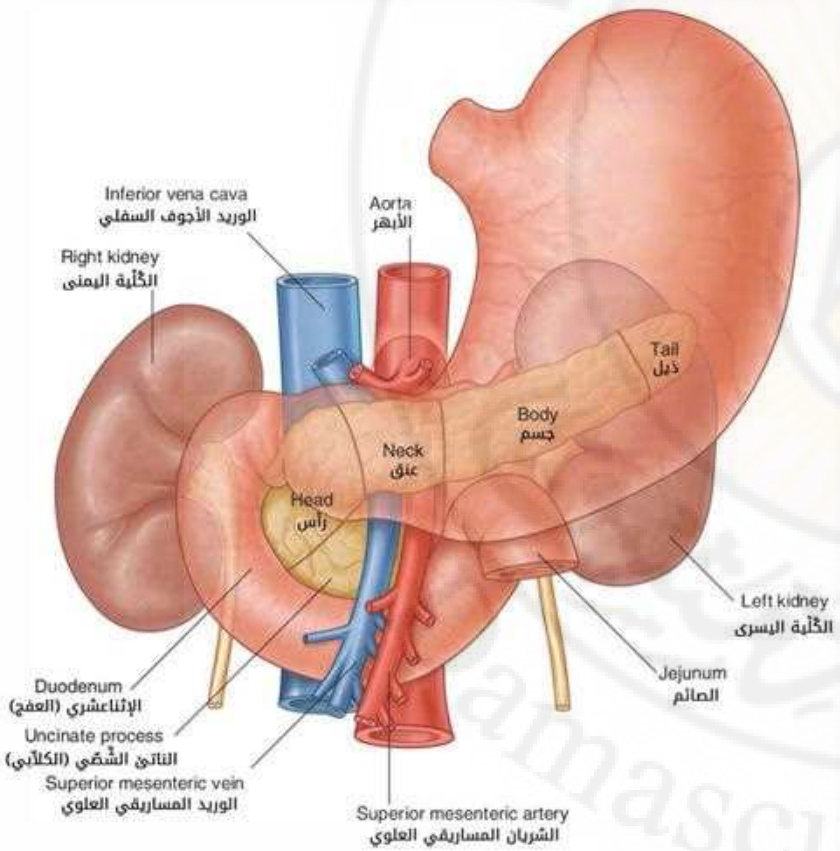


– تقع خلف المعدة

– تمتد عبر جدار البطن الخلفي من العفج إلى الطحال

– عضو خلف البريتوان

– أقسامها: رأس – عنق – جسم – ذيل – ناتئ شصي

# 3. البنكرياس (المعثكلة) Pancreas

*** القناة البنكرياسية الرئيسية:**

– تنضم إلى قناة الصفراء (الجامعة) لتشكل الأمبولة الكبدية البنكرياسية، التي تنفتح على الجزء الثاني من العفج عند الحليمة العفجية الكبيرة، وتحيط بها **مصرة أودي**

– قد توجد قناة بنكرياسية إضافية، تنفتح في حال وجودها على الجزء الثاني من العفج عند الحليمة العفجية الصغيرة

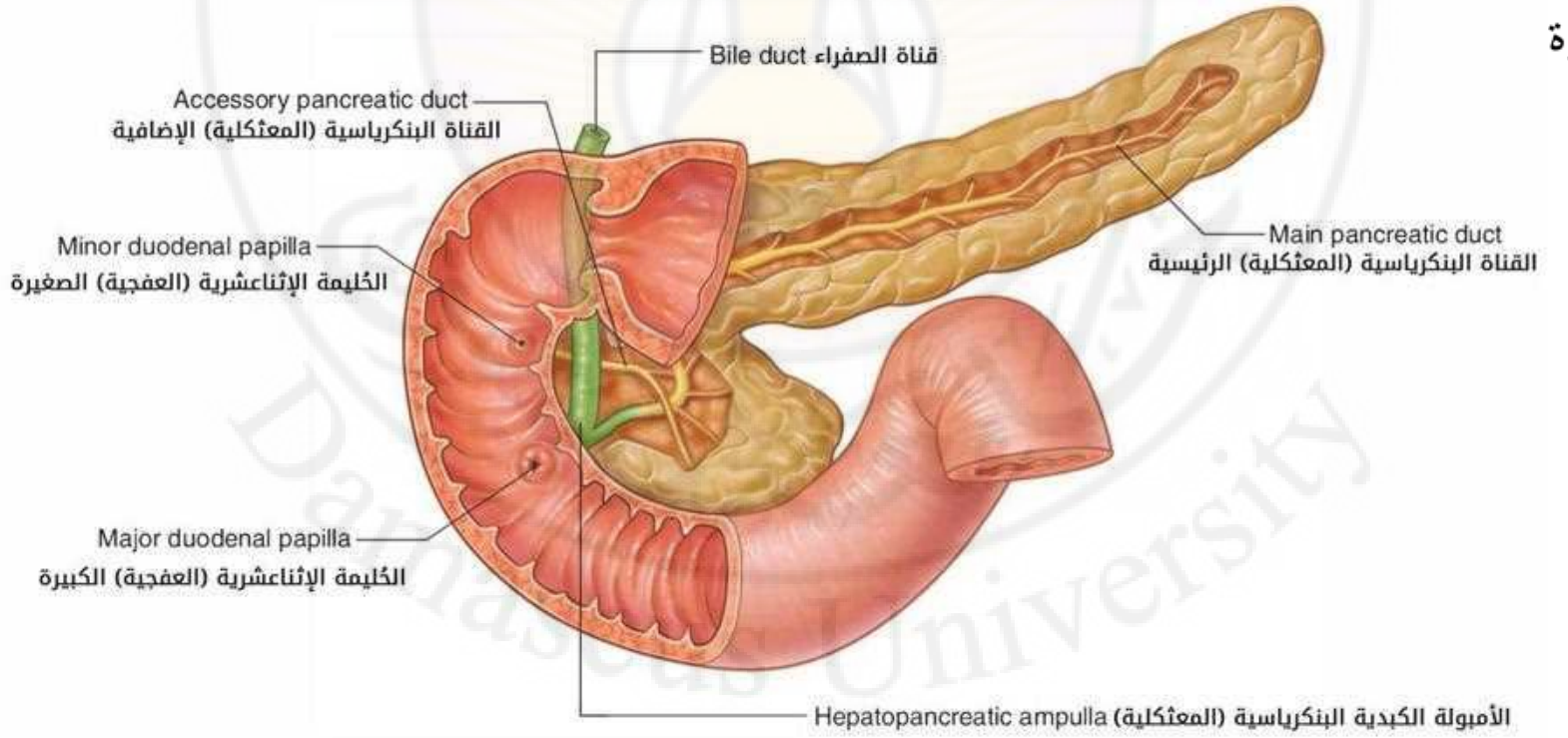

# الطحال Spleen

- جزء من الجهاز الوعائي (عضو لمفاوي: له وظيفة مناعية)
- يقع في المراق الأيسر
- يواجه الحجاب ما بين الضلعين 9 و10

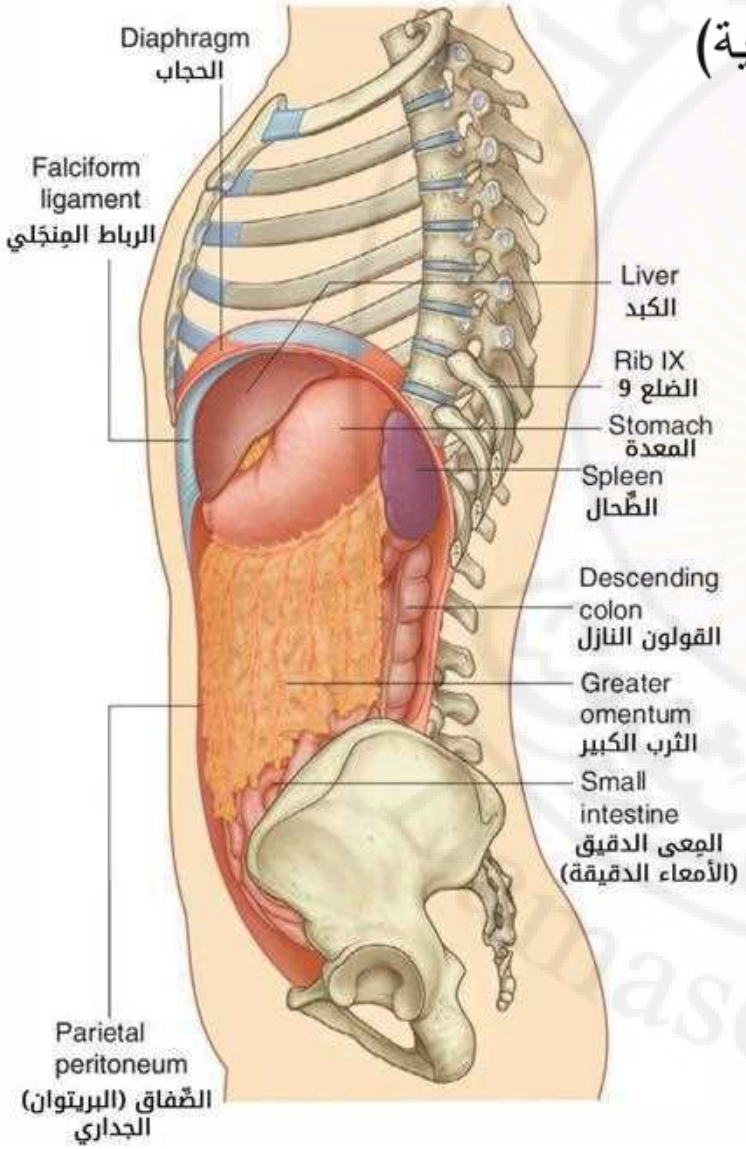


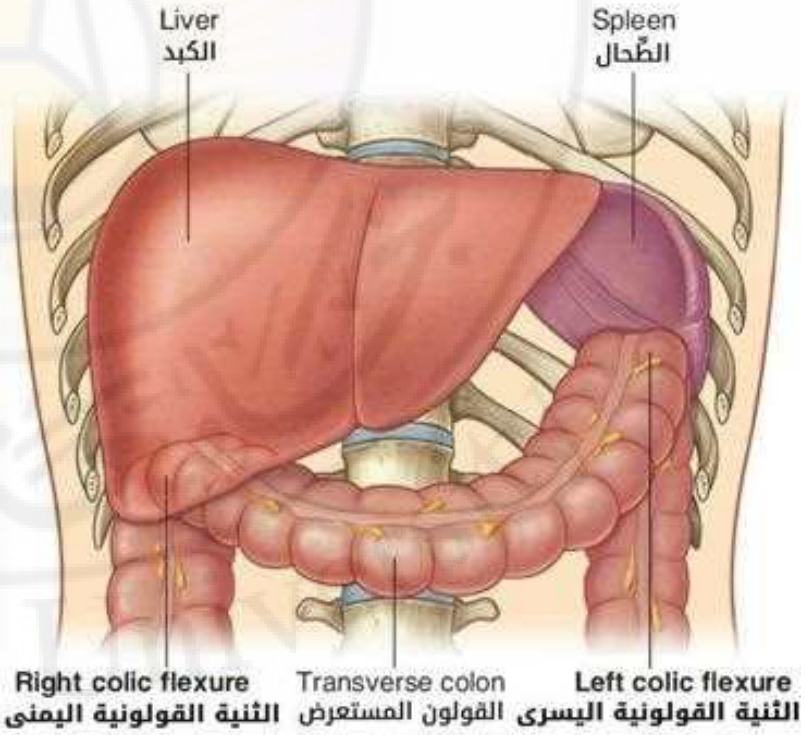

# الطحال Spleen

- للطحال:
  - ✓ سطحان: حجابي + حشوي
  - ✓ قطبان: علوي + سفلي
  - ✓ سرة hilum: نقطة دخول وخروج الأوعية الطحالية
- يحاط بالبريتوان
- يتصل مع:
  - ✓ المعدة (عبر الانحناء الكبير)
  - ✓ الكلية اليسرى

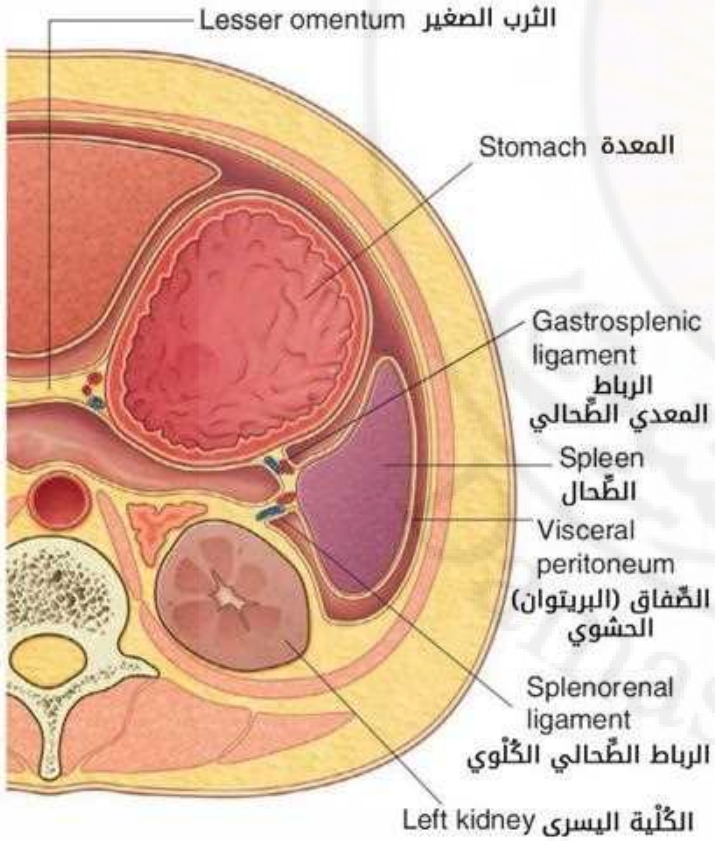


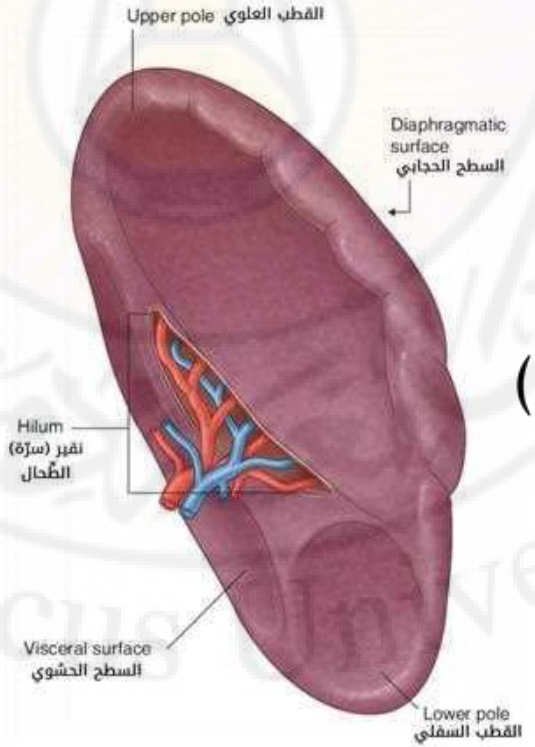




Thank You

# الحوض

# Pelvis

Aws Hasan, MD. MS

Master Degree in Human Anatomy
Master Degree in Anesthesia & Intensive Care

# هيكل الحوض



- يتألف هيكل الحوض من:

1. عظمي الورك Hip Bones
2. العجز Sacrum
3. العصعص Coccyx

Damascus University

# 1. عظم الورك Hip Bone

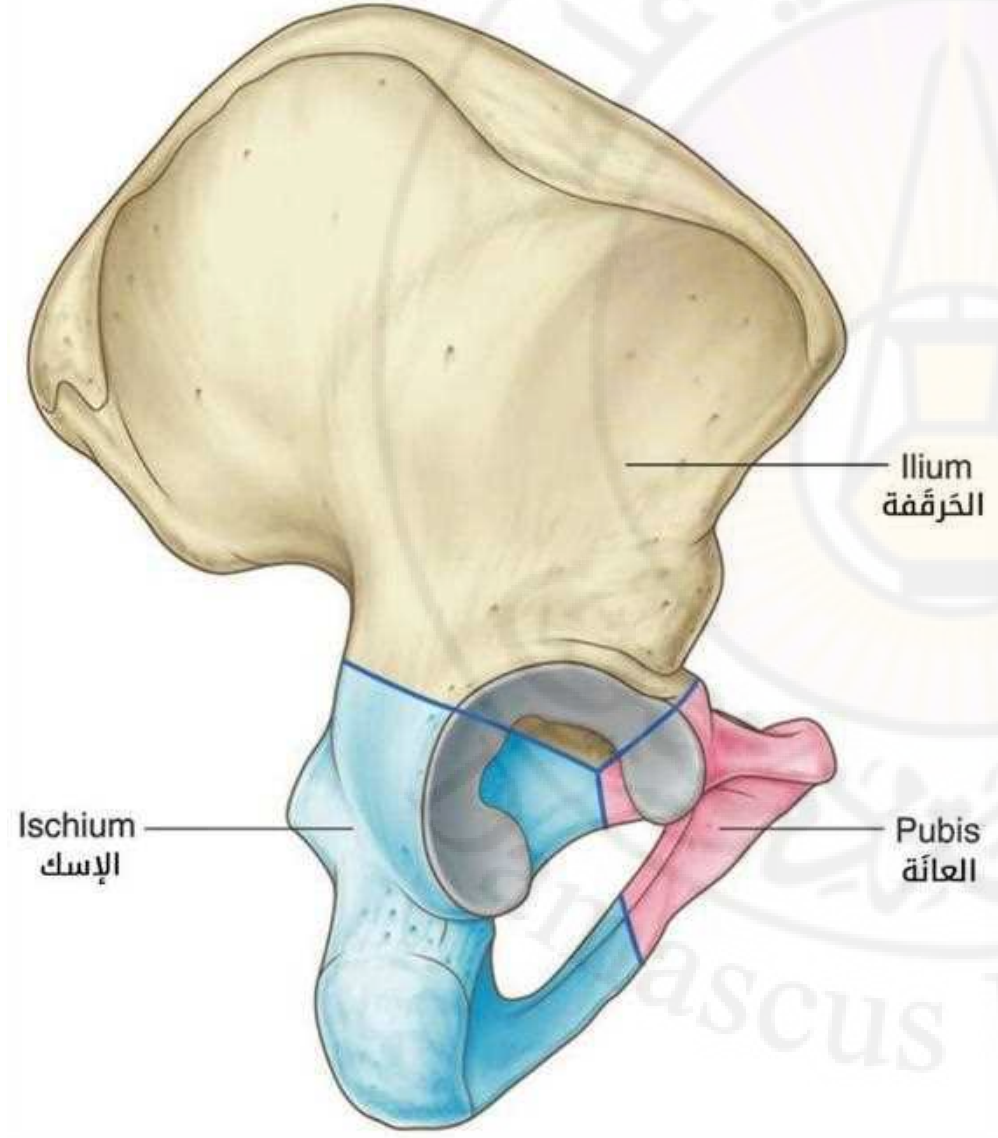


*** عظم الورك:**

- يتألف من 3 أجزاء تلتحم عند الحق:

✓ الحرقفة Ilium

✓ الإسك Ischium

✓ العانة Pubis

# 1. عظم الورك – الحرقفة Ilium

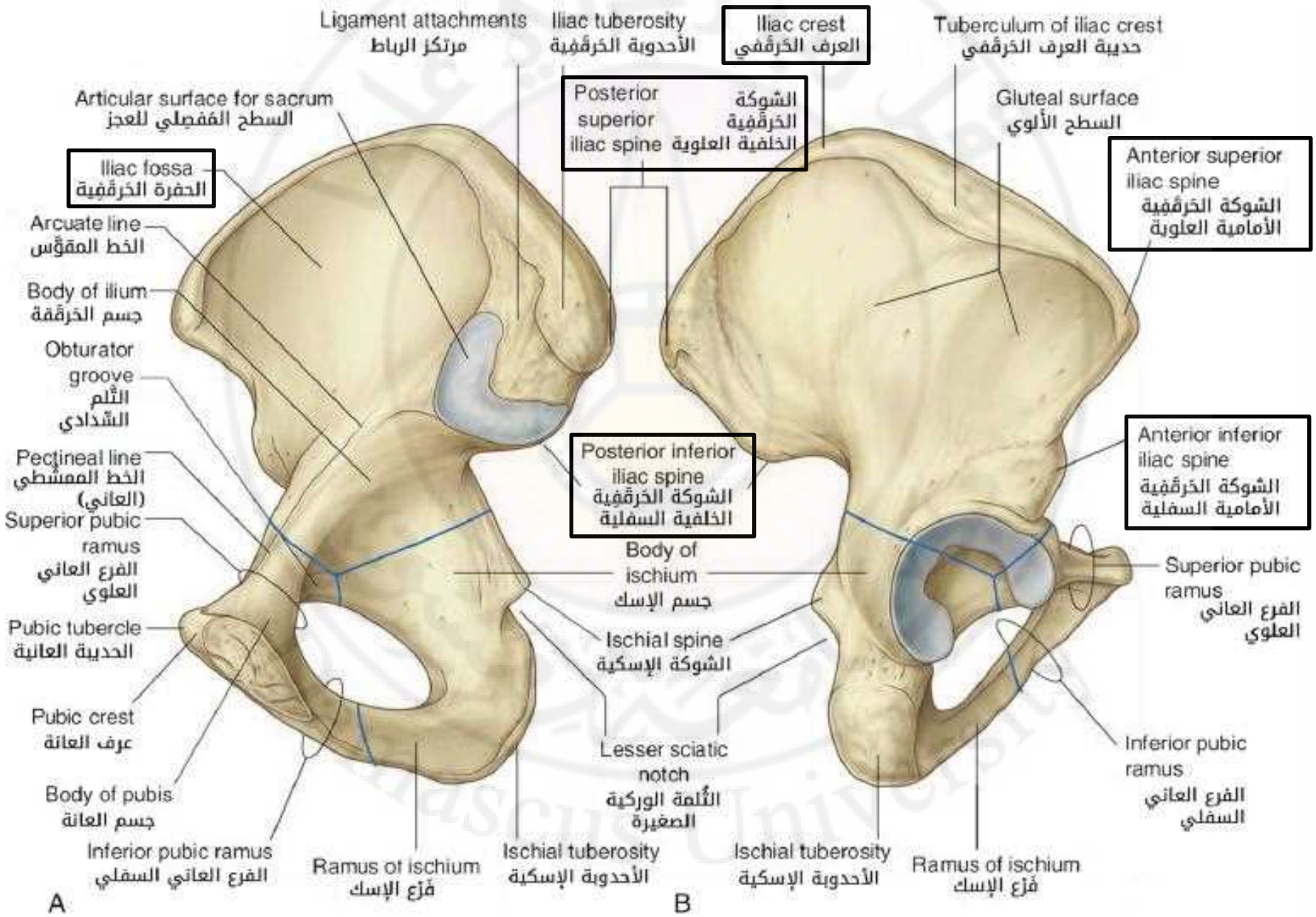

# 1. عظم الورك – الإسك Ischium

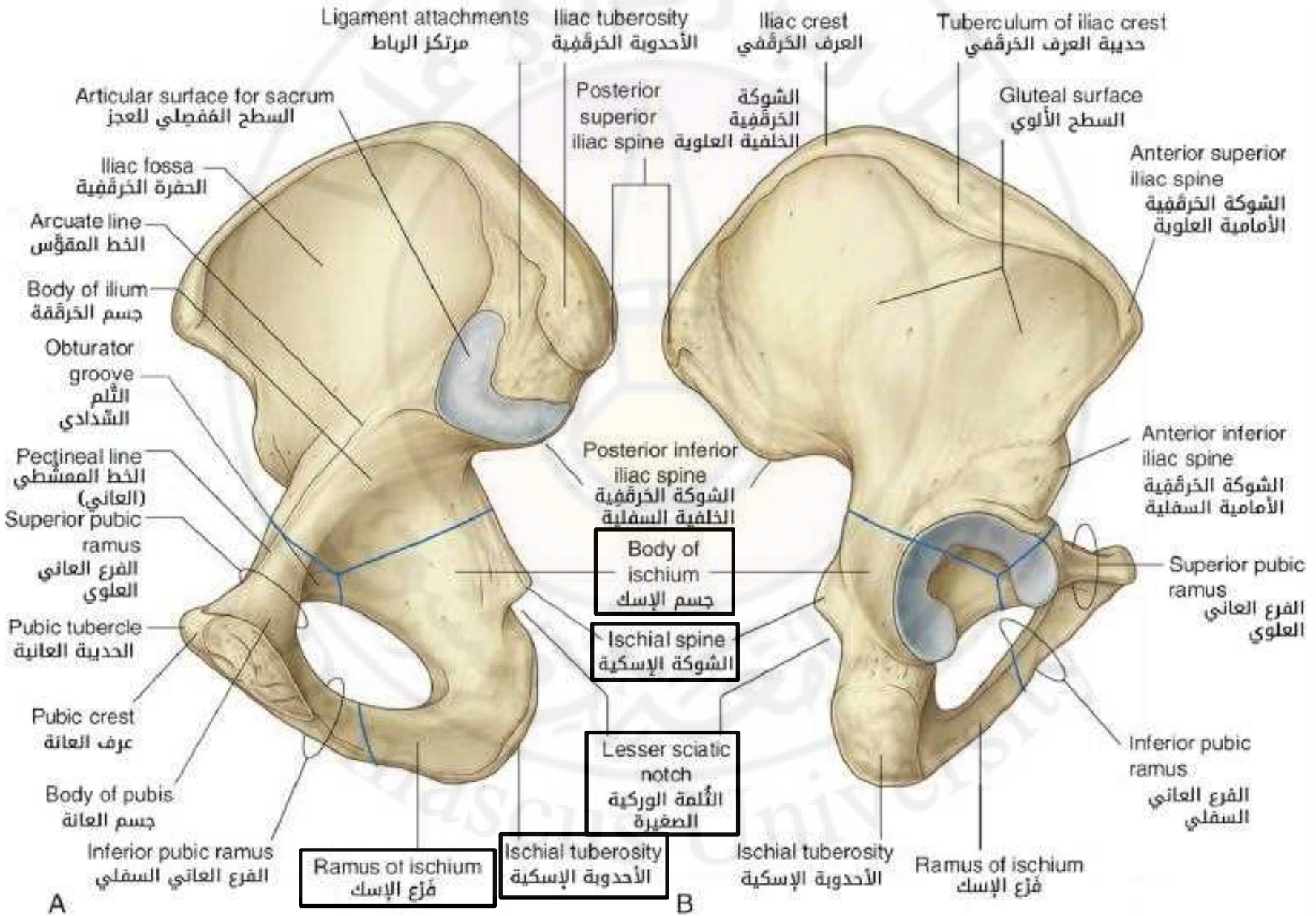

# 1. عظم الورك – العانة Pubis

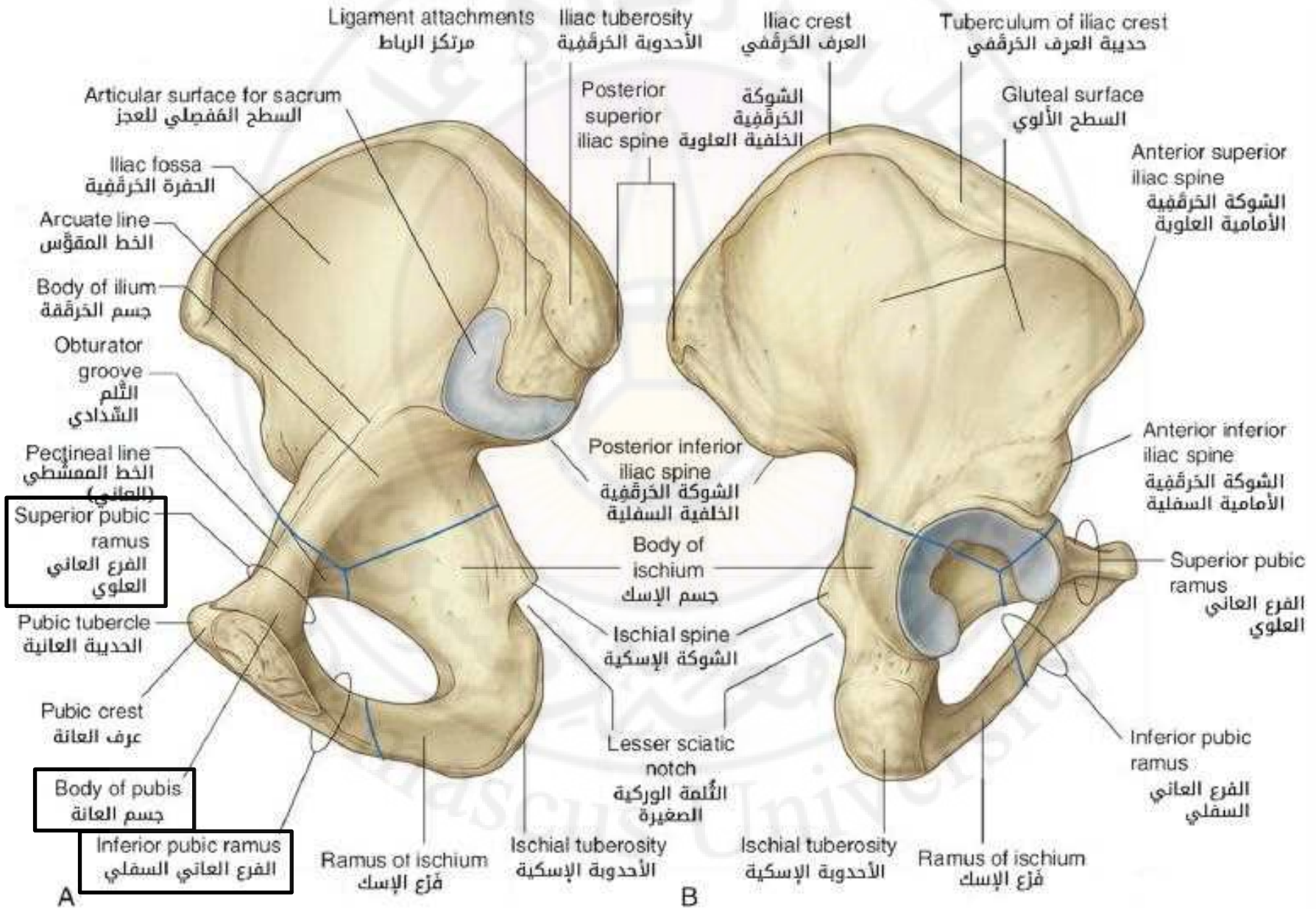

# 2. العجز Sacrum

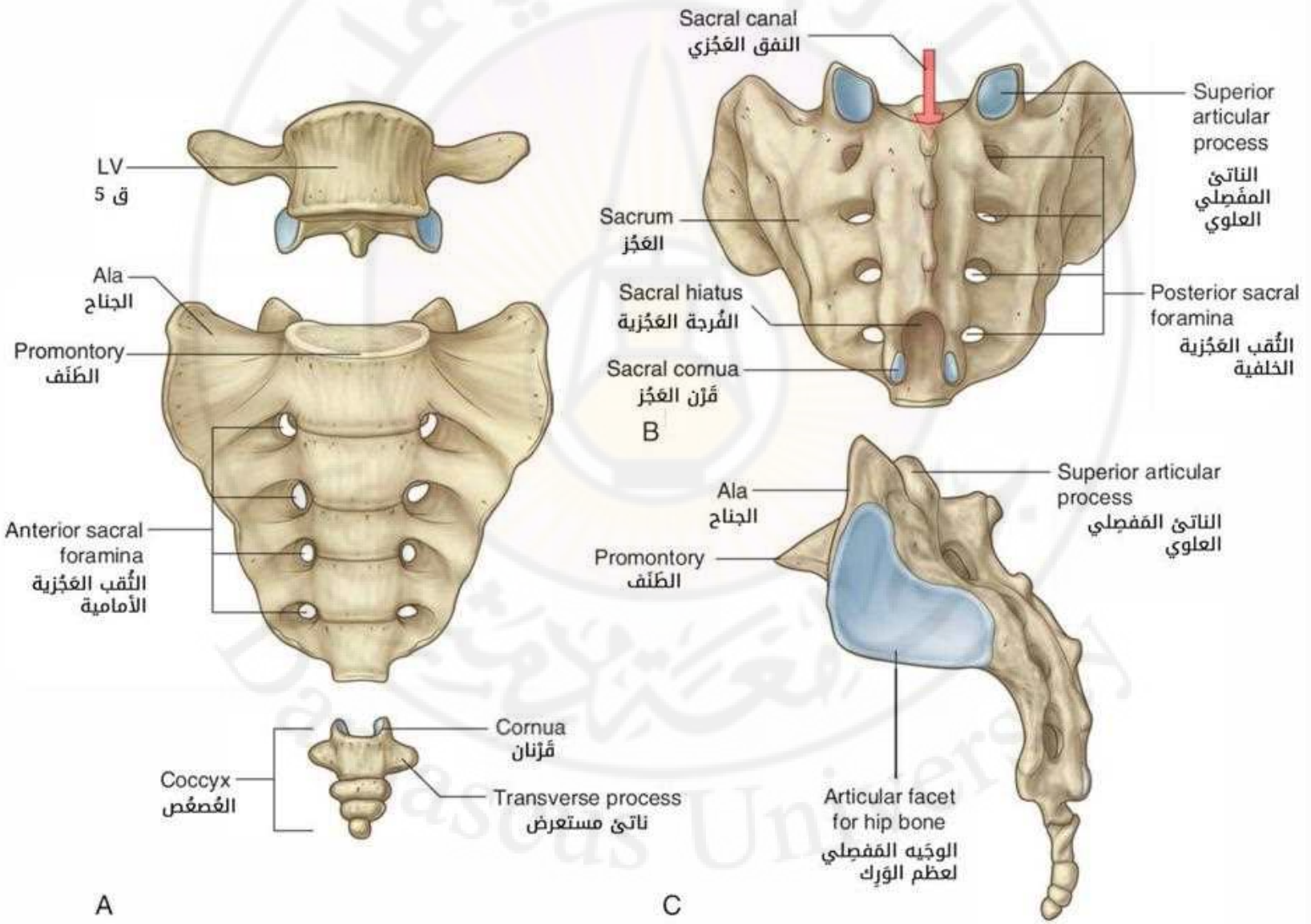

# 3. العصعص Coccyx

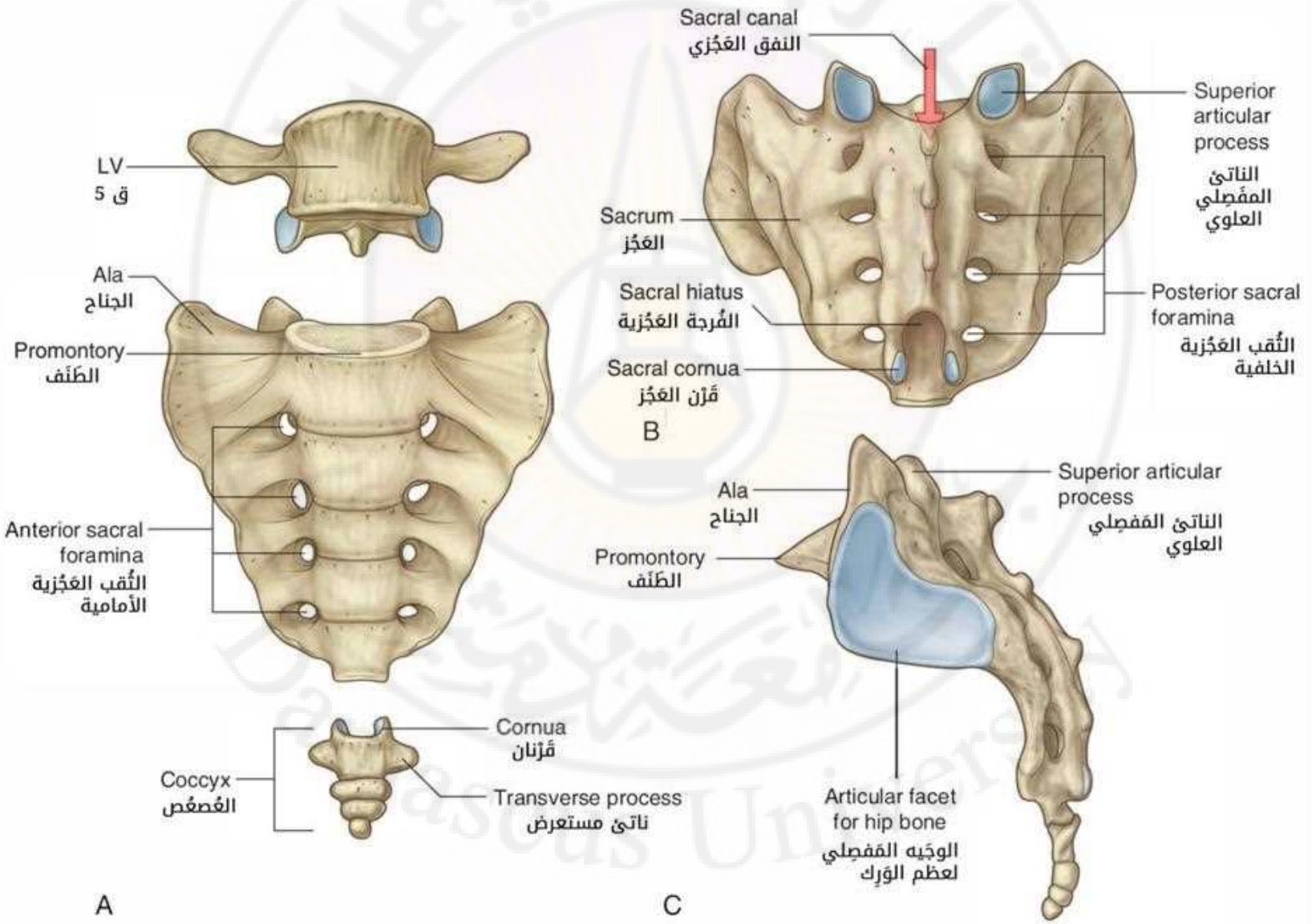

# مفاصل الحوض

- تضم:

1. المفاصل القطنية العجزية
2. المفصلان العجزيان الحرقفيان
3. المفصل العجزي العصعصي
4. الارتفاق العاني

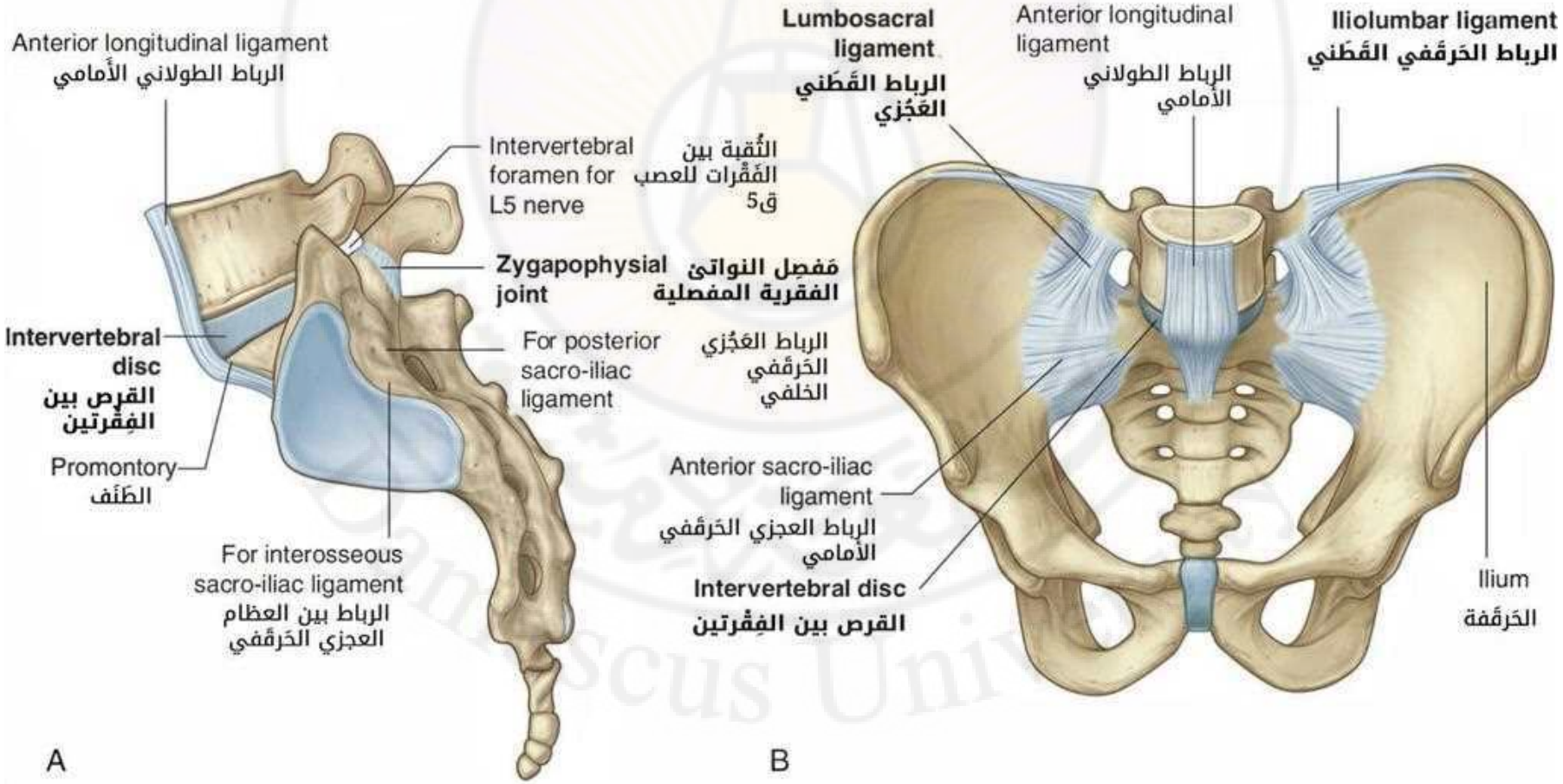

# مفاصل الحوض

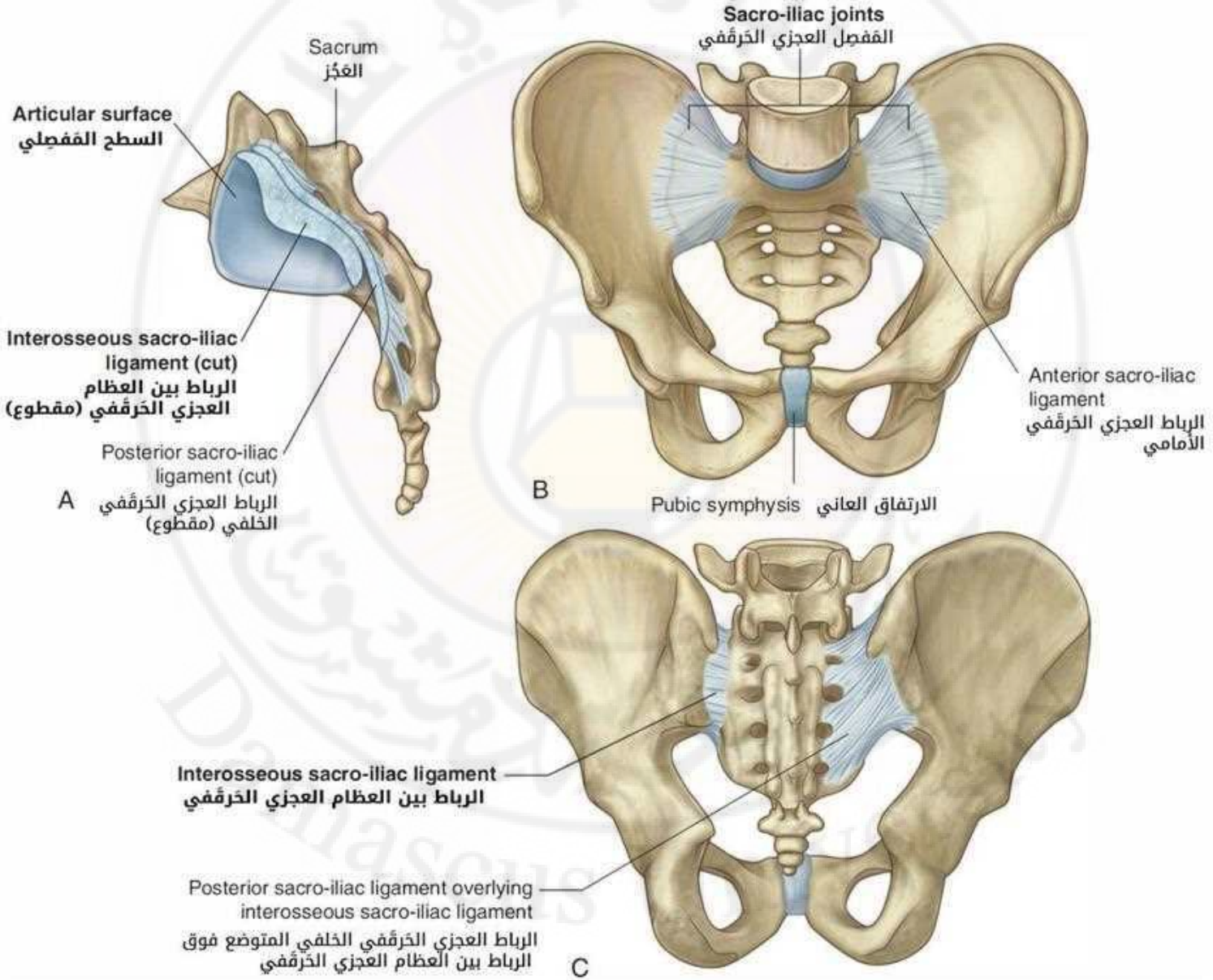
Sacrum
العَجُز
Articular surface
السطح المَفصِلي
Interosseous sacro-iliac ligament (cut)
الرباط بين العظام العجزي الحَرقَفي (مقطوع)
Posterior sacro-iliac ligament (cut)
الرباط العجزي الحَرقَفي الخلفي (مقطوع)
A
Sacro-iliac joints
المَفصِل العجزي الحَرقَفي
Anterior sacro-iliac ligament
الرباط العجزي الحَرقَفي الأمامي
Pubic symphysis
الارتفاق العاني
B
Interosseous sacro-iliac ligament
الرباط بين العظام العجزي الحَرقَفي
Posterior sacro-iliac ligament overlying interosseous sacro-iliac ligament
الرباط العجزي الحَرقَفي الخلفي المتوضع فوق الرباط بين العظام العجزي الحَرقَفي
C

# مفاصل الحوض

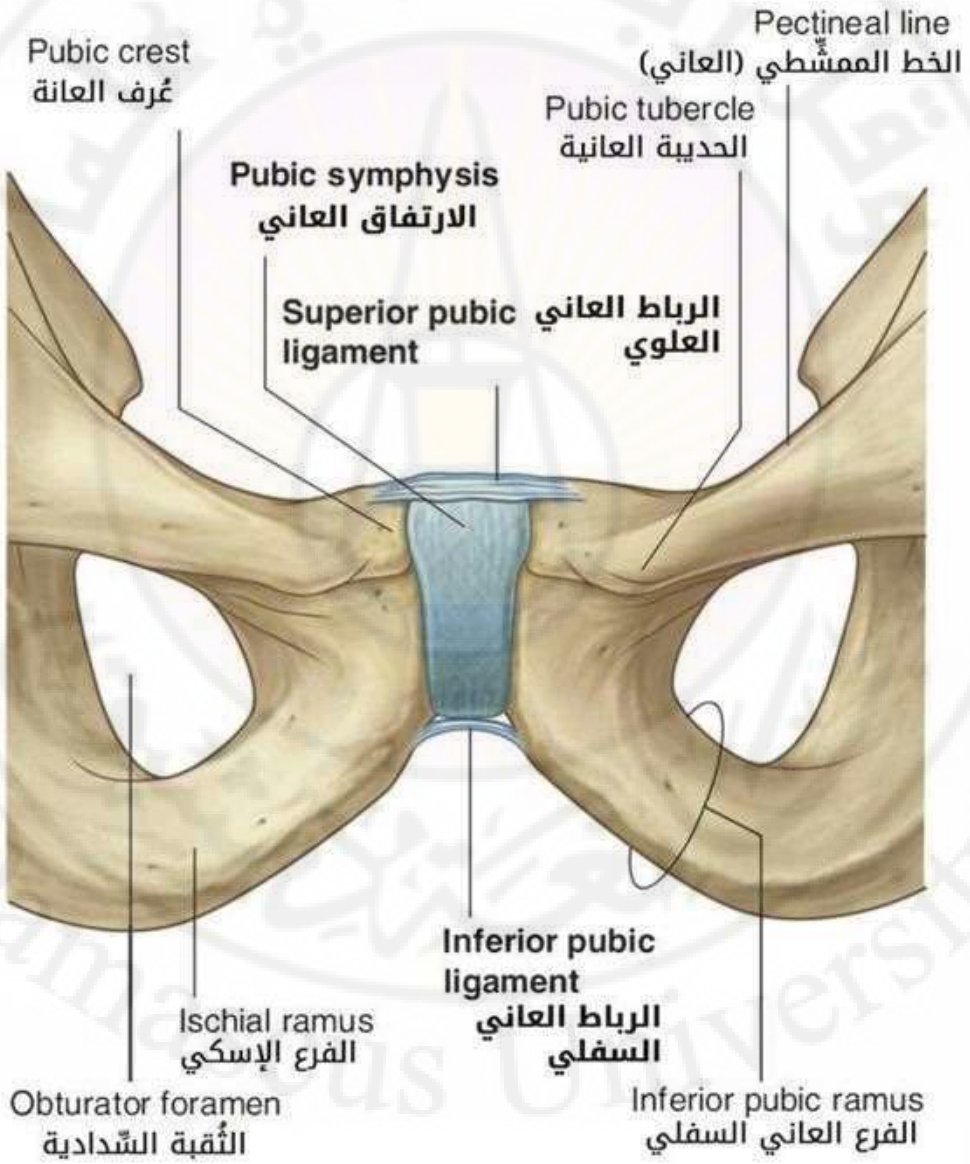
Pubic crest
عُرف العانة
Pectineal line
الخط الممشّطي (العاني)
Pubic tubercle
الحديبة العانية
Pubic symphysis
الارتفاق العاني
Superior pubic ligament
الرباط العاني العلوي
Inferior pubic ligament
الرباط العاني السفلي
Ischial ramus
الفرع الإسكي
Obturator foramen
الثُقبة السّدادية
Inferior pubic ramus
الفرع العاني السفلي

# فروقات الحوض بين الرجال والنساء

- تعود هذه الفروق بشكل رئيسي للسماح بمرور الطفل عبر جوف حوض المرأة خلال الولادة، وأهمها:

✓ يكون **مدخل الحوض** دائري الشكل عند النساء مقارنة مع الرجال، الذي يكون له شكل القلب (السبب الرئيسي في ذلك: الطنف أقل بروزاً + جناحا العجز أعرض)

✓ **زاوية القوس العانية** أكبر عند النساء (80–85 درجة) مقارنة مع الرجال (50–60 درجة)

✓ لا تبرز **الشوكتان الإسكيتان** إنسياً داخل جوف الحوض عند النساء بقدر ما تبرز عند الرجال

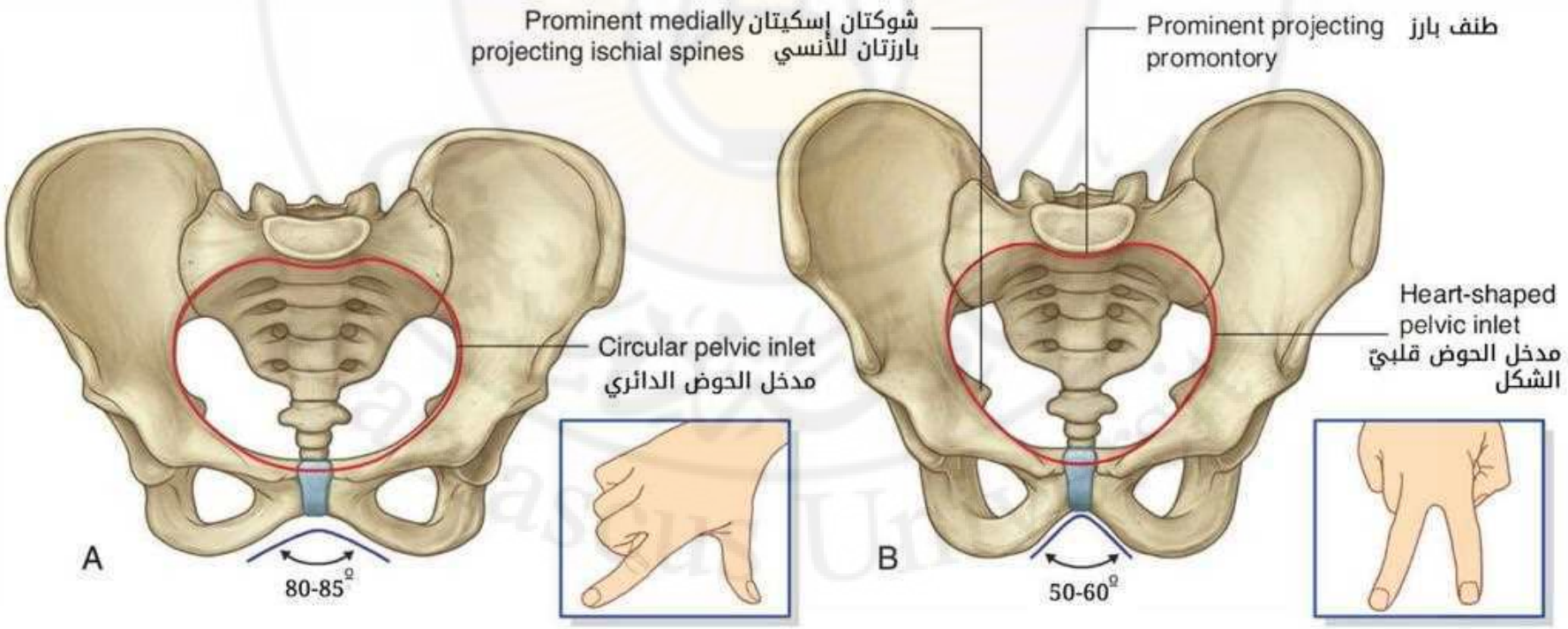

# الحوض

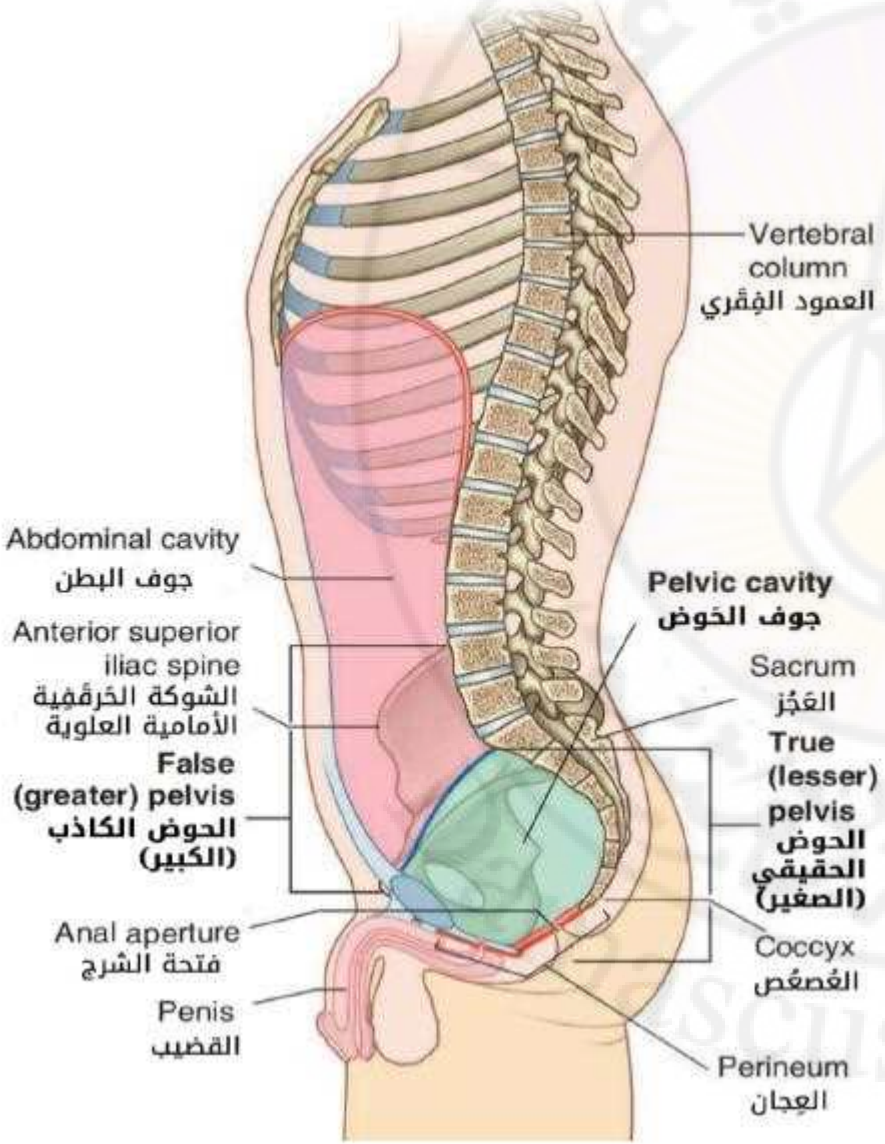


- يقسم الحوض إلى ناحيتين:

❑ **الحوض الكاذب False Pelvis:**

- جزء من جوف البطن

❑ **الحوض الحقيقي True Pelvis:**

- جوف الحوض يشبه أسطوانة، له:

✓ مدخل: مفتوح على جوف البطن

✓ جوف

✓ مخرج: مغلق بأرضية الحوض التي تفصل جوف الحوض (في الأعلى) عن العجان (في الأسفل)

# مدخل الحوض Pelvic inlet

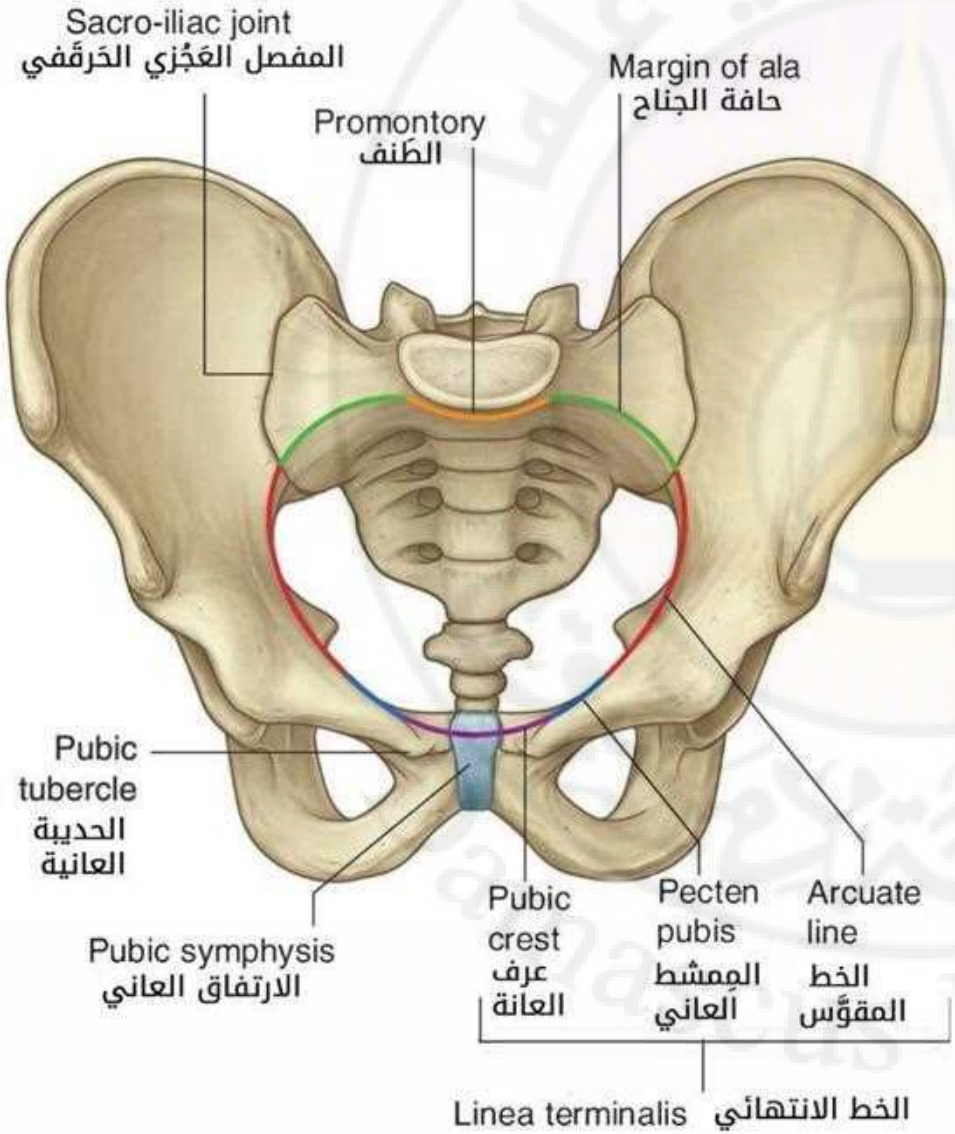


* **حدوده:**

- ✓ طنف العجز
- ✓ جناح العجز
- ✓ الخط الانتهائي:
  - الخط المقوس
  - ممشط العانة
  - عرف العانة

على الجانبين

- ✓ ارتفاق العانة

# مخرج الحوض Pelvic Outlet

*** حدوده:**

- ✓ ارتفاق العانة
- ✓ الحافة السفلية لجسم العانة
- ✓ الفرع السفلي للعانة
- ✓ فرع الإسك
- ✓ الأحدوبة الإسكية
- ✓ الرباطان العجزيان الحدبيان
- ✓ العصعص

تشكل على الجانبين القوس العانية

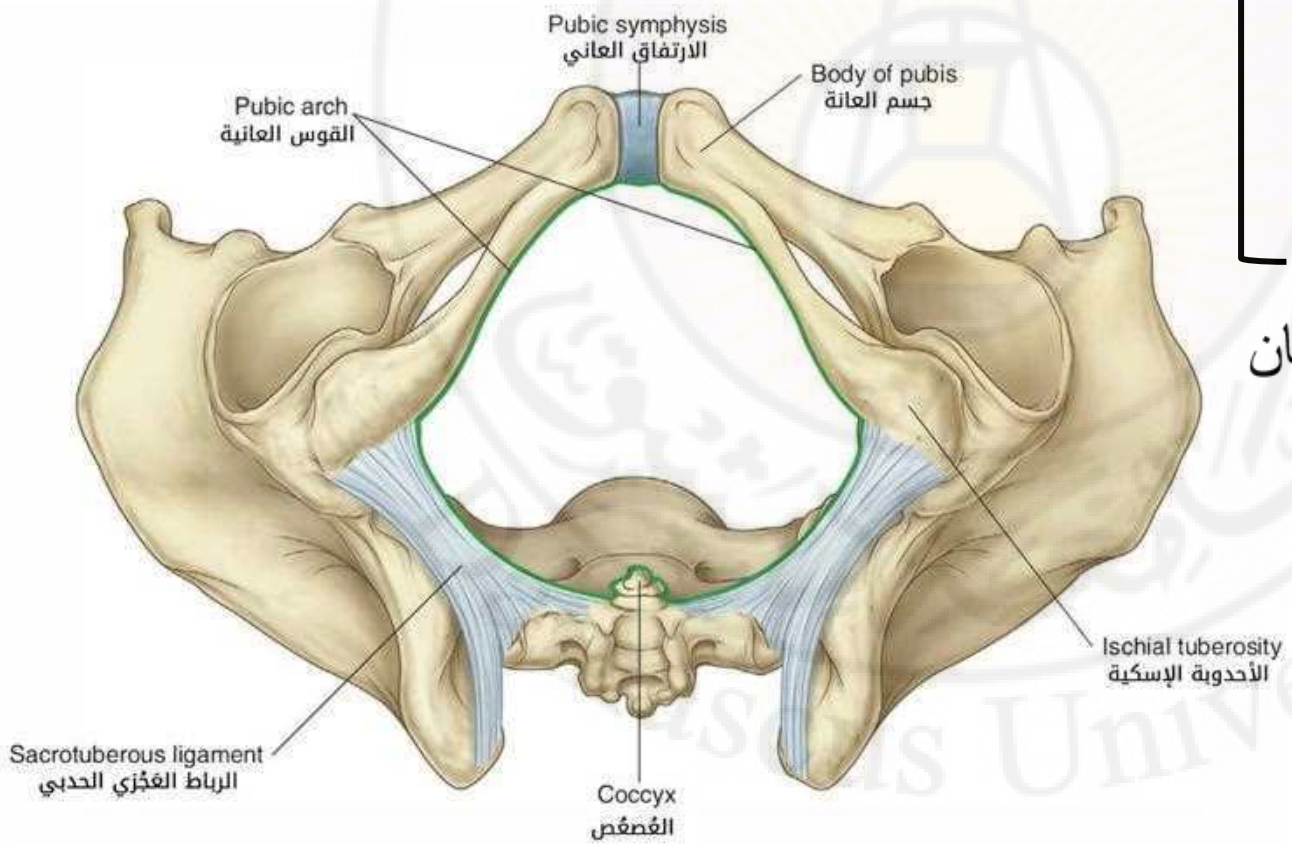

# جدار الحوض Pelvic Wall





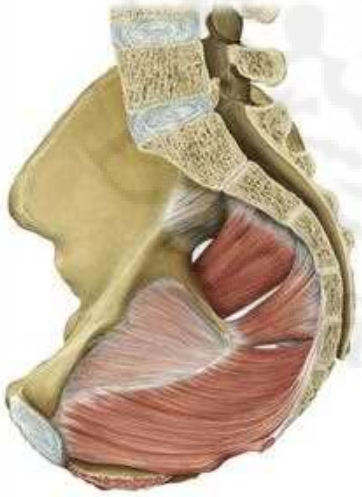

**عظام**

- عظما الورك
- العجز والعصعص

**أربطة**

- الرباط العجزي الشوكي
- الرباط العجزي الشوكي

**عضلات**

- العضلة السدادية الباطنة
- العضلة الكمثرية

# جدار الحوض Pelvic Wall

## 1. العظام

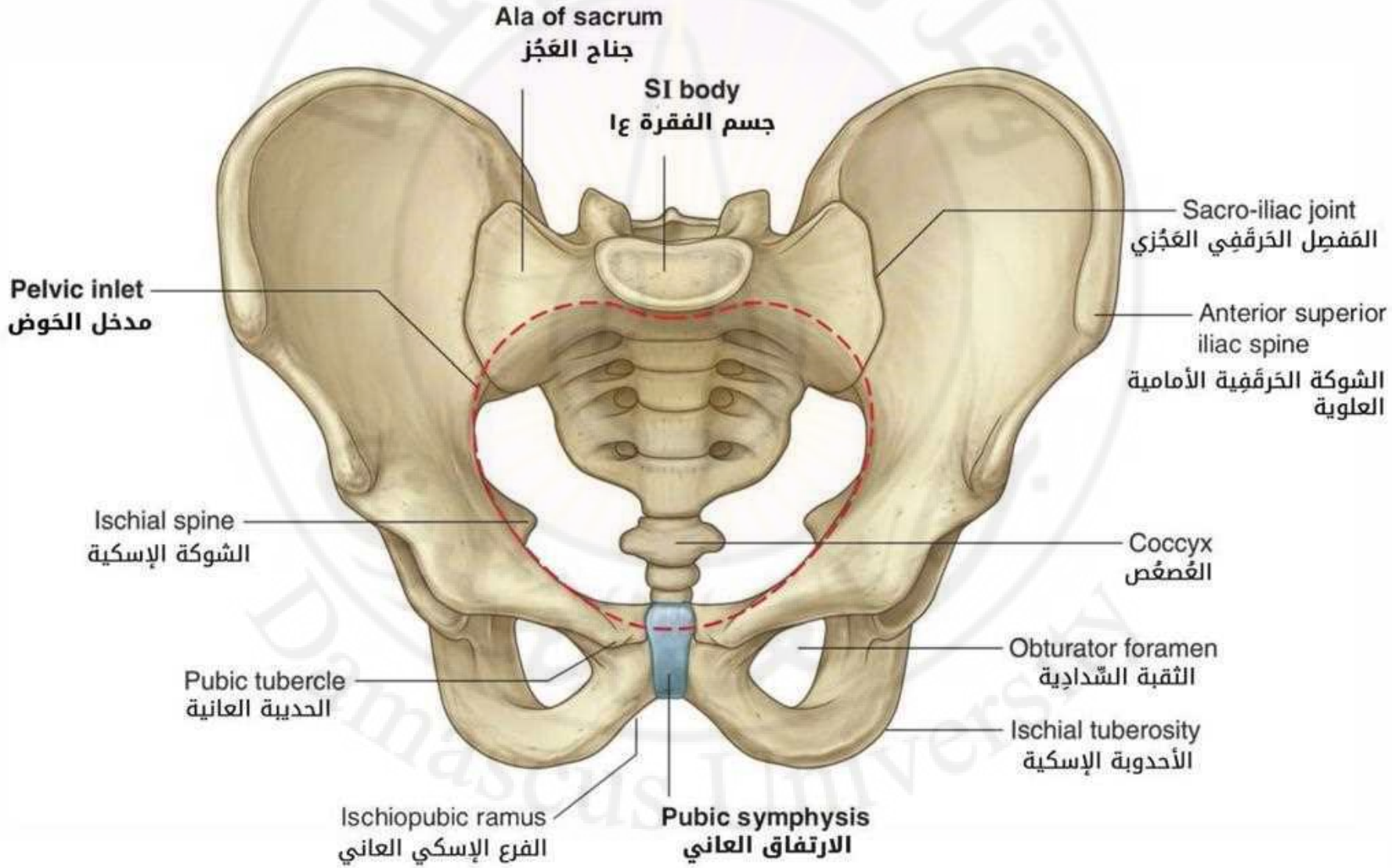

# جدار الحوض Pelvic Wall

## 2. الأربطة

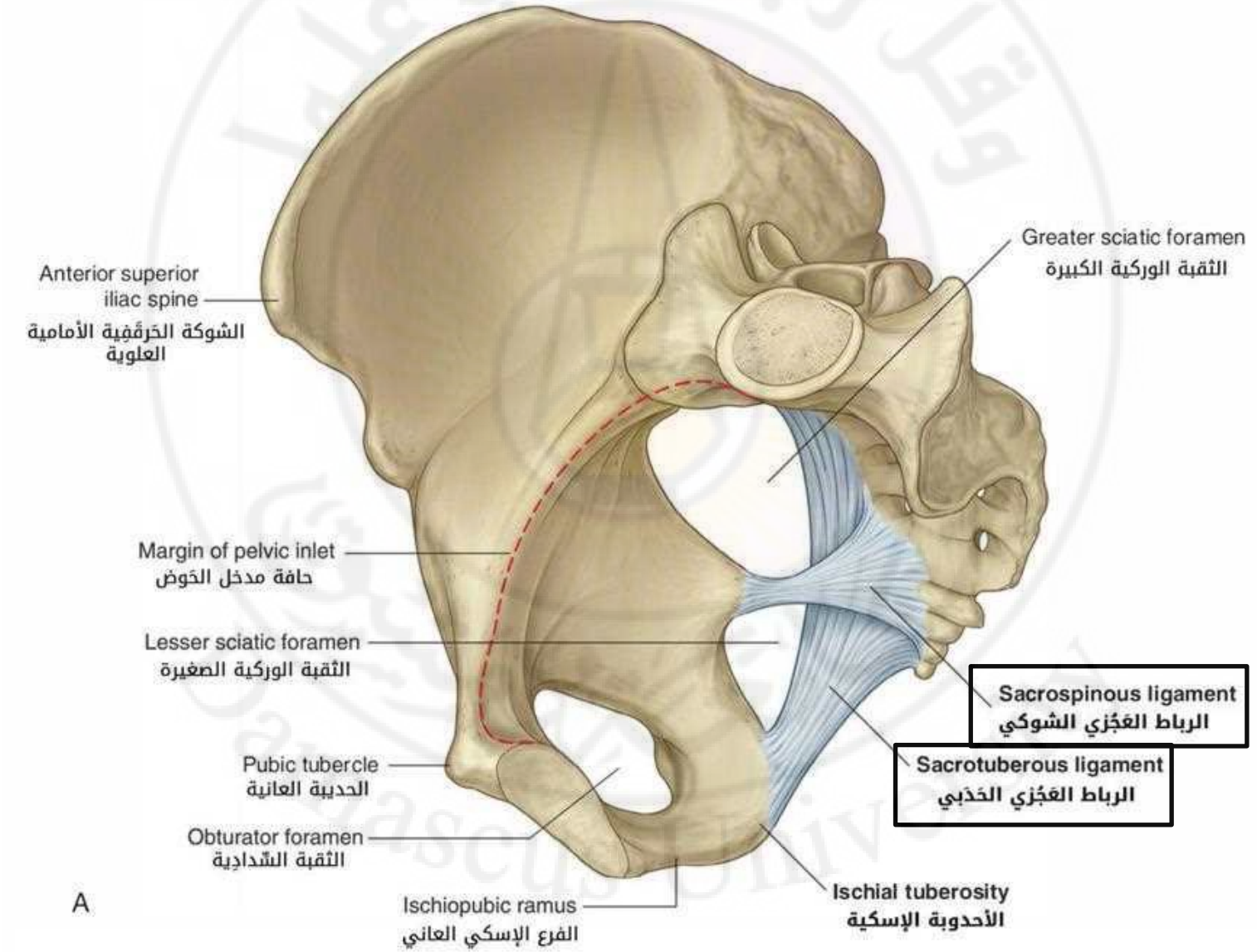

# جدار الحوض Pelvic Wall

## 3. العضلات

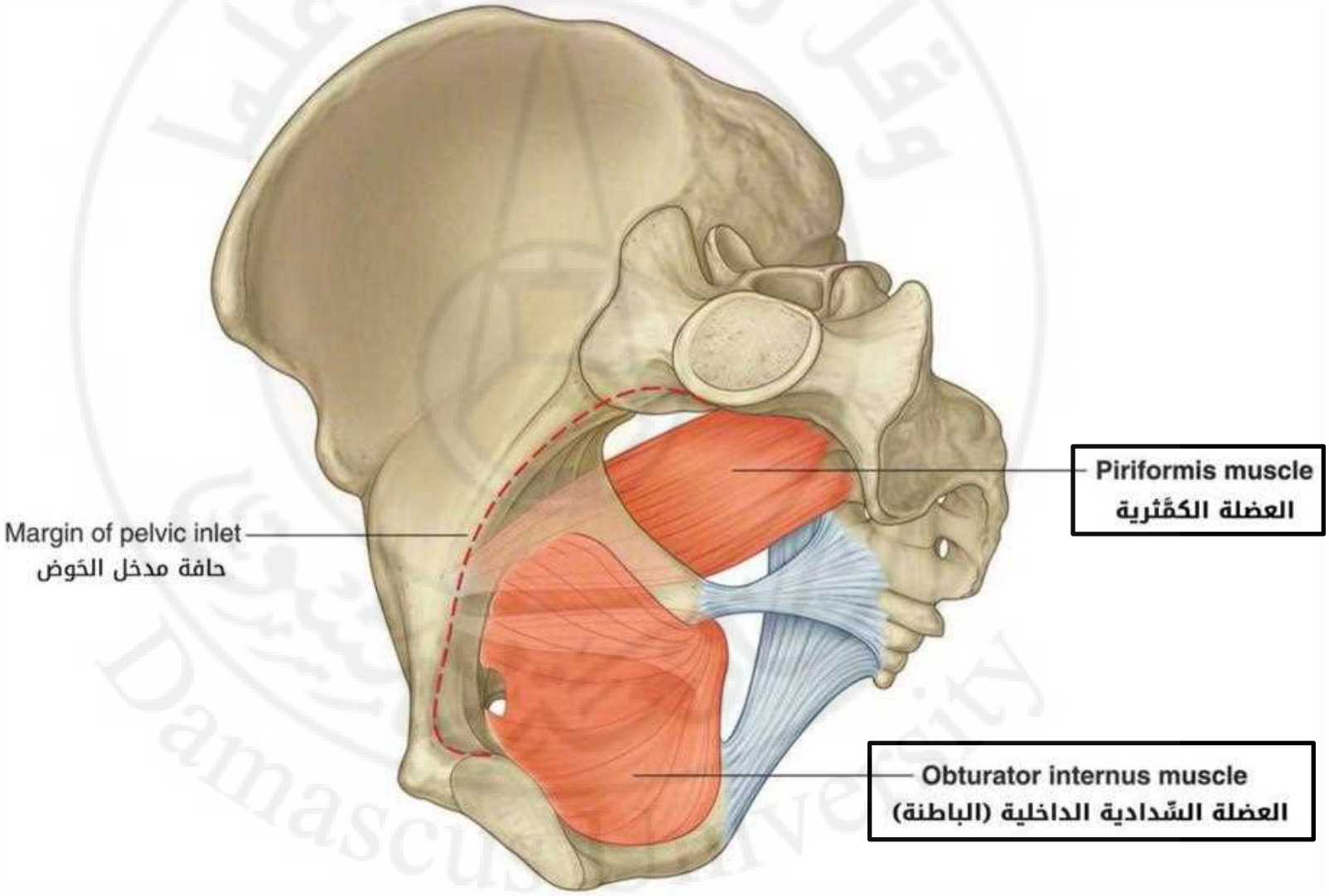

# أرضية الحوض Pelvic Floor

- تتألف بشكل أساسي من:

❑ **الحجاب الحوضي:**

✓ العضلة الرافعة للشرج Levator ani

✓ العضلة العصعصية Coccygeus

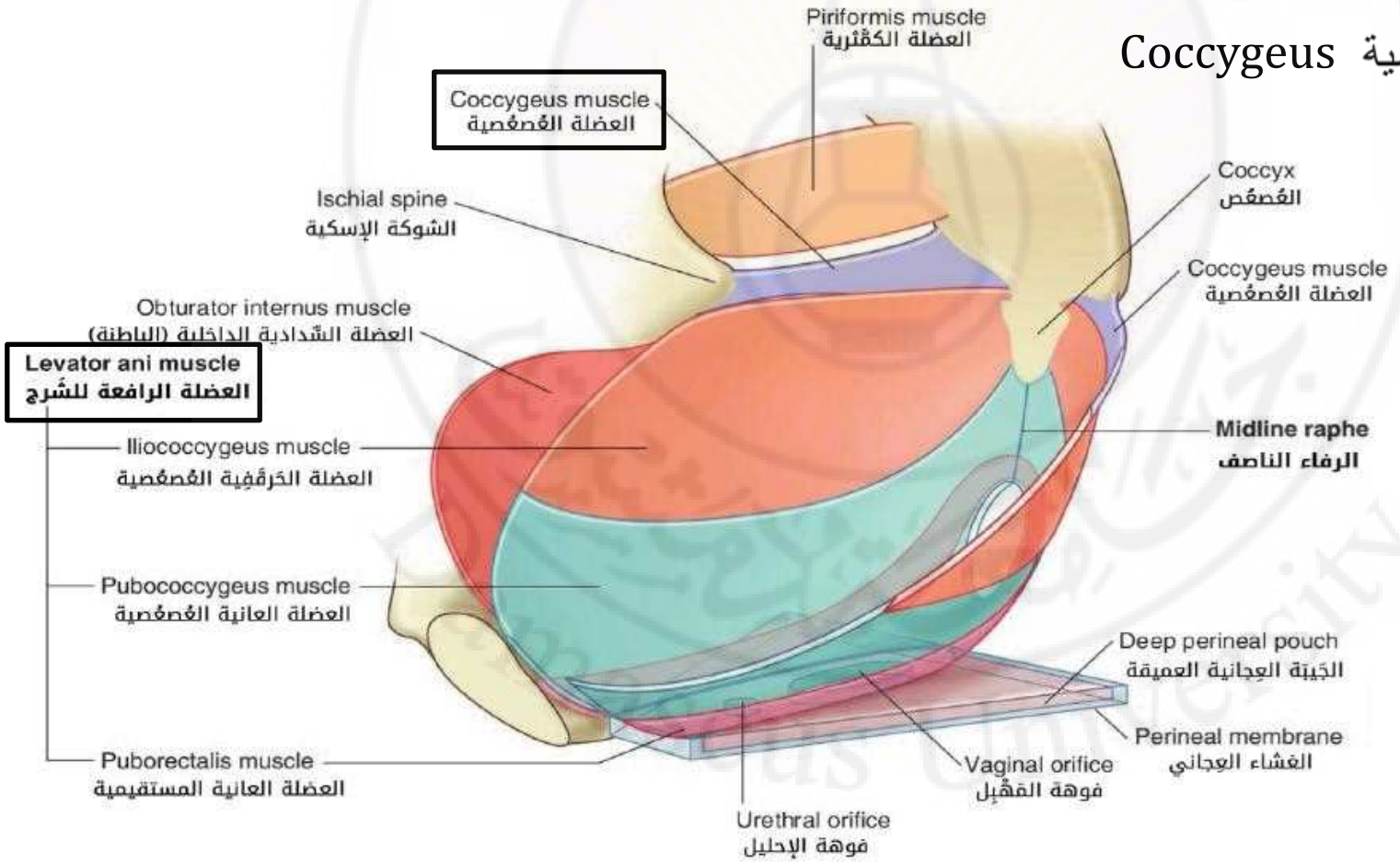

# أرضية الحوض Pelvic Floor

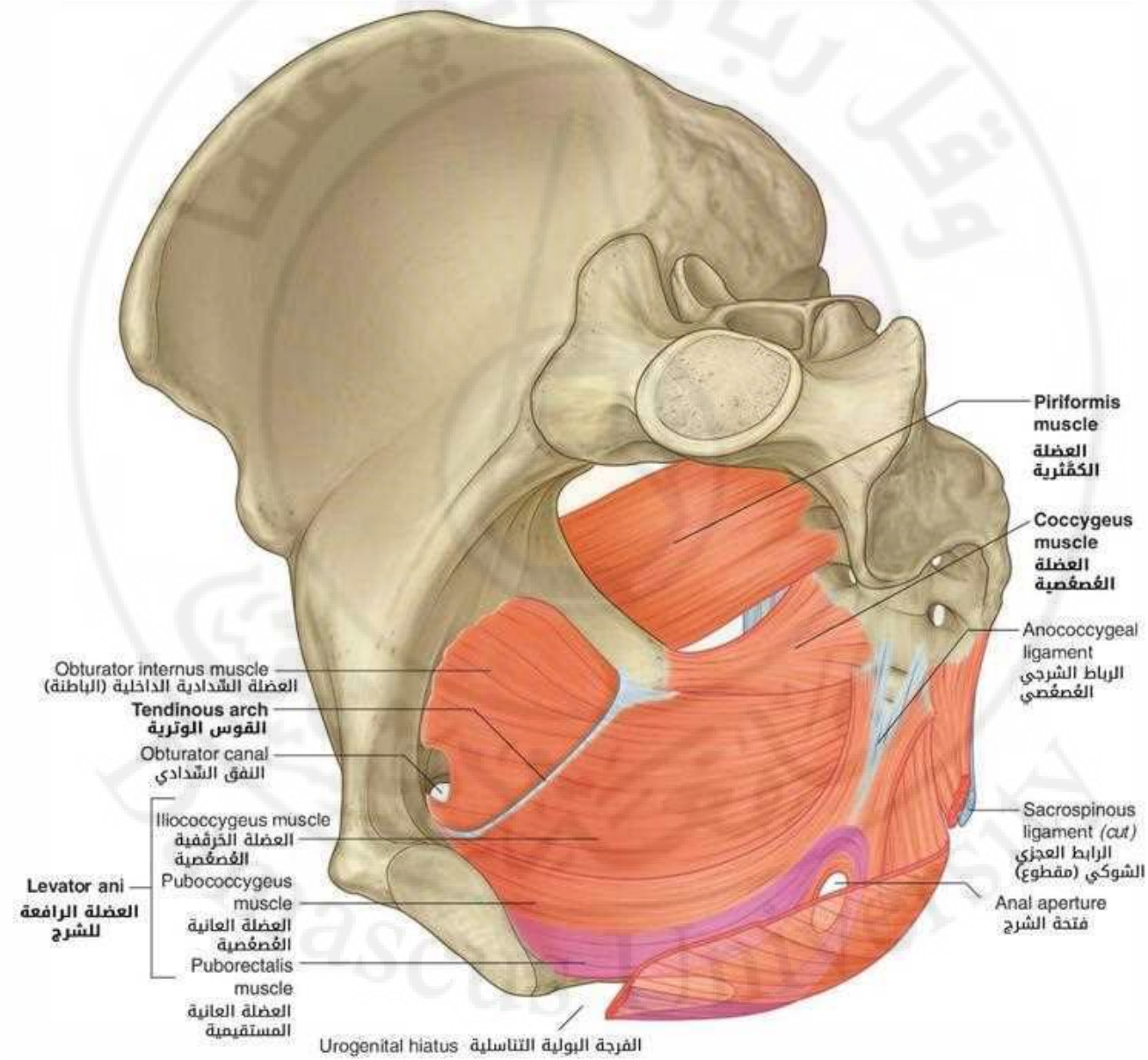

# شرايين الحوض Pelvic Arteries

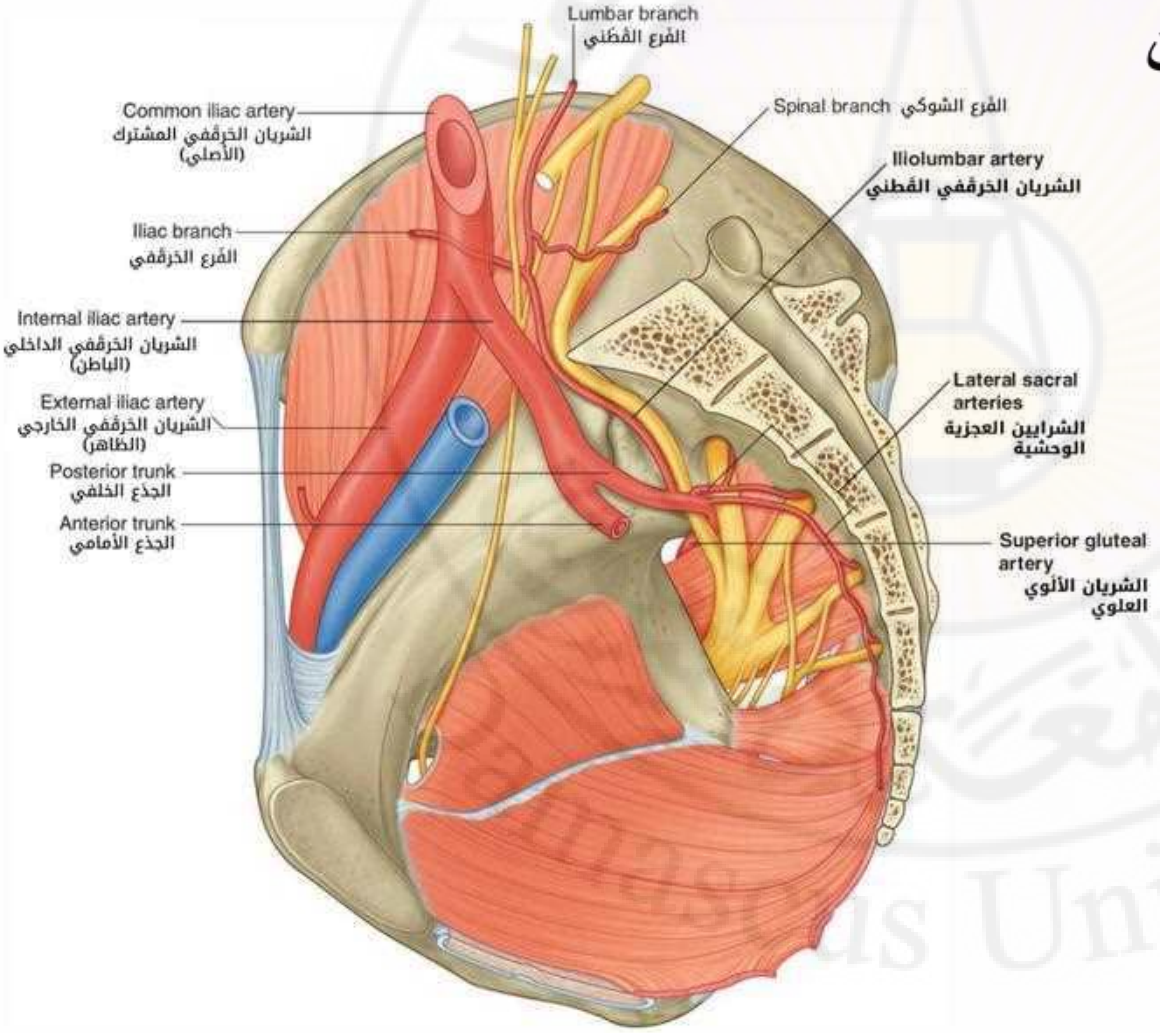


* **الشريان الحرقفي الباطن**

**Internal Iliac Artery:**

✓ جذع أمامي:

- فروع جدارية
- فروع حشوية

✓ جذع خلفي (فروع جدارية)

# شرايين الحوض Pelvic Arteries

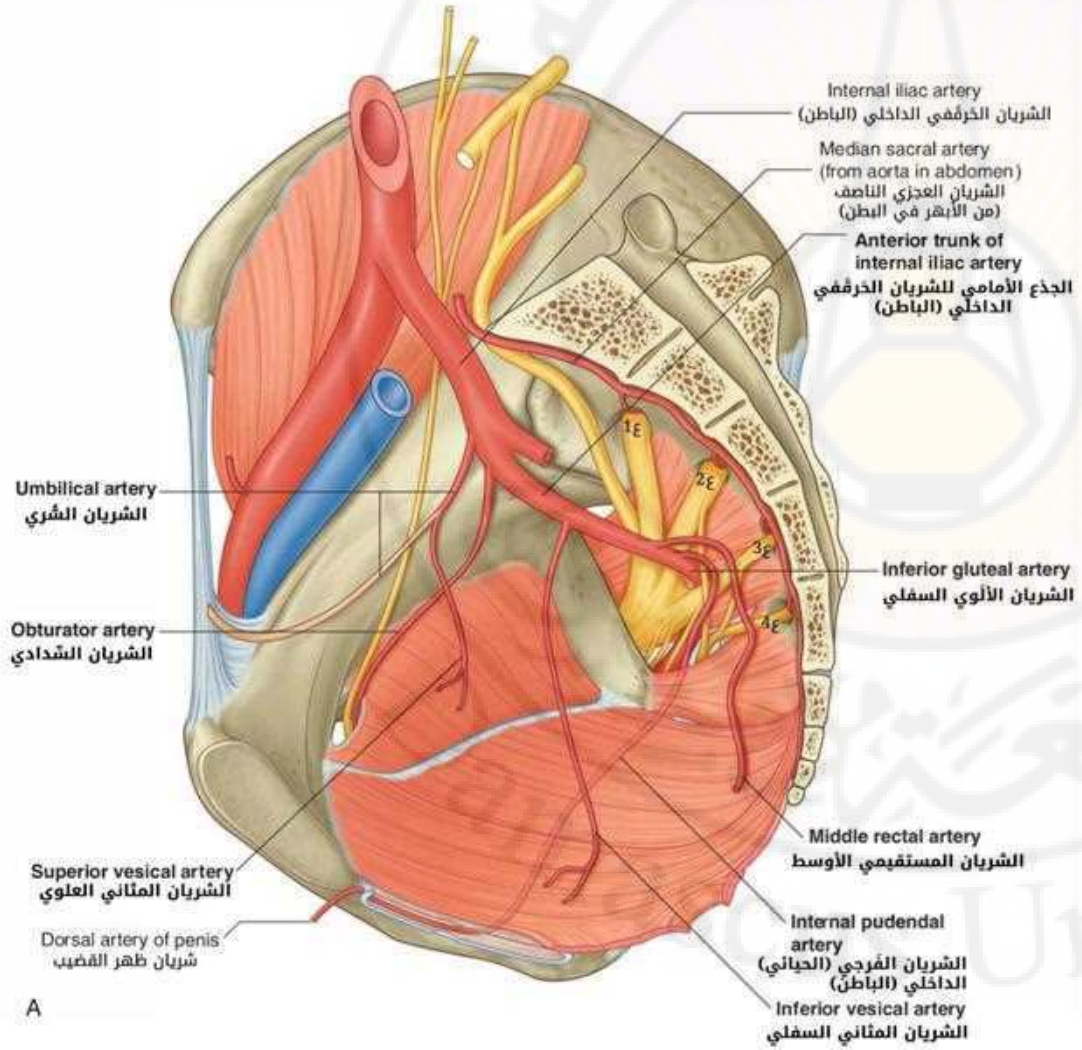


* **الشريان الحرقفي الباطن**

**Internal Iliac Artery:**

- ✓ جذع أمامي:
  - فروع جدارية
  - فروع حشوية
- ✓ جذع خلفي (فروع جدارية)

# أعصاب الحوض Pelvic Nerves

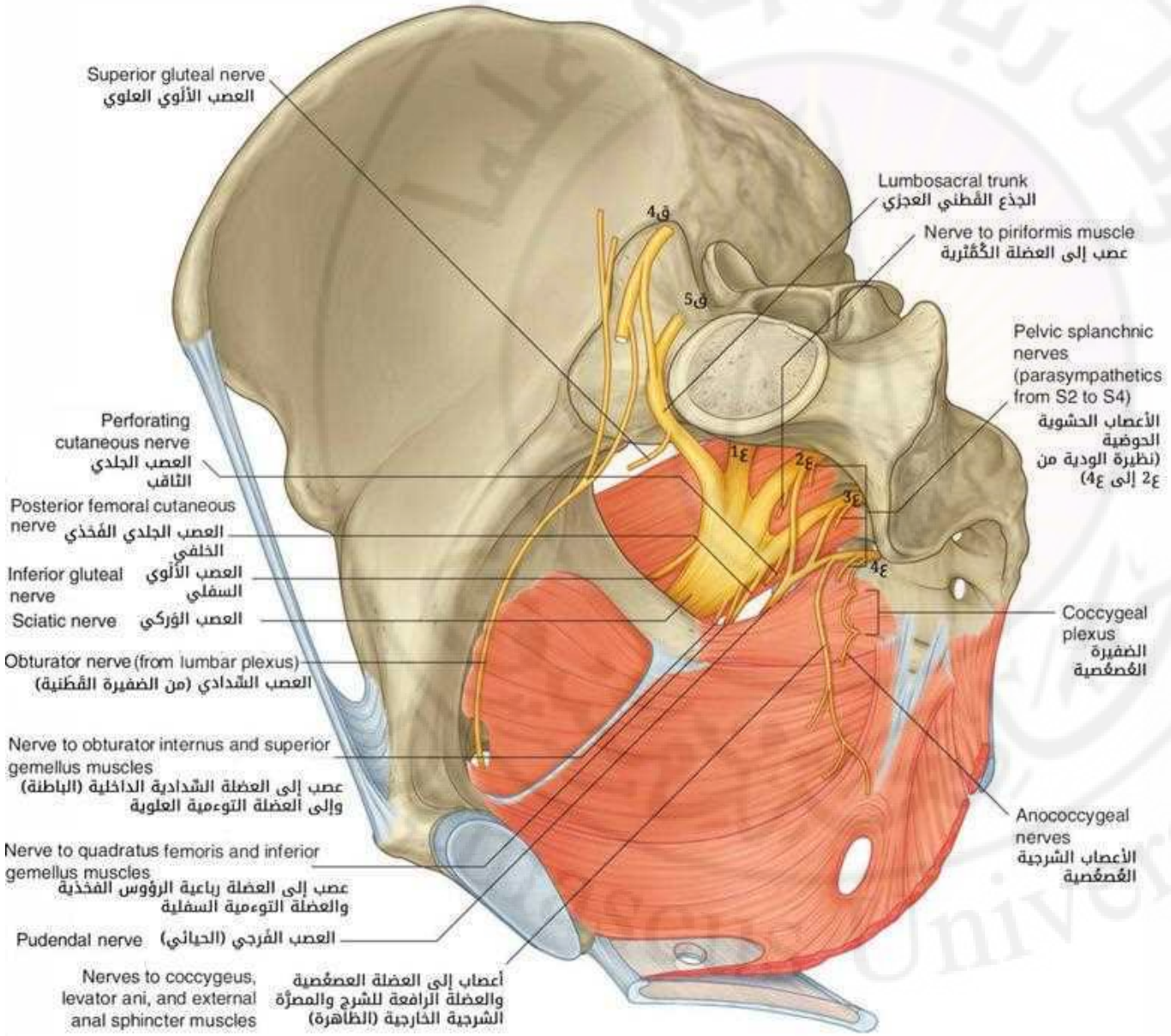


- ❑ **من الضفيرة القطنية:**
  - العصب السدادي
  - الجذع القطني العجزي
- ❑ **الضفيرة العجزية:**
  - العصب الوركي
  - العصب الفرجي
- ❑ **الجذعان الوديان**

# أعصاب الحوض Pelvic Nerves

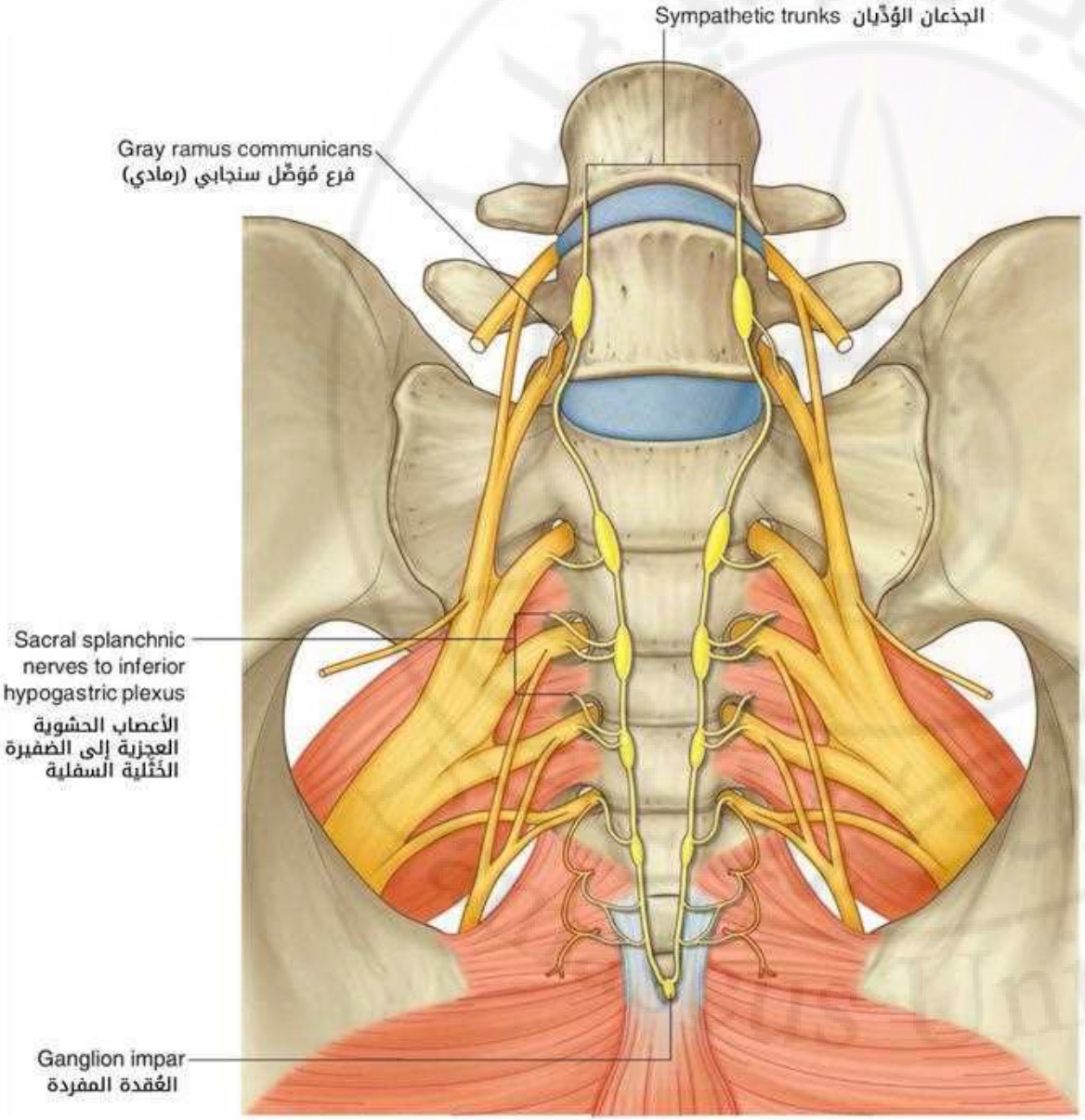


- ❑ **من الضفيرة القطنية:**
  - العصب السدادي
  - الجذع القطني العجزي
- ❑ **الضفيرة العجزية:**
  - العصب الوركي
  - العصب الفرجي
- ❑ **الجذعان الوديان**

# النزح اللمفي للحوض

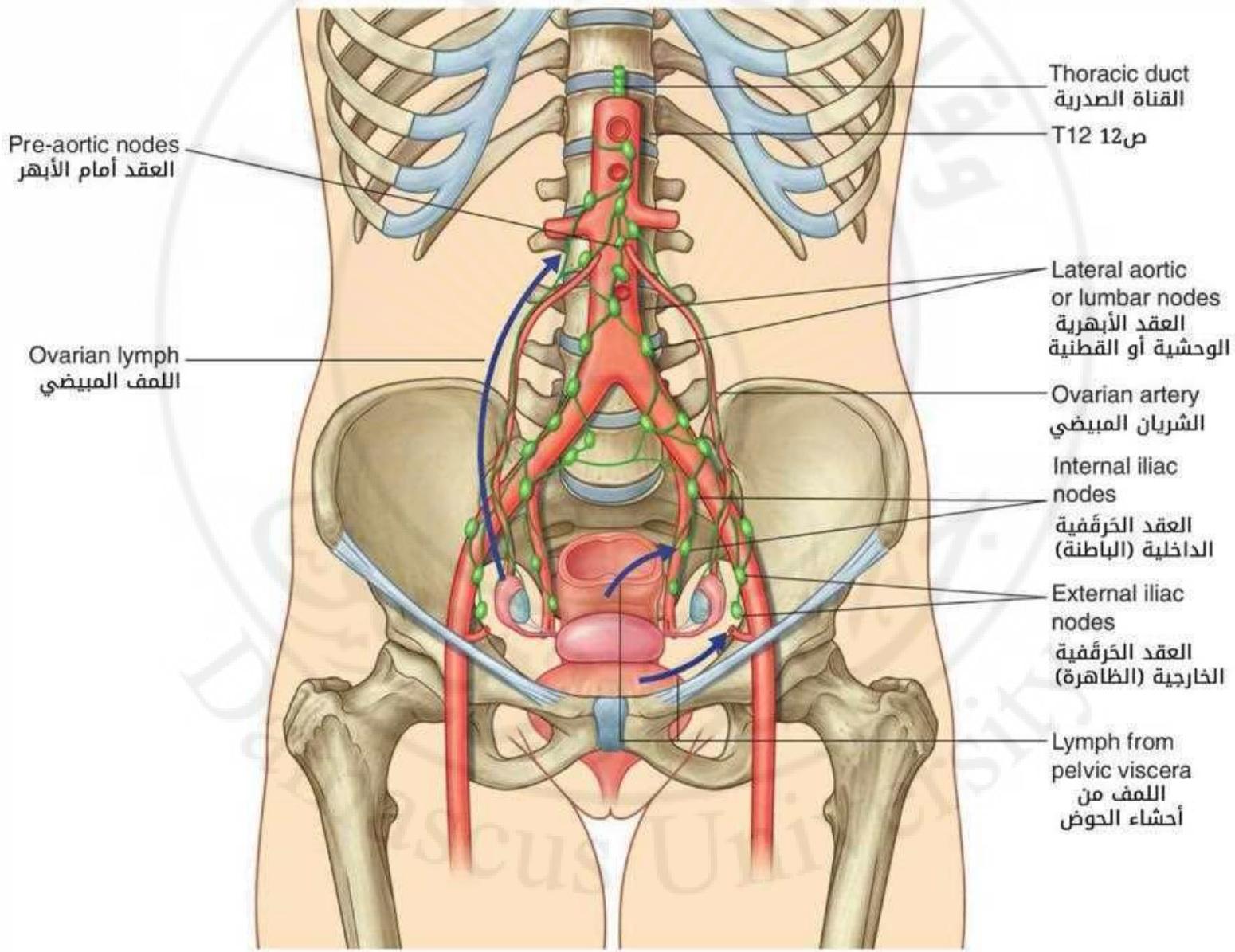

# أحشاء الحوض Pelvic Viscera

- يحوي الحوض أجزاءً من:

1. الجهاز الهضمي
2. الجهاز البولي
3. الجهاز التناسلي

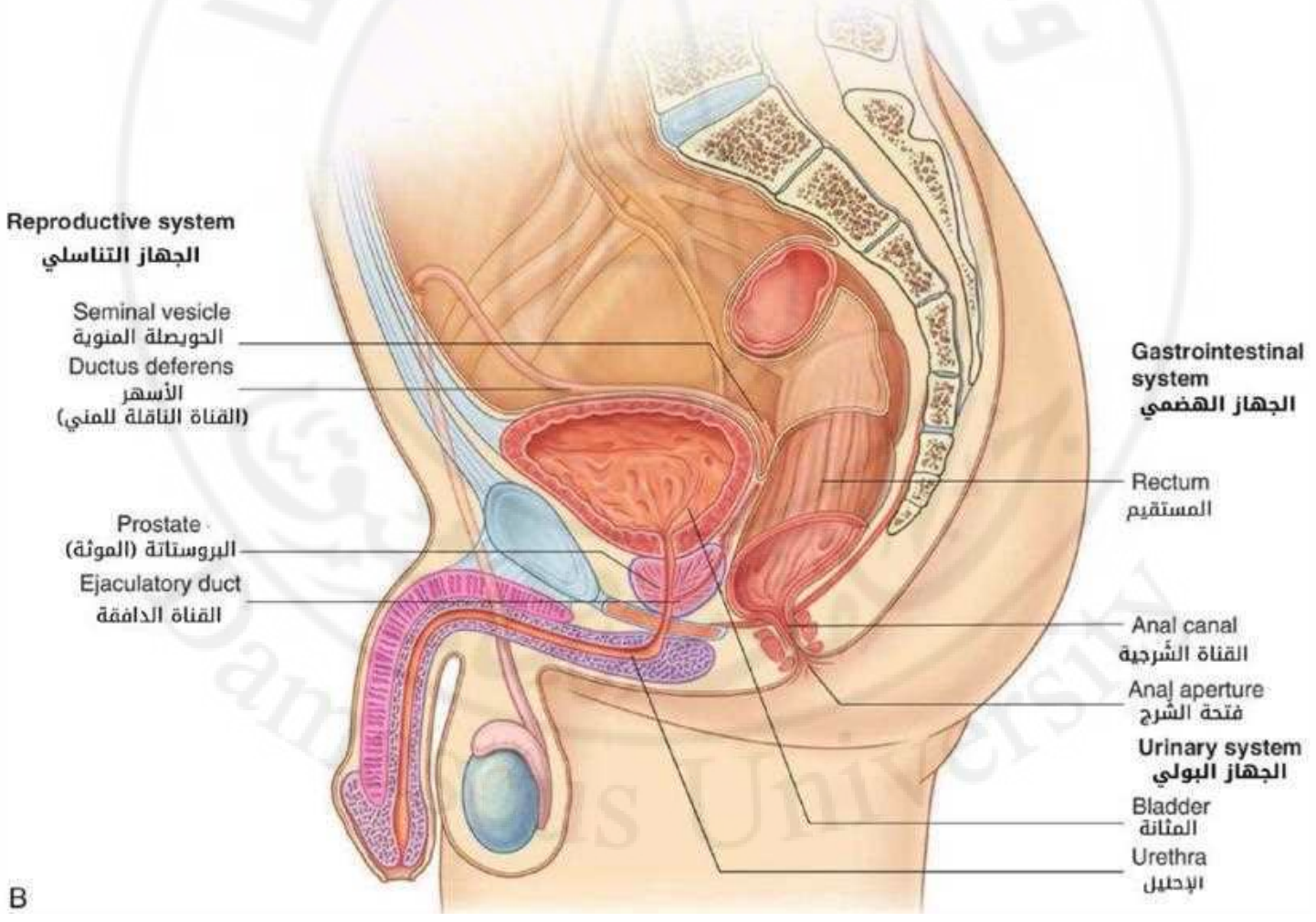

# أحشاء الحوض Pelvic Viscera

- يحوي الحوض أجزاءً من:

1. الجهاز الهضمي
2. الجهاز البولي
3. الجهاز التناسلي

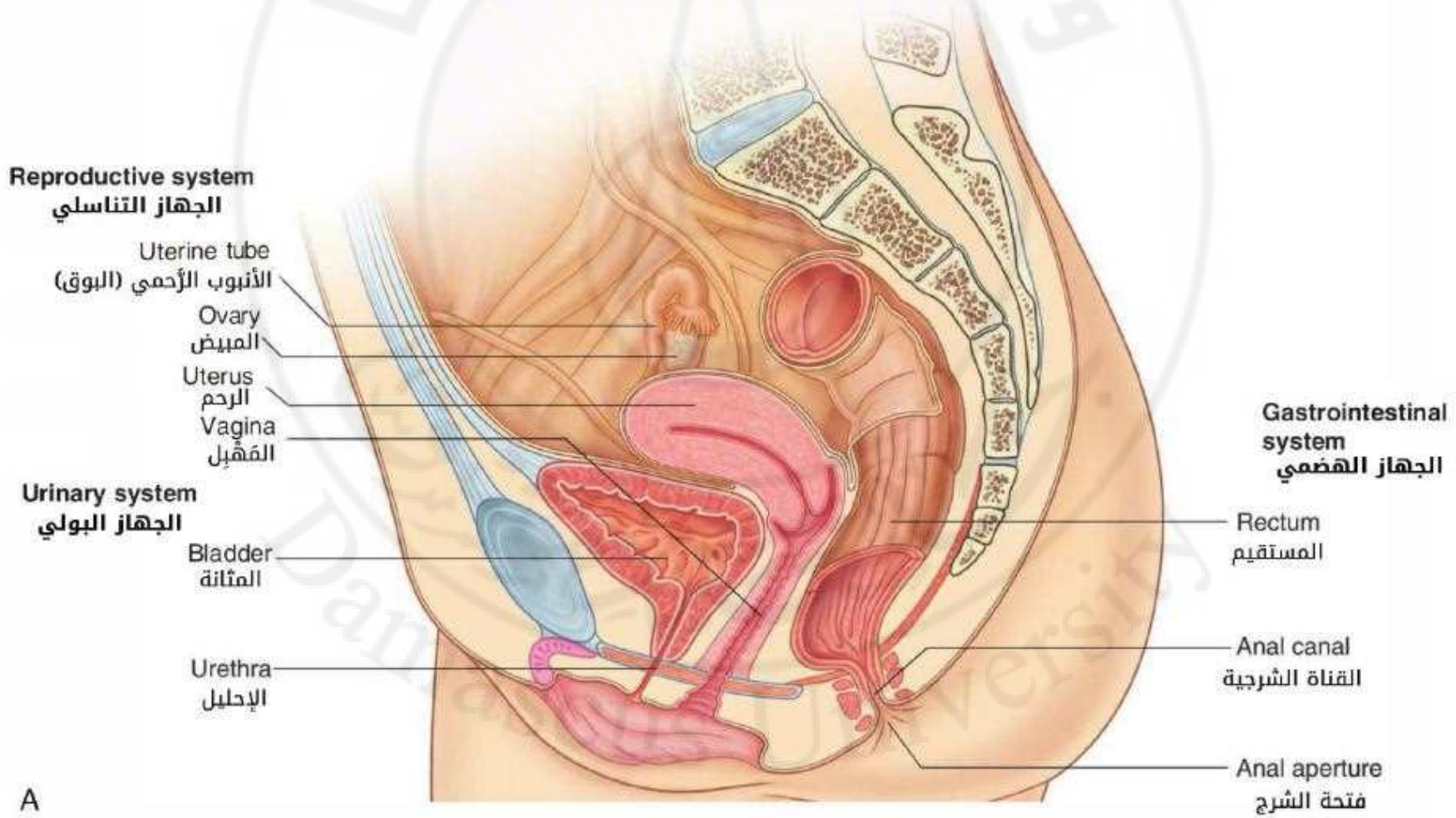

# أحشاء الحوض – الجهاز العضمي

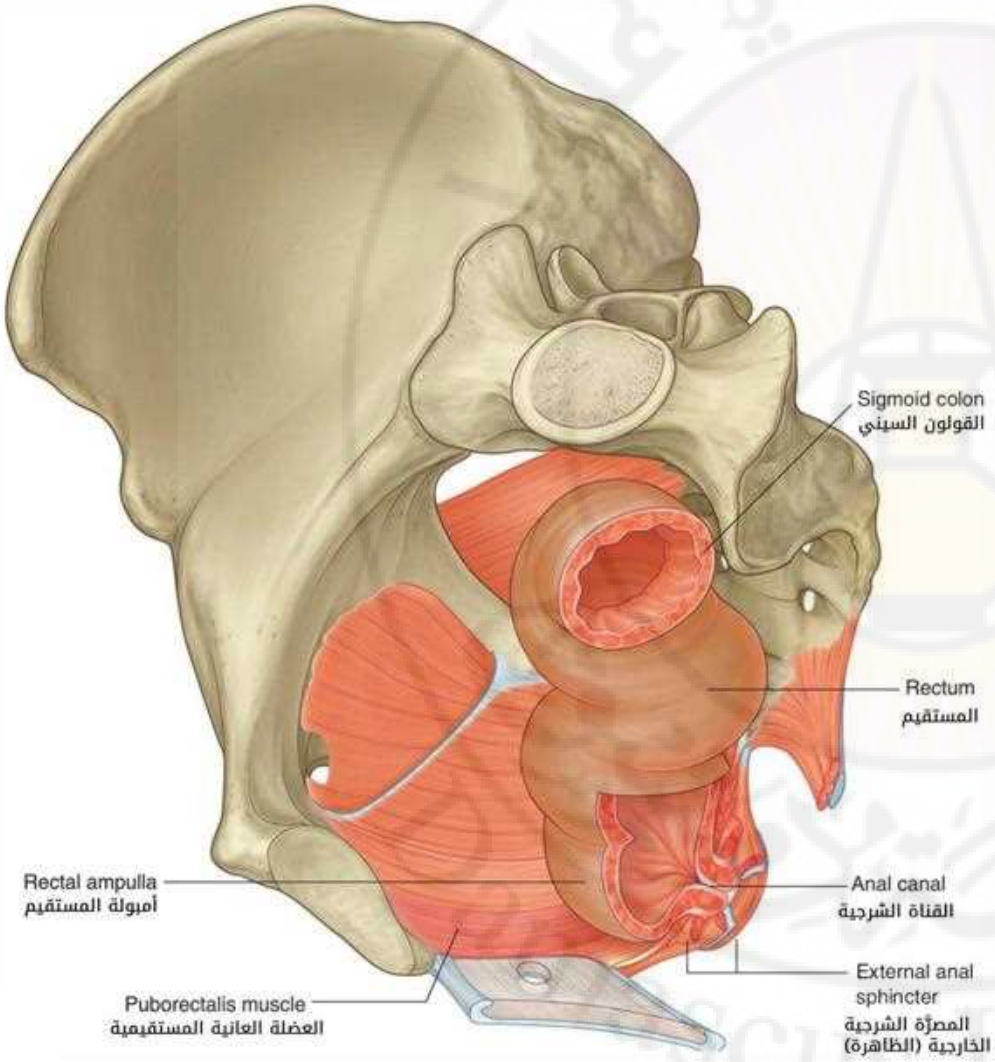


- يحوي الحوض:
  - ✓ الجزء الانتهائي من القولون السيني
  - ✓ المستقيم
  - ✓ القناة الشرجية

*** المستقيم Rectum:**

- بين الكولون السيني والقناة الشرجية
- وصل سيني مستقيمي
- 15 سم
- يجاور:
  - ✓ في الخلف: العجز والعصعص
  - ✓ في الأمام: – المثانة والموثة (عند الذكور)
    – الرحم والمهبل (عند الإناث)
- جيبة من البريتوان (جيبة «رتج» دوغلاس)

# أحشاء الحوض – الجهاز العضمي

* **القناة الشرجية Anal Canal:**
  - من المستقيم إلى الشرج
  - محاطة بالمصرة الشرجية
  - المصرة وثيقة الصلة برافعة الشرج
  - لها وظيفة استمساك البراز

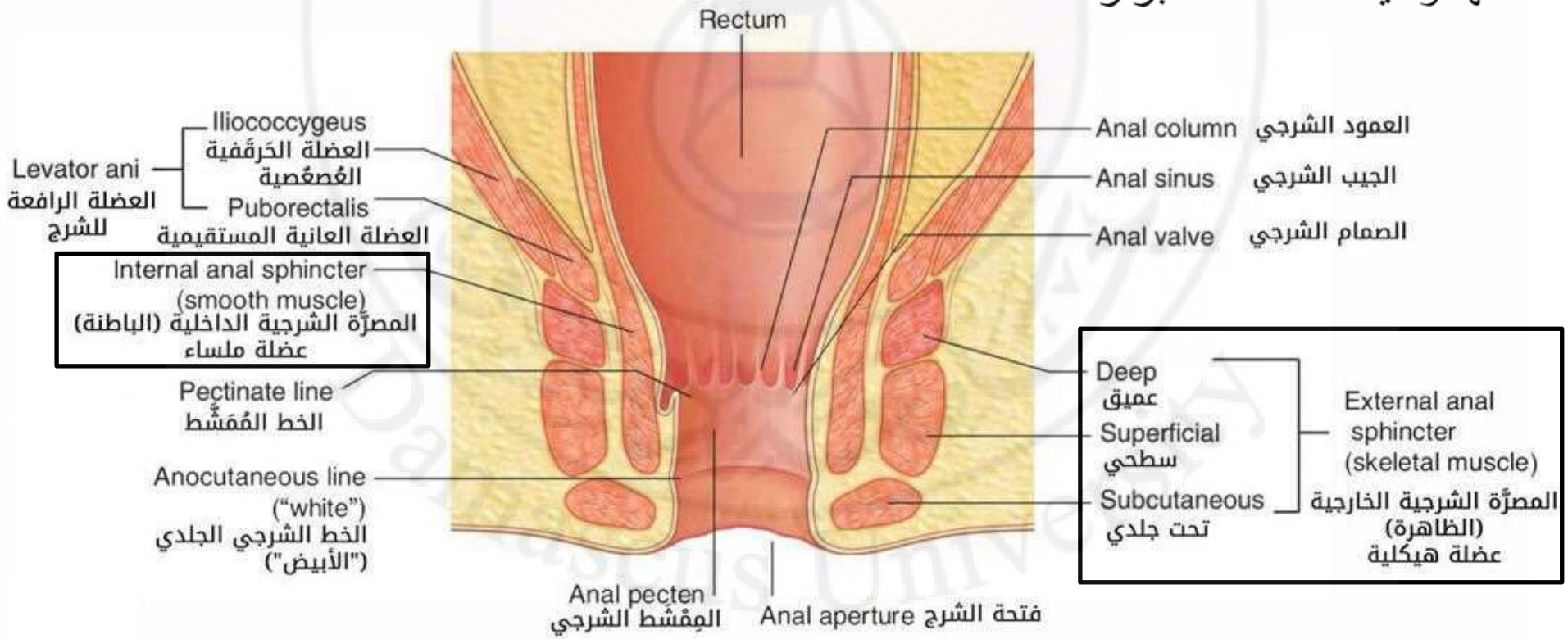

# أحشاء الحوض – الجهاز البولي

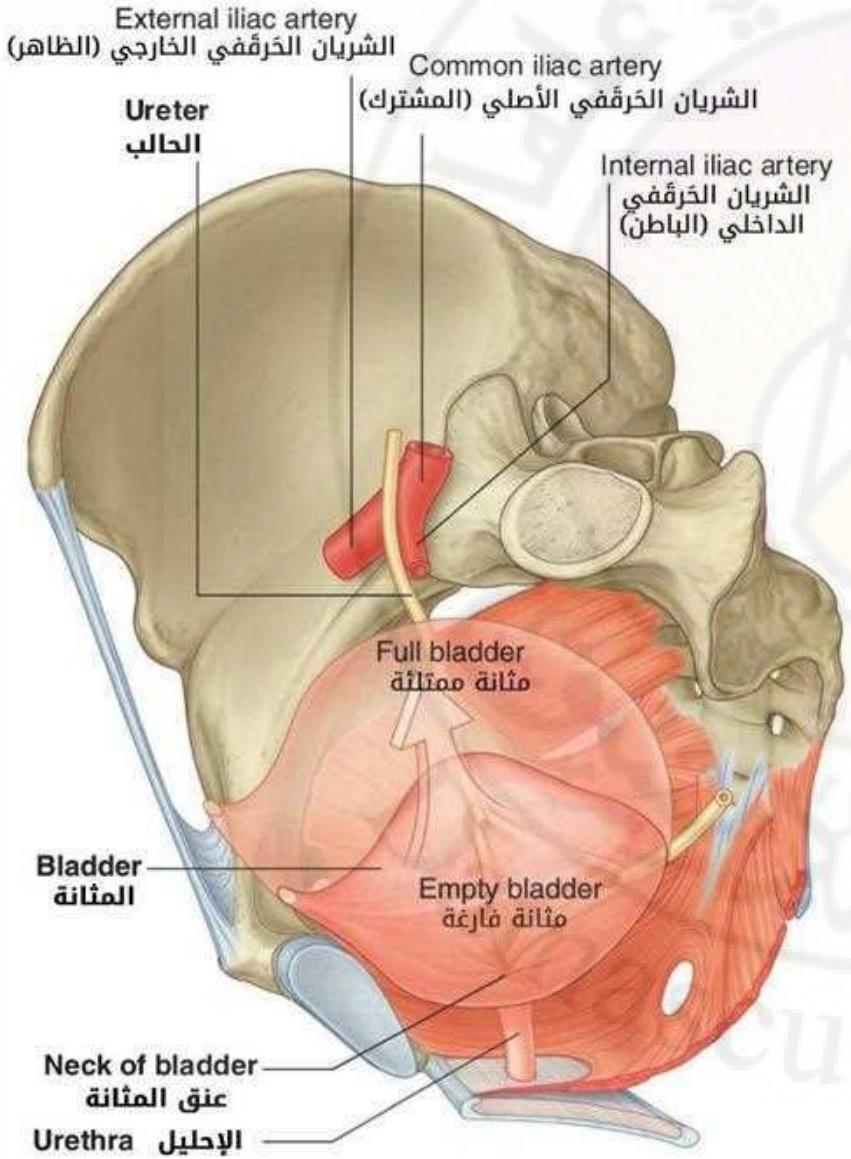


- يحوي الحوض:

✓ الأجزاء الانتهائية من الحالبين

✓ المثانة

✓ الجزء القريب من الإحليل

**المثانة فارغة:** عضو حوضي

**المثانة ممتلئة:** عضو بطني حوضي

# أحشاء الحوض – الجهاز البولي

* **الحالب Ureter:**

- أنبوب عضلي بطول 25 – 30 سم
- يصل الكلية بالمثانة
- خلف البريتوان
- الـ ½ العلوي في البطن والـ ½ السفلي في الحوض
- يبدأ من الحويضة
- ينزل على طول عضلة البسواس الكبيرة
- يصل الحوض إلى المثانة
- تبطنه طبقة مخاطية

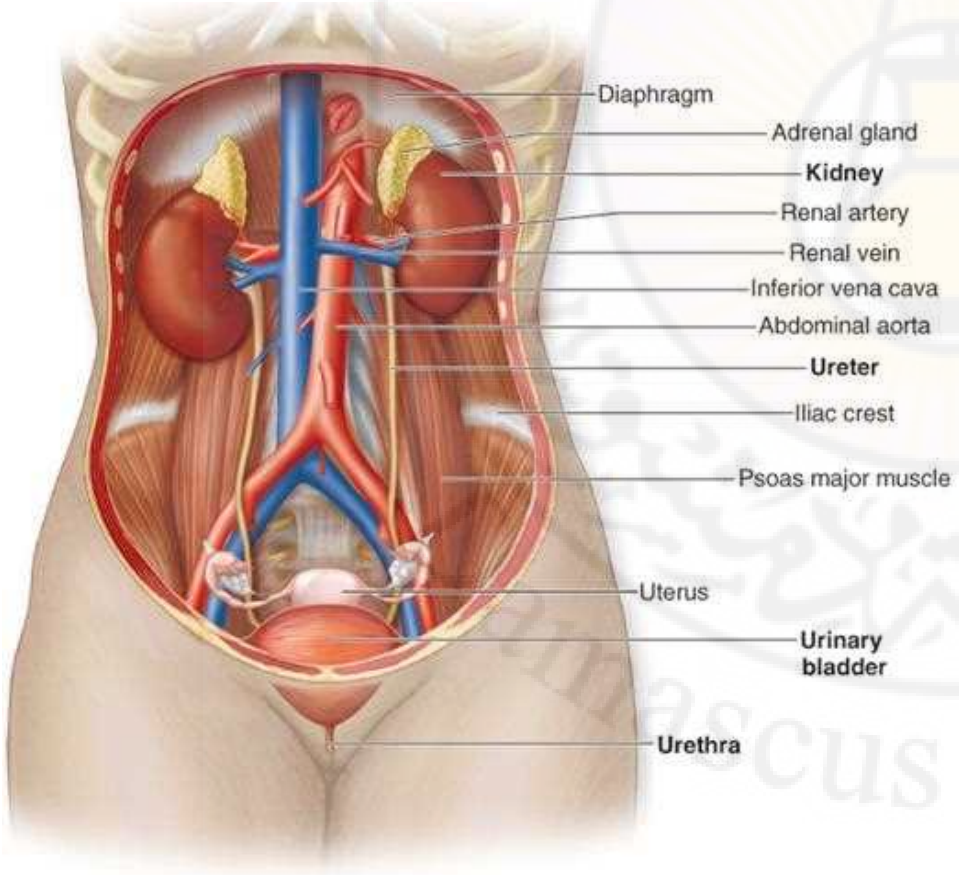

# أحشاء الحوض – الجهاز البولي

* الحالب Ureter:

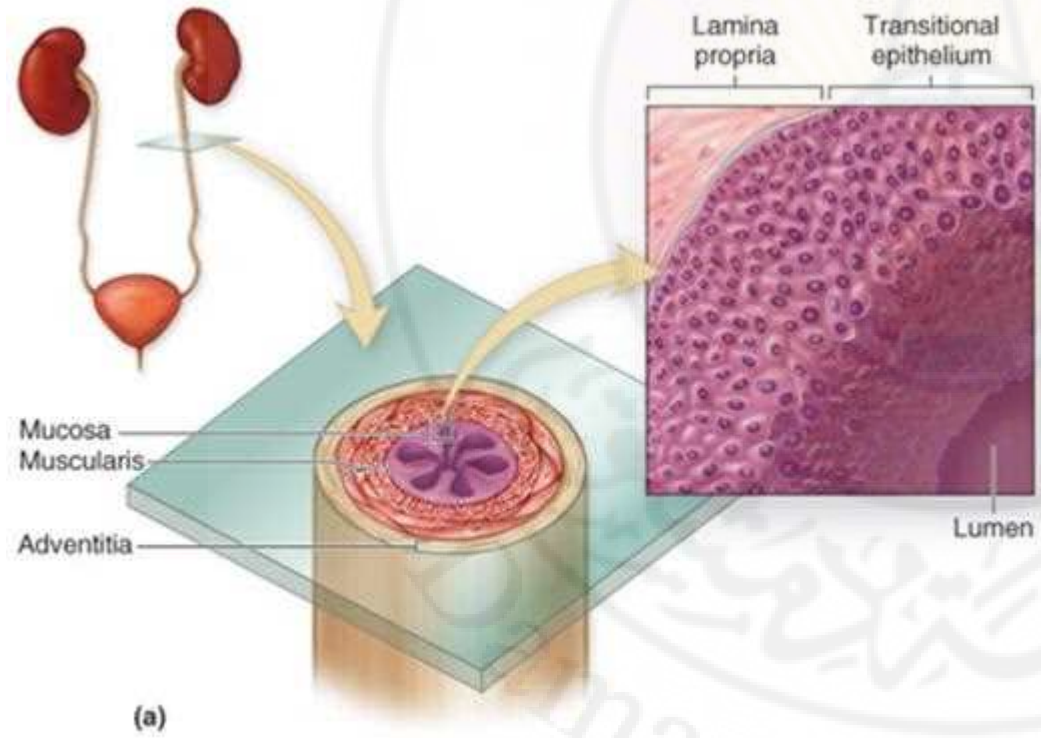


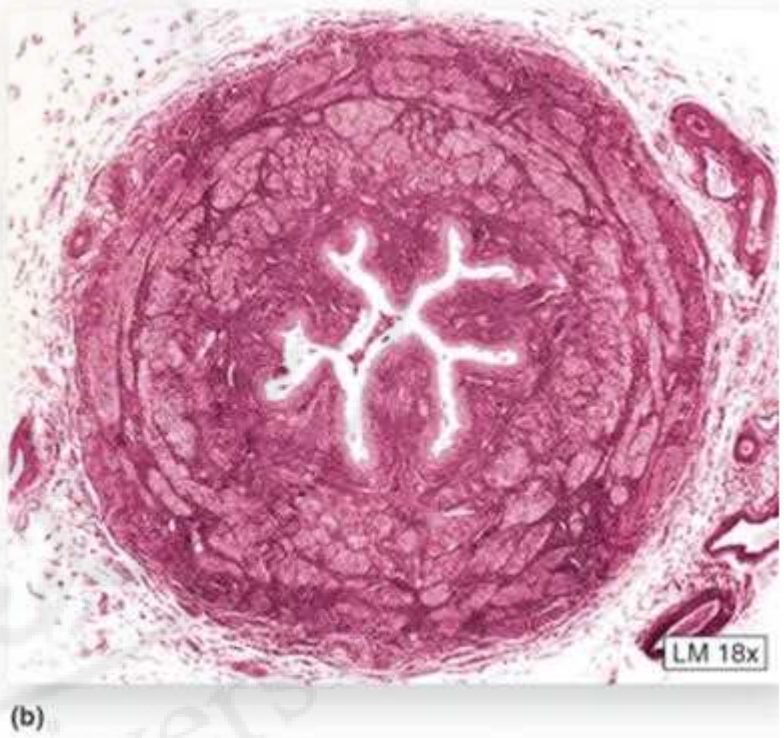

# أحشاء الحوض – الجهاز البولي

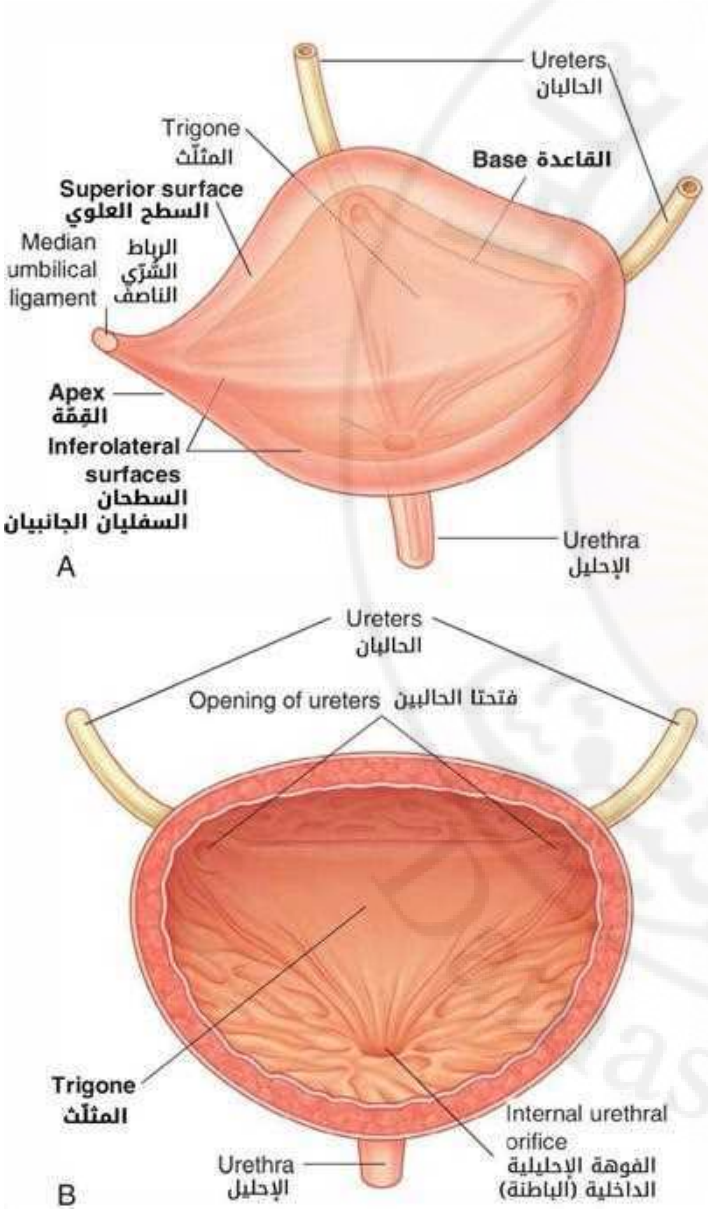


*** المثانة Urinary Bladder:**

- تختلف بالشكل والحجم والتوضع حسب السن وكمية البول
- المثانة الفارغة لدى البالغ: مدورة في جوف الحوض على العانة والقسم المجاور من أرضية الحوض
- المثانة الممتلئة: تصعد لجوف البطن وقد تصل للسرة
- يتلقى جوفها بالخلف والأسفل فتحتي الحالبين
- لها عنق في الأسفل والأمام يتمادى بالإحليل
- البنية: طبقة عضلية ملساء تبطنها مخاطية وتحيط بها طبقة مصلية

# أحشاء الحوض – الجهاز البولي

* **المثانة Urinary Bladder:**

– مجاوراتها في الخلف:

✓ عند **الذكور:** المستقيم والموثة

✓ عند **الإناث:** الرحم والمهبل

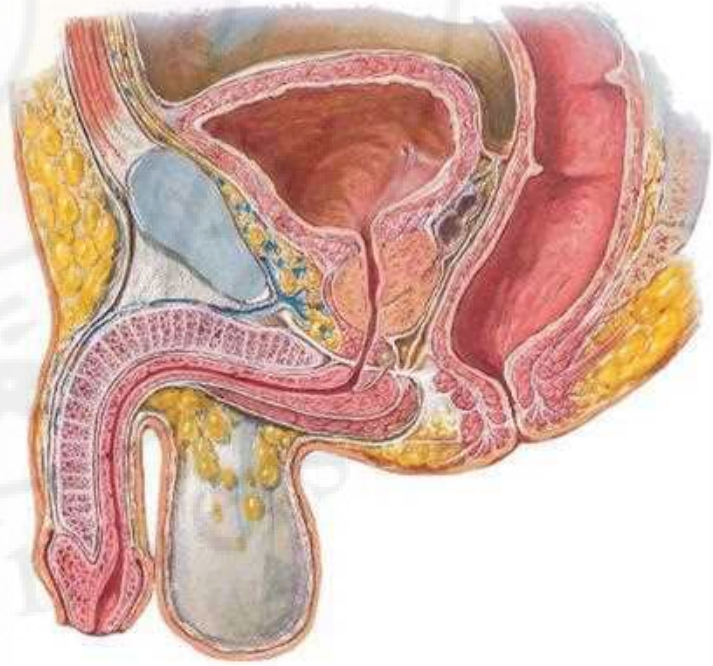



# أحشاء الحوض – الجهاز البولي

* **الإحليل Urethra:**

- أنبوب ليفي عضلي
- يمرر البول من المثانة إلى الوسط الخارجي
- عند الرجل يمرر أيضاً السائل المنوي



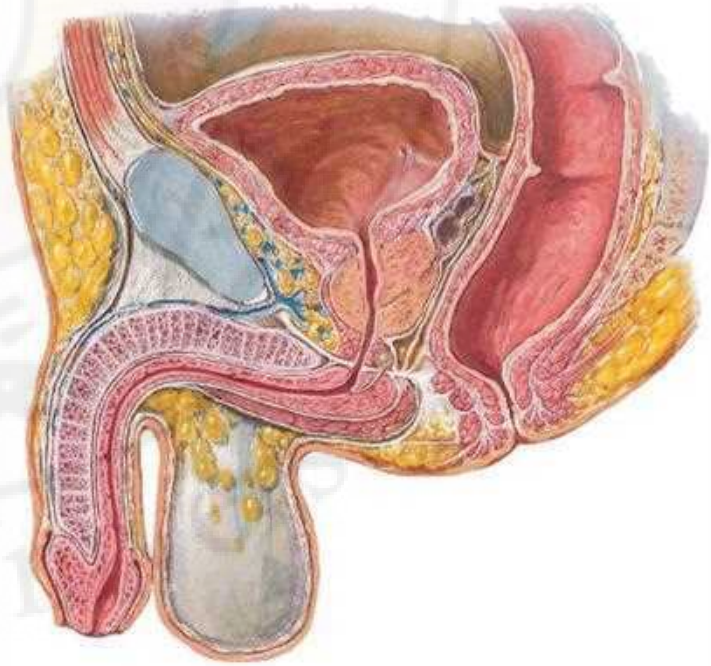

# أحشاء الحوض – الجهاز البولي

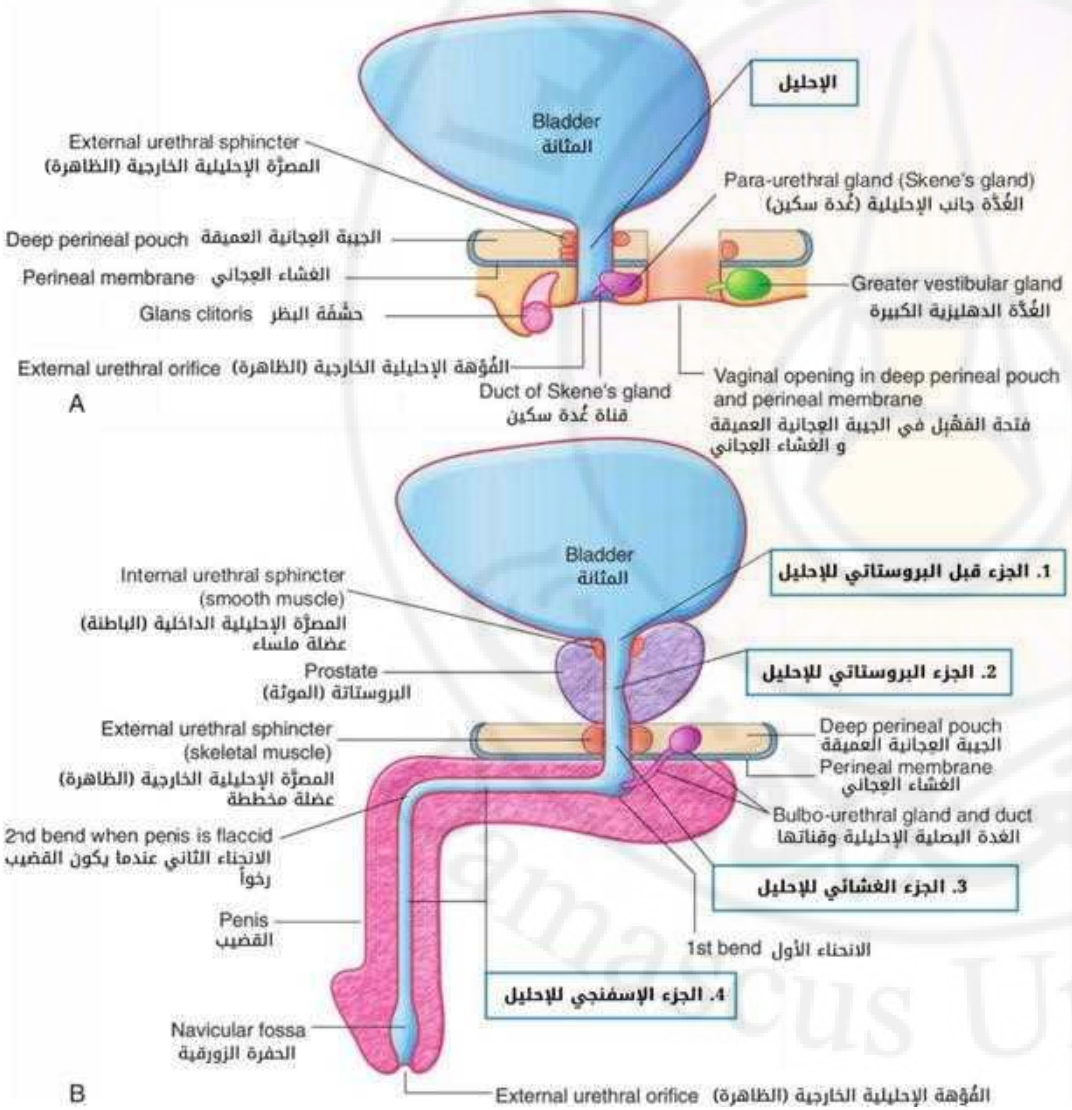


* **الإحليل Urethra:**

❑ **عند الذكر:**

– 20 سم

– يبدأ من عنق المثانة ويمر عبر الموثة وأرضية الحوض والقضيب

– يقسم إلى: موثي – غشائي – اسفنجي

❑ **عند الأنثى:**

– **4** سم

– يمتد من عنق المثانة إلى فوهة الإحليل الخارجية التي تقع أمام فتحة المهبل بين الشفرين الصغيرين

# أحشاء الحوض – الجهاز التناسلي

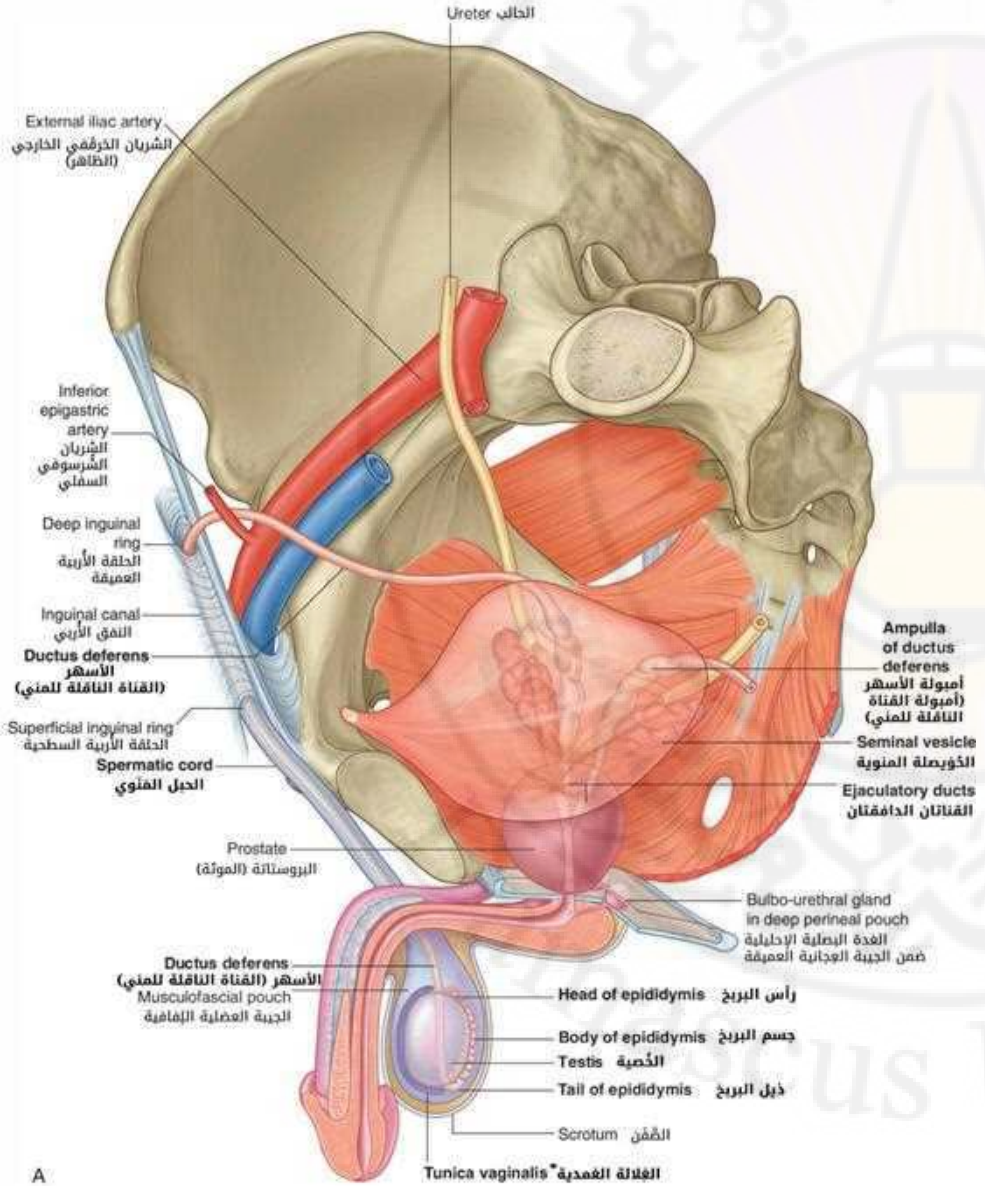


- **عند الذكور:**

– يتوضع ضمن: البطن – الحوض – العجان

– يتألف من:

1. الخصيتين
2. البربخين
3. الأسهرين (الأسهر: القناة الناقلة للمني)
4. القناتين الدافقتين
5. **غدد ملحقة:** – الموثة (البروستات)

– الحويصلان المنويان

6. **الأعضاء التناسلية الخارجية:** – القضيب

– الصفن

# أحشاء الحوض – الجهاز التناسلي الذكري

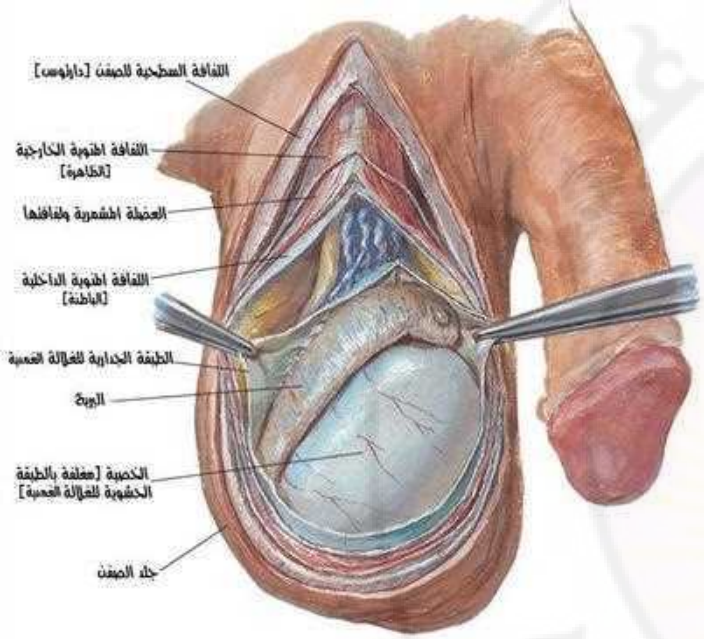


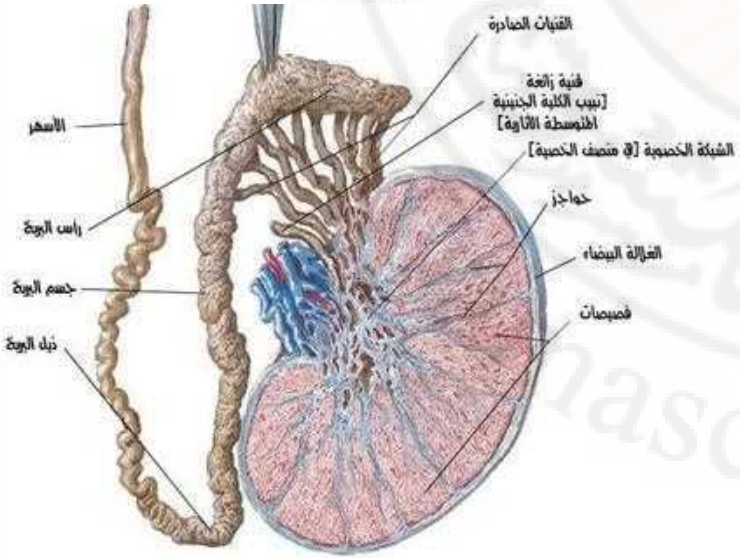


- **الخصية Testis:**
  - في كيس الصفن
  - بعد البلوغ تنتج الحيوانات المنوية
  - غدة داخلية الإفراز: تفرز هرمون الاندروجين androgen المسؤول عن الخصائص الجنسية الثانوية عند الذكر
- **البربخ Epididymis:**
  - في الصفن
  - يخزن الحيوانات المنوية من الخصية
  - يفرز سائل شبه مخاطي يدخل في تركيب السائل المنوي

# أحشاء الحوض – الجهاز التناسلي الذكري

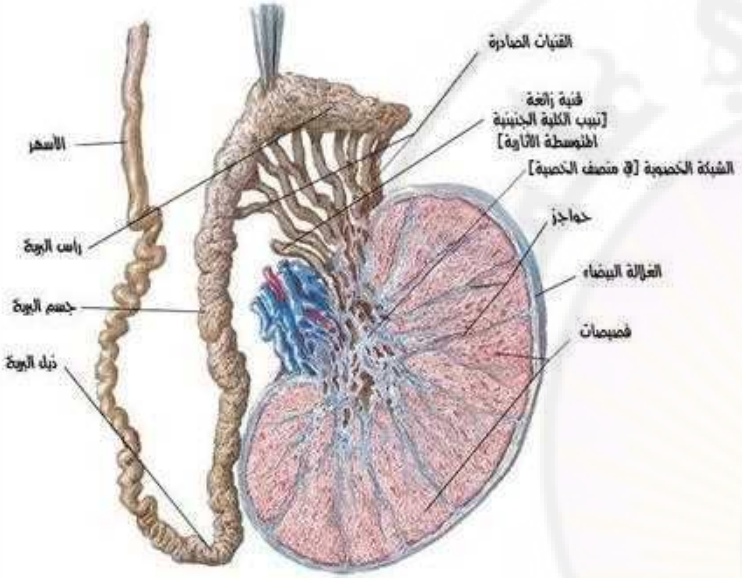


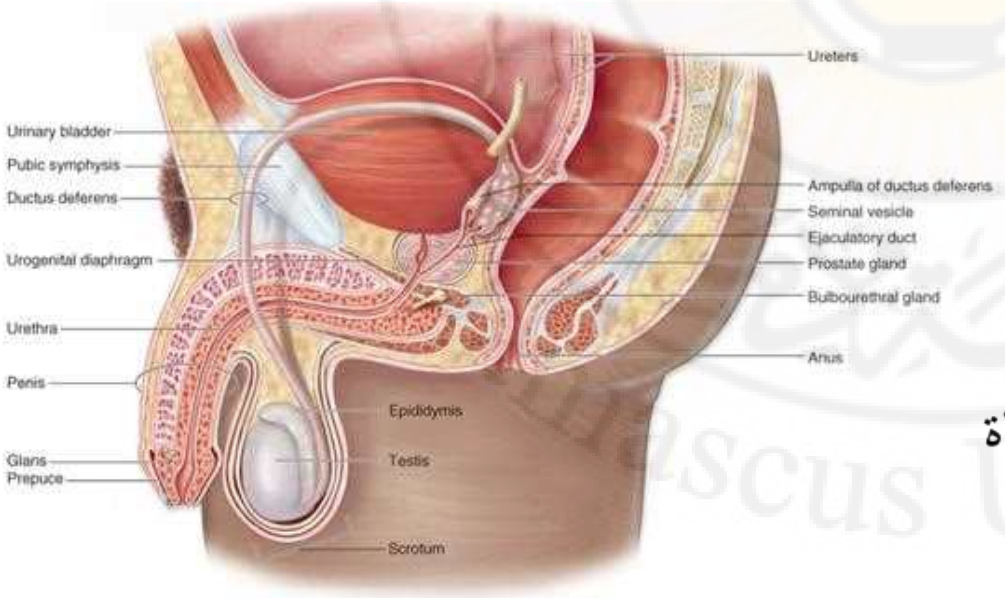


❑ **الأسهر Vas deferens:**

– تنتقل الحيوانات المنوية من البربخ إلى الأسهر

– يسير الأسهر من القطب العلوي للخصية إلى القناة الإربية

– يرافق الحبل المنوي في القناة الإربية، ثم ينعزل عنه حين اختراق الفتحة الداخلية للقناة الإربية

– يتجه نحو الأسفل ويدخل الحوض

– يجتمع مع قناة الحويصل المنوي ليشكل القناة الدافقة

# أحشاء الحوض – الجهاز التناسلي الذكري

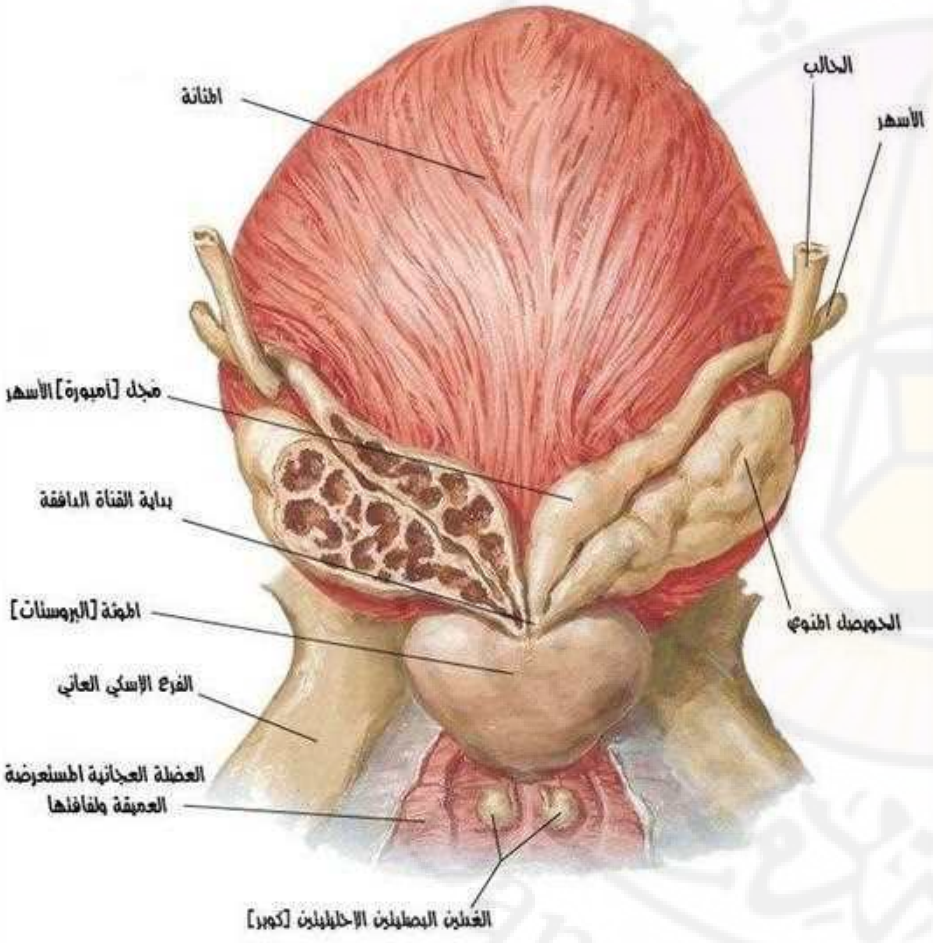


❑ **الحويصل المنوي Seminal Vesicle:**

- خزان ينتج قسم كبير من السائل المنوي
- كيس صغير يتسع لـــ 1.5 – 3 سم$^3$
- يتوضع على الوجه الخلفي للمثانة
- يجاور المستقيم بالخلف
- له قناة تتحد مع الأسهر لتشكيل القناة الدافقة

❑ **القناة الدافقة Ejaculatory Duct:**

- تتشكل من اجتماع الأسهر وقناة الحويصل المنوي
- تخترق نسيج الموثة
- تنفتح على الإحليل الموثي

# أحشاء الحوض – الجهاز التناسلي الذكري

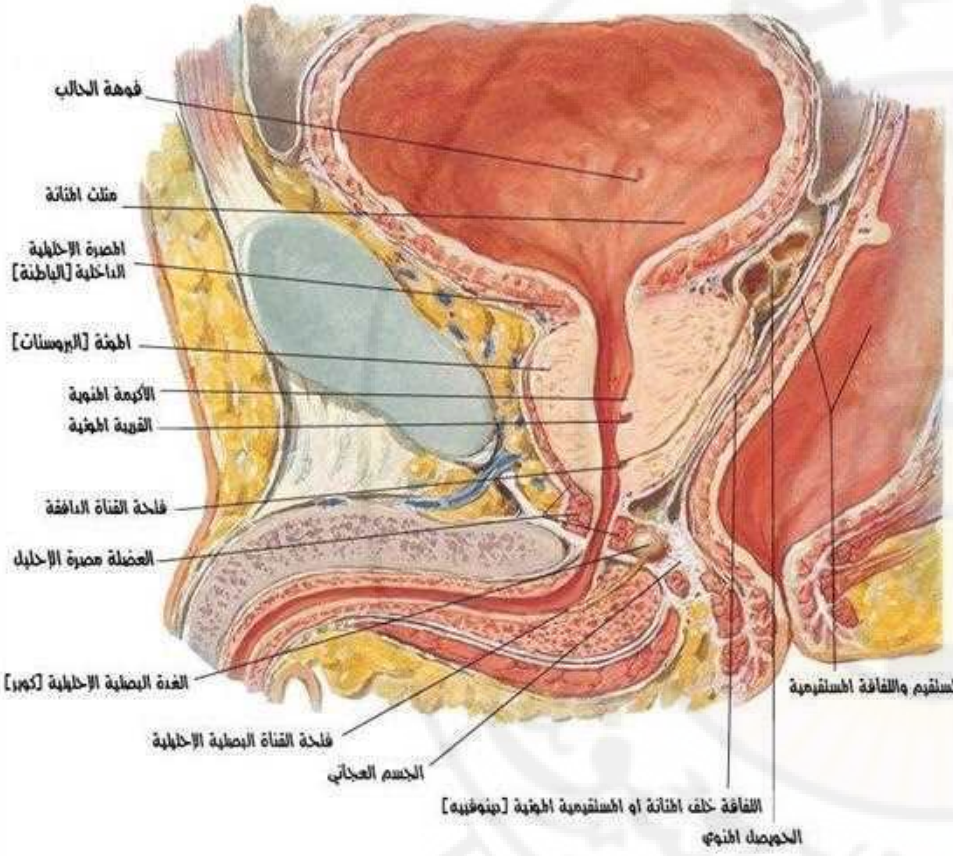


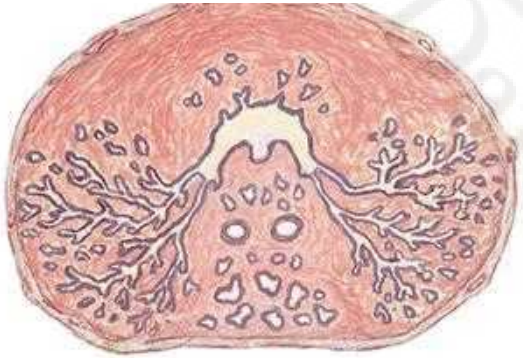

❑ **الموثة (البروستات) Prostate:**

- تتكون من نسيج عضلي أملس ونسيج ليفي
- تحوي غدد تشارك مفرزاتها في تشكيل الرائحة المميزة للمني، وتضاف لمفرزات الحويصلين المنويين فيتقرر بذلك حجم السائل المنوي
- تتوضع في الحوض خلف ارتفاق العانة وتحت المثانة
- الأبعاد 4 × 3 × 2 سم
- يخترقها الإحليل بعد مغادرته عنق المثانة ويسمى الإحليل الموثي

# أحشاء الحوض – الجهاز التناسلي الذكري

* **مكونات السائل المنوي:**

- ✓ مفرزات الحويصلين المنويين
- ✓ مفرزات الموثة
- ✓ مفرزات الغدتين البصليتين الإحليليتين
- ✓ مفرزات الغدد الإحليلية

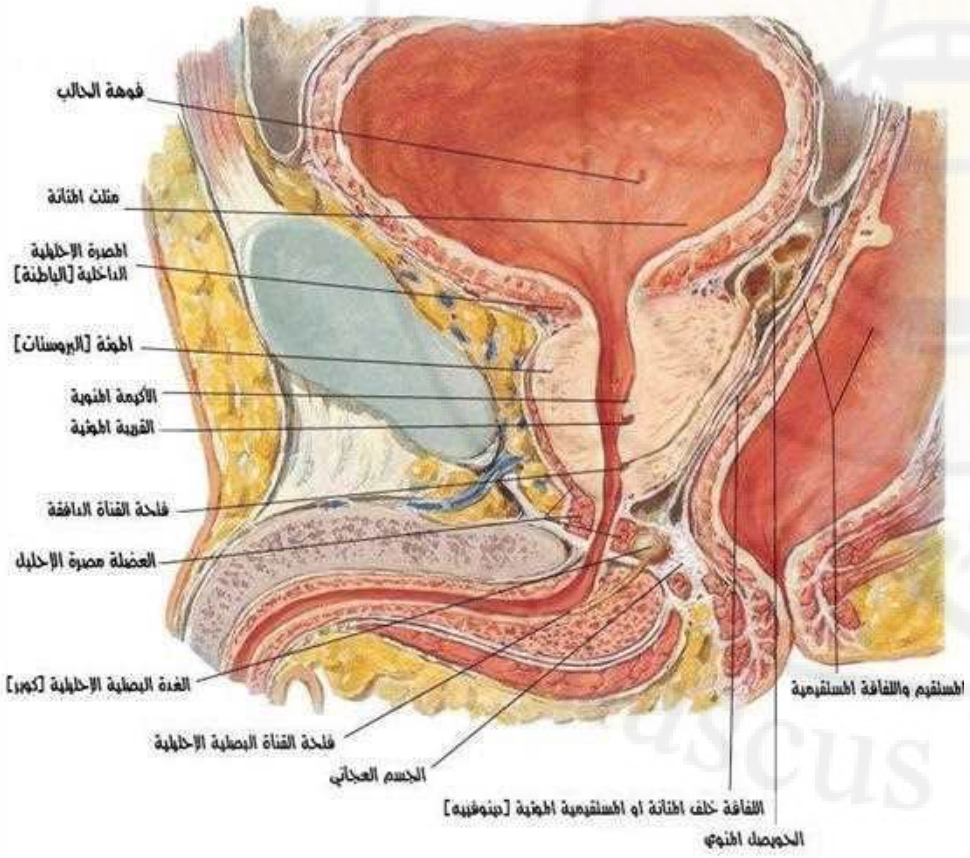

# أحشاء الحوض – الجهاز التناسلي الذكري

* الأعضاء التناسلية الخارجية:

❑ القضيب Penis:

– يتألّف من: جذر – جسم – حشفة

✓ **جذر القضيب:** ثلاث كتل من النسيج الناعظ (بصلة القضيب – ساقي القضيب)

✓ **جسم القضيب:** جسمان كهفيان وجسم إسفنجي

✓ **حشفة القضيب:** صماخ إحليلي. مفصولة عن الجسم بأخدود

– القلفة: طيّة من الجلد تستأصل في الختان

❑ الصفن Scrotum

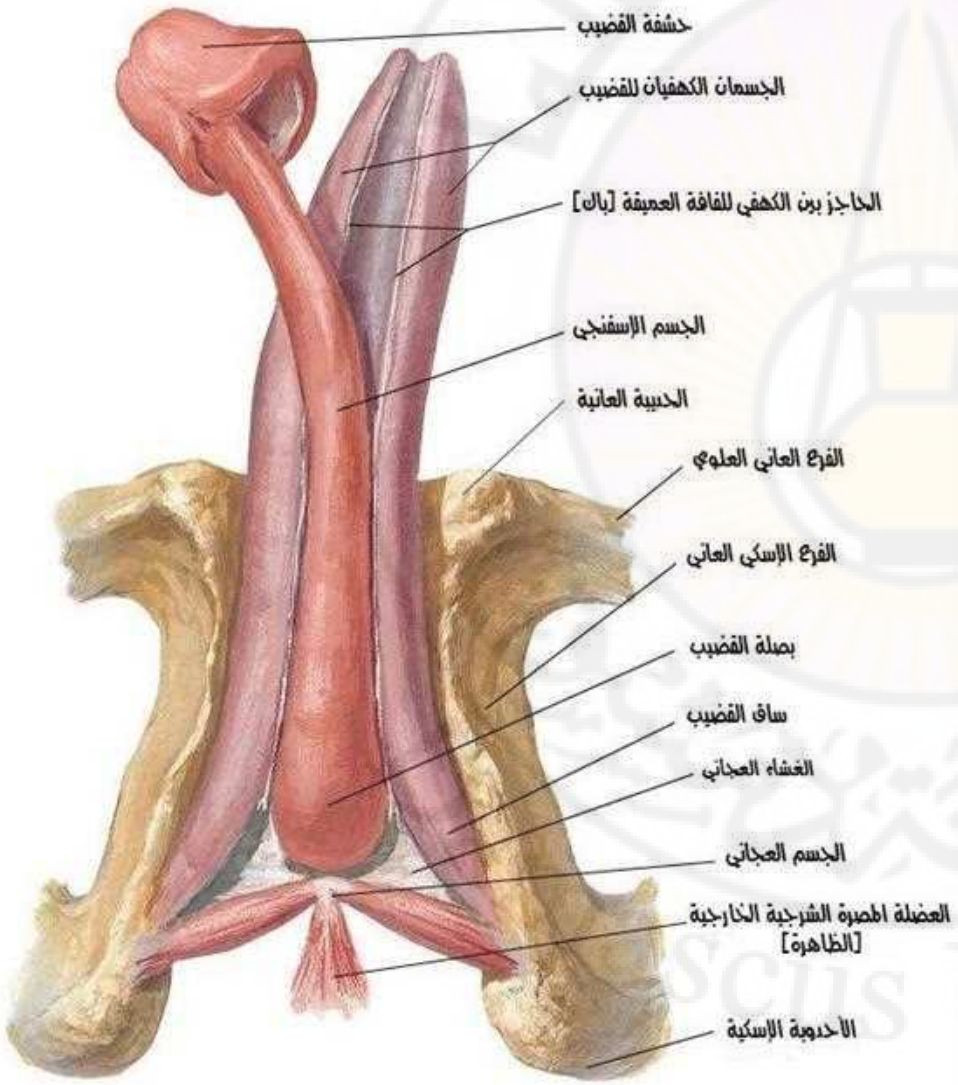

# أحشاء الحوض – الجهاز التناسلي الذكري

* الأعضاء التناسلية الخارجية:

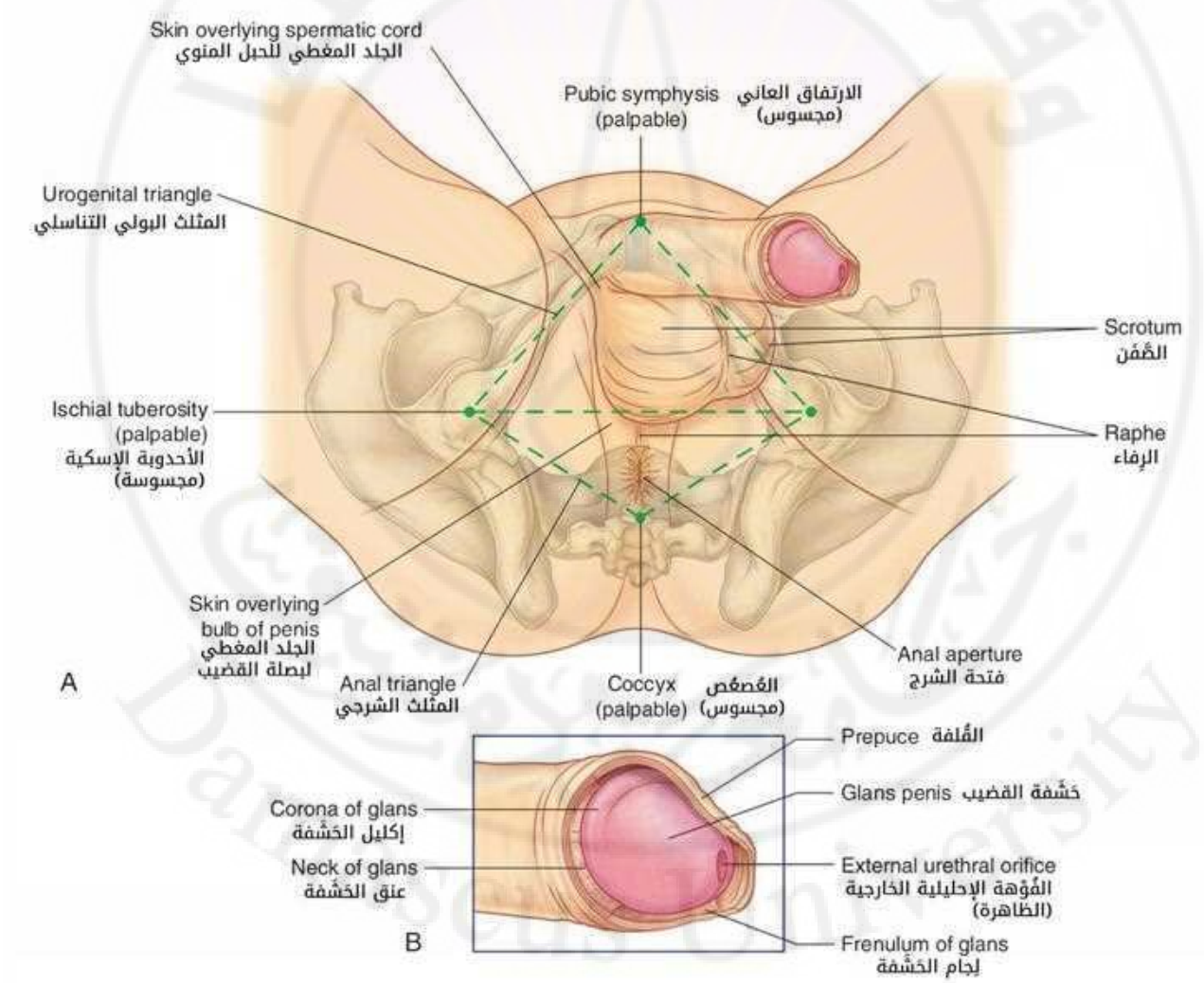

# أحشاء الحوض – الجهاز التناسلي

❑ **عند الإناث:**

– يتوضع ضمن: الحوض – العجان + (البطن خلال الحمل)

– يتألف من:

1. المبيضين
2. الأنبوبين الرحميين
3. الرحم
4. المهبل
5. الأعضاء التناسلية الخارجية
6. غدد ملحقة:

✓ الغدتان الدهليزيتان الكبيرتان (بارتولان)

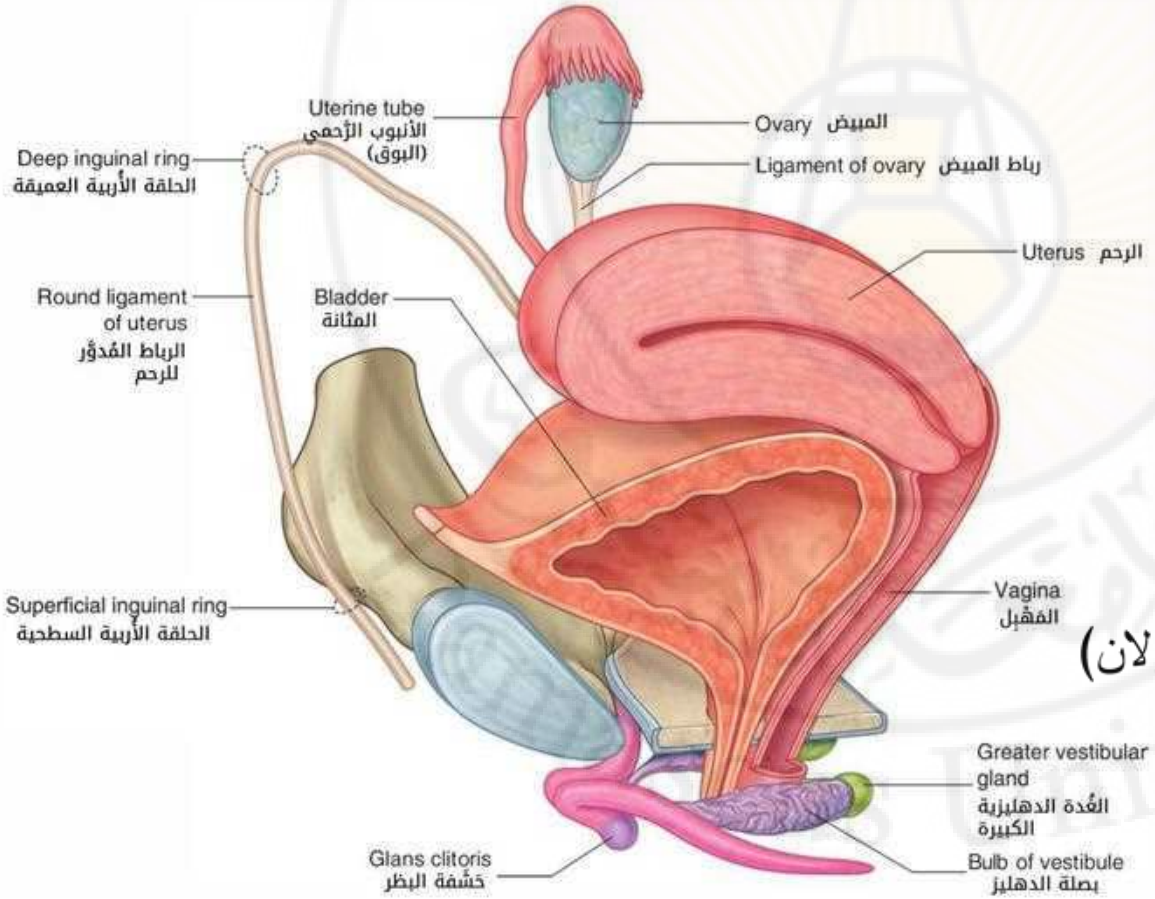

# أحشاء الحوض – الجهاز التناسلي الأنثوي

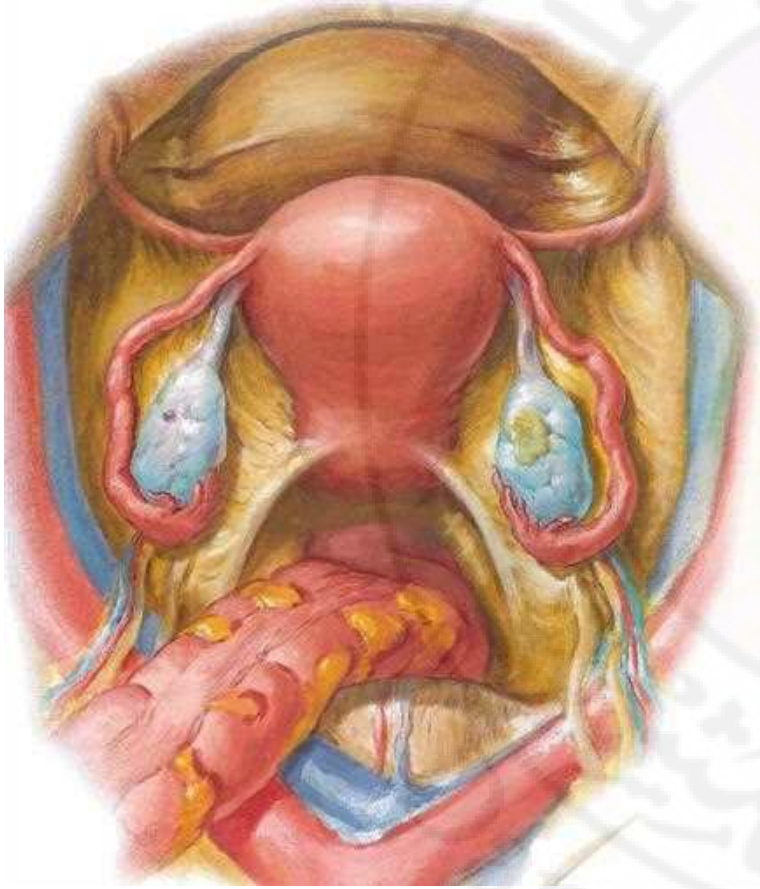

❑ **المبيض Ovary:**

- مزدوج
- ينتج البويضات (البُييضات) بعد البلوغ
- المبيض الناضج بشكل ثمرة لوز كبيرة
- بعد الحمل أبعاده 4 × 2 × 1 سم
- يزن 7 غ
- غدة داخلية الإفراز: مسؤولة عن إنتاج هرمونين رئيسيين: الاستروجين والبروجيسترون

# أحشاء الحوض – الجهاز التناسلي الأنثوي

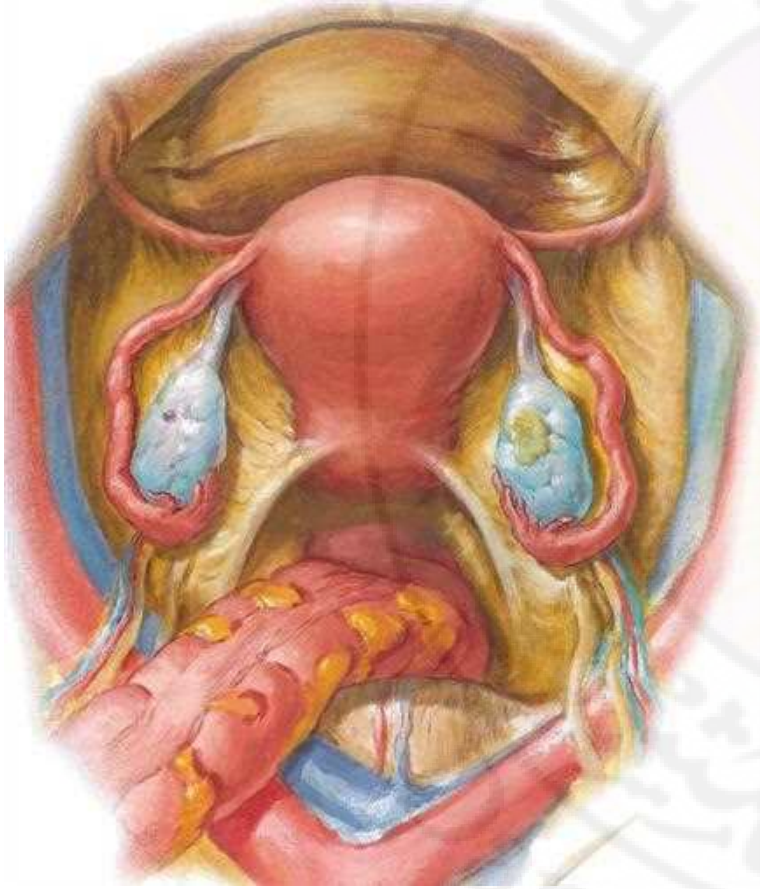

❑ **المبيض Ovary:**

❖ **الاستروجين:**

– يفرزه الجريب المبيضي

– **الصفات الجنسية الثانوية:**

✓ تطور غدة الثدي

✓ توضع الشحم في الوركين والإليتين

✓ تطور أشعار العانة والإبط

– يحرض بداية نمو مخاطية المهبل أثناء الدورة الطمثية

❖ **البروجيسترون:**

– يفرزه الجسم الأصفر

– ضروري لتعشيش البويضة الملقحة والتطور البدئي للجنين

# أحشاء الحوض – الجهاز التناسلي الأنثوي

❑ **الأنبوب الرحمي (البوق) Uterine Tube:**

- ينقل البويضات من المبيض إلى الرحم
- يسمح بصعود الحيوانات المنوية بالاتجاه المعاكس
- له 4 أقسام: القمع – المجل – البرزخ – القسم الرحمي
- يتم الإلقاح عادةً في **المجل**

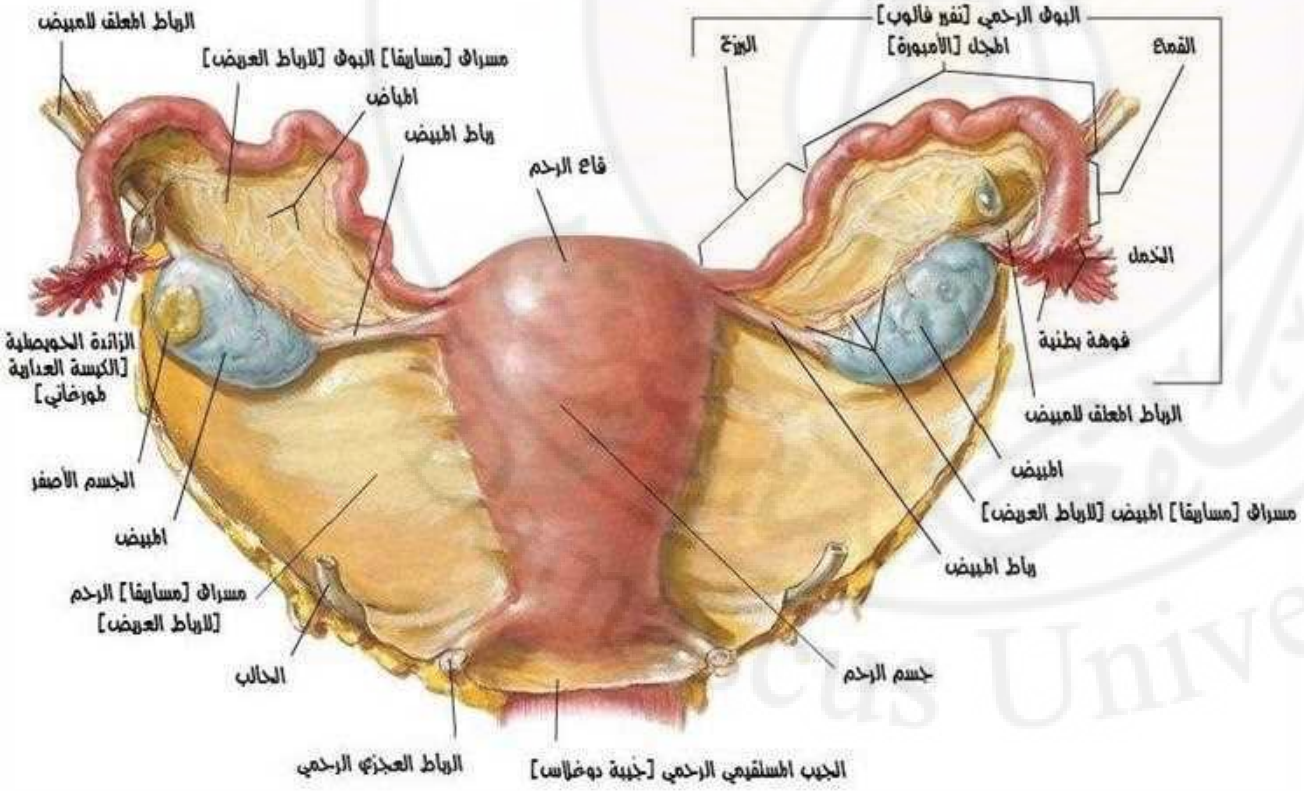

# أحشاء الحوض – الجهاز التناسلي الأنثوي

❑ **الأنبوب الرحمي (البوق) Uterine Tube:**

- ينقل البويضات من المبيض إلى الرحم
- يسمح بصعود الحيوانات المنوية بالاتجاه المعاكس
- له 4 أقسام: القمع – المجل – البرزخ – القسم الرحمي
- يتم الإلقاح عادةً في **المجل**

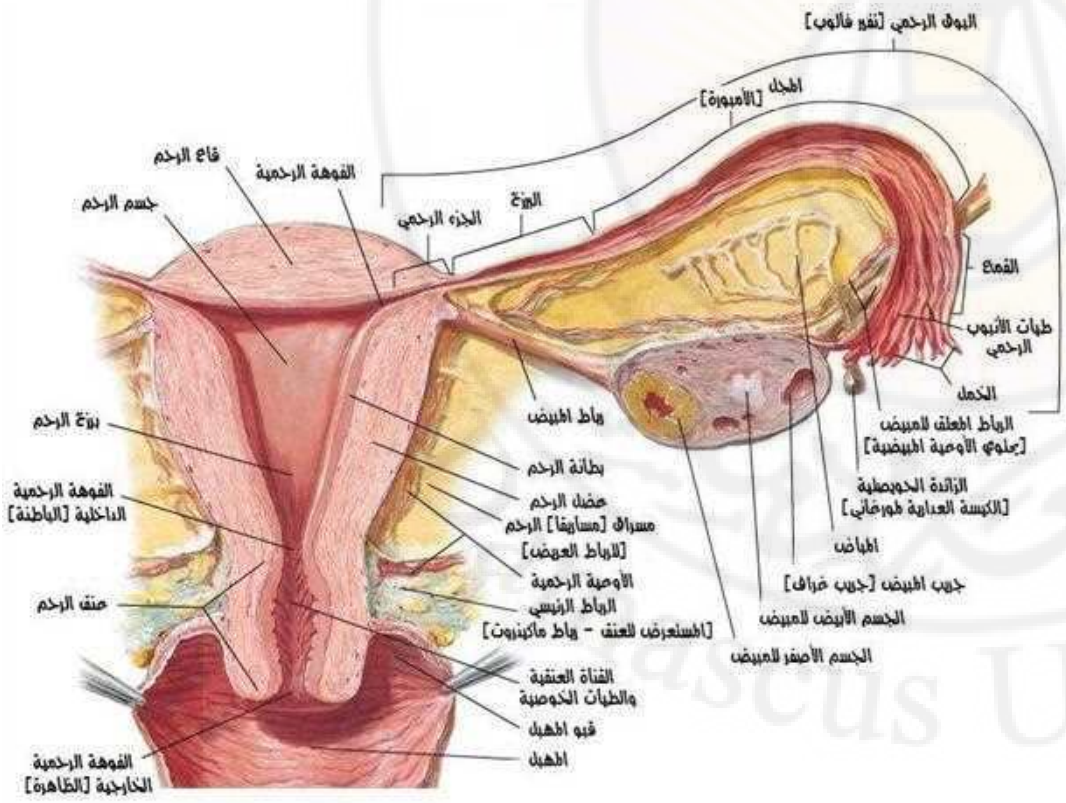

# أحشاء الحوض – الجهاز التناسلي الأنثوي



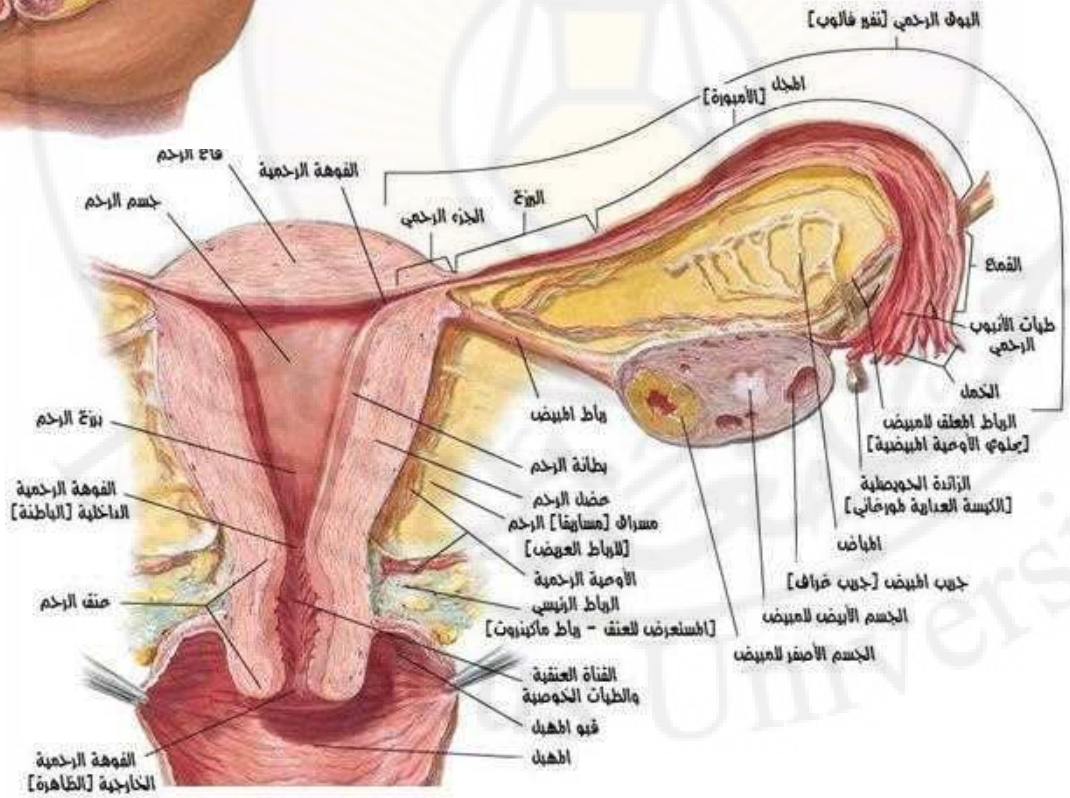


❑ **الرحم Uterus:**

- في جوف الحوض
- شكل كمثري منقلب للأمام (زاوية 90 مع المهبل)
- الأبعاد: الطول 8 سم – العرض في قسمه العلوي 4 سم – الثخانة 2 سم
- له 4 أقسام:

✓ القاع Fundus

✓ الجسم Body

✓ البرزخ Isthmus

✓ العنق Cervix

- **المجاورات:**

✓ بالأمام: المثانة

✓ بالخلف: المستقيم

# أحشاء الحوض – الجهاز التناسلي الأنثوي

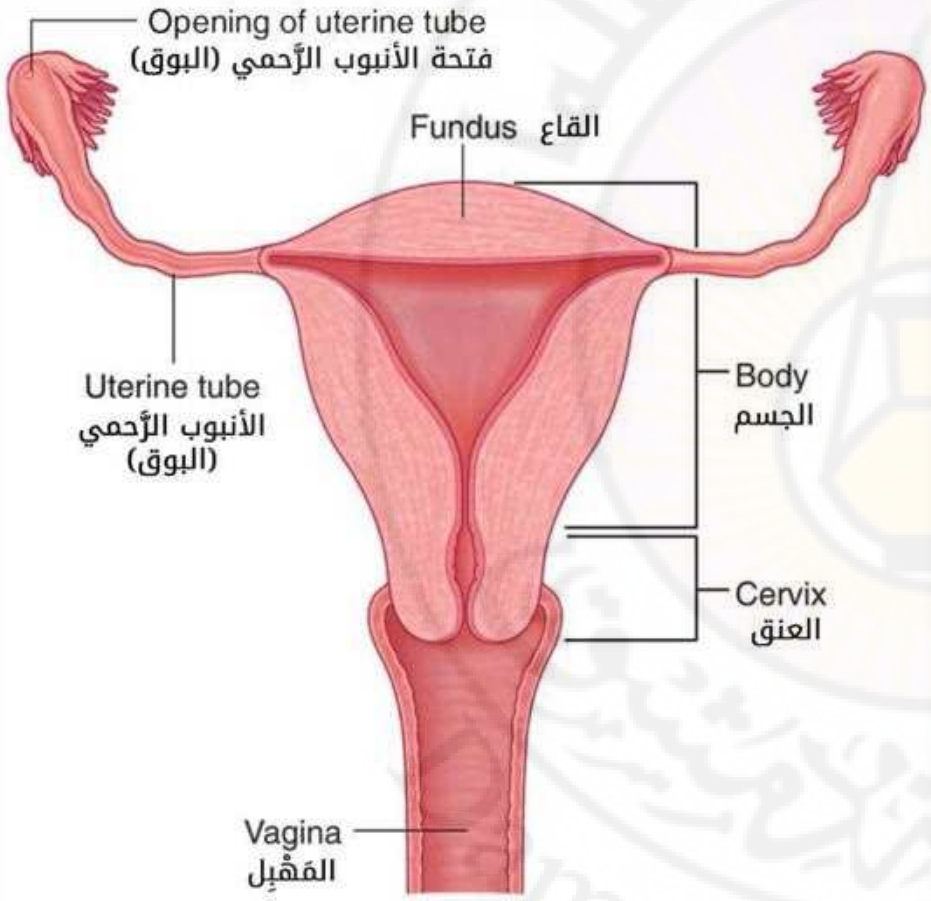


❑ **الرحم Uterus:**

– تعشش فيه البويضة الملقحة وتتغذى وتنمو ليتشكل الجنين

– ينفتح الأنبوبان الرحميان على قاع الرحم

– ينفتح عنق الرحم على جوف المهبل

– يشكل جوف الرحم وجوف المهبل الطريق الحوضي التناسلي للجنين في نهاية الحمل

# أحشاء الحوض – الجهاز التناسلي الأنثوي

❑ **الرحم Uterus:**

- له 3 طبقات: مخاطية وعضلية ومصلية
- تختلف بنية المخاطية بحسب الدورة الطمثية:

✓ لا إلقاح ← طمث

✓ إلقاح ← تعشيش البويضة الملقحة ← تشكل المشيمة في قسم من المخاطية (وزنها بنهاية الحمل 500 غ)

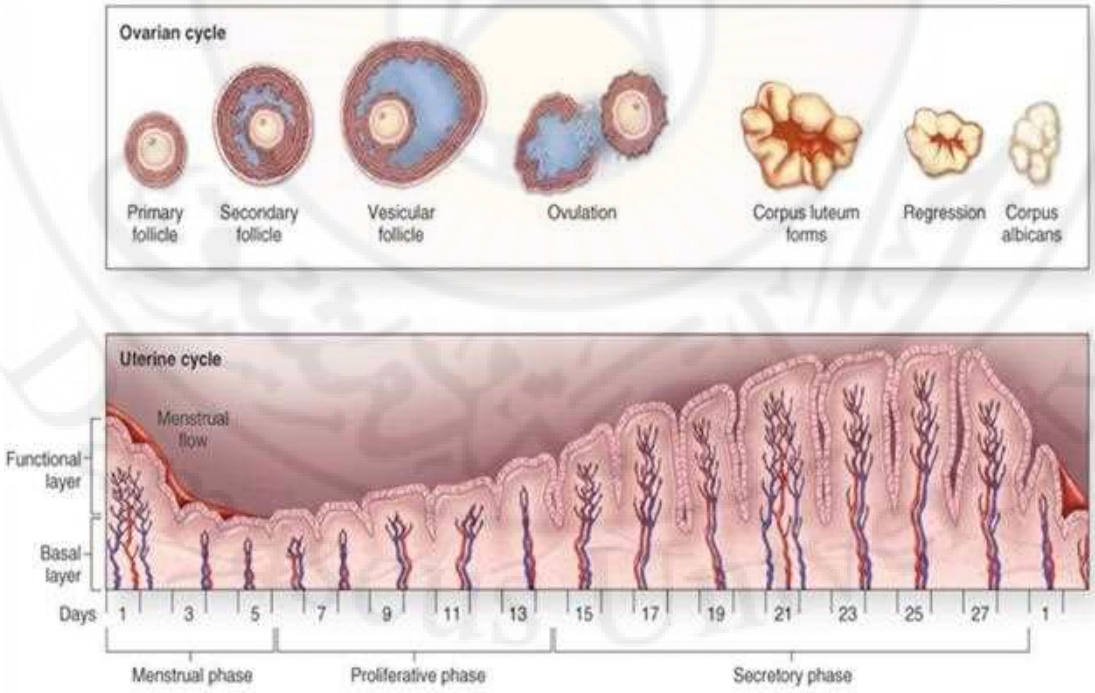

# أحشاء الحوض – الجهاز التناسلي الأنثوي

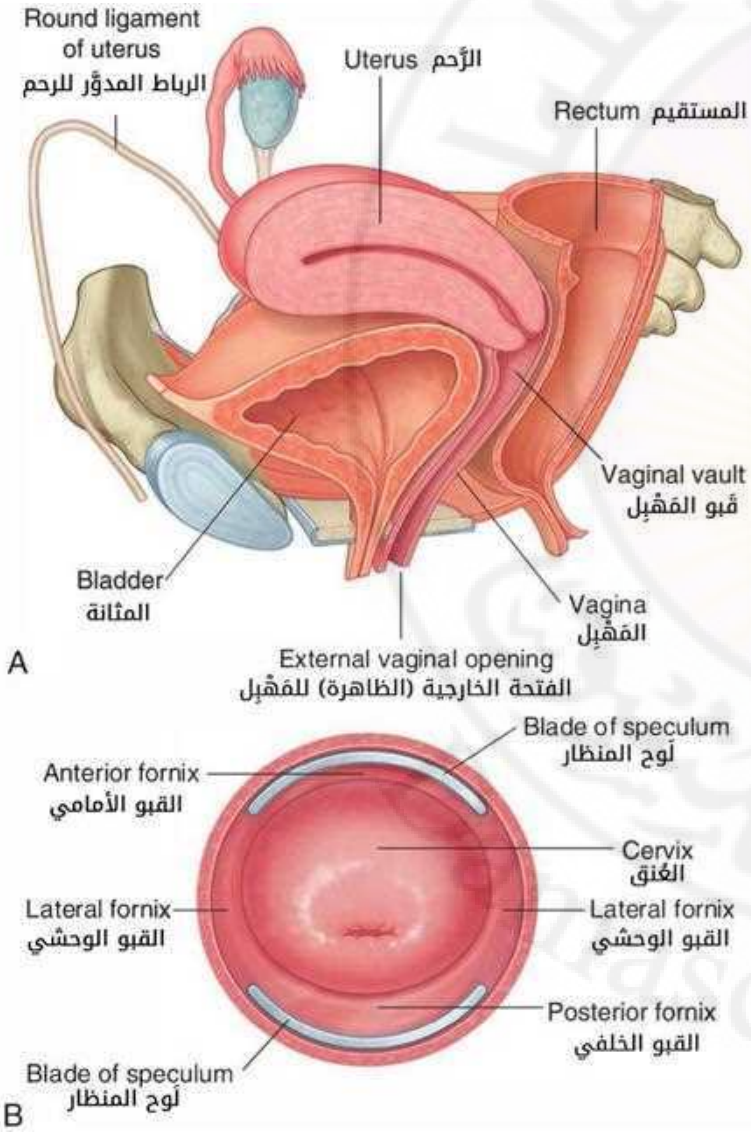


## ❑ المهبل Vagina:

– قناة تخرج منها نواتج الطمث ويعبرها الجنين أثناء الولادة

– يتصل جوف المهبل مع جوف الرحم في الأعلى

وينفتح على دهليز المهبل في الأسفل

– تنغلق فوهة المهبل لدى معظم الفتيات انغلاقاً جزئياً بطية غشاء البكارة (مختلفة الشكل والامتداد وكثيراً ما تكون بشكل حلقة أو هلال)

– بعد تمزق غشاء البكارة تبقى في حافته زوائد مدورة

– **المجاورات:**

✓ بالأمام: المثانة

✓ بالخلف: المستقيم

– جدران المهبل لها 3 طبقات: مخاطية وعضلية ومخاطية

# أحشاء الحوض – الجهاز التناسلي الأنثوي

* الأعضاء التناسلية الخارجية:

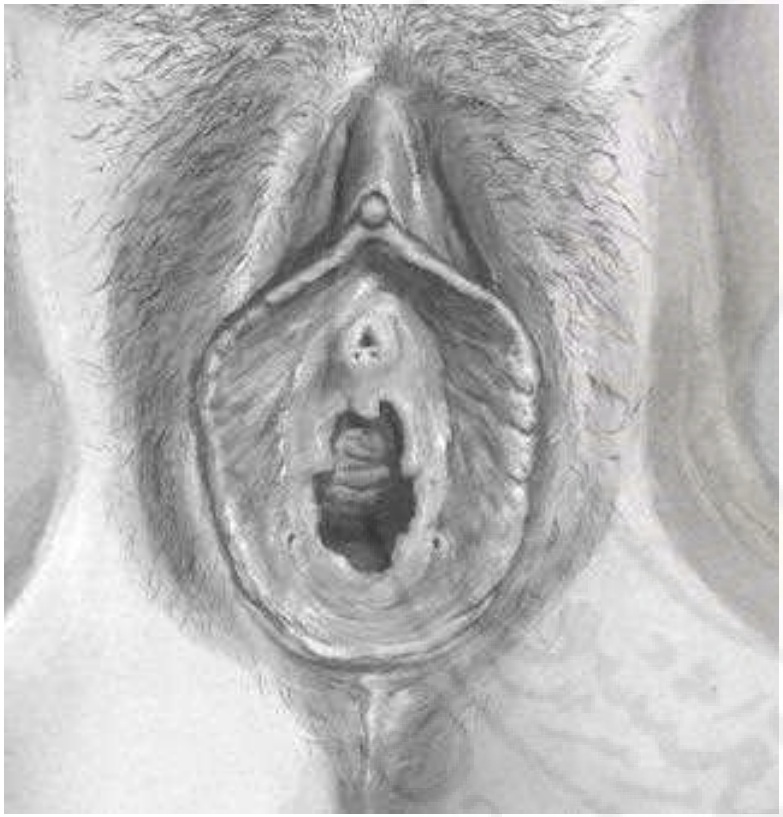

❑ الفرج Vulva أو Pudendum

- جبل العانة Mons Pubis
- الشفرين الكبيرين Labia Majora
- الشفرين الصغيرين Labia Minora
- دهليز المهبل Vestibule: يحوي فتحة المهبل والإحليل وفتحات قنوات الغدد الدهليزية
- البظر Clitoris

# أحشاء الحوض – الجهاز التناسلي الأنثوي

* الأعضاء التناسلية الخارجية:

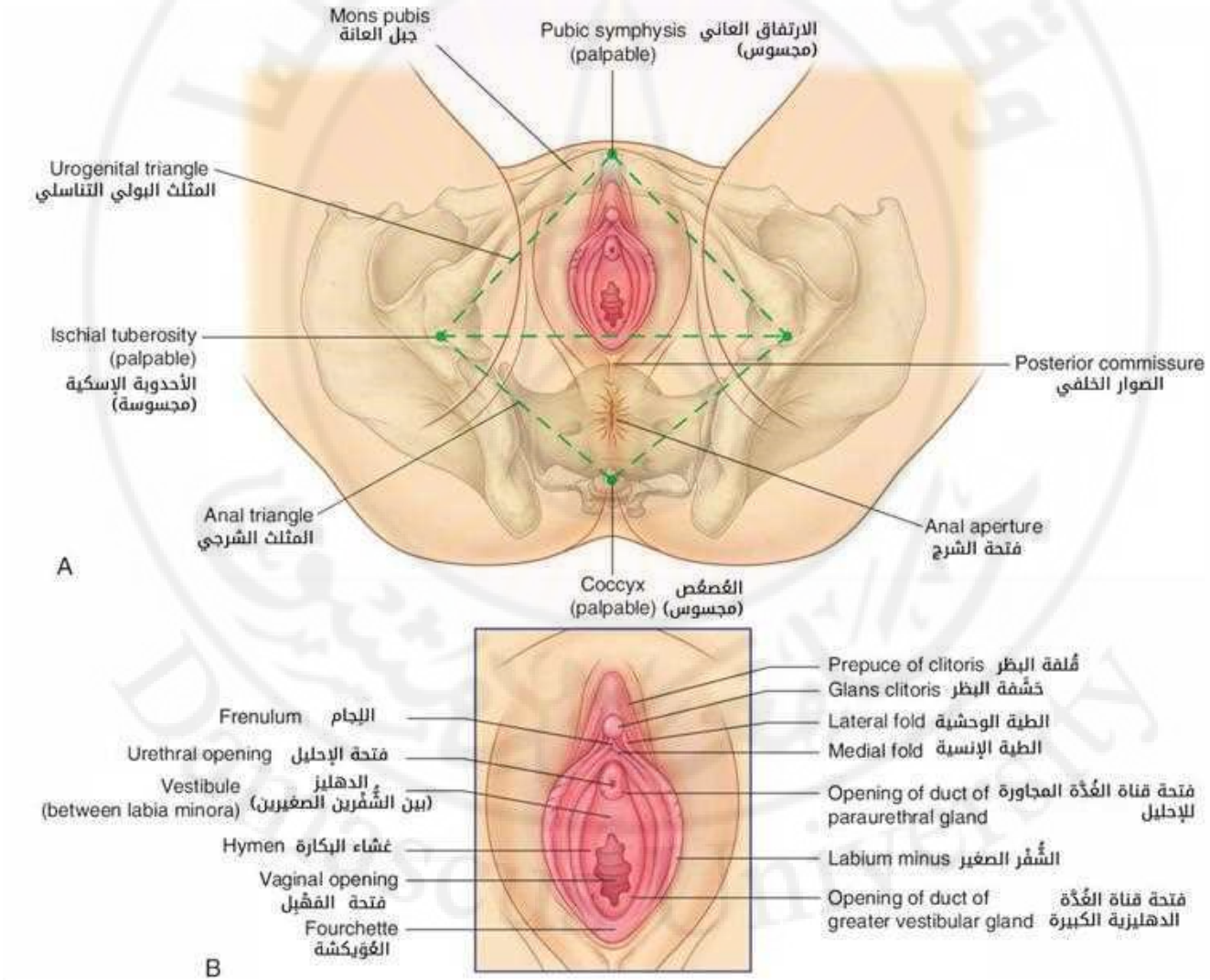

# اللفافة الحوضية

- استمرار للنسيج الضام خارج البريتوان في البطن
- تكثف اللفافة الحوضية يشكل **أربطة تثبت الرحم في مكانه:**

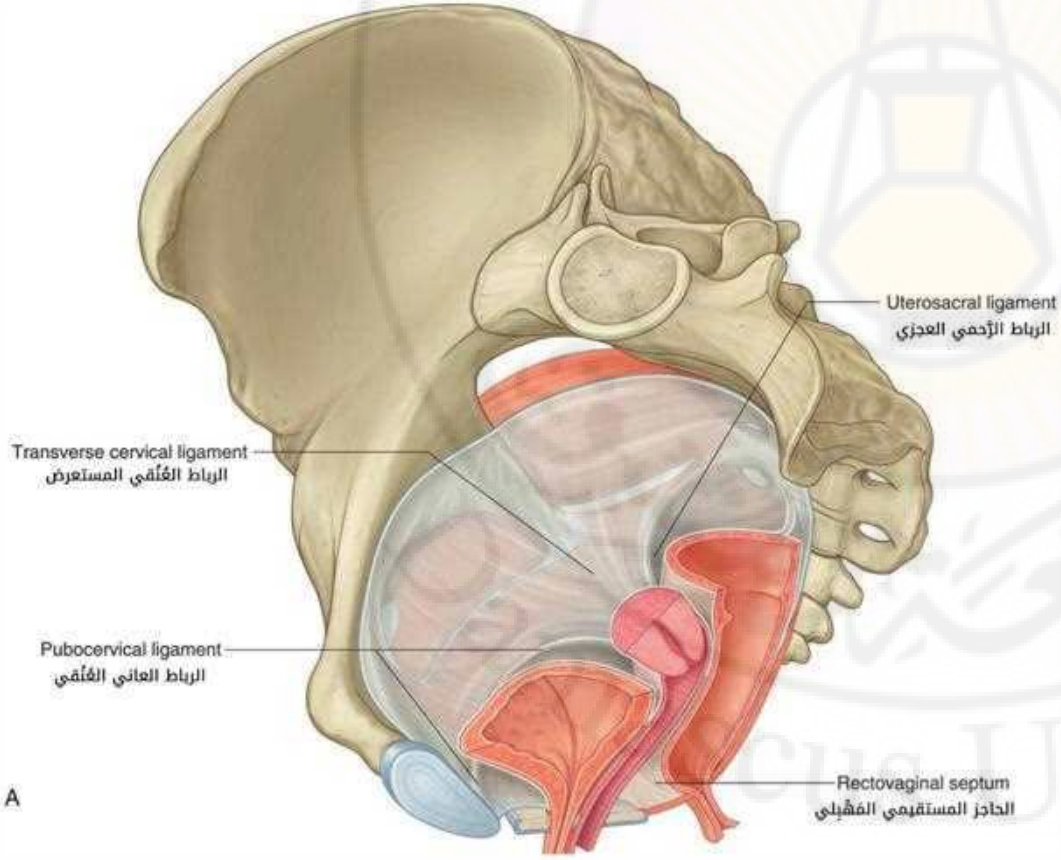


- ✓ الرباط العنقي العاني (أمام)
- ✓ الرباط العنقي المستعرض الأساسي (وحشي): الأهم – من عنق الرحم وقبو المهبل إلى جدار الحوض الموافق
- ✓ الرباط الرحمي العجزي (خلف)

# بريتوان الحوض

- يتمادى بريتوان الحوض مع بريتوان البطن
- يغطي أحشاء الحوض مشكلاً:

✓ جيبات بين الأحشاء المتجاورة

✓ طيات وأربطة بين الأحشاء وجدران الحوض

Damascus University

# بريتوان الحوض

- ❑ جيبات بين الأحشاء المتجاورة:
  - عند الذكر:
    - ✓ الجيبة المستقيمية المثانية (جيبة دوغلاس Pouch of Dauglas)

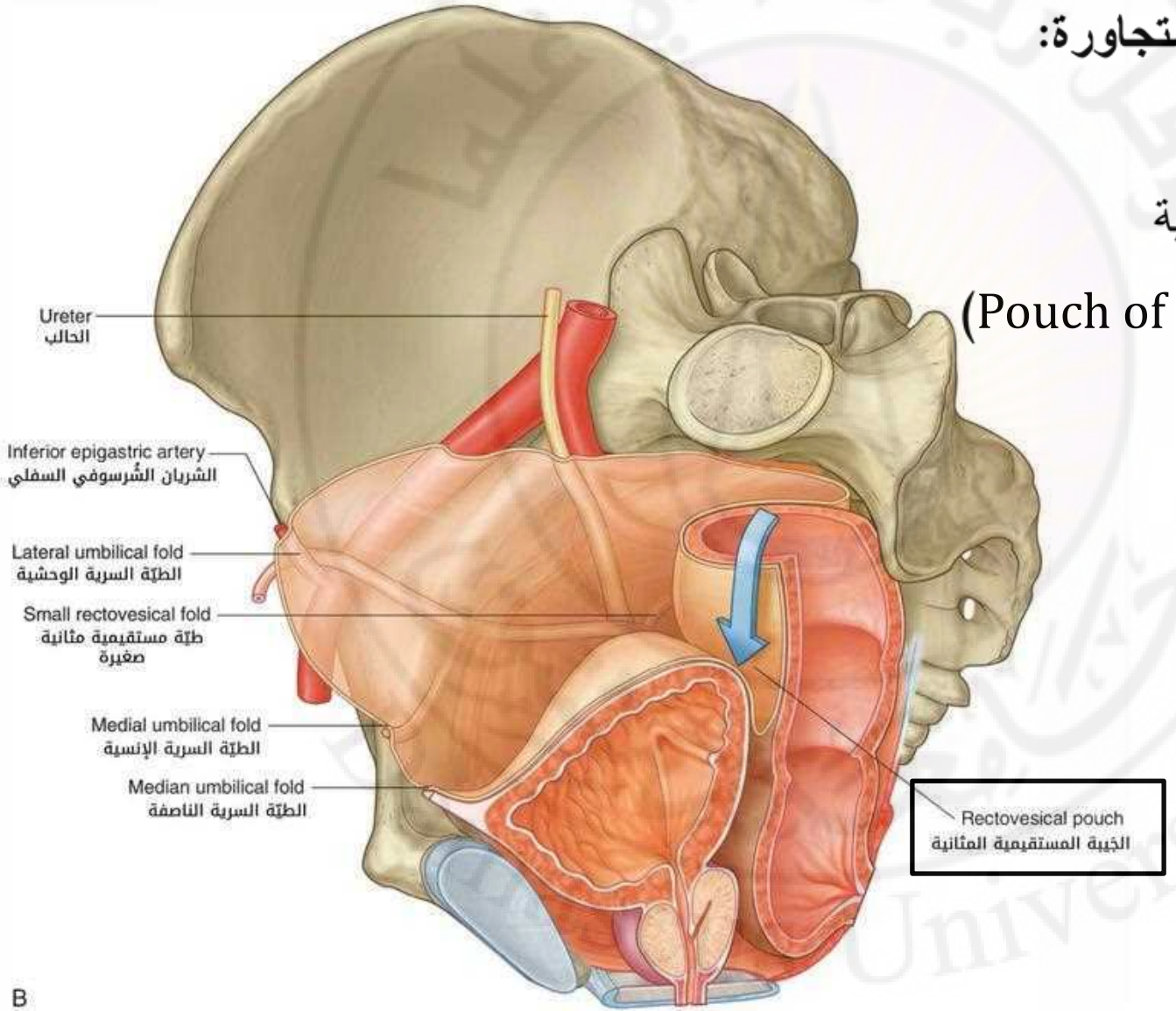

# بريتوان الحوض

❑ جيبات بين الأحشاء المتجاورة:

- عند الأنثى:

✓ الجيبة المستقيمية الرحمية

(جيبة دوغلاس Pouch of Dauglas)

✓ الجيبة المثانية الرحمية

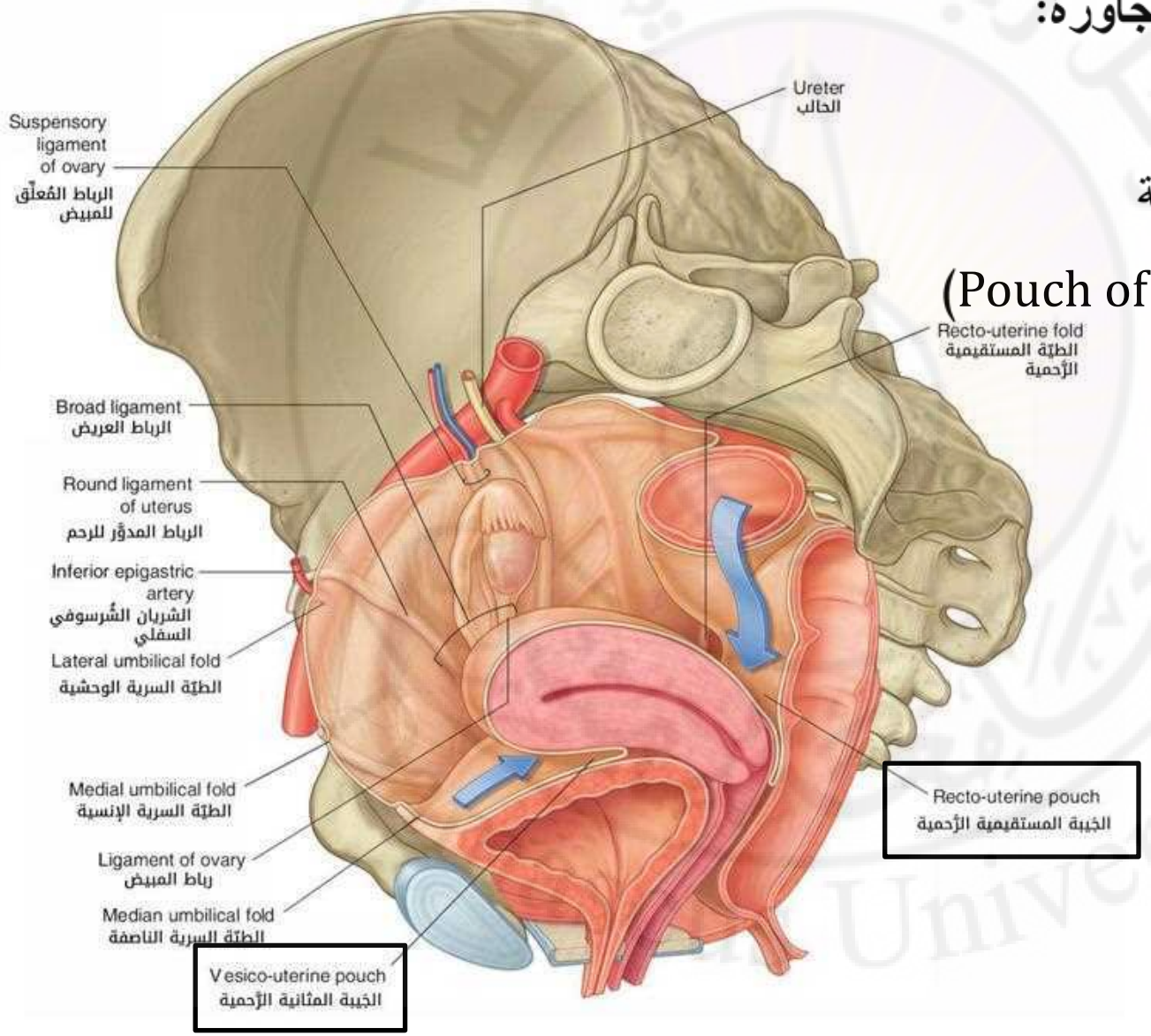

# بريتوان الحوض

❑ **طيات وأربطة بين الأحشاء وجدران الحوض:**

✓ الرباط العريض

✓ الطية المستقيمية الرحمية (تغطي الرباط الرحمي العجزي)

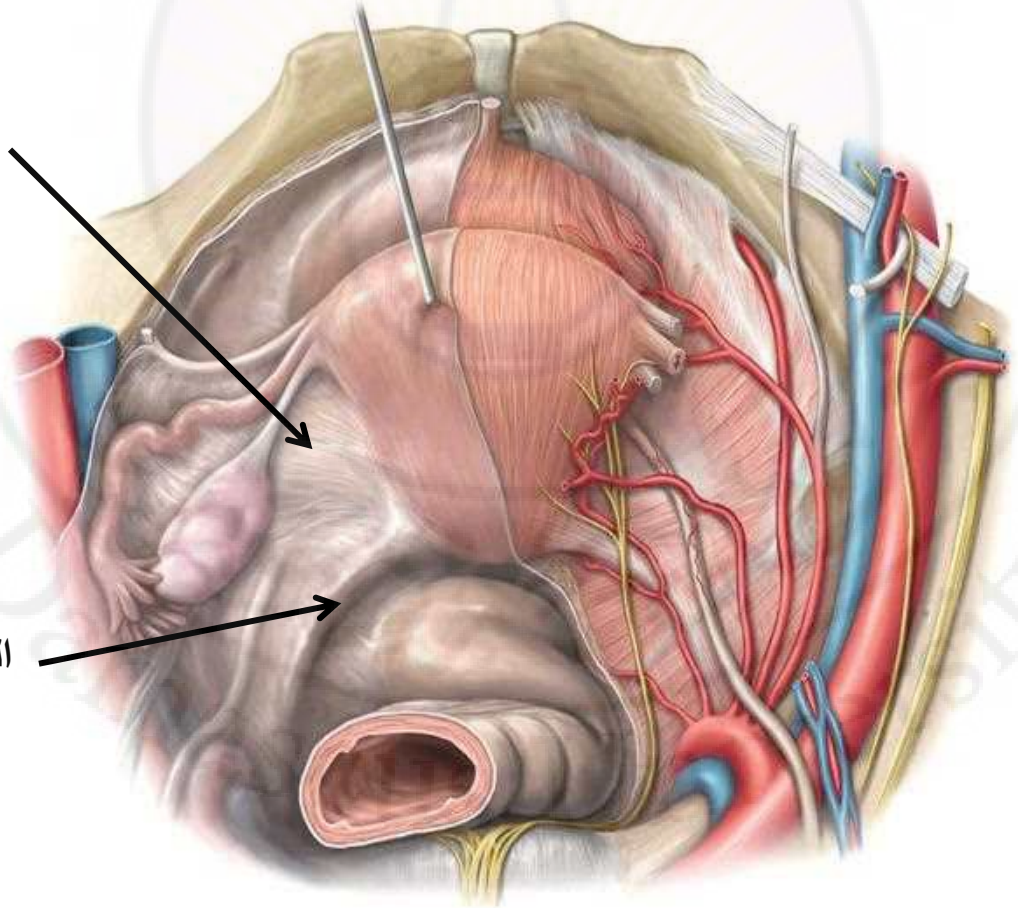

# بريتوان الحوض

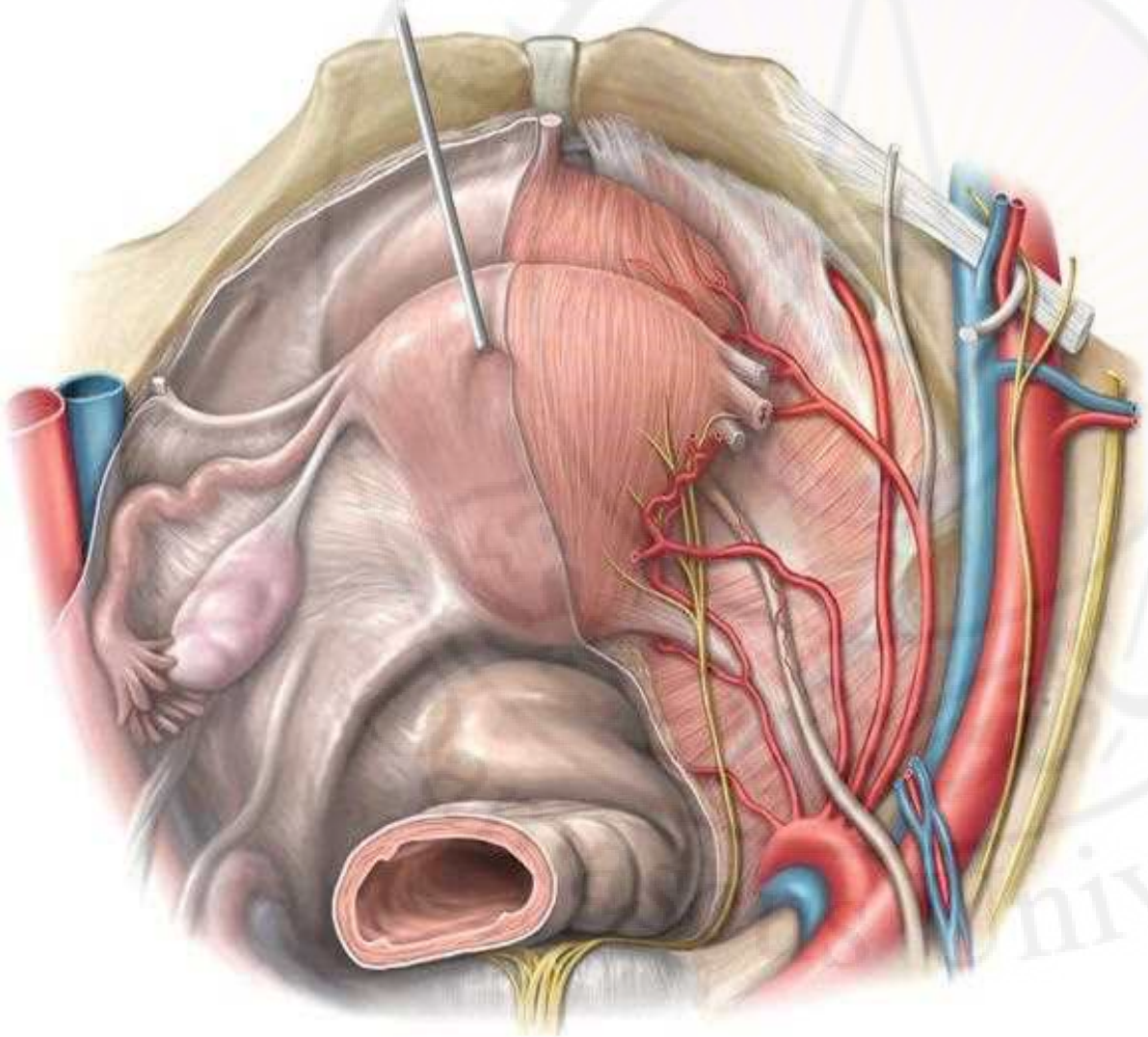

* **الرباط العريض:** 3 أجزاء:

1. مسراق الرحم (على الجانبين)
2. مسراق البوق (أعلى)
3. مسراق المبيض (خلف)

# بريتوان الحوض

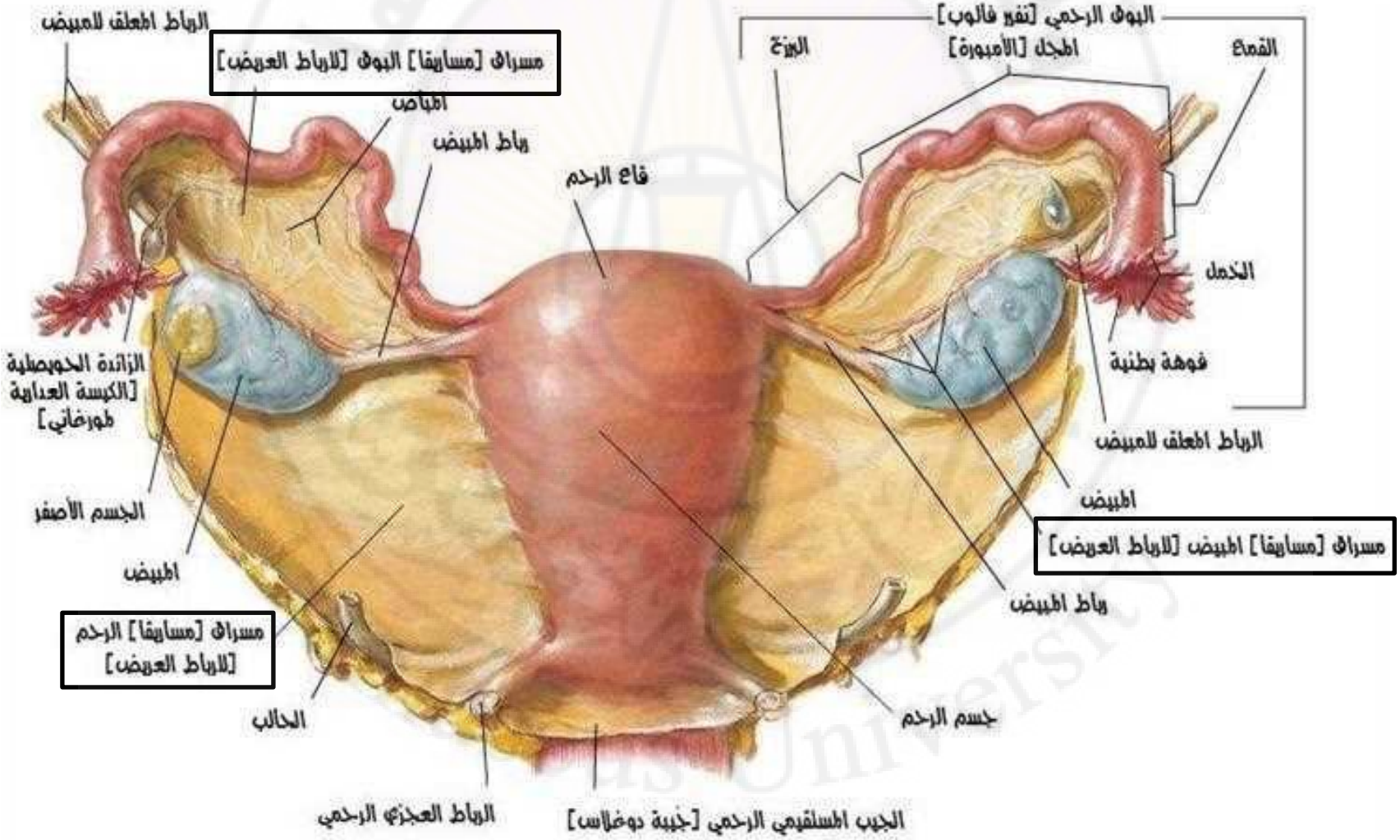



Thank You

# الظهر

Back

# الظهر

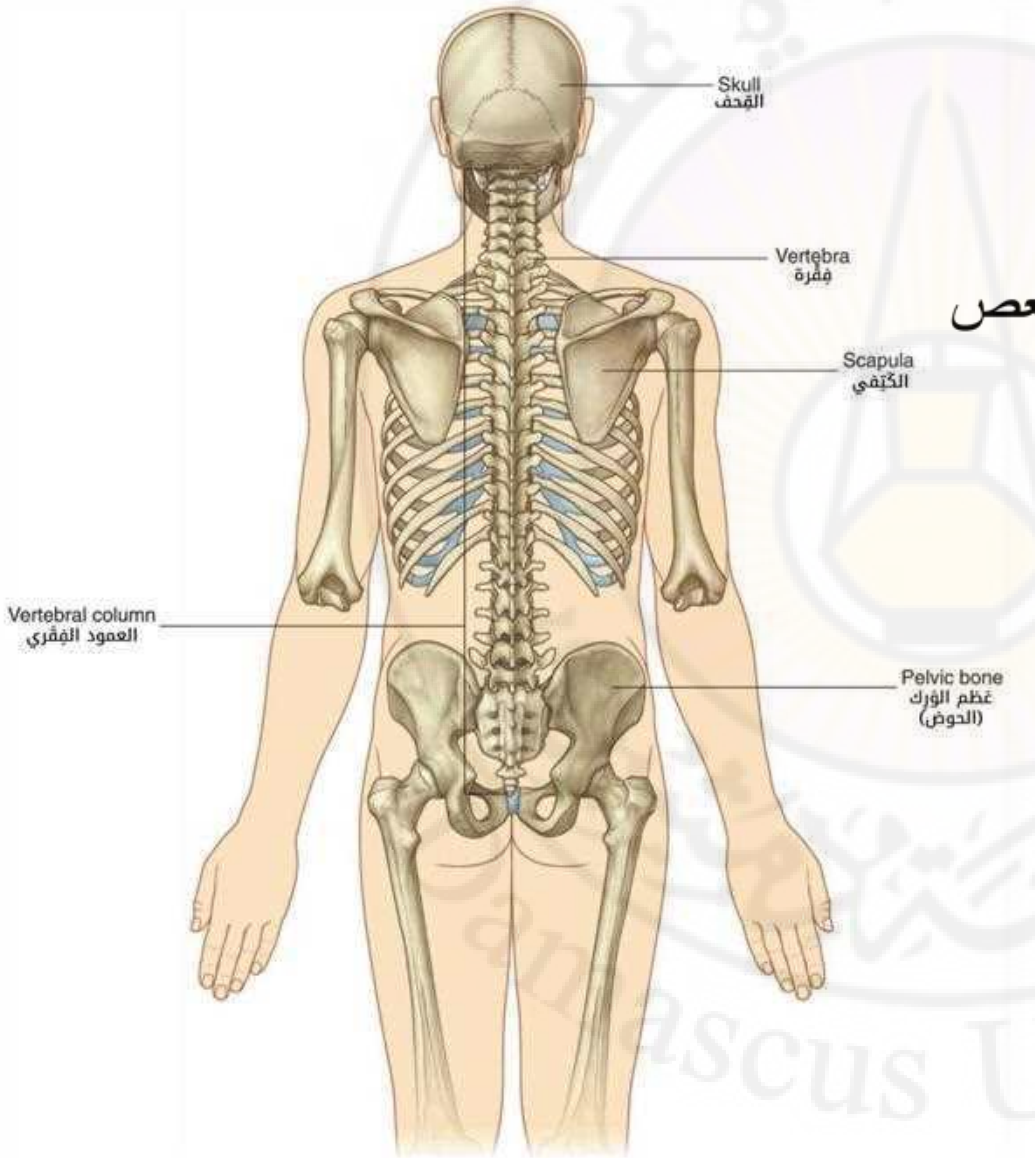


*** وصف عام:**

- الناحية الخلفية للجسم
- يمتد من قاعدة القحف إلى ذروة العصعص
- **مكوناته:**

✓ العمود الفقري (الأساسي)

✓ النواحي الخلفية من القحف

✓ الأجزاء الدانية من الأضلاع

✓ النواحي العلوية من عظمي الورك

# انحناءات العمود الفقري

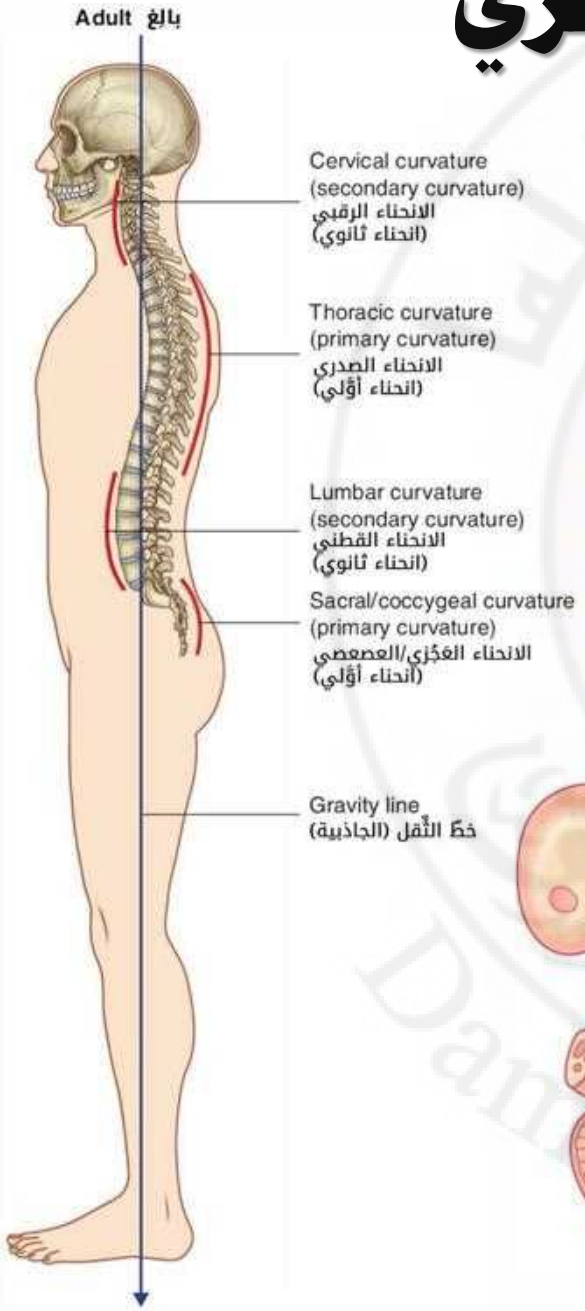


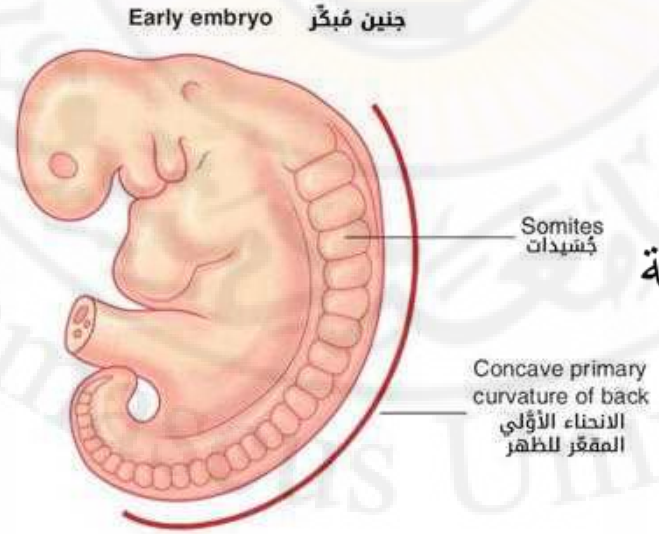


❑ **انحناء أولي:**

- مقعر إلى الأمام
- يعكس الشكل الأصلي للجنين
- في الناحيتين: الصدرية & العجزية

❑ **انحناء ثانوي:**

- مقعر إلى الخلف
- في الناحيتين: الرقبية & القطنية

# حركات الظهر

* وصف عام:

- ✓ الثني (الانحناء للأمام) Flexion
- ✓ التدوير Rotation
- ✓ البسط Extension
- ✓ الديرورة Circumduction
- ✓ الثني الجانبي Lateral Flexion












# مكونات الظهر

الهيكل العظمي (مع المفاصل & الأربطة)

العضلات

النسق العصبي

الأعصاب الشوكية

# □ . الهيكل العظمي

## Skeletal Framework

# الهيكل العظمي للظهر

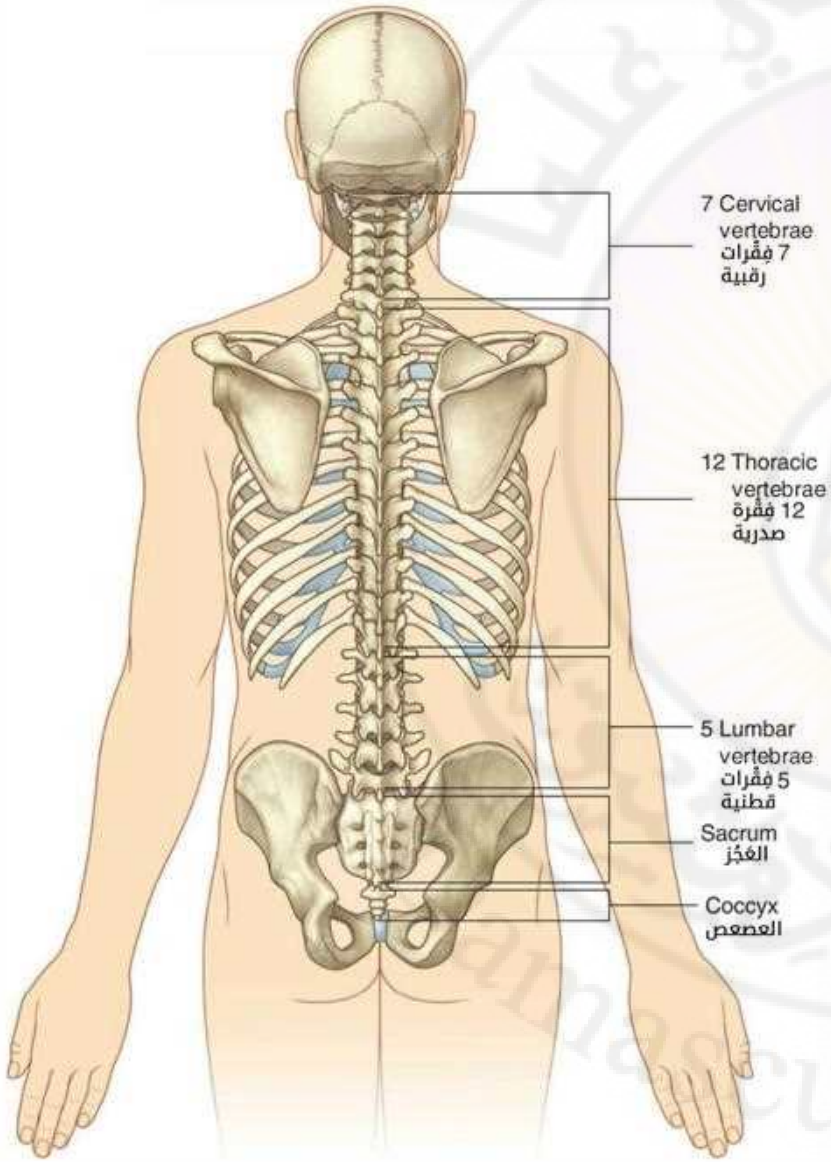


- يتألف الهيكل العظمي للظهر:

➢ بشكل رئيسي من:

✓ **الفقرات**

✓ **الأقراص بين الفقرية**

➢ يساهم فيه:

✓ القحف

✓ عظما الكتف

✓ الأضلاع

✓ عظما الورك

# العمود الفقري

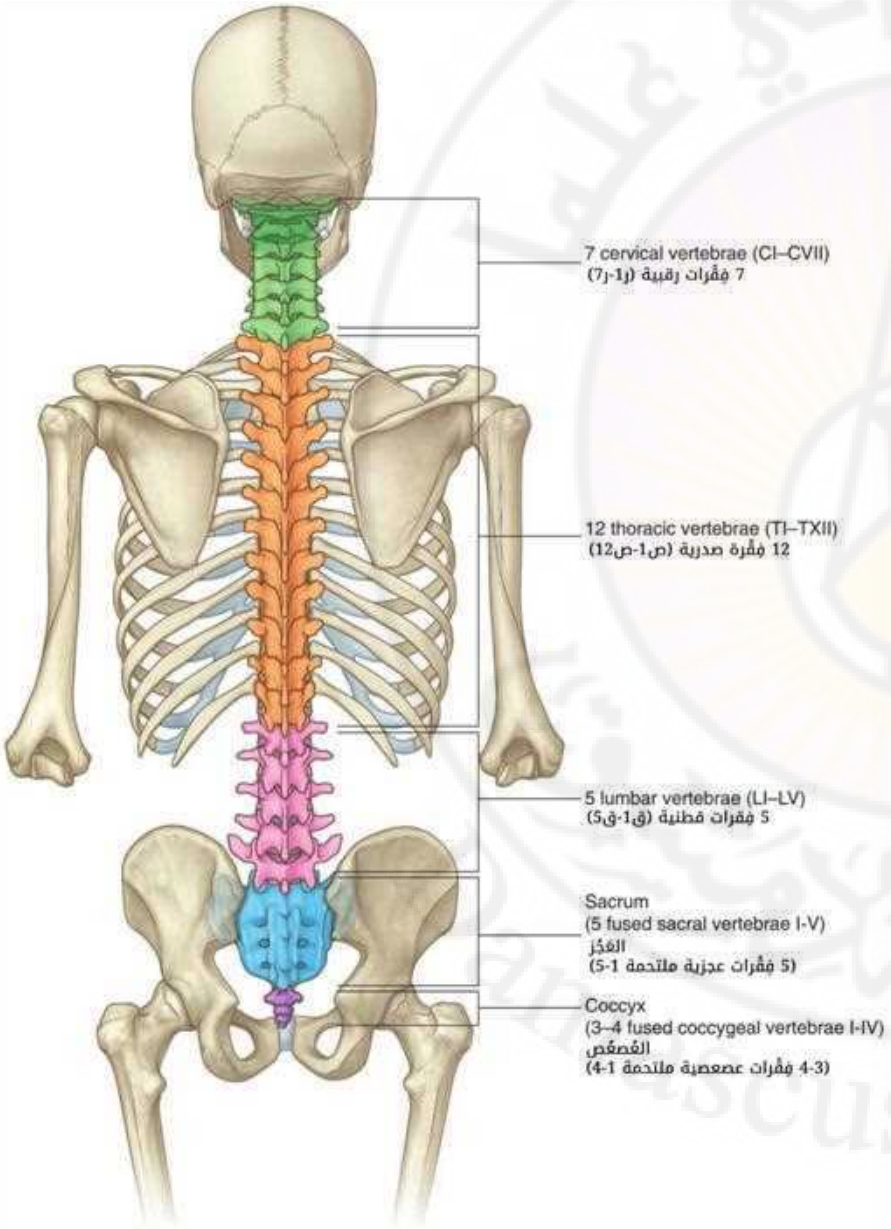


- **33 فقرة:**

- ✓ 7 رقبية Cervical
- ✓ 12 صدرية Thoracic
- ✓ 5 قطنية Lumbar
- ✓ 5 عجزية (ملتحمة: العجز Sacrum)
- ✓ 4–3 عصعصية (ملتحمة: العصعص Coccyx)

# بنية الفقرة النموذجية

الثقبة الفقرية Vertebral Foramen
(القناة الفقرية Vertebral Canal)

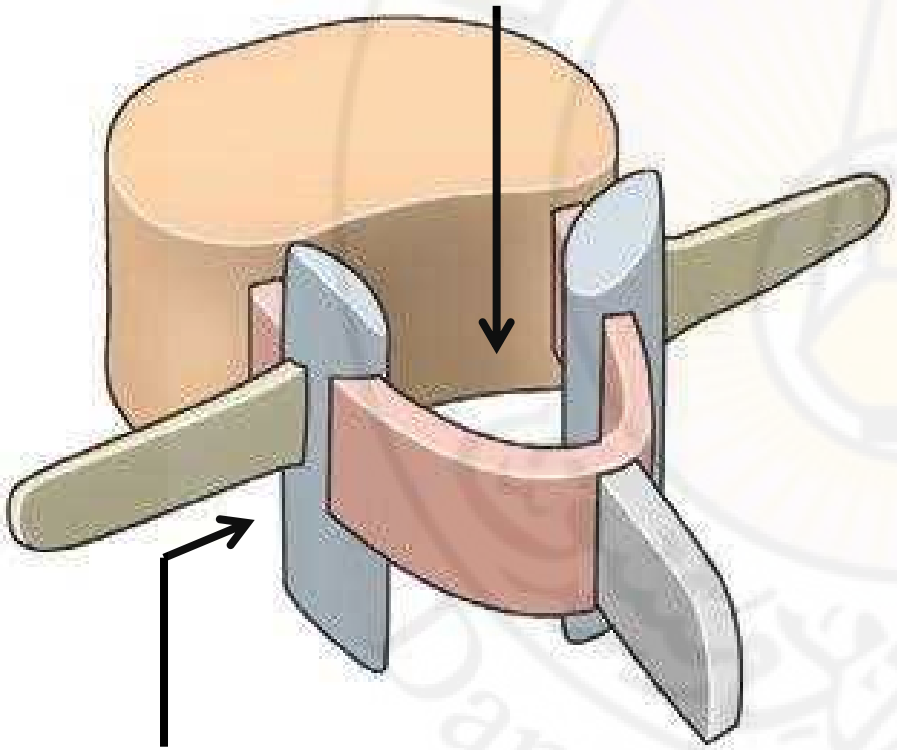

الثقبة بين الفقرية
Inter-vertebral Foramen

- تتألف الفقرة عادة من:

**I. جسم الفقرة Body** (في الأمام)

**II. قوس فقرية Arch** (في الخلف):

- 2 (سويقة) رجيلة Pedicle
- 2 صفيحة Lamina

**III. 7 نواتئ Processes:**

- 1 ناتئ شوكي Spinous
- 2 ناتئ معترض Transverse
- 2 ناتئ مفصلي علوي Superior Articular
- 2 ناتئ مفصلي سفلي Inferior Articular

# بنية الفقرة النموذجية

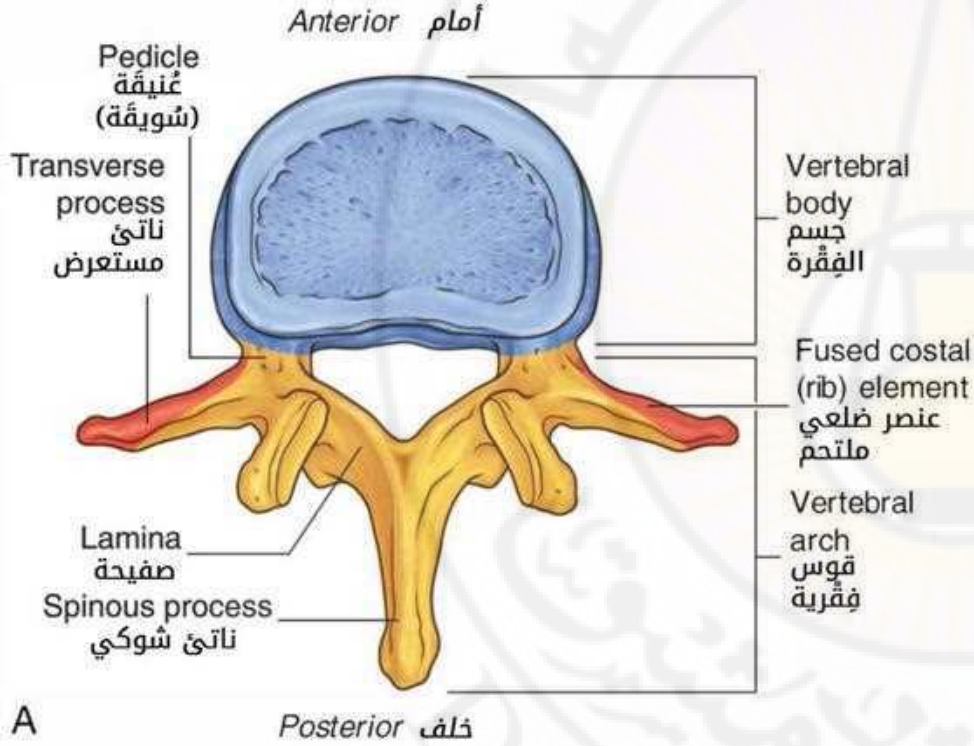


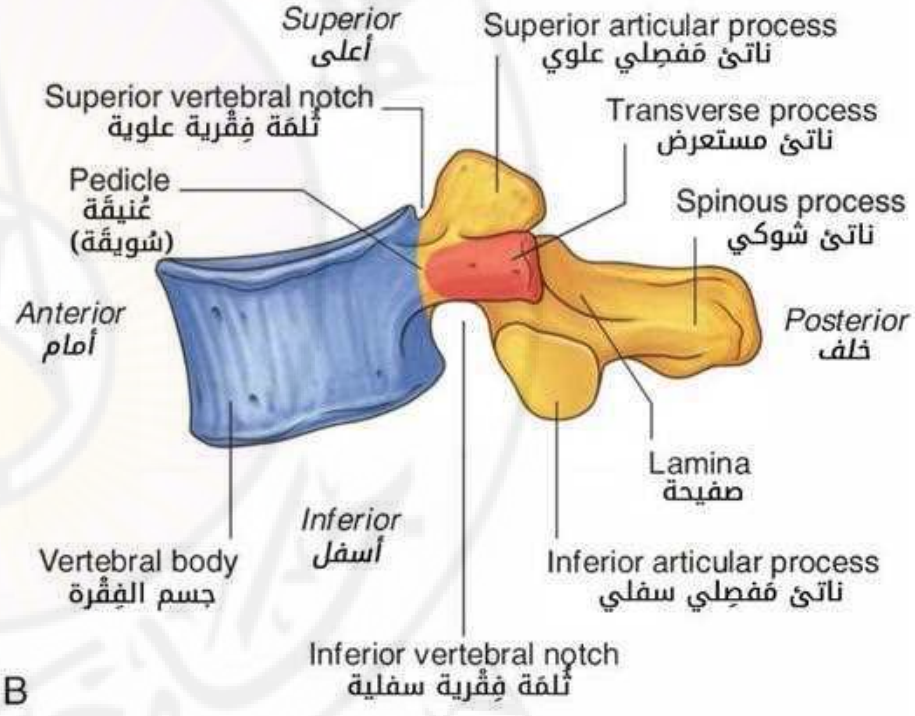

# I. الفقرات الرقبية Cervical Vertebrae

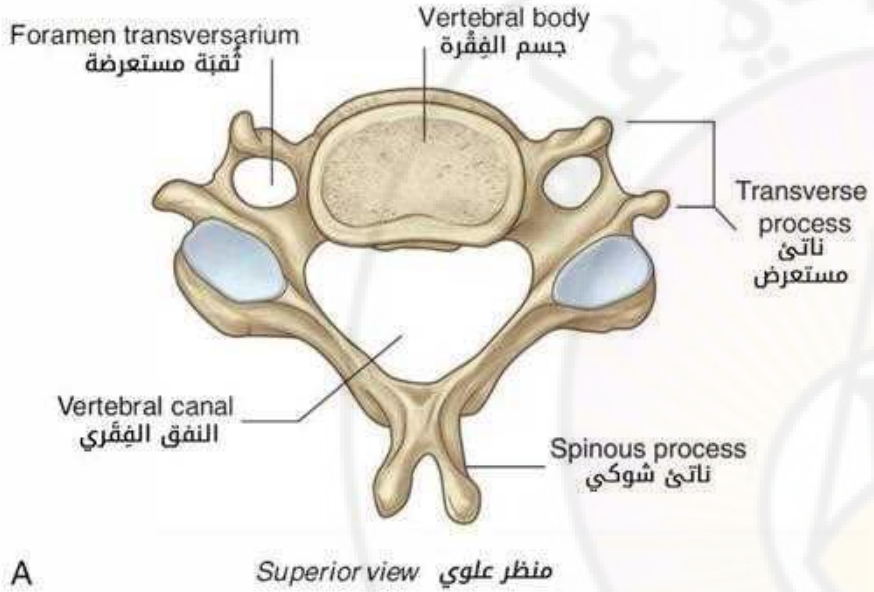


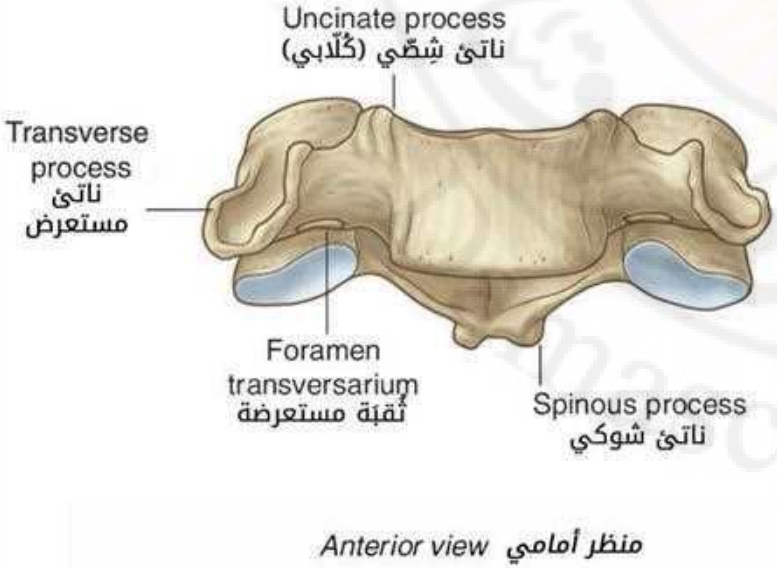


- **أهم مميزات الفقرة الرقبية النموذجية:**
  - ✓ حجم الفقرة صغير
  - ✓ جسم الفقرة مربعي الشكل
  - ✓ الثقبة الفقرية مثلثية الشكل
  - ✓ الناتئ الشوكي قصير + مشقوق
  - ✓ الناتئ المعترض يحوي الثقبة المستعرضة (لمرور الشريان والوريد الفقري)

# مسار الشريان الفقري عبر الثقب المستعرضة



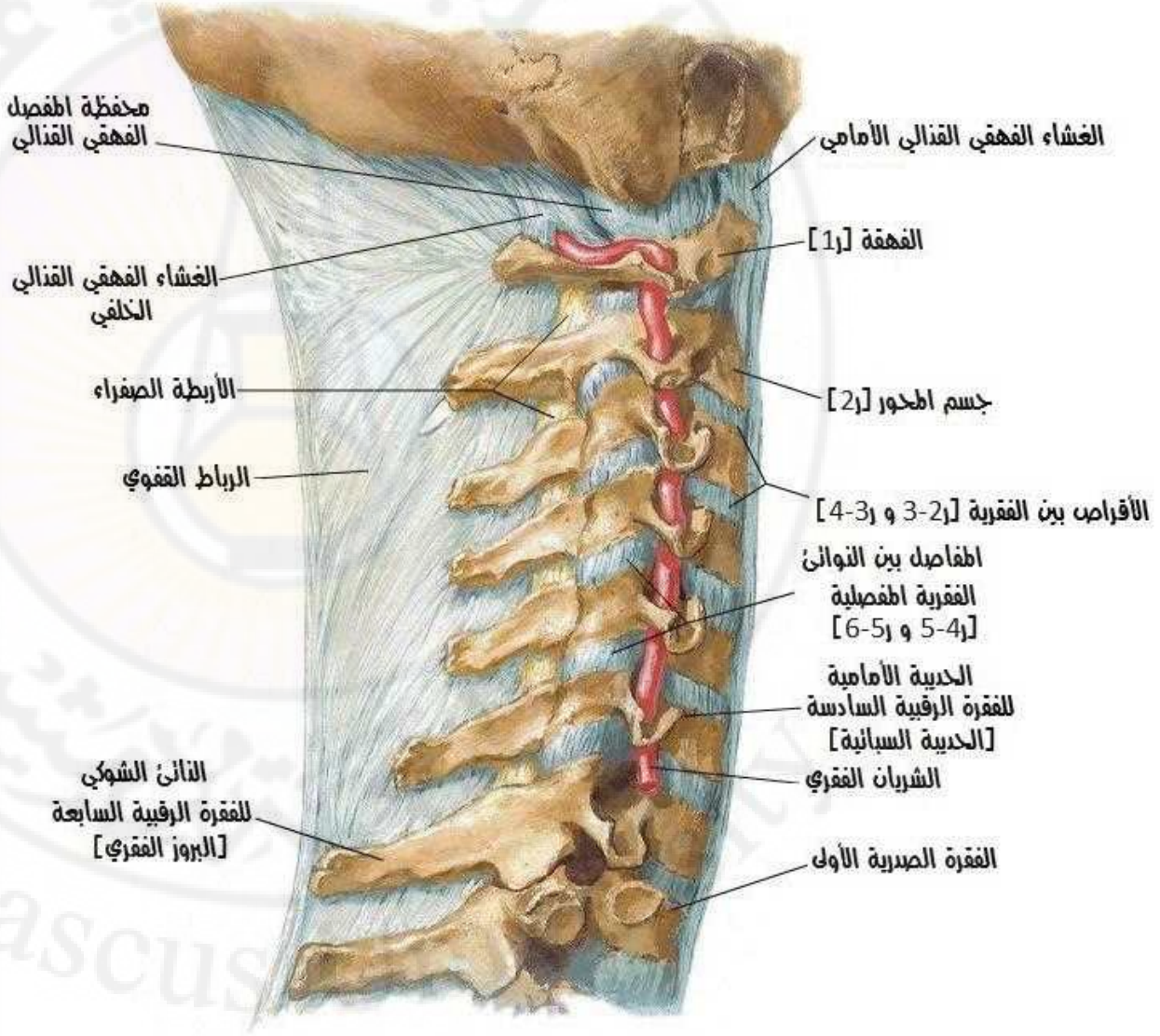

# I. الفقرات الرقبية Cervical Vertebrae

❑ **الفقرات الرقبية غير النموذجية:**

**1. الفهقة (الأطلس) Atlas (C1):**

- لا جسم فقرة (لا يوجد قرص بين فقري C1-2)
- لا ناتئ شوكي
- قوس أمامية (على سطحها الخلفي: وجيه مفصلي لسن المحور) وقوس خلفية
- كتلة جانبية في كل جانب لها سطح تمفصلي:
  - مع اللقمة القذالية في الأعلى
  - و- الناتئ المفصلي العلوي للمحور في الأسفل.
- الرباط المستعرض للفهقة
- السن يعمل كمحور يسمح للفهقة والرأس بالدوران.

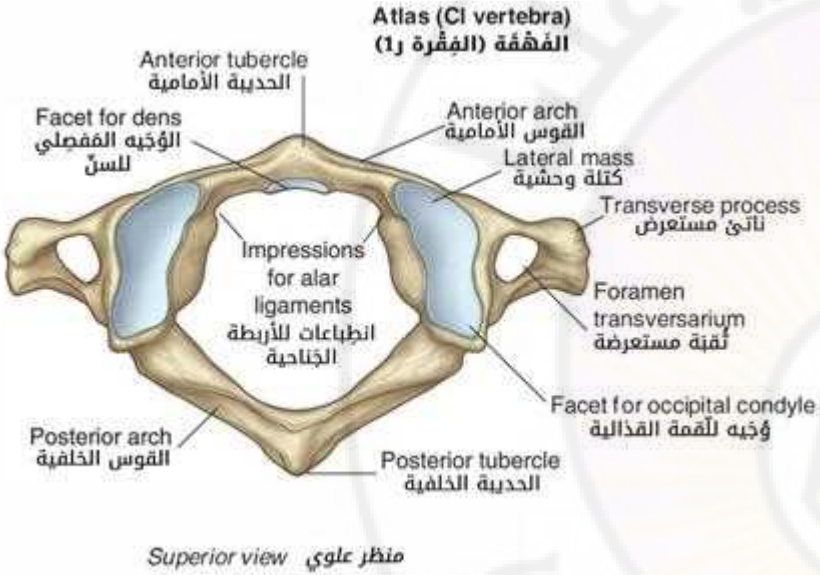


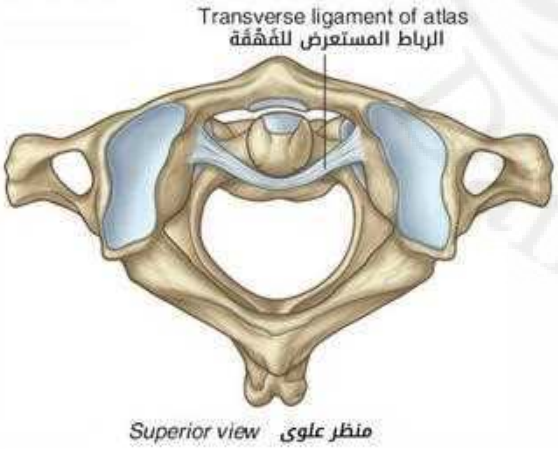




# I. الفقرات الرقبية Cervical Vertebrae

❑ **الفقرات الرقبية غير النموذجية:**

**2. المحور Axis (C2):**

- له ناتئ سني (سن Dens)
- على السطح الأمامي للسن: وجيه مفصلي للقوس الأمامية للفهقة
- رباطان جناحيان: يربطان السن مع السطح الإنسي للقمة القذالية

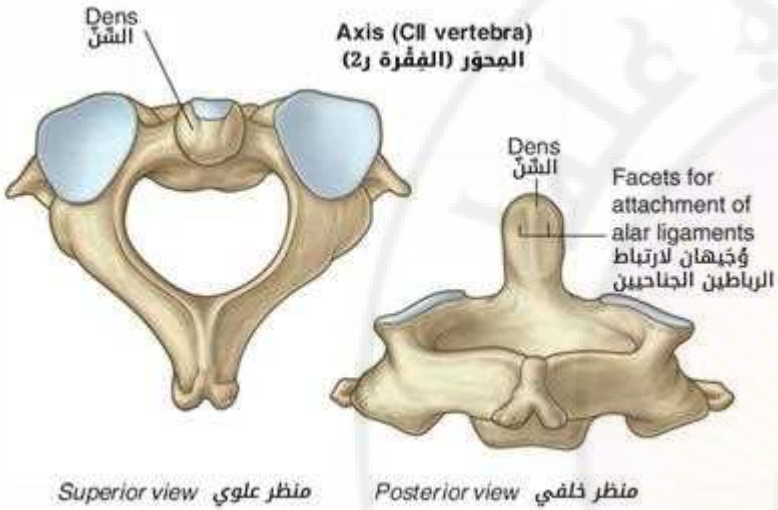


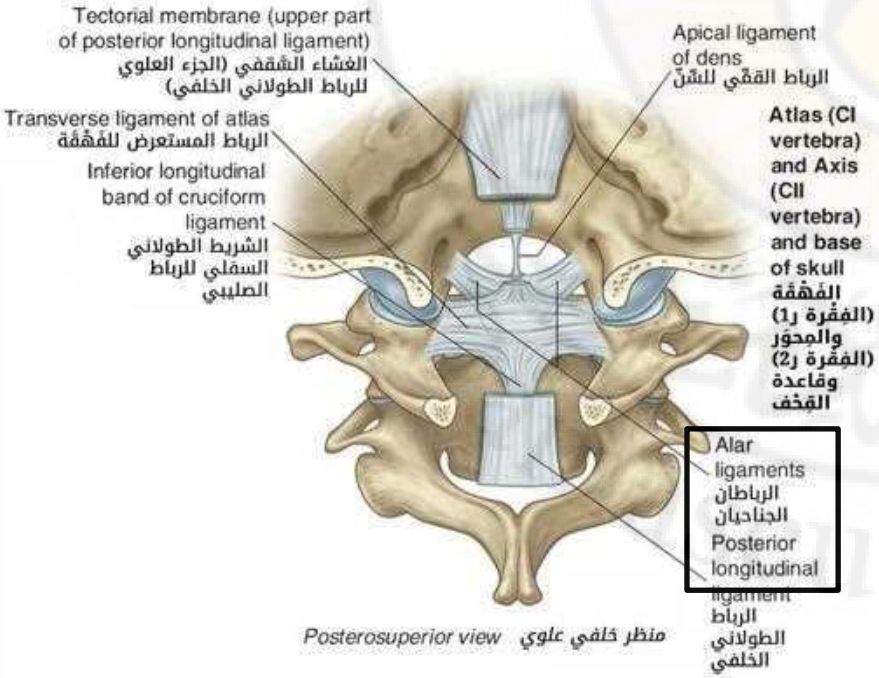


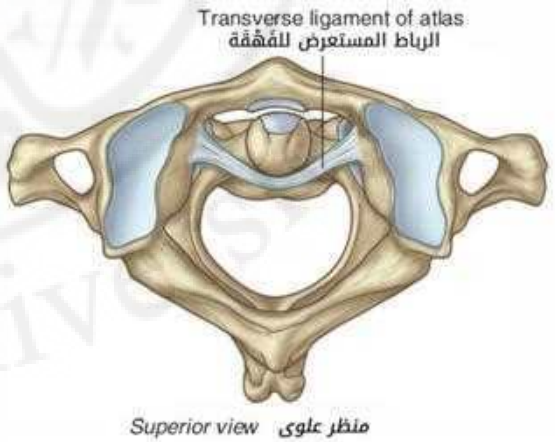

# I. الفقرات الرقبية Cervical Vertebrae

- **الفقرات الرقبية غير النموذجية:**

**3. الفقرة الشامخة (C7):** الناتئ الشوكي طويل وغير مشقوق

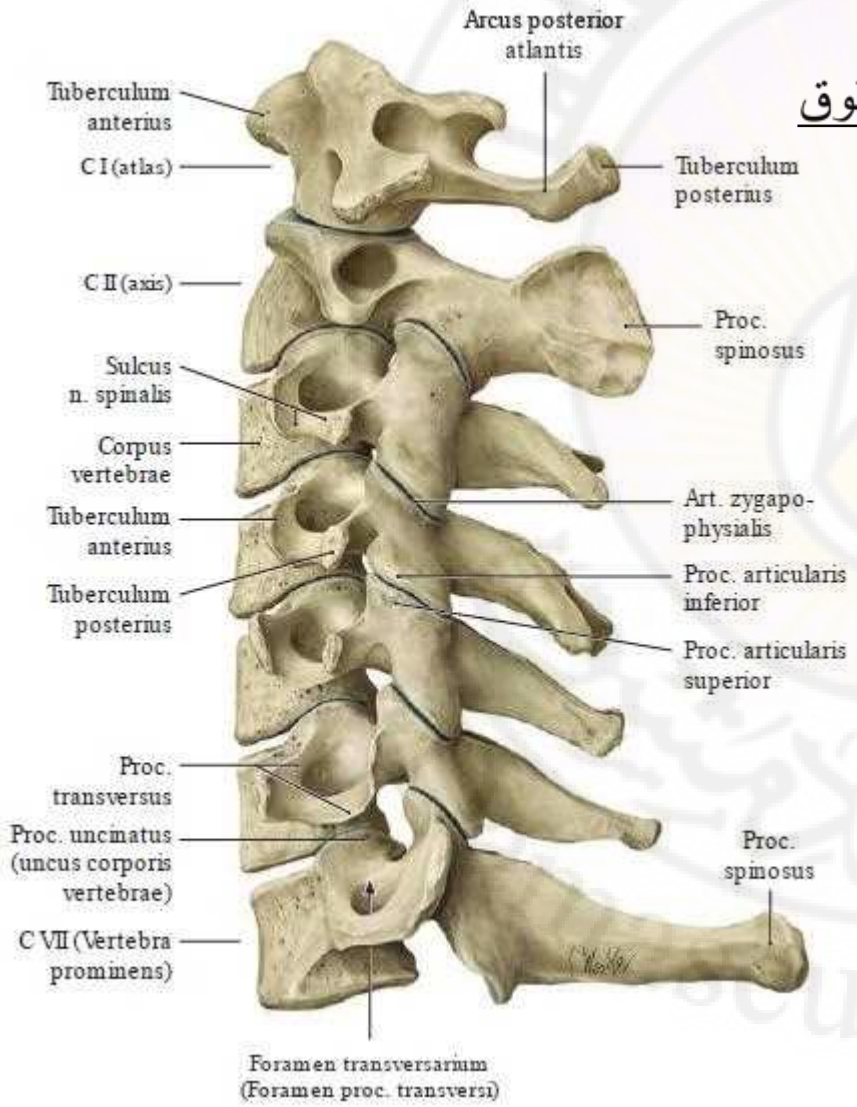


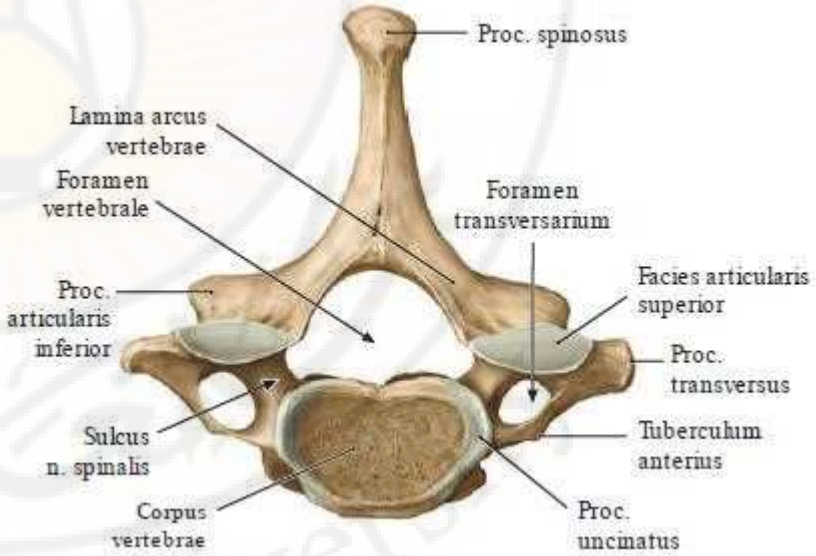

# II. الفقرات الصدرية Thoracic Vertebrae

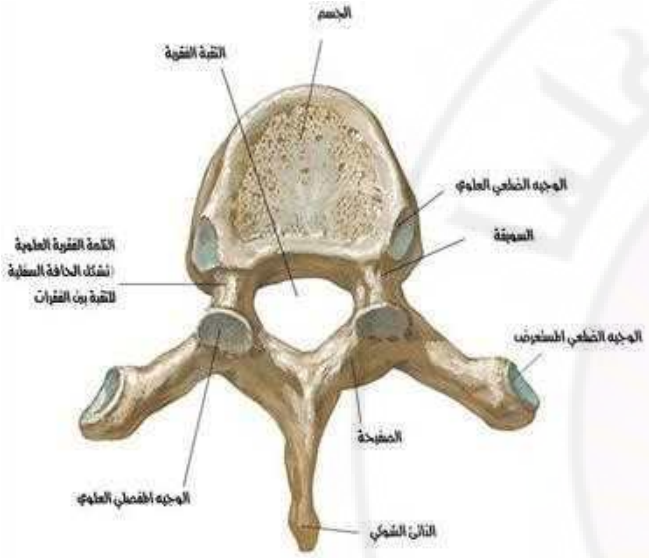


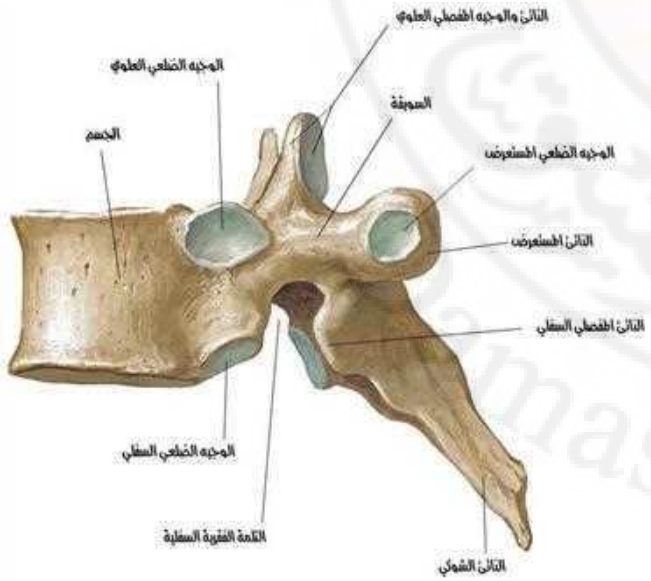


- ❑ **أهم مميزات الفقرة الصدرية النموذجية:**
  - ✓ جسم الفقرة قلبي الشكل
  - ✓ الثقبة الفقرية دائرية
  - ✓ الناتئ الشوكي طويل + متزوي للأسفل
  - ✓ الناتئ المعترض يتجه للوحشي والخلف
  - ✓ على كل جانب، يوجد 3 وجيهات مفصلية مع الأضلاع:
    - 2 على جسم الفقرة (مع رأس الضلع الموافق والأدنى)
    - 1 على الناتئ المستعرض (مع حديبة الضلع الموافق)



# III. الفقرات القطنية Lumbar Vertebrae

❑ **أهم مميزات الفقرات القطنية النموذجية:**

- ✓ كبيرة الحجم
- ✓ جسم الفقرة ضخم أسطواني
- ✓ الثقبة الفقرية مثلثية الشكل
- ✓ الناتئ الشوكي قصير + ثخين + شبه أفقي
- ✓ الناتئ المستعرض طويل + رفيع

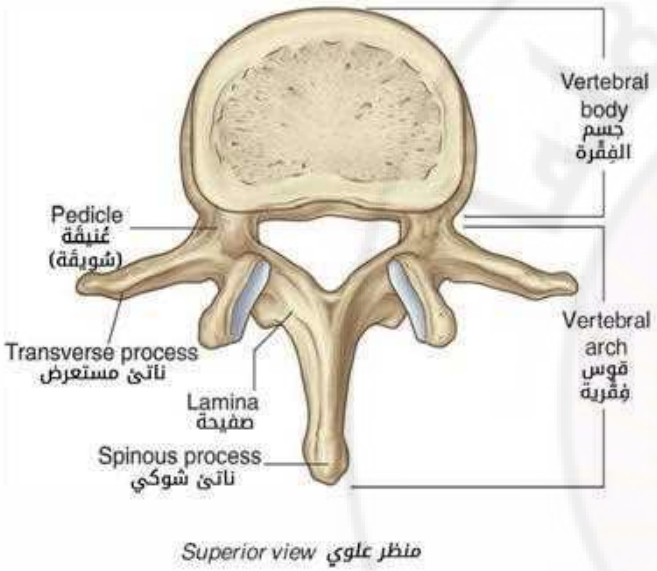


*Superior view* منظر علوي

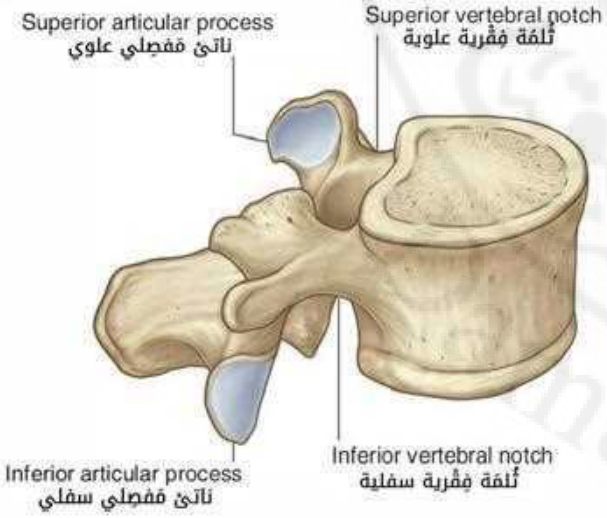


*Superolateral oblique view* منظر مائل علوي وحشي

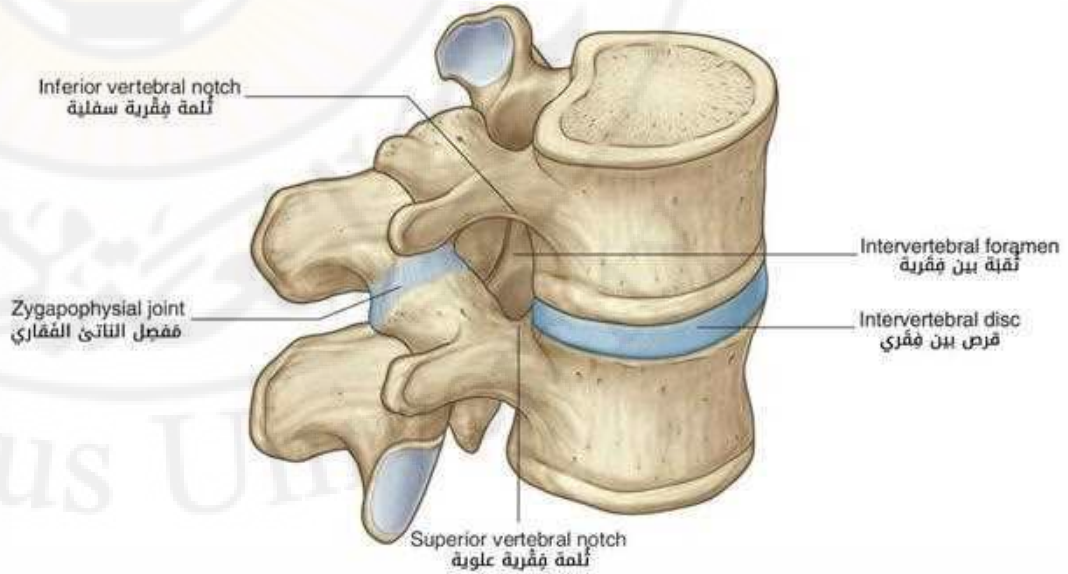

# IV. العجز Sacrum

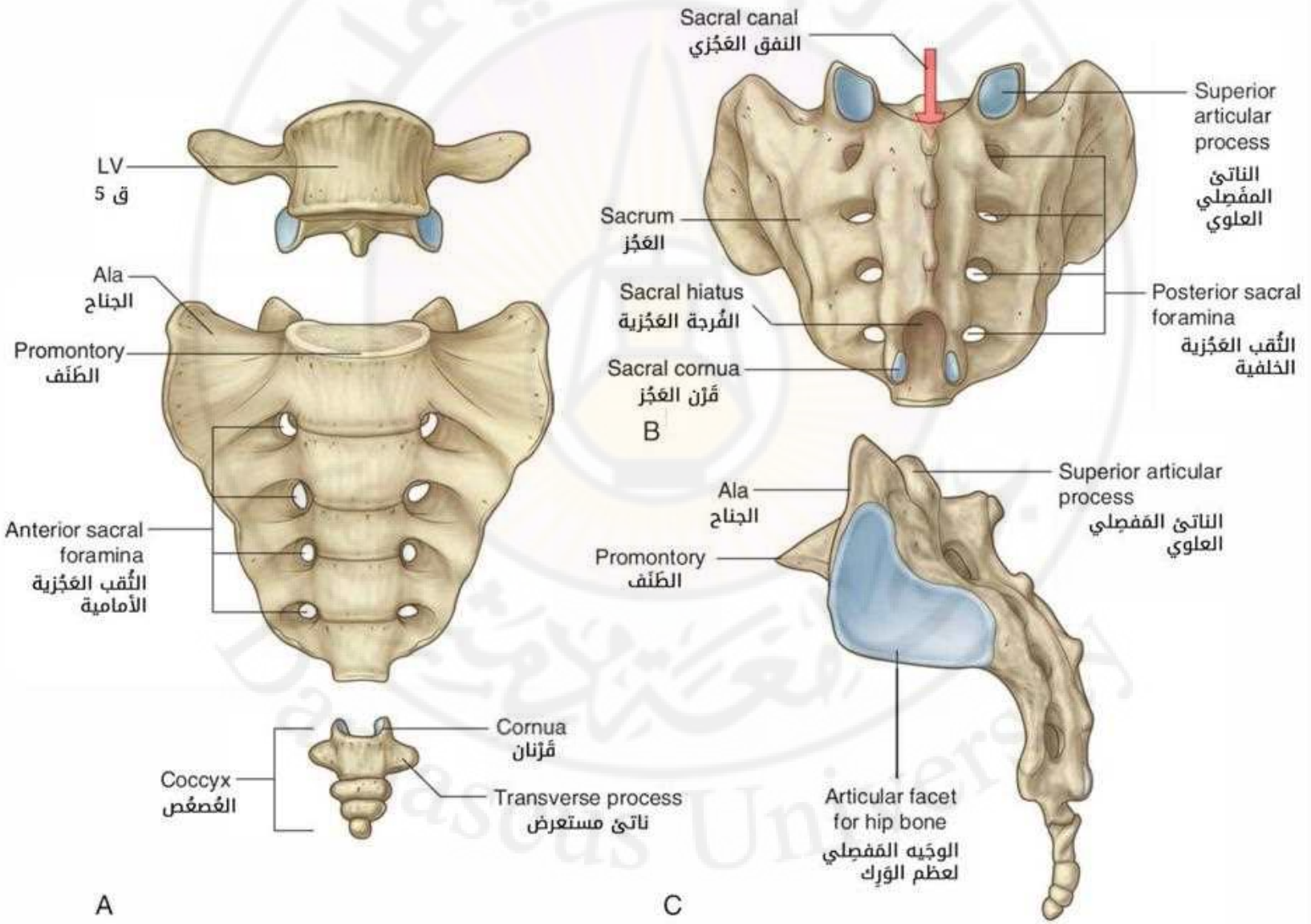

# IV. العجز Sacrum

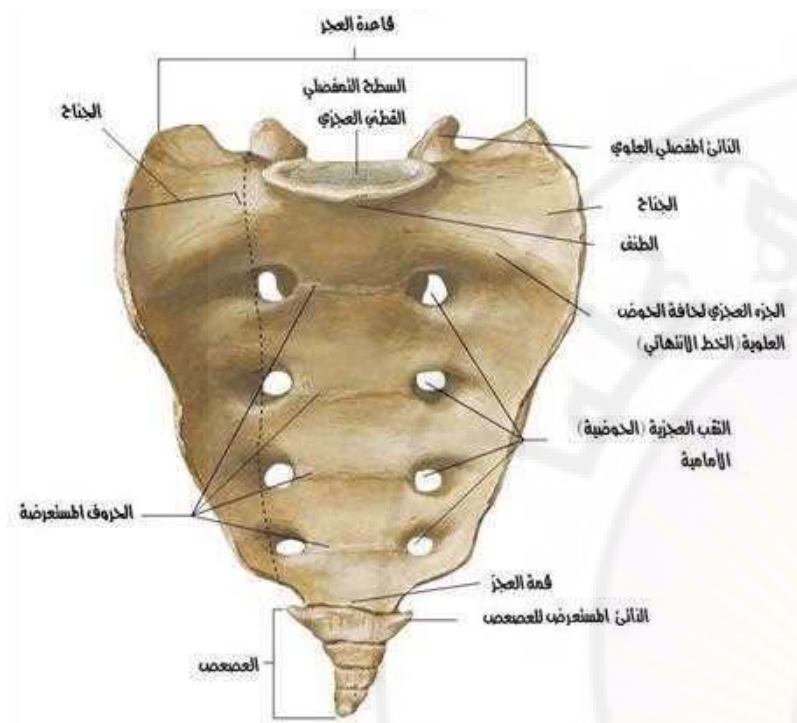


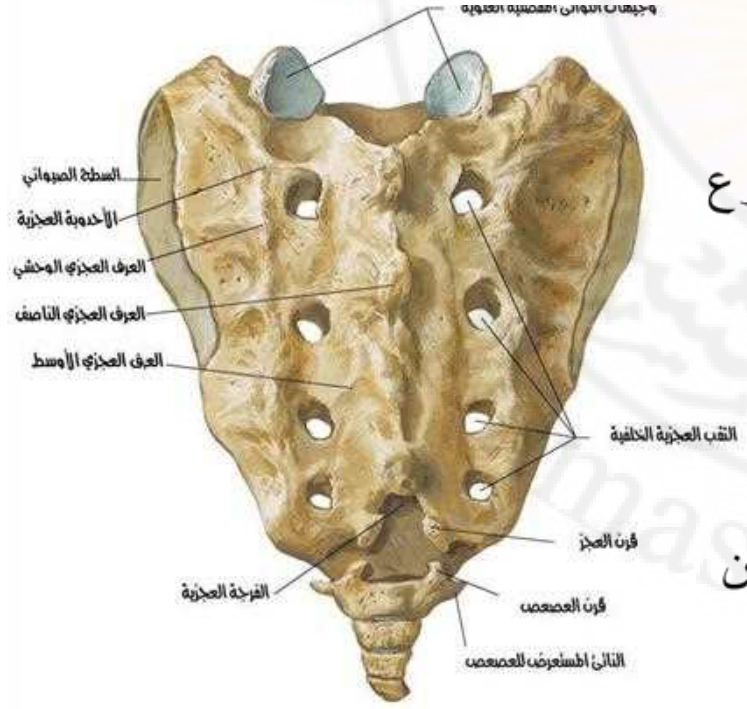


- 5 فقرات عجزية ملتحمة
- شكله مثلثي: قاعدة (في الأعلى) + قمة (في الأسفل)
- منحني: وجه أمامي مقعر + وجه خلفي محدب
- تمفصله: – مع الفقرة L5 (في الأعلى)
  - مع العصعص (في الأسفل)
  - مع الحرقفة من عظم الورك (في الجانبين)
- **الطنف Promontry**: الحافة الأمامية العلوية لـــ S1
- 4 أزواج من الثقب العجزية: أمامية وخلفية (لمرور الفروع الأمامية والخلفية للأعصاب العجزية S1-4)
- القناة العجزية – ناتئان مفصليان علويان لـــ S1
- الفرجة العجزية – الحروف المعترضة
- جناحا العجز – العرف العجزي: الناصف + الوحشيان
- قرنا العجز

# ٧. العصعص Coccyx

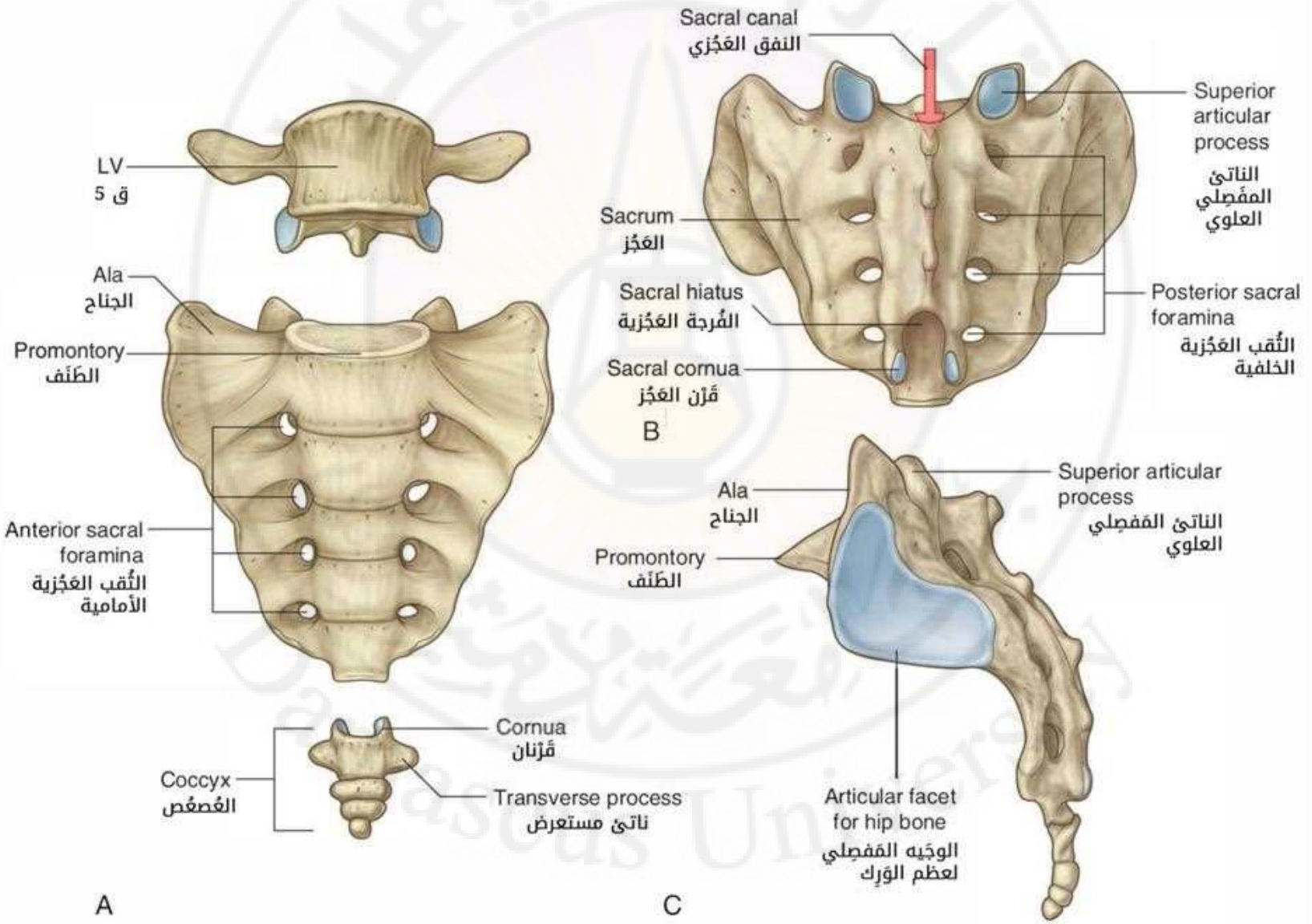

# V. العصعص Coccyx

- (3–4) فقرات ملتحمة في عظم صغير مثلثي
- يتمفصل مع النهاية السفلية للعجز
- ناتئان معترضان للعصعص
- قرنا العصعص

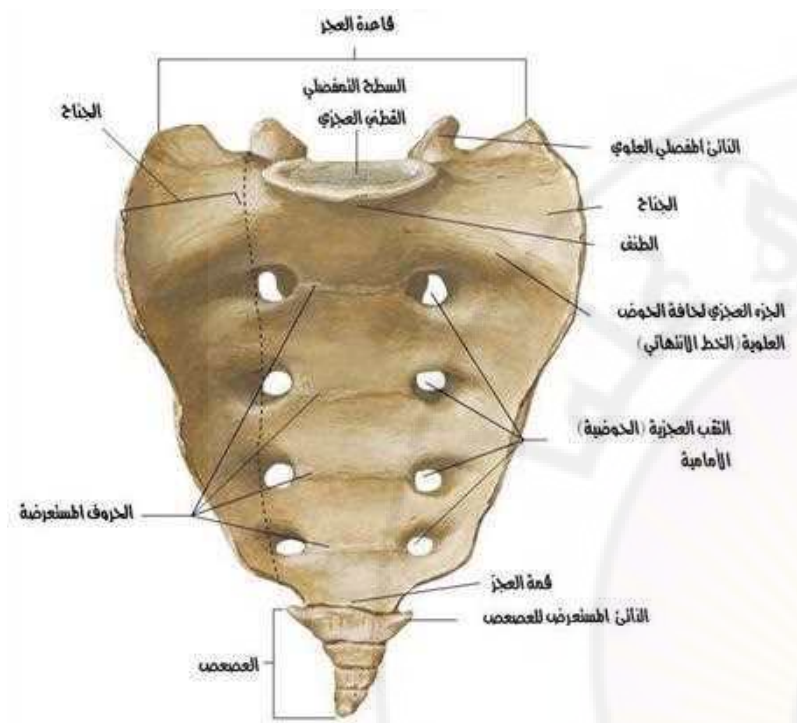


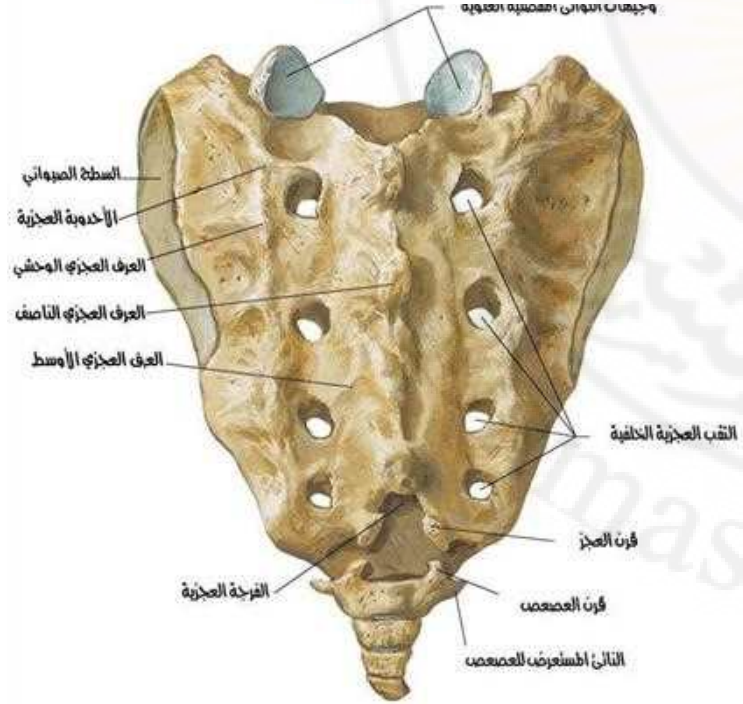

# مفاصل العمود الفقري

- يوجد نمطان للمفاصل بين الفقرات:
  - ✓ **ارتفاقات:** بين أجسام الفقرات
  - ✓ **مفاصل زليلة:** بين النواتئ المفصلية
- لكل فقرة عادة 6 مفاصل مع الفقرتين المجاورتين (2 ارتفاق + 4 مفاصل زليلة)
- الحركة بين أي فقرتين محدودة، ولكن مجموع الحركة بين جميع الفقرات يعطي مجالاً واسعاً من الحركة عبر العمود الفقري

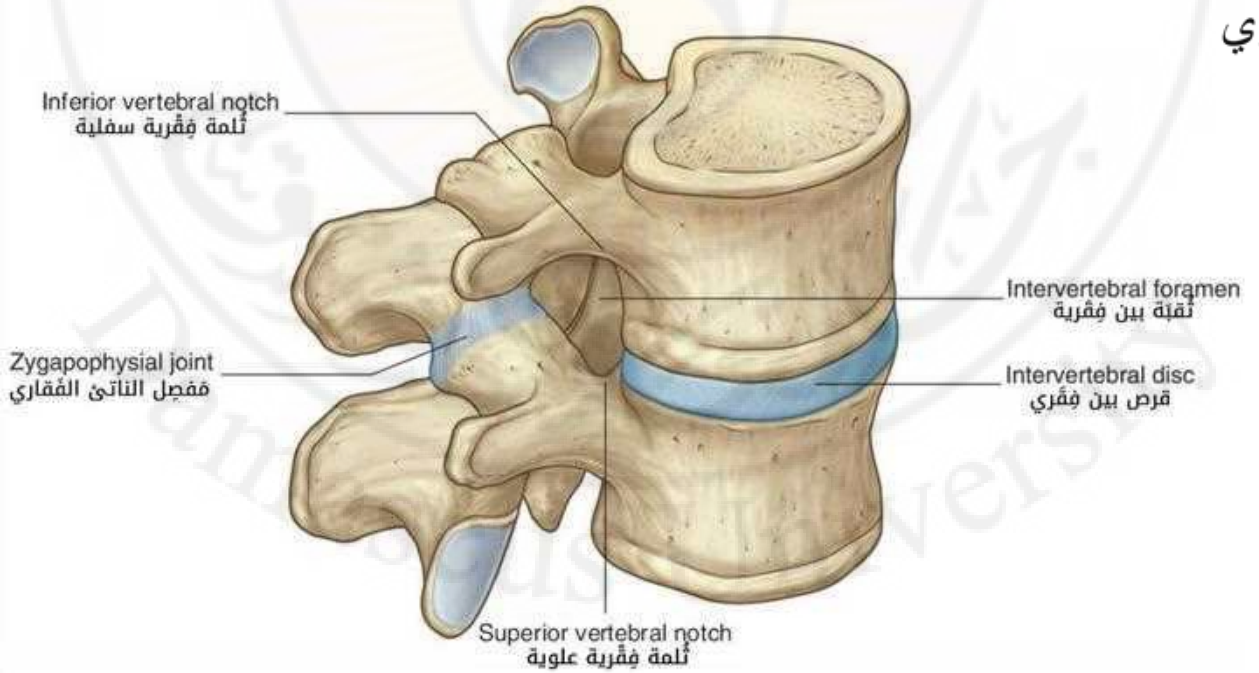

# مفاصل العمود الفقري

* **الارتفاق:**

- طبقة من غضروف زجاجي على كل جسم فقرة + قرص بين فقري

- القرص بين الفقري:

✓ حلقة ليفية (محيطية)

✓ نواة لبية (مركزية)

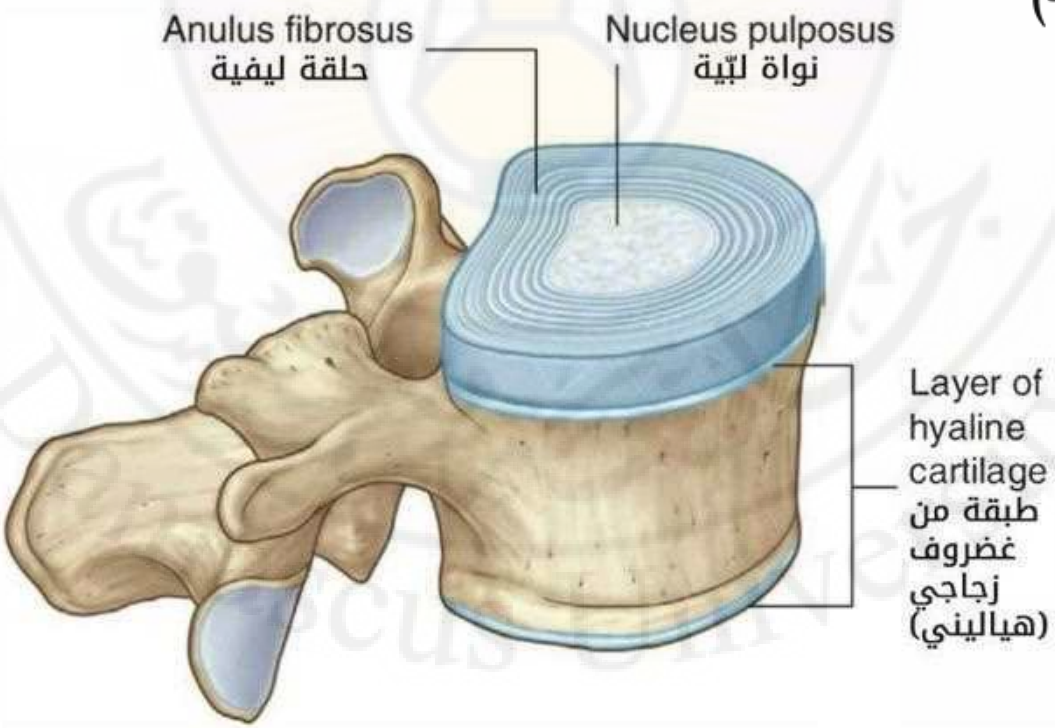

# أربطة العمود الفقري

- تضم:

1. الرباط الطولاني الأمامي
2. الرباط الطولاني الخلفي
3. الأربطة الصفراء
4. الرباط فوق الشوك
5. الرباط القفوي
6. الأربطة بين الشوك

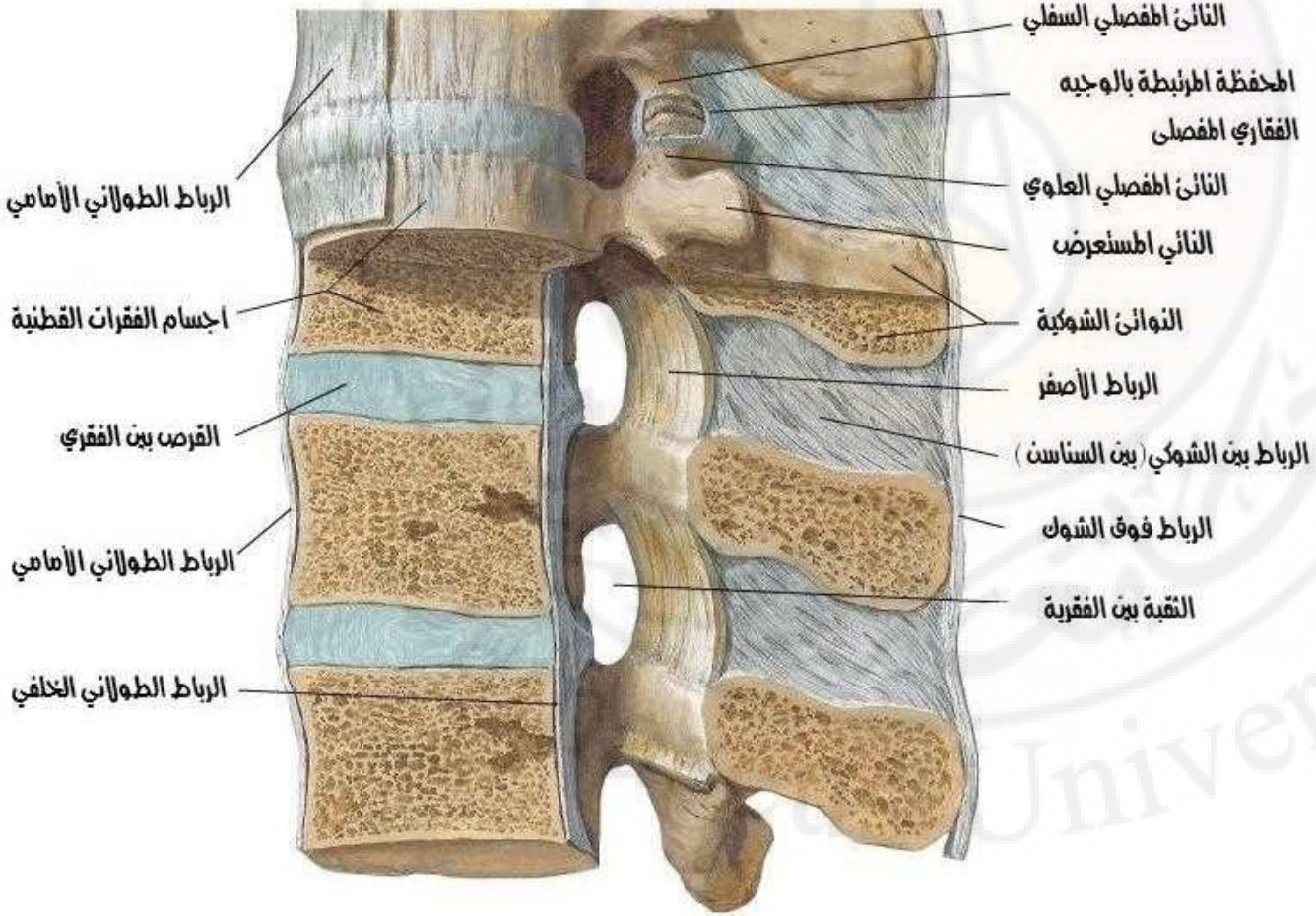

# أربطة العمود الفقري




**1. الرباط الطولاني الأمامي:**

- على السطح الأمامي لأجسام الفقرات والأقراص بين الفقرية
- يمتد من قاعدة القحف إلى السطح الأمامي للعجز

**2. الرباط الطولاني الخلفي:**

- على السطح الخلفي لأجسام الفقرات والأقراص بين الفقرية
- يبطن السطح الأمامي للنفق الفقري

**- الغشاء السقفي:**

- الجزء العلوي من الرباط الطولاني الخلفي
- يربط بين C2 وقاعدة القحف

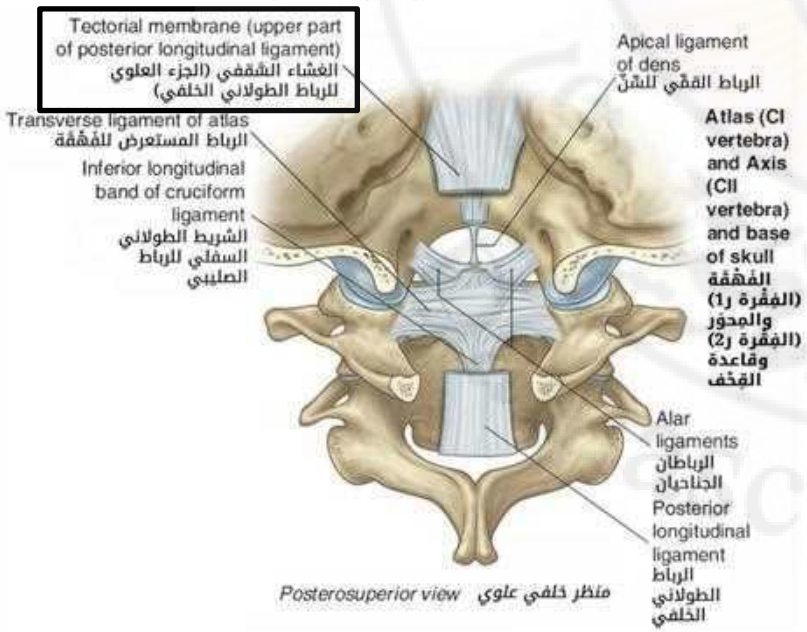

# أربطة العمود الفقري

### 3. الأربطة الصفراء:

- تتوضع بين صفائح الفقرات المتجاورة
- رقيقة عريضة – نسيج مرن
- تشكل جزءاً من السطح الخلفي للنفق الفقري

### 4. الرباط فوق الشوك:

- يصل بين ذرا النواتئ الشوكية الفقرية
- يمتد بين C7 والعجز

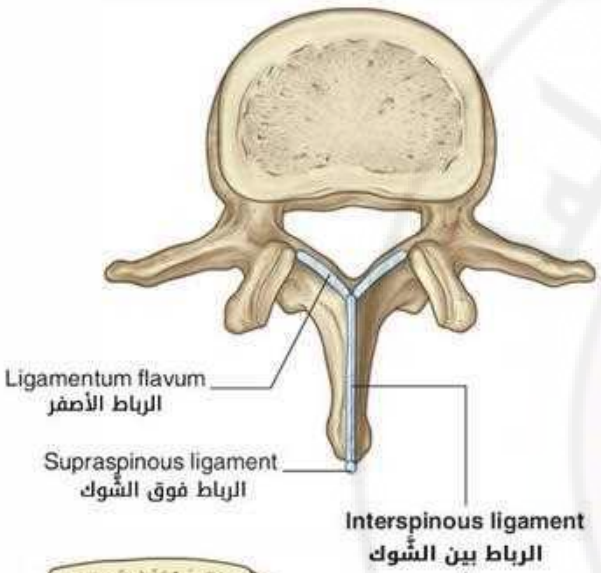


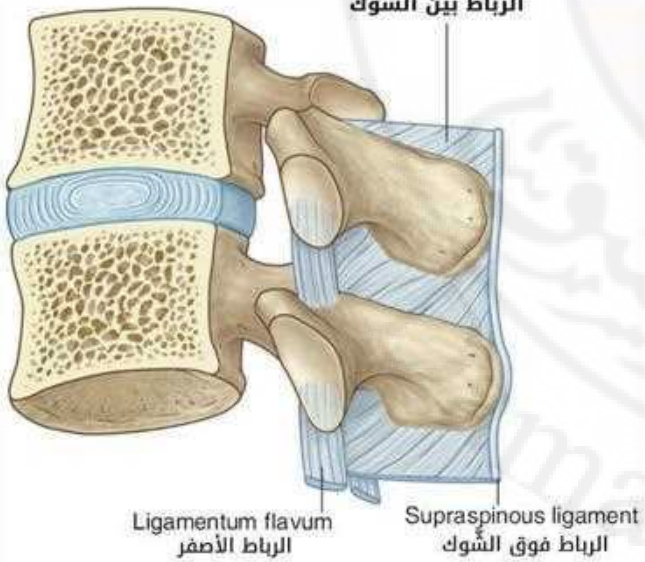


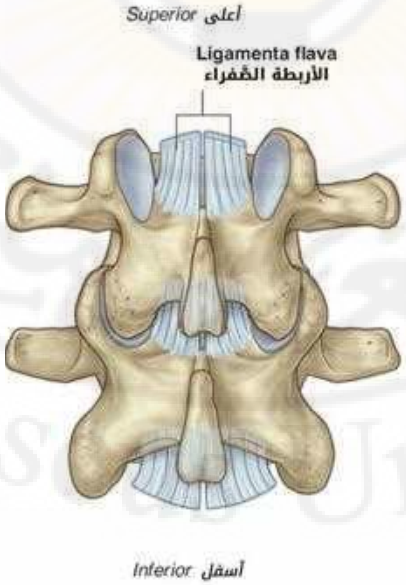


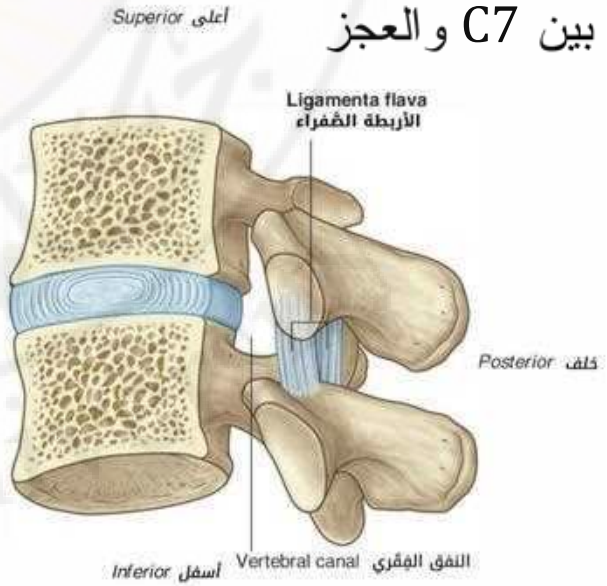

# أربطة العمود الفقري

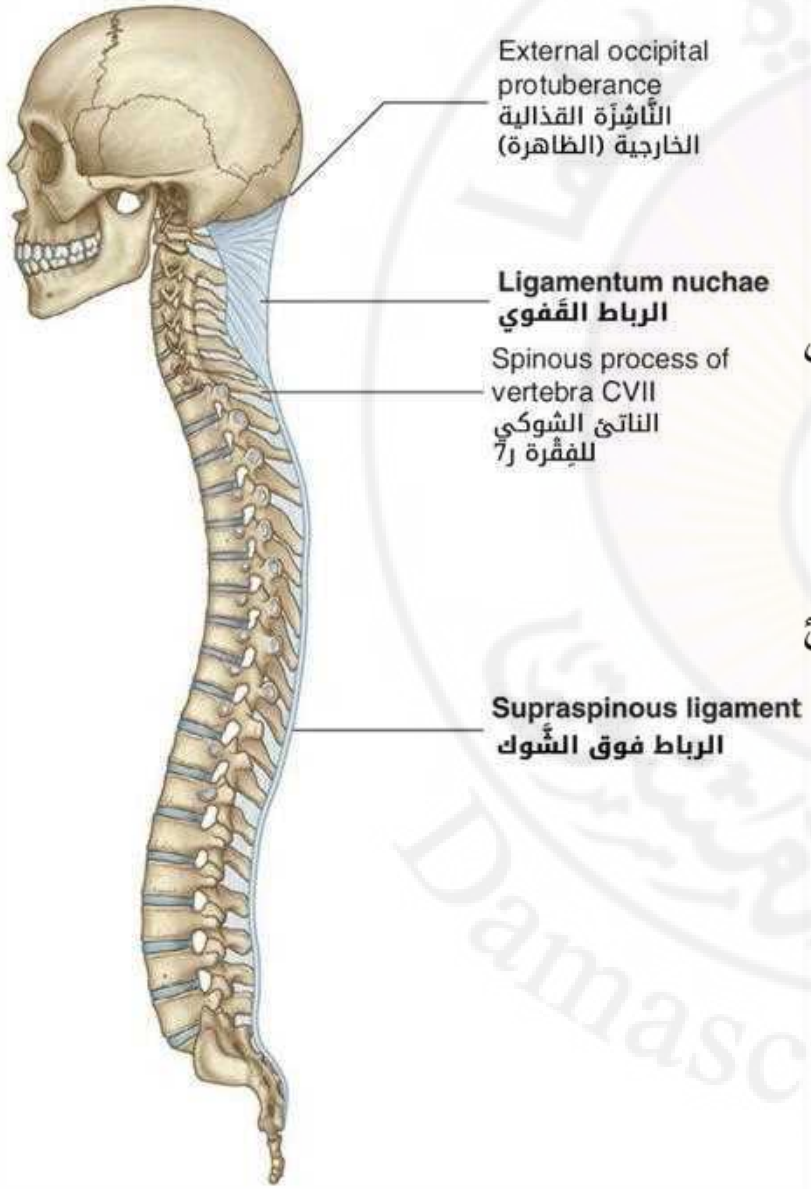


**5. الرباط القفوي:**

- يمتد من قاعدة القحف إلى C7
- بنية مثلثية الشكل (في المستوى السهمي الناصف):

✓ القاعدة: ترتبط بالقحف (من الناشذة القذالية الخارجية إلى الثقبة العظمى)

✓ القمة: ترتبط إلى ذروة الناتئ الشوكي لـ C7

✓ الجانب العميق: يمتد بين الحديبة الخلفية للفهقة والنواتئ الشوكية لبقية الفقرات الرقبية

# أربطة العمود الفقري

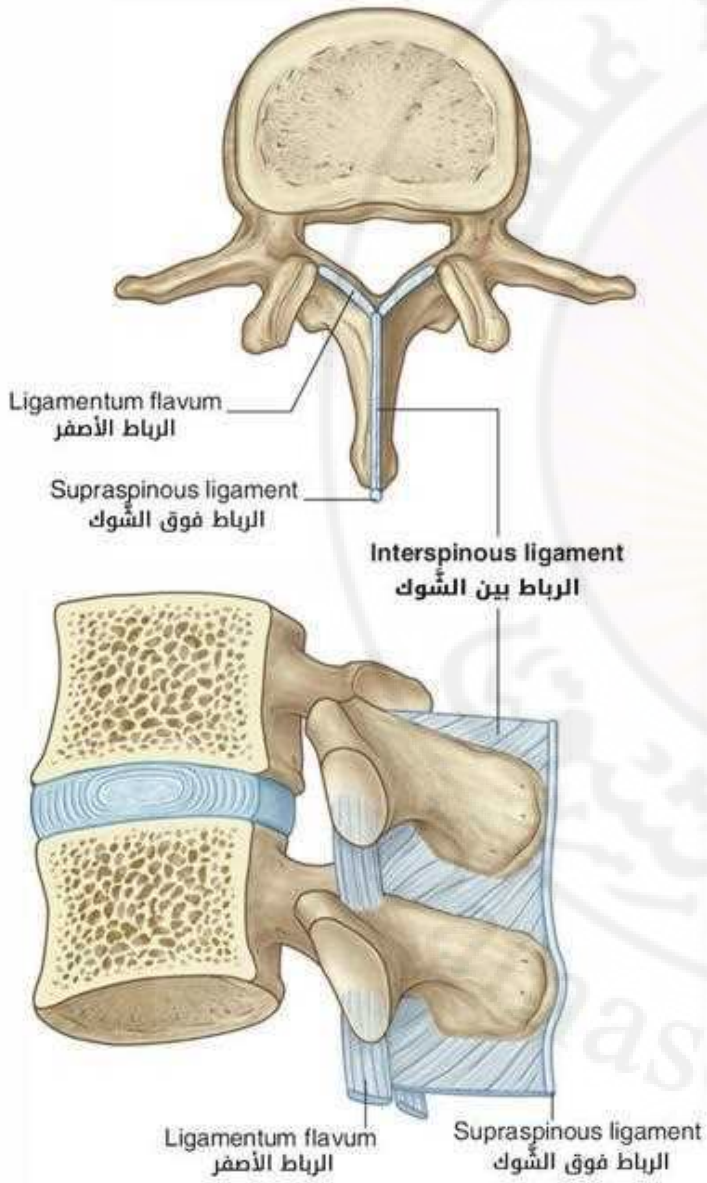


**6. الأربطة بين الشوك:**

- بين النواتئ الشوكية للفقرات المتجاورة
- ترتبط بكل ناتئ شوكي من قاعدته إلى قمته
- تندمج مع:
  - ✓ الأربطة الصفراء (في الأمام)
  - ✓ الأربطة فوق الشوك (في الخلف)

# 11. العضلات

# Muscles

# عضلات الظهر

| | | |
|---|---|---|
| مجموعة سطحية | مرتبطة **بالطرف العلوي** وتشارك في حركاته | تعصب عبر الفروع **الأمامية** للأعصاب الشوكية |
| مجموعة متوسطة | مرتبطة **بالأضلاع** وتشارك في الوظيفة التنفسية | |
| مجموعة عميقة | مرتبطة بحركات **العمود الفقري والراس** | تعصب عبر الفروع **الخلفية** للأعصاب الشوكية |

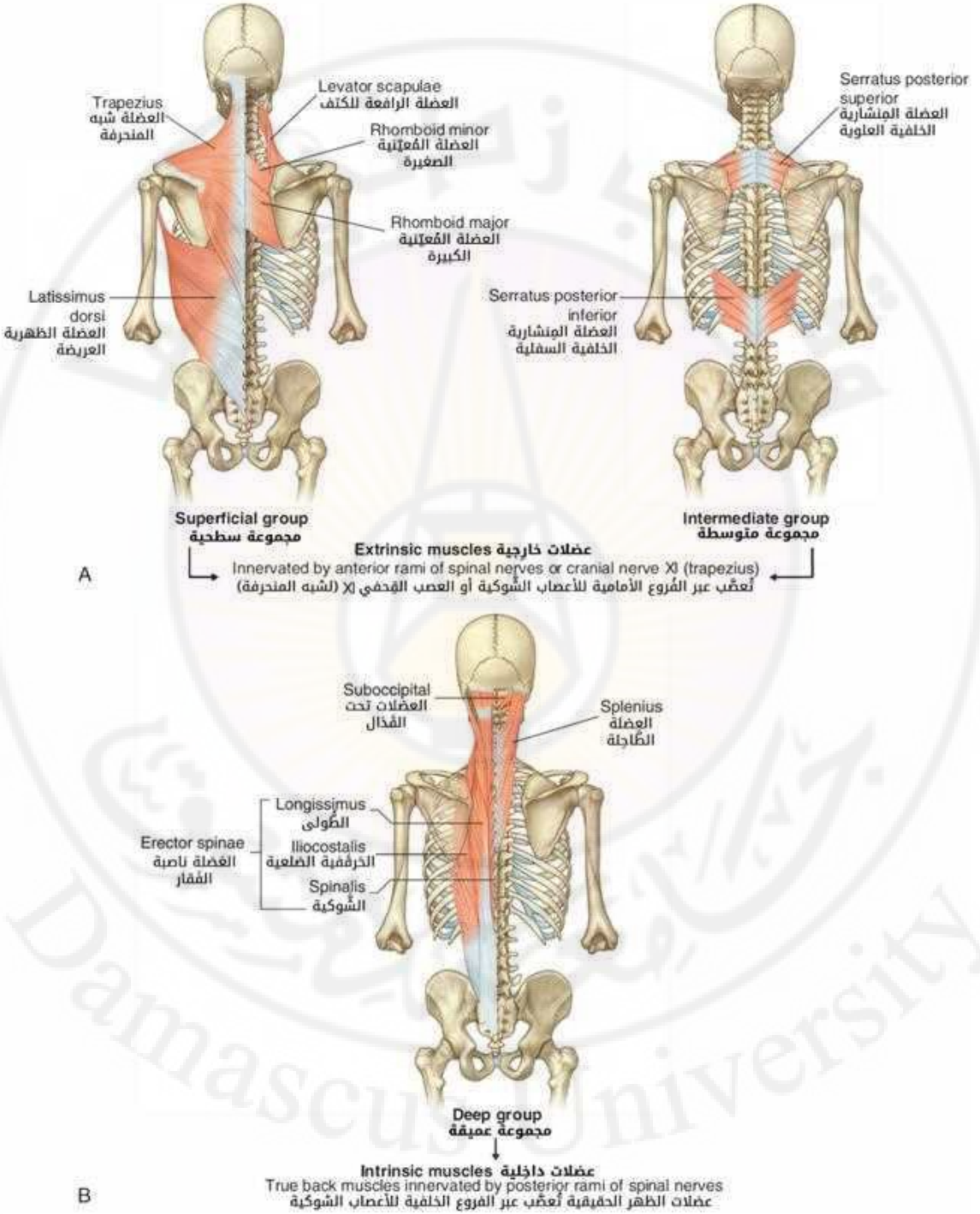
Trapezius
العضلة شبه المنحرفة
Levator scapulae
العضلة الرافعة للكتف
Rhomboid minor
العضلة المُعيّنية الصغيرة
Rhomboid major
العضلة المُعيّنية الكبيرة
Latissimus dorsi
العضلة الظهرية العريضة
Serratus posterior superior
العضلة المِنشارية الخلفية العلوية
Serratus posterior inferior
العضلة المِنشارية الخلفية السفلية
Superficial group
مجموعة سطحية
Intermediate group
مجموعة متوسطة
Extrinsic muscles عضلات خارجية
Innervated by anterior rami of spinal nerves or cranial nerve XI (trapezius)
تُعصَّب عبر الفُروع الأمامية للأعصاب الشَّوكية أو العصب القحفي XI (شبه المنحرفة)
A
Suboccipital
العضلات تحت القَذال
Splenius
العضلة الطَّاجِلة
Erector spinae
العضلة ناصبة الفَقار
Longissimus
الطَّولى
Iliocostalis
الحَرقفية الضلعية
Spinalis
الشَّوكية
Deep group
مجموعة عميقة
Intrinsic muscles عضلات داخلية
True back muscles innervated by posterior rami of spinal nerves
عضلات الظهر الحقيقية تُعصَّب عبر الفروع الخلفية للأعصاب الشوكية
B

# . مجموعة العضلات السطحية

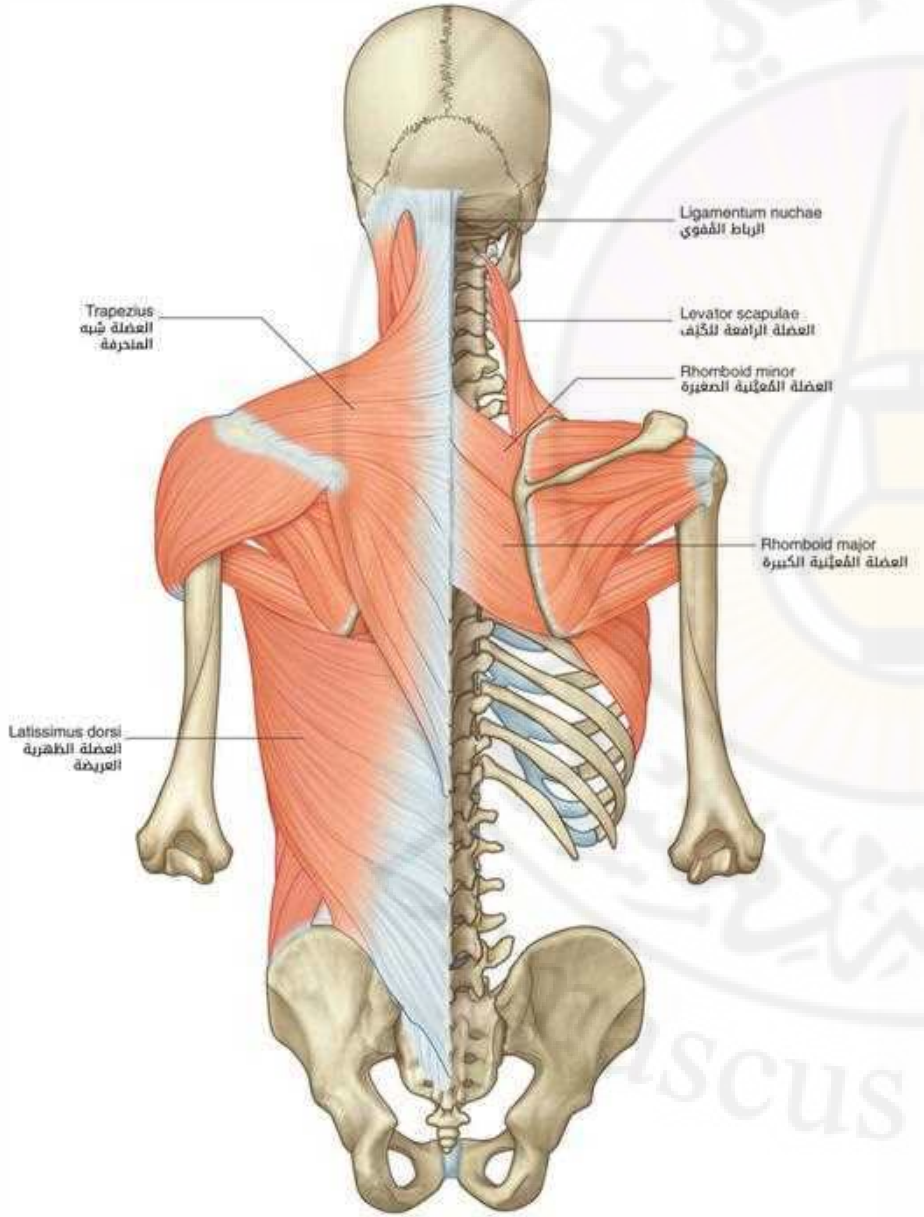


- تتوضع مباشرة تحت الجلد واللفافة السطحية
- تصل الجزء العلوي من الهيكل الطرفي (الترقوة – الكتف – العضد) بالهيكل المحوري (القحف – الأضلاع – العمود الفقري)

- تشمل:

**طبقة سطحية**

1. شبه المنحرفة
2. الظهرية العريضة

**طبقة عميقة**

3. الرافعة للكتف
4. المعينية الكبيرة
5. المعينية الصغيرة

# . مجموعة العضلات السطحية

**الجدول** 2.1 المجموعة السطحية (الطرفية) من عضلات الظهر

| العضلة | المنشأ | المرتكز | التعصيب | الوظيفة |
|---|---|---|---|---|
| شبه المنحرفة | الخطّ القَفوي العلوي، الناشزة القذالية الخارجية (الظاهرة)، الرباط القفوي (النقري)، النواتئ الشوكية من ر7 إلى ص12 | الثلث الوحشي للترقوة، الأخرم، شوكة الكتفي | حركياً—العصب الإضافي (اللاحق) [XI]: الحسّ العميق— ر3 و ر4 | تساعد في تدوير الكتفي وذلك عند تبعيد العضد فوق المستوى الأفقي؛ ترفع الألياف العلوية الكَتِفي أمّا الألياف المتوسّطة فتقرّبه والألياف السفلية تخفضه. |
| الظهرية العريضة | النواتئ الشوكية من ص7 إلى ق5 والعَجُز، العرف الحَرقَفي، الأضلاع من 10 إلى 12 | قاع التلم بين حُديبَتي عظم العضد | العصب الصدري الظهري (من ر6 إلى ر8) | بسط العضد وتقريبه وتدويره نحو الإنسي |
| الرافعة للكتف | النواتئ المستعرضة من ر1 إلى ر4 | الحافّة الإنسية للقسم العلوي من الكَتِفي | ر3 وَ ر4 والعصب الكَتِفي الظهري (ر4،5) | رفع الكَتِفي |
| المُعيَّنية الكبيرة | النواتئ الشوكية من ص2 إلى ص5 | الحافّة الإنسية للكَتِفي بين الشوكة والزاوية السفلية | العصب الكَتِفي الظهري (ر4،5) | سحب (تقريب) الكَتِفي ورفعه |
| المُعيَّنية الصغيرة | القسم السفلي للرباط القَفوي والنواتئ الشوكية لـ ر7 وَ ص1 | الحافة الإنسية للكَتِفي عند شوكة الكَتِفي | العصب الكتفي الظهري (ر4،5) | سحب (تقريب) الكَتِفي ورفعه |

# مجموعة العضلات المتوسطة

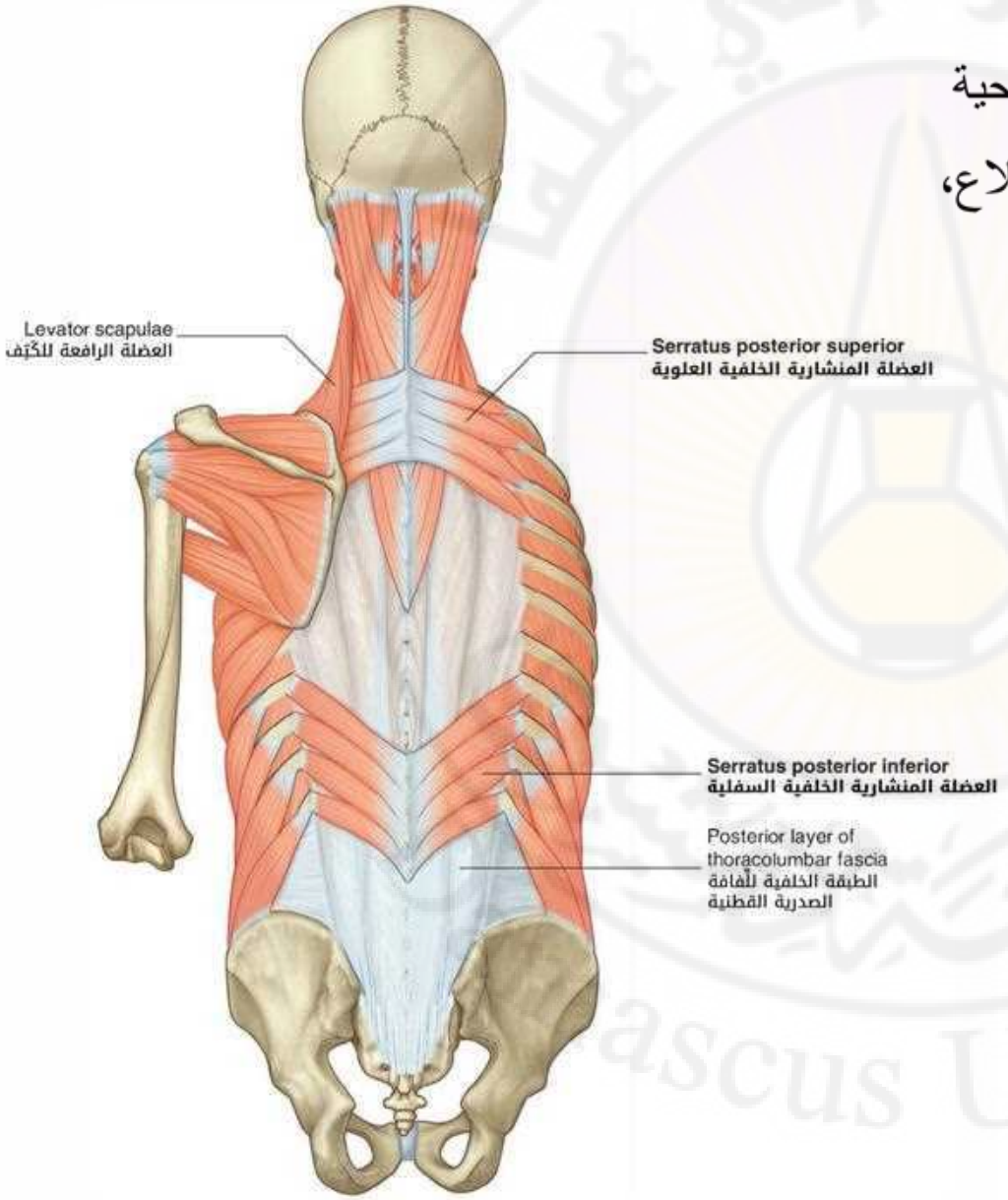


- تتوضع إلى العمق مباشرة من المجموعة السطحية
- تمر بشكل مائل من العمود الفقري إلى الأضلاع،

وبالتالي لها وظيفة تنفسية

- تشمل:

**1. المنشارية الخلفية العلوية:**

- إلى العمق من المعينيتين
- ترفع الأضلاع (عضلة شهيقية)

**2. المنشارية الخلفية السفلية:**

- إلى العمق من الظهرية العريضة
- تخفض الأضلاع (عضلة زفيرية)

# مجموعة العضلات المتوسطة

**الجدول 2.2** المجموعة المتوسطة (التنفسية) من عضلات الظهر

| العضلة | المنشأ | المرتكز | التعصيب | العمل |
|---|---|---|---|---|
| المنشارية الخلفية العلوية | القسم السفلي للرباط القَفوي والنواتئ الشوكية من ر7 إلى ص3، والأربطة فوق الشَّوك | الحافة العلوية للأضلاع 2 إلى 5 إلى الوحشي مباشرةً من زوايا هذه الأضلاع | الفروع الأمامية للأعصاب الصدرية العلوية (ص2 إلى ص5) | رفع الأضلاع 2 إلى 5 |
| المنشارية الخلفية السفلية | النواتئ الشوكية من ص11 إلى ق3، والأربطة فوق الشَّوك | الحافة السفلية للأضلاع 9 إلى 12 إلى الوحشي مباشرةً من زوايا هذه الأضلاع | الفروع الأمامية للأعصاب الصدرية السفلية (ص9 إلى ص12) | خفض الأضلاع 9 إلى 12 وقد تمنع الأضلاع السفلية من الارتفاع عند تقلّص الحجاب |

# مجموعة العضلات العميقة

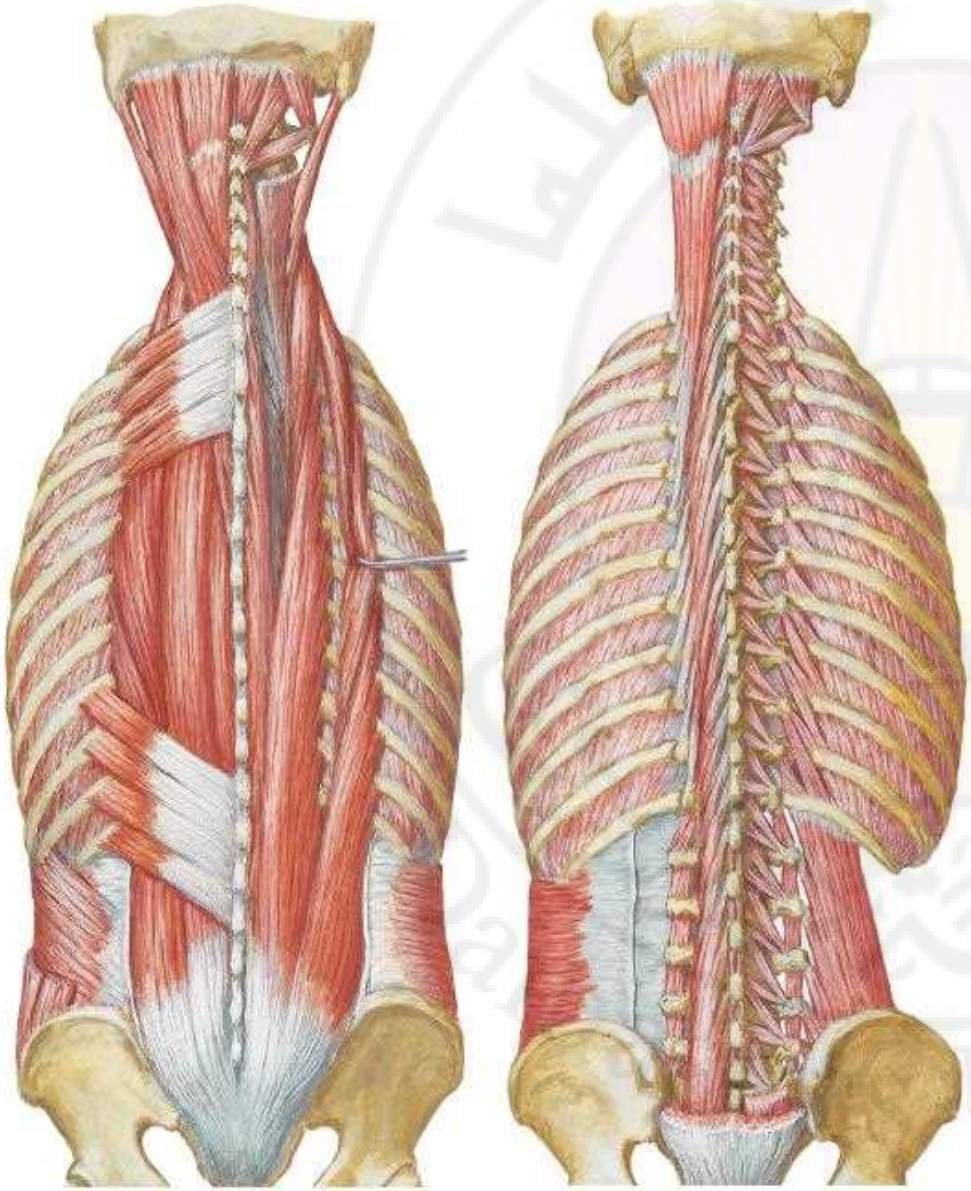

- تمتد من الحوض إلى القحف

- تشمل:

1. **العضلات الباسطة والمدورة للرأس والعنق:**

- العضلتان الشوكيتان المستعرضتان

2. **العضلات الباسطة والمدورة للعمود الفقري:**

- العضلات الناصبة للفقار

- العضلات المستعرضة الشوكية

3. **العضلات القطعية**

4. **العضلات تحت القذال**

# . مجموعة العضلات العميقة

## . العضلات الباسطة والمدورة للرأس والعنق

- العضلتان الشوكيتان المستعرضتان:

1. الطاحلة الرأسية
2. الطاحلة الرقبية

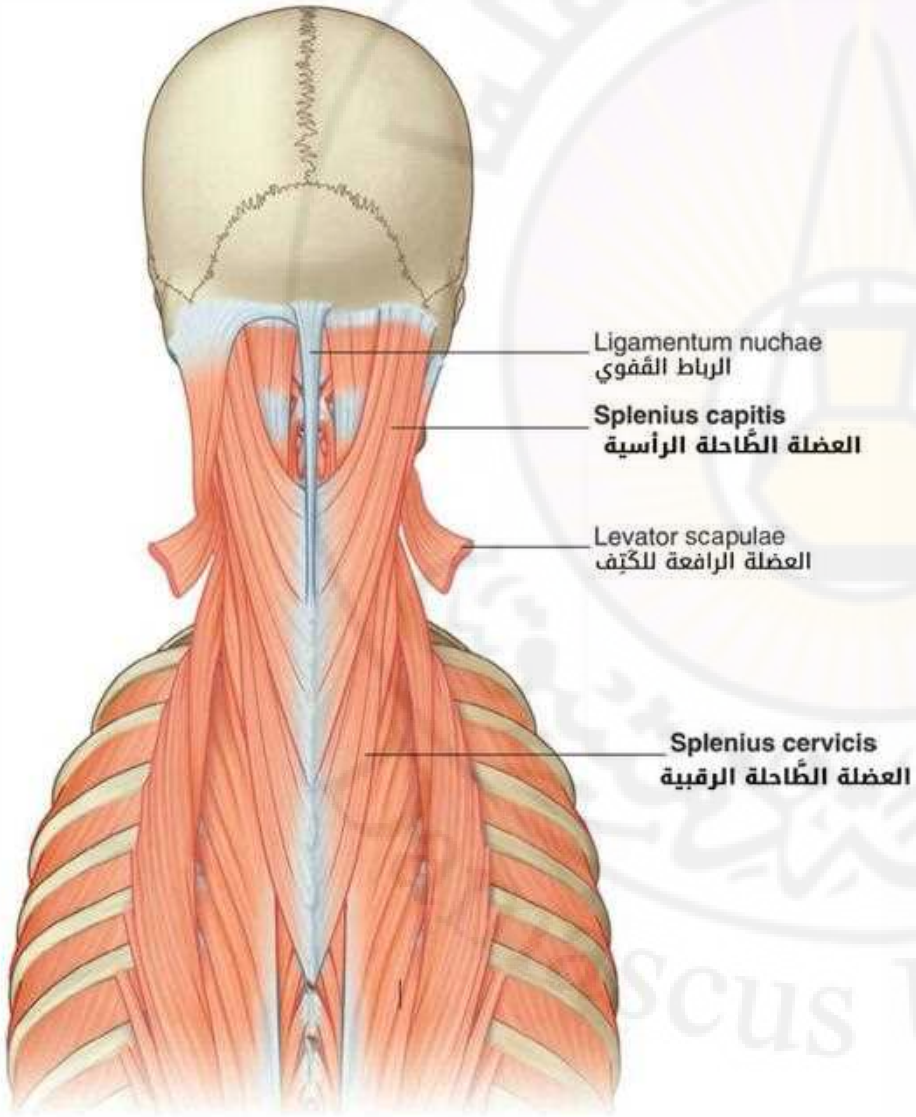

# . مجموعة العضلات العميقة

## . العضلات الباسطة والمدورة للرأس والعنق

**الجدول 2.3** العضلتان الشوكيتان المستعرضتان

| العضلة | المنشأ | المرتكز | التعصيب | العمل |
|---|---|---|---|---|
| الطاحلة الرأسية | النصف السفلي للرباط القَفوي، النواتئ الشوكية من ر7 إلى ص4 | الناتئ الخُشّائي، الجمجمة أسفل الثلث الوحشي للخط القَفوي العلوي | الفروع الخلفية للأعصاب الرقبية المتوسطة | معاً – سحب الرأس نحو الخلف، فتقومان ببسط العنق؛ كلّ عضلةٍ بمفردها – سحب وتدوير الرأس نحو جانبٍ واحدٍ (تُدير الوجه إلى الجانب الموافق) |
| الطاحلة الرقبية | النواتئ الشوكية من ص3 إلى ص6 | النواتئ المستعرضة من ر1 إلى ر3 | الفروع الخلفية للأعصاب الرقبية السفلية | معاً – بسط العنق؛ كلّ عضلةٍ بمفردها – سحب وتدوير الرأس نحو جانبٍ واحدٍ (تُدير الوجه إلى الجانب الموافق) |

Damascus University

# مجموعة العضلات العميقة

## العضلات الباسطة والمدورة للعمود الفقري

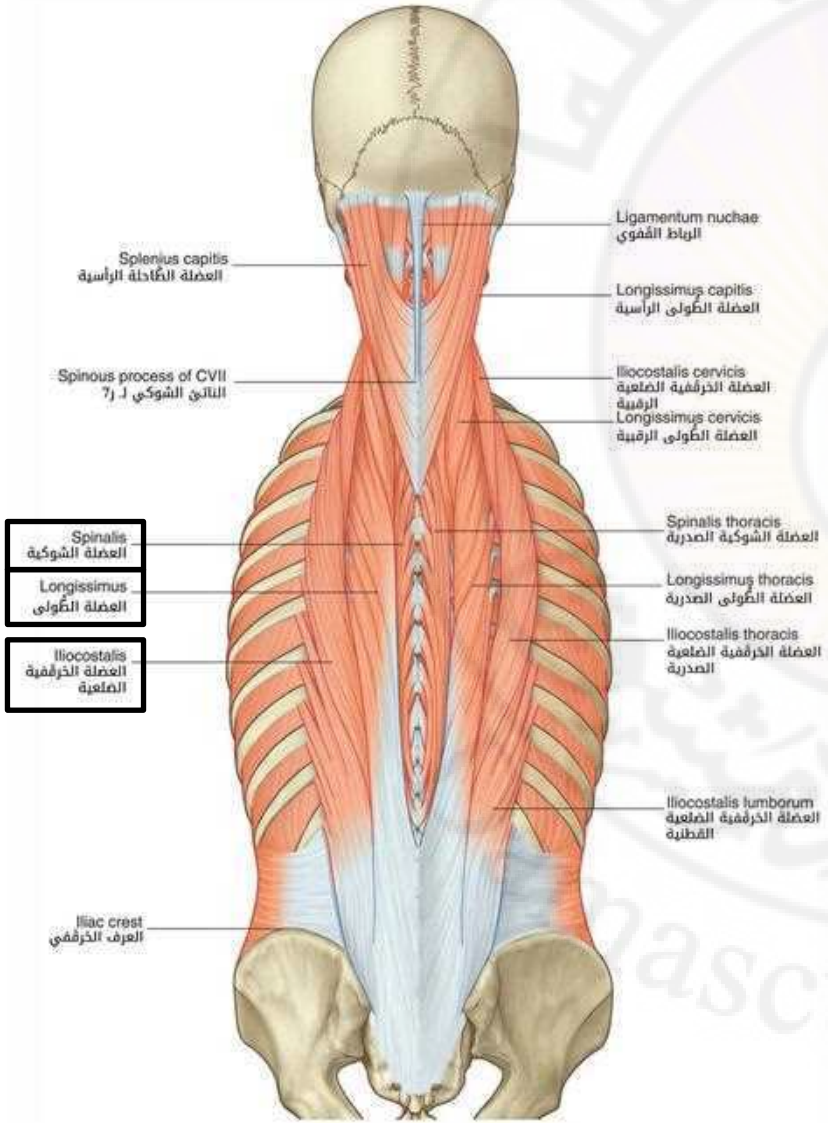


❑ **العضلات الناصبة للفقار:**

- المجموعة الكبرى من عضلات الظهر العميقة
- تمتد من النواتئ الشوكية إلى زوايا الأضلاع
- تنشأ بوتر عريض وثخين من: العجز + النواتئ الشوكية للفقرات القطنية والصدرية السفلية + العرف الحرقفي
- تقسم إلى 3 أعمدة عضلية:

**الوحشي** – **الحرقفية الضلعية** (قطنية – صدرية – رقبية)

**المتوسط** – **الطولى** (صدرية – رقبية – رأسية)

**الإنسي** – **الشوكية** (صدرية – رقبية – رأسية)

# مجموعة العضلات العميقة

## العضلات الباسطة والمدورة للعمود الفقري

**الجدول 2.4** المجموعة الناصبة للفِقار من عضلات الظهر

| العضلة | المنشأ | المرتكز |
|---|---|---|
| الحَرقَفية الضلعية القطنية | العَجُز، النواتئ الشوكية للفِقَرات القطنية والفِقَرتين الصدريتين السفليتين والأربطة فوق الشَّوك الخاصّة بتلك الفِقَرات، والعرف الحَرقَفي | زوايا الأضلاع الستة أو السبعة السفلية |
| الحَرقَفية الضلعية الصدرية | زوايا الأضلاع الستة السفلية | زوايا الأضلاع الستة العلوية والناتئ المستعرض لـ ر7 |
| الحَرقَفية الضلعية الرقبية | زوايا الأضلاع من 3 إلى 6 | النواتئ المستعرضة من ر4 إلى ر6 |
| الطُّولى الصدرية | يندمج مع العضلة الحَرقَفية الضلعية في الناحية القطنية ويرتبط بالنواتئ المستعرضة للفِقَرات القطنية | النواتئ المستعرضة للفِقَرات الصدرية جميعها وإلى الوحشي مباشرةً من حديبات الأضلاع التسعة أو العشرة السفلية |
| الطُّولى الرقبية | النواتئ المستعرضة للفِقَرات الصدرية الأربع أو الخمس العلوية | النواتئ المستعرضة من ر2 إلى ر6 |
| الطُّولى الرأسية | النواتئ المستعرضة للفِقَرات الصدرية الأربع أو الخمس العلوية والنواتئ المَفصِلية للفِقَرات الرقبية الثلاث أو الأربعة السفلية | الحافَة الخلفية للناتئ الخُشّائي |
| الشوكية الصدرية | النواتئ الشوكية من ص10 أو ص11 إلى ق2 | النواتئ الشوكية من ص1 إلى ص8 (متنوّع) |
| الشوكية الرقبية | الجزء السفلي للرباط القفوي والناتئ الشوكي لـ ر7 (أحياناً من ص1 إلى ص2) | الناتئ الشوكي لـ ر2 (المِحوَر) |
| الشوكية الرأسية | يندمج عادةً مع العضلة الشوكية النصفية الرأسية | مع العضلة الشوكية النصفية الرأسية |

# مجموعة العضلات العميقة

## العضلات الباسطة والمدورة للعمود الفقري

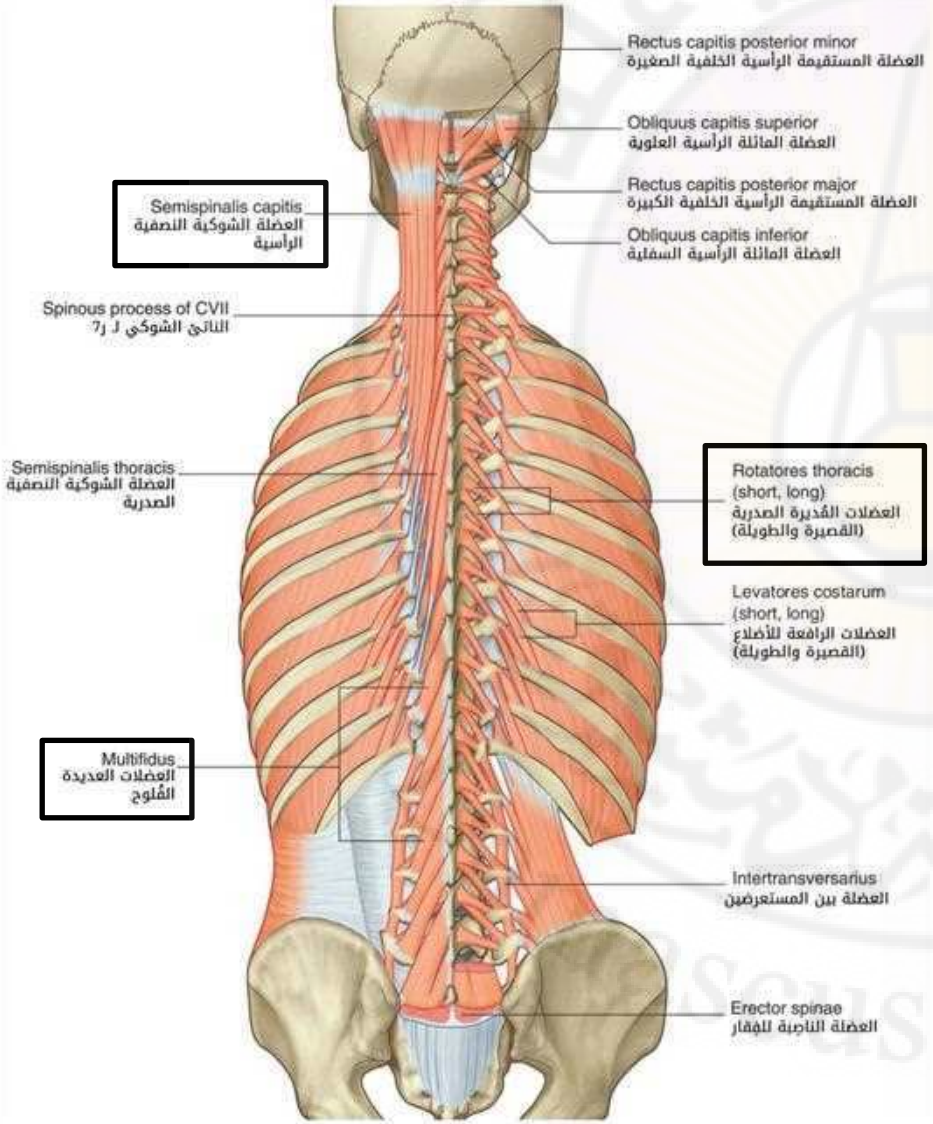


❑ **العضلات المستعرضة الشوكية:**

- تمتد بشكل مائل إلى الأعلى والإنسي من النواتئ المستعرضة إلى النواتئ الشوكية
- تشمل 3 مجموعات فرعية:

1. **الشوكية النصفية** (الصدرية – الرقبية – الرأسية)
2. **عديدة الفلوح**
3. **المديرة** (القطنية – الصدرية – الرقبية)

# مجموعة العضلات العميقة

## العضلات الباسطة والمدورة للعمود الفقري

**الجدول 2.5** المجموعة المستعرضة الشوكية من عضلات الظهر

| العضلة | المنشأ | المرتكز |
|---|---|---|
| الشوكية النصفية الصدرية | النواتئ المستعرضة من ص6 إلى ص10 | النواتئ الشوكية للفِقْرات الصدرية الأربع العلوية والفِقْرتين الرقبيتين السفليتين |
| الشوكية النصفية الرقبية | النواتئ المستعرضة للفِقْرات الصدرية الخمس أو الستّ العلوية | النواتئ الشوكية من ر2 (المِحوَر) إلى ر5 |
| الشوكية النصفية الرأسية | النواتئ المستعرضة من ص1 إلى ص6 (أو ص7) وَ ر7 والنواتئ المَفصِلية من ر4 إلى ر6 | المنطقة الإنسية بين الخطّين القَفويين العلوي والسفلي للعظم القذالي |
| العديدة الفُلوح | العَجُز، منشأ العضلات الناصِبة للفِقار، الشوكة الحَرقَفية الخلفية العلوية، النواتئ الحَلَمية للفِقْرات القطنية، النواتئ المستعرضة للفِقْرات الصدرية، والنواتئ المَفصِلية للفِقْرات الرقبية الأربع السفلية | قاعدة النواتئ الشوكية لجميع الفِقْرات من ق5 إلى ر2 (المِحوَر) |
| المُديرة القطنية | النواتئ المستعرضة للفِقْرات القطنية | النواتئ الشوكية للفِقْرات القطنية |
| المُديرة الصدرية | النواتئ المستعرضة للفِقْرات الصدرية | النواتئ الشوكية للفِقْرات الصدرية |
| المُديرة الرقبية | النواتئ المَفصِلية للفِقْرات الرقبية | النواتئ الشوكية للفِقْرات الرقبية |

Damascus University

# مجموعة العضلات العميقة

## العضلات القطعية

- تشمل:

1. العضلات الرافعة للأضلاع
2. العضلات بين السناسن
3. العضلات بين المستعرضات

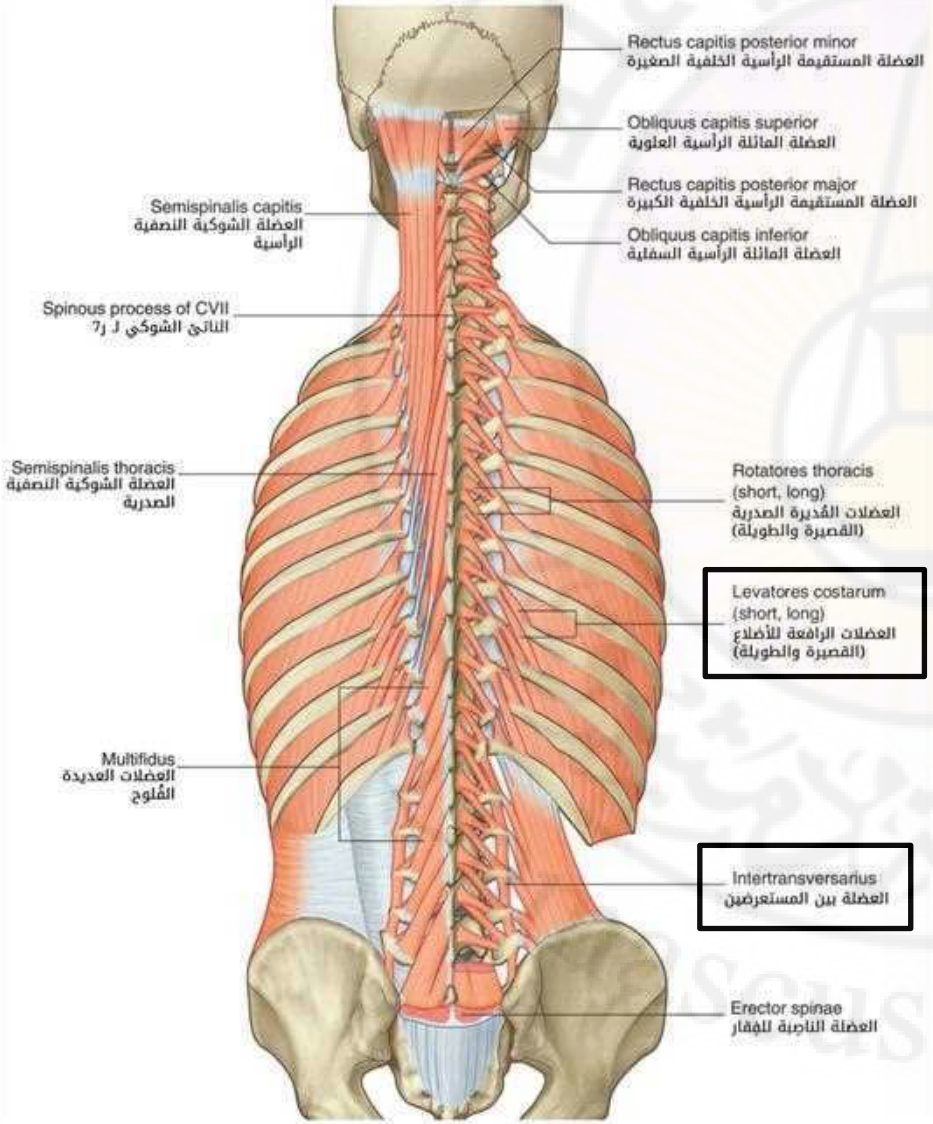

# مجموعة العضلات العميقة

## العضلات القطعية

**الجدول 2.6** عضلات الظهر القِطَعية

| العضلة | المنشأ | المرتكز | العمل |
|---|---|---|---|
| الرافعة للأضلاع | عضلةٌ مزدوجةٌ قصيرةٌ تنشأ من النواتئ المستعرضة من ر7 إلى ص11 | الضلع الواقع تحت فِقْرة المنشأ قرب الحديبة | تقلّصها يرفع الضلع |
| بين السناسن | عضلةٌ مزدوجةٌ قصيرةٌ ترتبط بالنواتئ الشوكية للفِقْرات المتجاورة، واحدةٌ في كلّ جانبٍ من جانبي الرباط بين السناسن | | عضلةٌ وضعيةٌ تثبّت الفِقْرات المجاورة أثناء حركات العمود الفِقْري |
| بين المستعرضات | عضلةٌ صغيرةٌ بين النواتئ المستعرضة للفِقْرات المتجاورة | | عضلةٌ وضعيةٌ تثبّت الفِقْرات المجاورة أثناء حركات العمود الفِقْري |

# . مجموعة العضلات العميقة

## . العضلات تحت القذال

- تشمل:

1. المستقيمة الرأسية الخلفية الكبيرة
2. المستقيمة الرأسية الخلفية الصغيرة
3. المائلة الرأسية العلوية
4. المائلة الرأسية السفلية

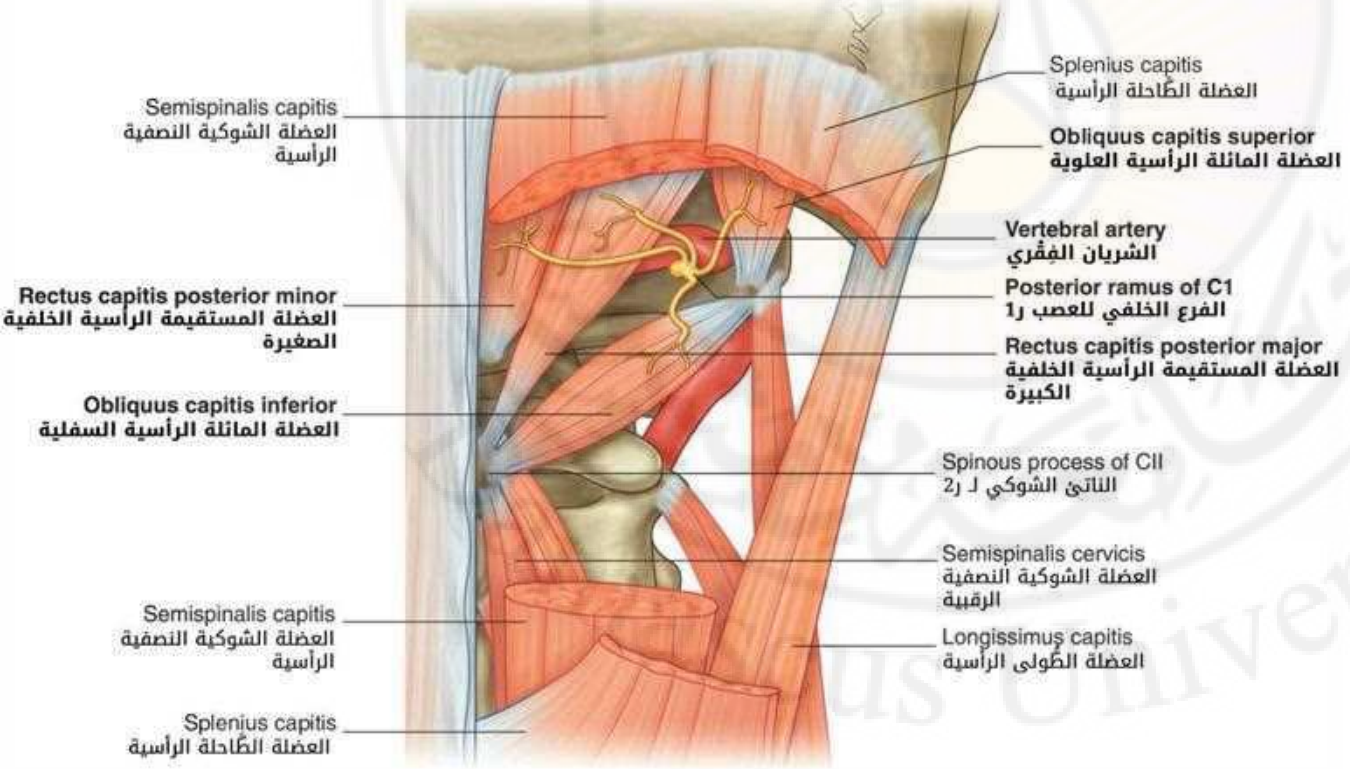

# مجموعة العضلات العميقة

## العضلات تحت القذال

**الجدول 2.7** مجموعة العضلات تحت القذال للظهر

| العضلة | المنشأ | المرتكز | التعصيب | العمل |
|---|---|---|---|---|
| المستقيمة الرأسية الخلفية الكبيرة | الناتئ الشوكي للمِحوَر (ر2) | القسم الوحشي للعظم القذالي إلى الأسفل من الخطّ القفوي السفلي | الفرع الخلفي للعصب ر1 | بسط الرأس؛ تدوير الوجه لنفس جهة العضلة المتقلّصة |
| المستقيمة الرأسية الخلفية الصغيرة | الحديبة الخلفية للفَهْقَة (ر1) | القسم الإنسي للعظم القذالي إلى الأسفل من الخطّ القفوي السفلي | الفرع الخلفي للعصب ر1 | بسط الرأس |
| المائلة الرأسية العلوية | الناتئ المستعرض للفَهْقَة (ر1) | العظم القذالي بين الخطّين القفويين العلوي السفلي | الفرع الخلفي للعصب ر1 | بسط الرأس وحَنيُهُ لنفس جهة العضلة المتقلّصة |
| المائلة الرأسية السفلية | الناتئ الشوكي للمِحوَر (ر2) | الناتئ المستعرض للفهقة (ر1) | الفرع الخلفي للعصب ر1 | تدوير الوجه لنفس جهة العضلة المتقلّصة |

Damascus University

# [illegible] . النفق المقعري

[illegible]

# النفق الفقري

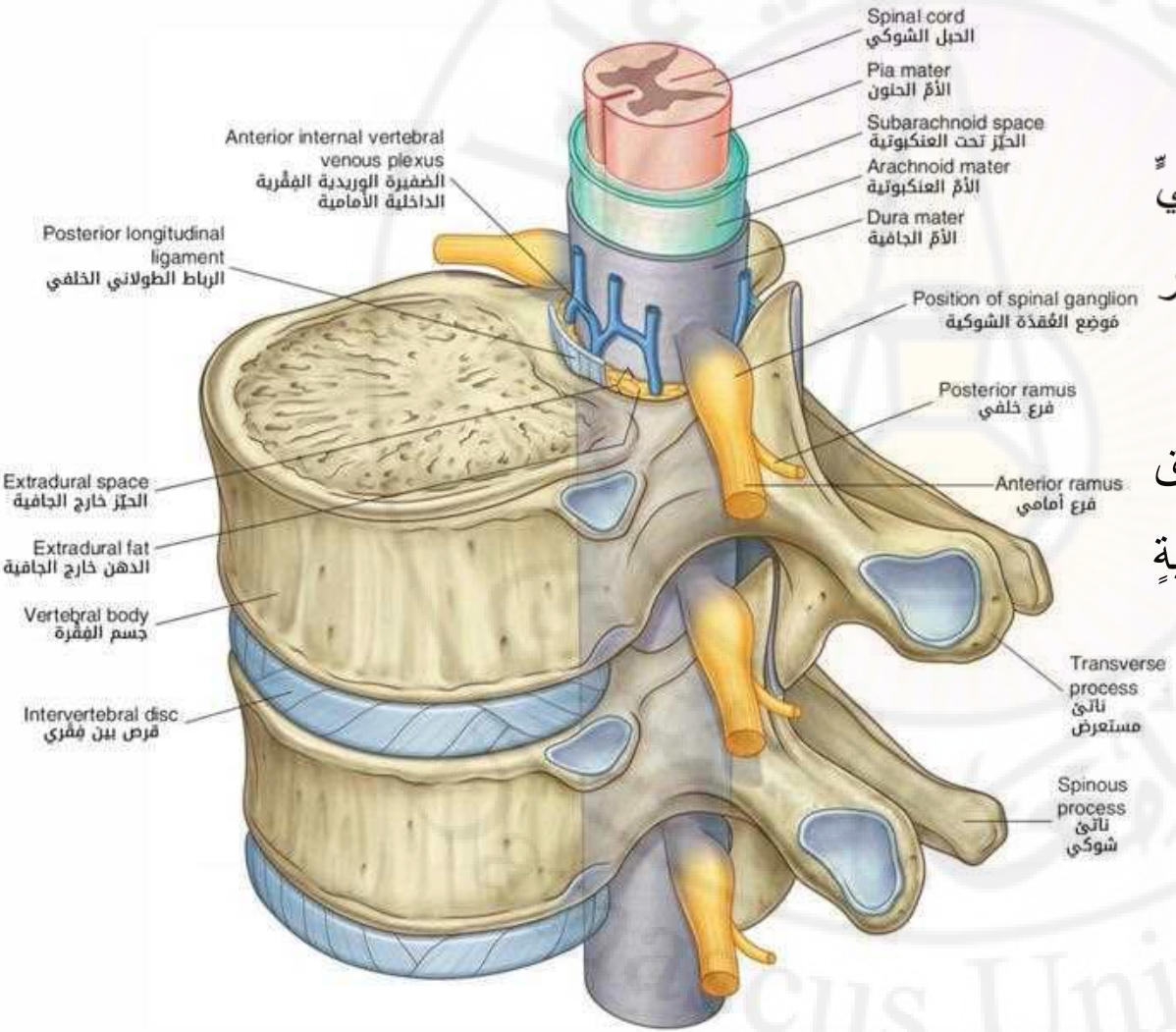


– يمتدّ الحبل الشوكي داخل نفقٍ عظميٍّ تشكِّلهُ الفِقْرات المتجاورة وعناصر النسيج الرخو (النفق الفِقَري)

– يحاط الحبل الشوكي داخل النفق الفِقَري بسلسلةٍ مكوّنةٍ من ثلاثةِ أغشيةٍ من نسيجٍ ضامٍّ (السحايا)

# النفق الفقري

* **حدوده:**

❑ **أمامياً:**

- أجسام الفقرات
- الأقراص بين الفقرية
- الرباط الطولاني الخلفي

❑ **وحشياً:**

- سويقات الفقرات
- الثقب بين الفقرات

❑ **خلفياً:**

- صفائح الفقرات
- النواتئ الشوكية الفقرية
- الأربطة الصفراء
- جذور الأربطة بين الشوك

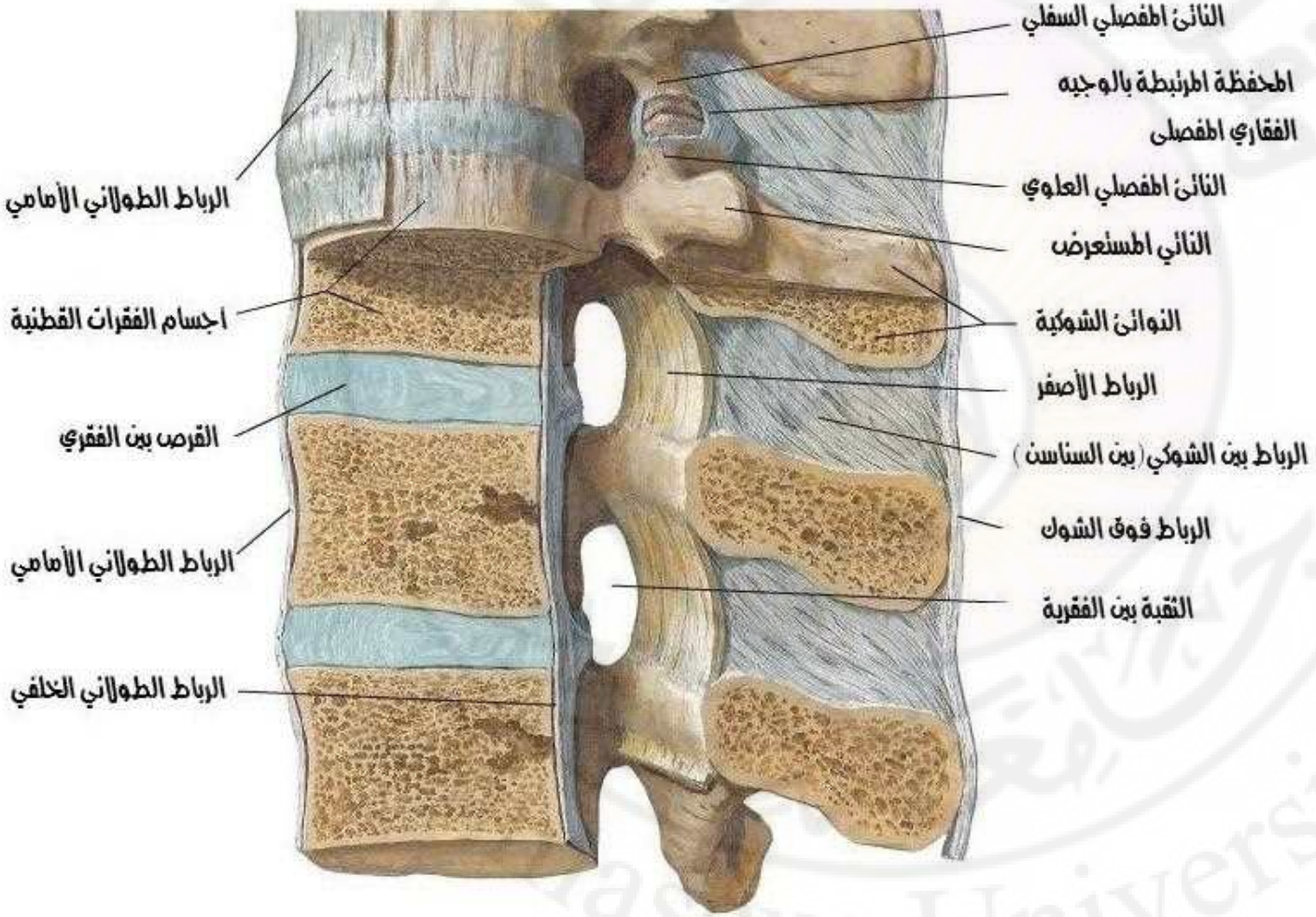

# الحبل الشوكي Spinal Cord

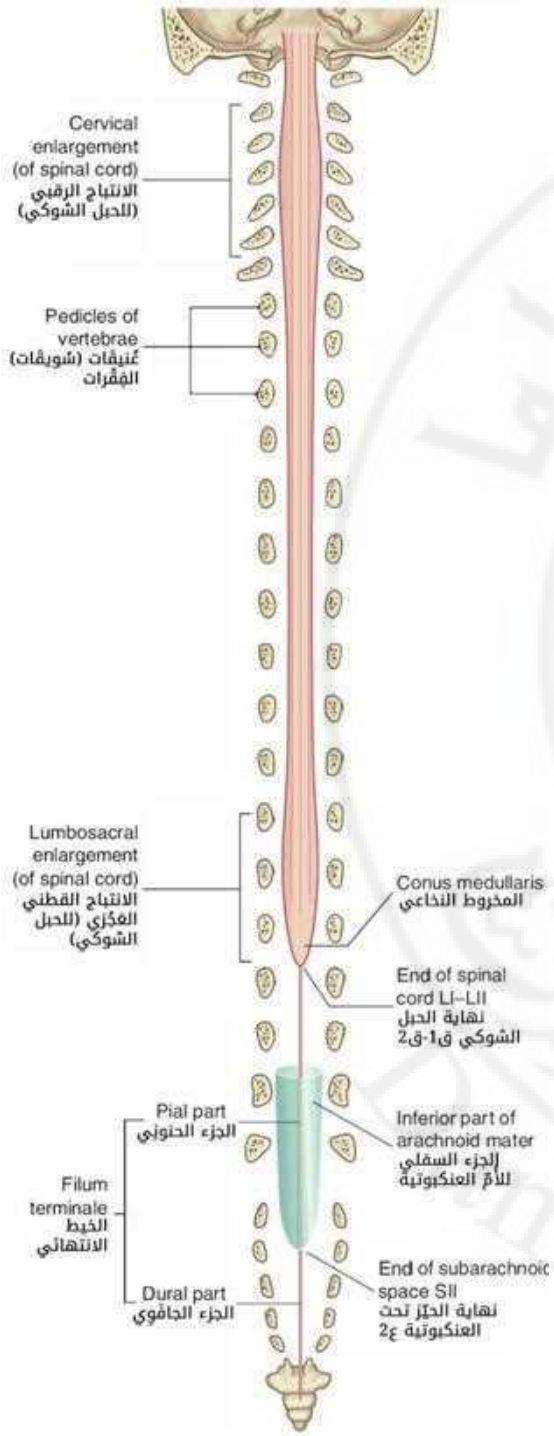


- يمتد من الثقبة العظمى إلى مستوى:
  - ✓ القرص بين الفقرتين L1-2 تقريباً (عند البالغين)
  - ✓ الفقرة L3 تقريباً (عند الولدان)
- يملك انتفاخان رئيسيان في الناحيتين التين تنشأ منهما اعصاب الطرفين العلويين والطرفين السفليين:
  - ✓ الانتباج الرقبي (C5-T1)
  - ✓ الانتباج القطني العجزي (L1-S3)
- **المخروط النخاعي Conus Medullaris:**
- النهاية القاصية المخروطية الشكل للحبل الشوكي
- **الخيط الانتهائي Filum Terminale:**
- يمتد من قمة المخروط النخاعي ليرتكز على الوجه الخلفي للعصعص

# الحبل الشوكي Spinal Cord

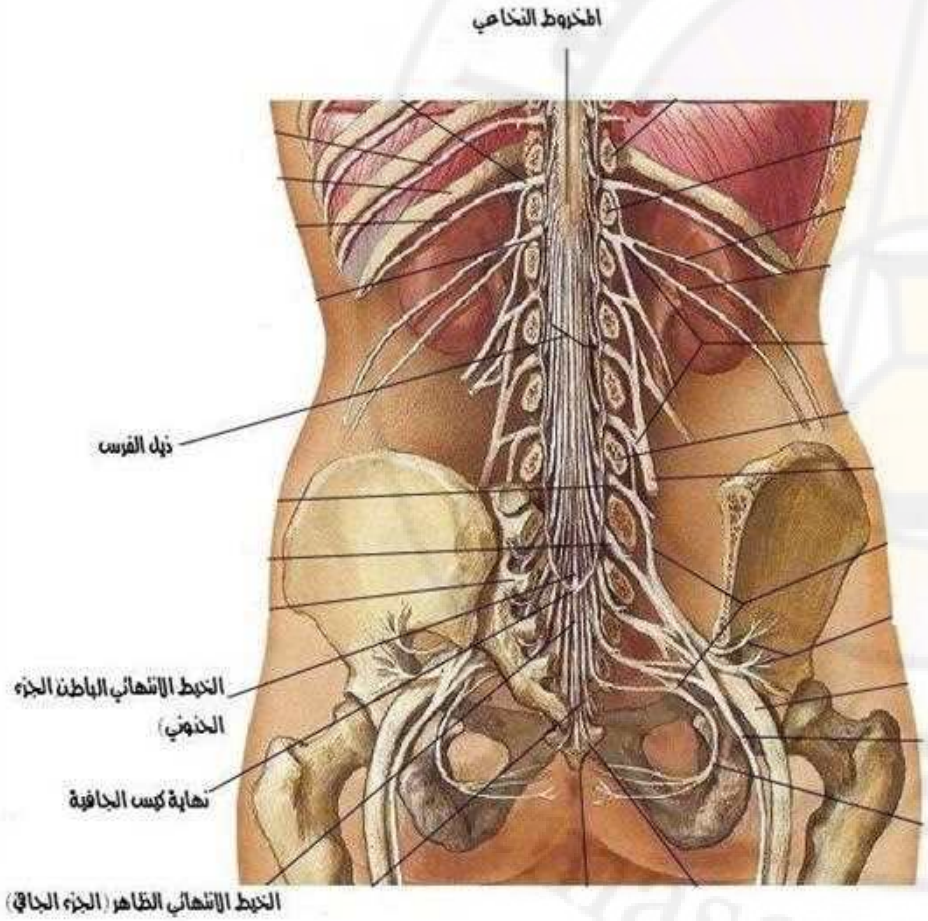


– بسبب النمو غير المتناسب في طول العمود الفقري مقارنة مع نمو الحبل الشوكي، يزداد طول جذور الأعصاب الشوكية بشكل مترقي من الأعلى إلى الأسفل:

- **في الناحية الرقبية العلوية:**

– جذور الأعصاب الشوكية قصيرة وتمتد بشكل أفقي تقريباً

- **في الناحية القطنية العجزية (تحت مستوى نهاية الحبل الشوكي):**

– تشكل جذور الأعصاب الشوكية حزمة عمودية من الأعصاب حول الخيط الانتهائي، تعرف **بذيل الفرس**

**Cauda equina**

# الحبل الشوكي Spinal Cord

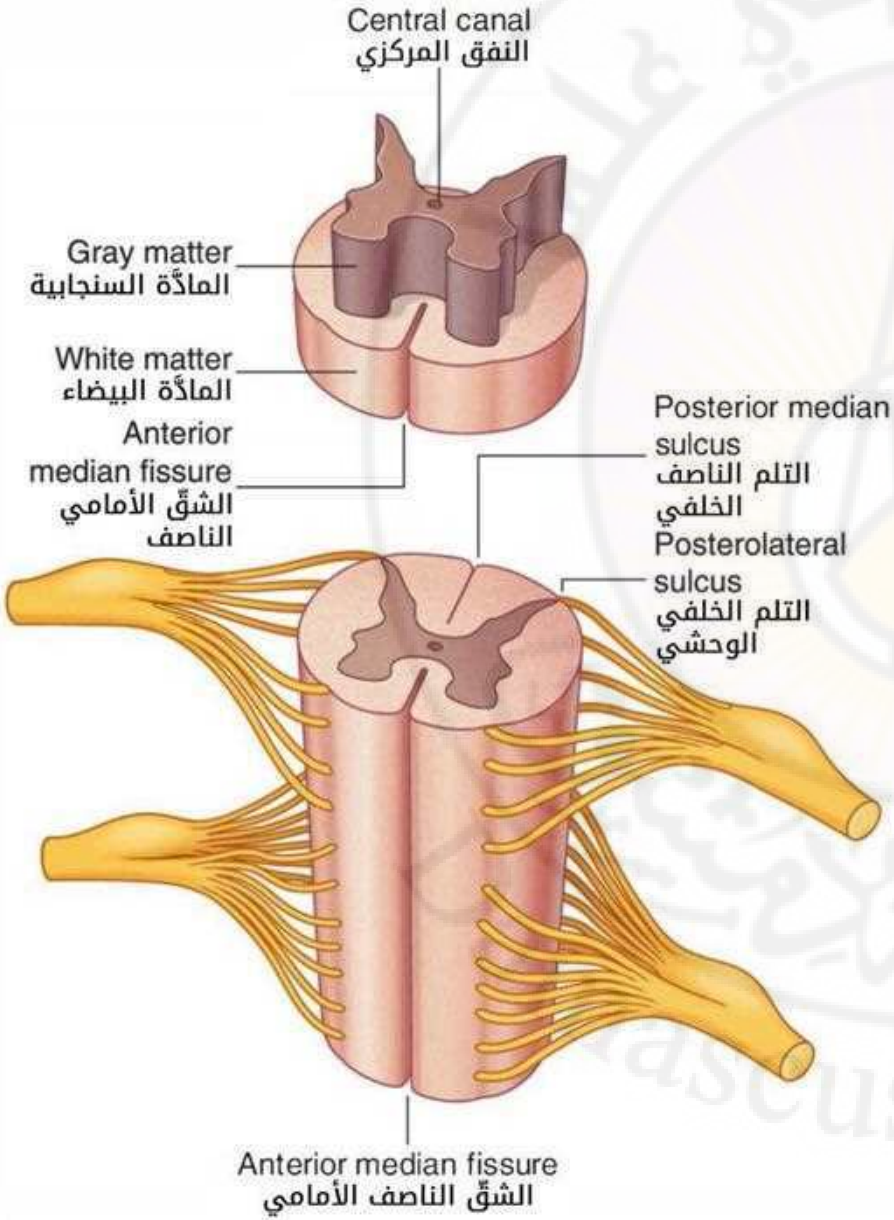


- يشاهد على السطح الخارجي للحبل الشوكي:
  - ✓ الشق الناصف الأمامي
  - ✓ التلم الناصف الخلفي
  - ✓ التلم الخلفي الوحشي (في كل جهة): مكان دخول الجذيرات الخلفية
- يملك الحبل الشوكي:
  - ✓ **النفق المركزي**
  - ✓ **المادة السنجابية:** على شكل حرف H (مؤلفة من قرنين أماميين كبيرين وقرنين خلفيين أصغر)
  - ✓ **المادة البيضاء:** تمثل السبل الصاعدة إلى والنازلة من الدماغ

# التروية الشريانية للحبل الشوكي

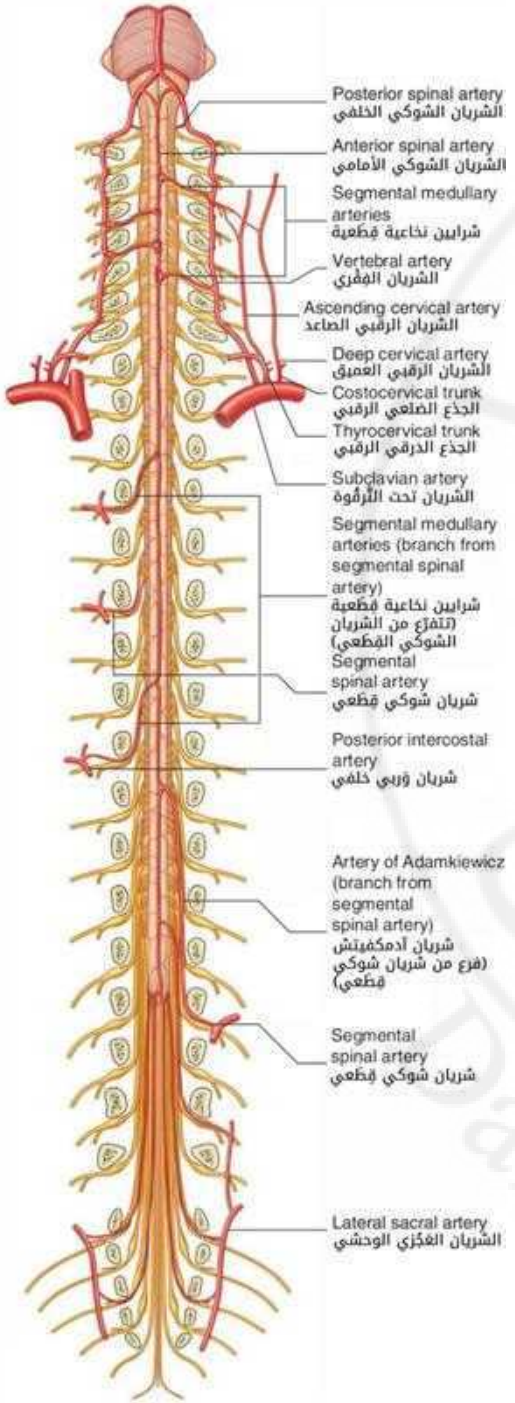


- يستمد الحبل الشوكي ترويته الشريانية من مصدرين:

❑ **شرايين طولانية:** تتألف من:

**1. الشريان الشوكي الأمامي:**

- ينشأ داخل القحف من اتحاد فرعين من الشريانيين الفقريين
- يمر بشكل موازٍ للشق الناصف الأمامي

**2. الشريانين الشوكيين الخلفيين:**

- ينشأ كل منهما داخل القحف من فرع للشريان الفقري عادة
- ينزل كل منهما بشكل موازٍ للتلم الخلفي الوحشي

❑ **شرايين قطعية:**

- تدخل النفق الفقري عبر الثقب بين الفقرات في كل مستوى
- تنشأ من:

✓ ش. الفقري (عنق)

✓ ش. الرقبي العميق (عنق)

✓ ش. الوربية الخلفية (صدر)

✓ ش. القطنية (بطن)

# التروية الشريانية للحبل الشوكي

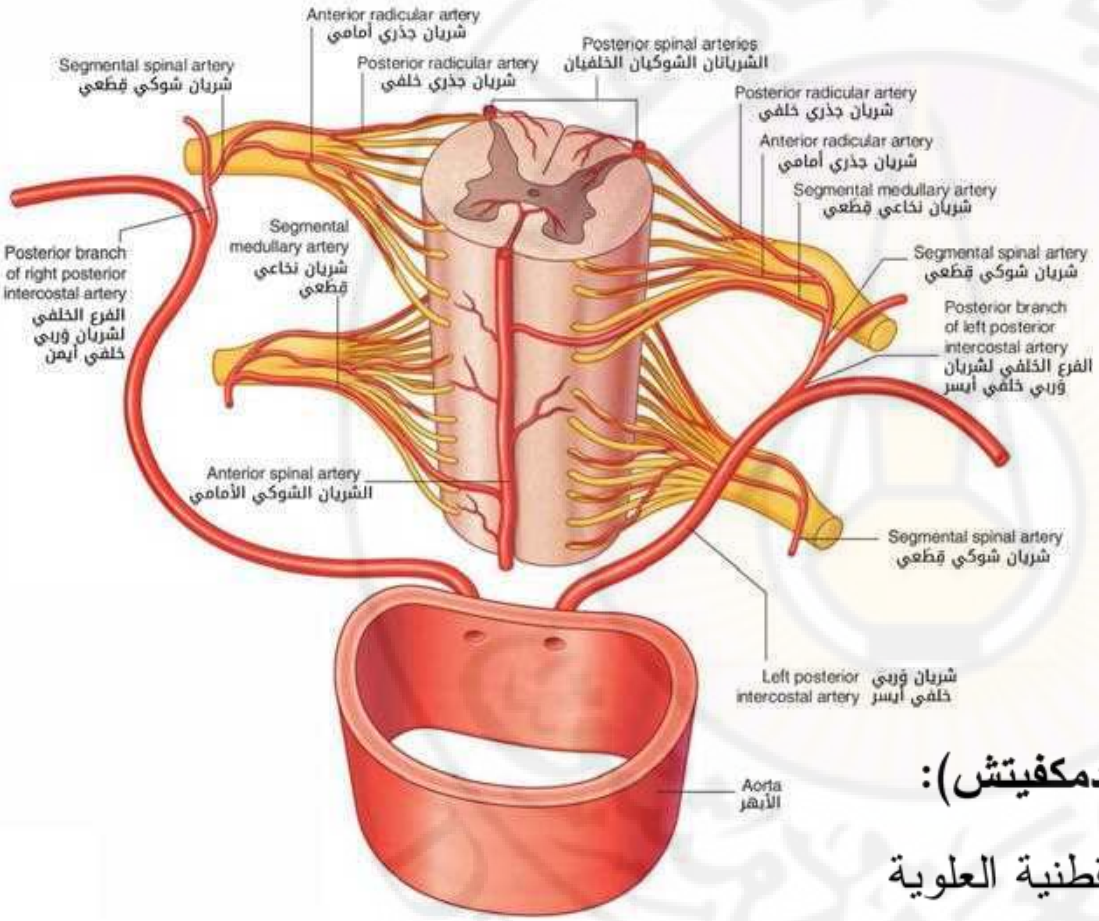


- **الشرايين القطعية:**
- يعطي كل منها:
- ✓ **شرايين جذرية (أمامية وخلفية):**
- في كل مستوى فقري
- ✓ **شرايين نخاعية قطعية:**
- حوالي 8–10 (في مستويات متعددة)
- تدعم الشرايين الطولانية
- أهمها: **الشريان الجذري الكبير (شريان آدمكفيتش):**
- ينشأ من الناحية الصدرية السفلية أو القطنية العلوية
- عادة في الجانب الأيسر
- يدعم تروية القسم السفلي من الحبل الشوكي

# العود الوريدي للحبل الشوكي

- يتم تصريف الدم من الحبل الشوكي عبر عدد من القنوات الطولانية، والتي تصرف بدورها إلى الضفيرة الفقرية الداخلية (ضمن النفق الفقري)

- تتصل الضفيرة الفقرية الداخلية مع:

✓ الأوردة داخل القحف

✓ أوردة جهازية كبيرة (مثل جملة الفرد في الصدر)

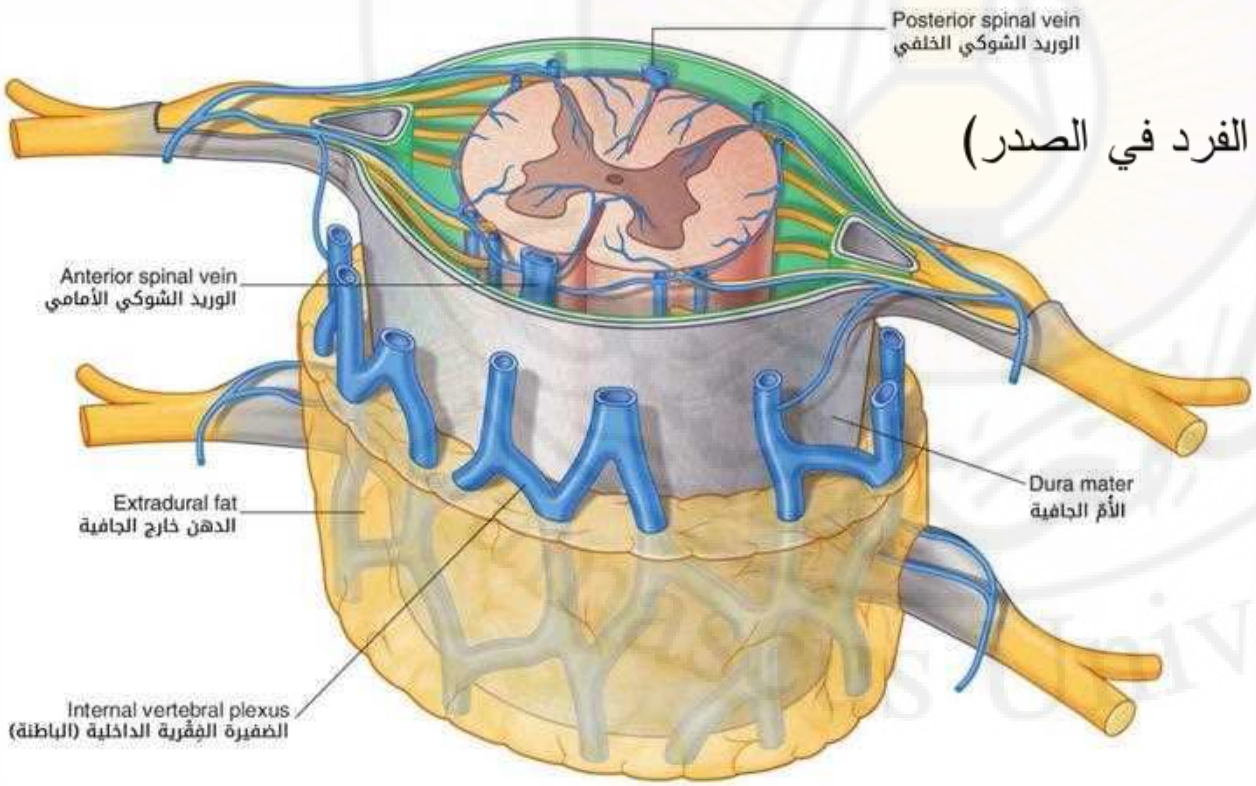

# السحايا Meninges

- تشمل الطبقات التالية:

1. الأم الجافية Dura Mater
2. الأم العنكبوتية Arachnoid Mater
3. الأم الحنون Pia Mater

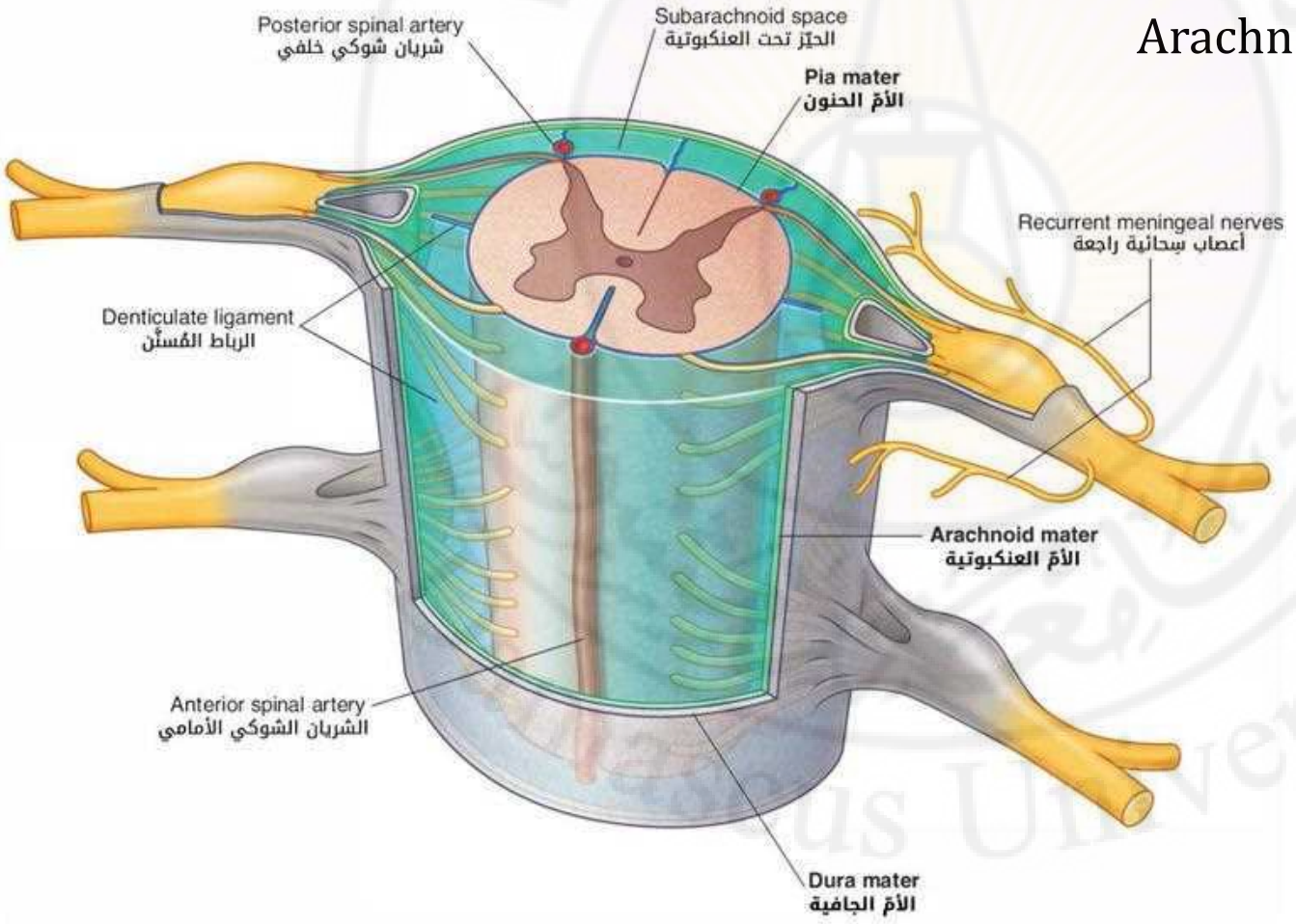

# السحايا Meninges

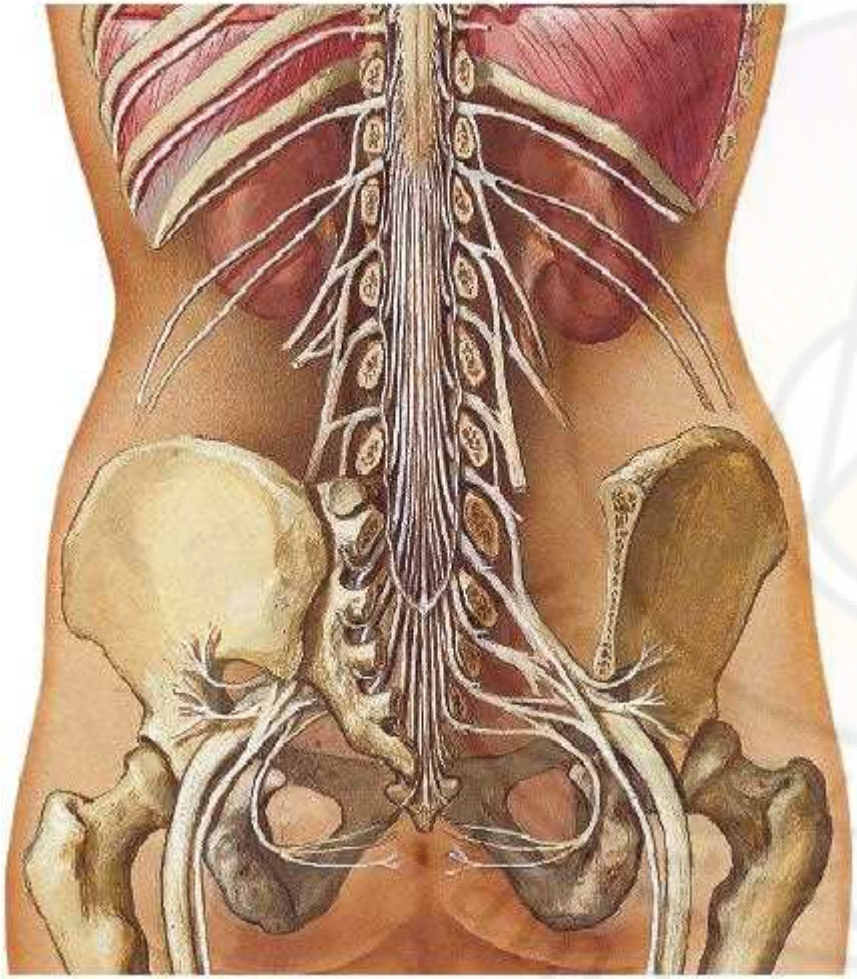

**1. الأم الجافية الشوكية:**

- تنفصل عن عظام النفق الفقري **بالحيز خارج الجافية Epidural Space**
- تتمادى في الأعلى مع الأم الجافية القحفية (الطبقة الداخلية) بمستوى الثقبة العظمى
- تنتهي عند الحافة السفلية لـــ S2 مشكلة غمداً يغلف الخيط الانتهائي ويرتبط مع السطح الخلفي للفقرات العصعصية
- عندما تخرج الأعصاب الشوكية وجذورها وحشياً من الحبل الشوكي تحاط بأكمام أنبوبية من الأم الجافية تستمر كجزء من غلاف العصب.

# السحايا Meninges

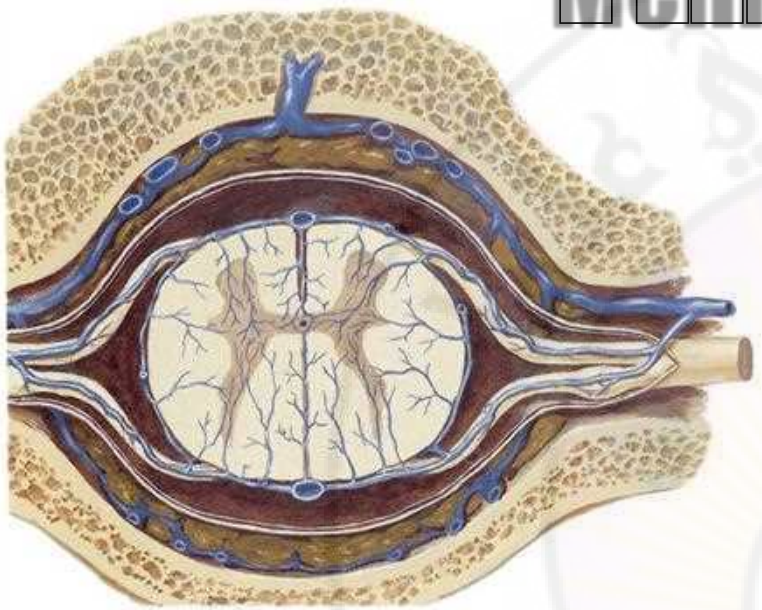

***الحيز خارج الجافية Epidural Space:**

- يحتوي:

1. الضفيرة الوريدية الفقرية الداخلية
2. نسيج دهني
3. نسيج ضام رخو

**الضفائر الوريدية الفقرية:**

- ✓ **داخلية** (أمامية وخلفية): ضمن النفق الفقري
- ✓ **خارجية** (أمامية وخلفية): خارج النفق الفقري

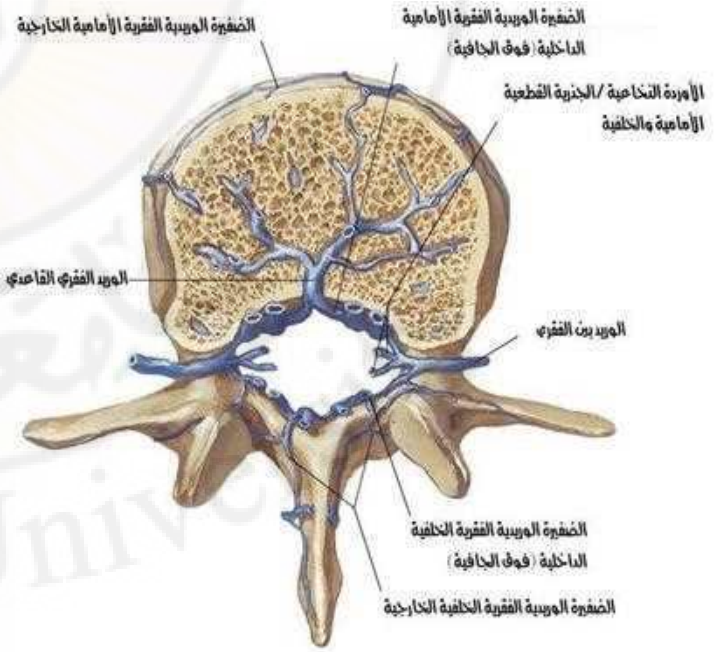

# السحايا Meninges

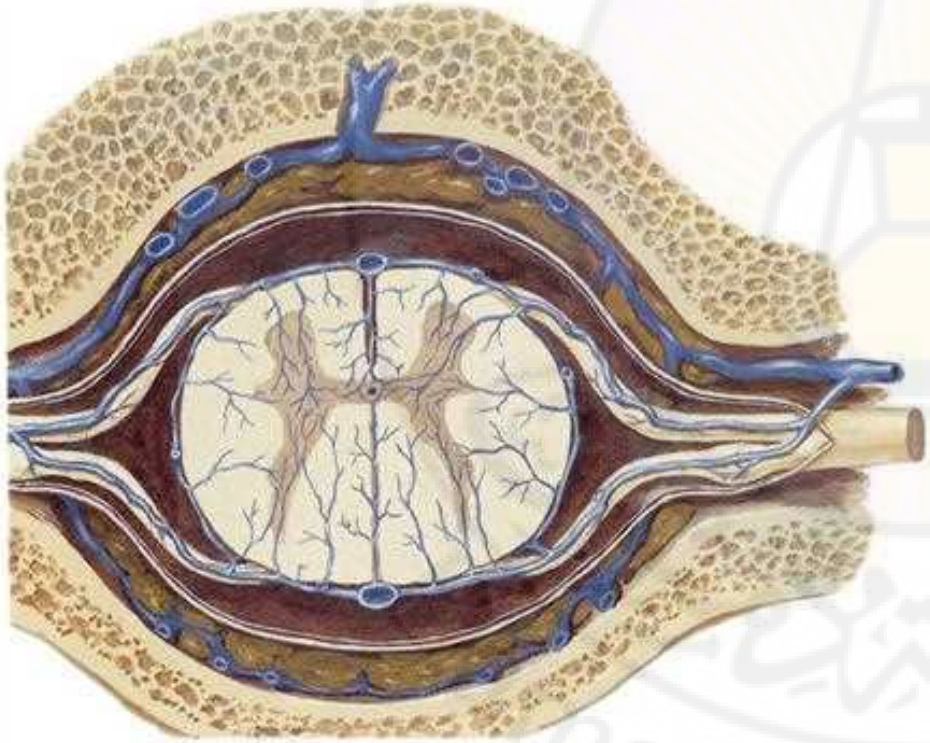

**2. الأم العنكبوتية:**

- غشاء حساس مواجه (وليس ملاصق) للسطح العميق من الأم الجافية
- تنتهي بمستوى الحافة السفلية لـــ S2
- تنفصل عن الأم الحنون **بالحيز تحت العنكبوتية Subarachnoid Space:**

✓ يحوي السائل الدماغي الشوكي Cerebro-spinal Fluid (CSF)

✓ يتواصل الحيز تحت العنكبوتية الشوكي مع نظيره القحفي بمستوى الثقبة العظمى

✓ ينتهي بمستوى الحافة السفلية لـــ S2

# السحايا Meninges

## 2. الأم الحنون:

- غشاء وعائي يلتصق بشدة إلى سطح الحبل الشوكي
- في كل جانب، تمتد صفيحة من الأم الحنون وحشياً باتجاه الأم العنكبوتية والأم الجافية تدعى **الرباط المسنن Denticulate Ligament:**
- إنسياً: بين مناشئ الجذيرات الأمامية والخلفية
- وحشياً: يتثبت على الأم الجافية

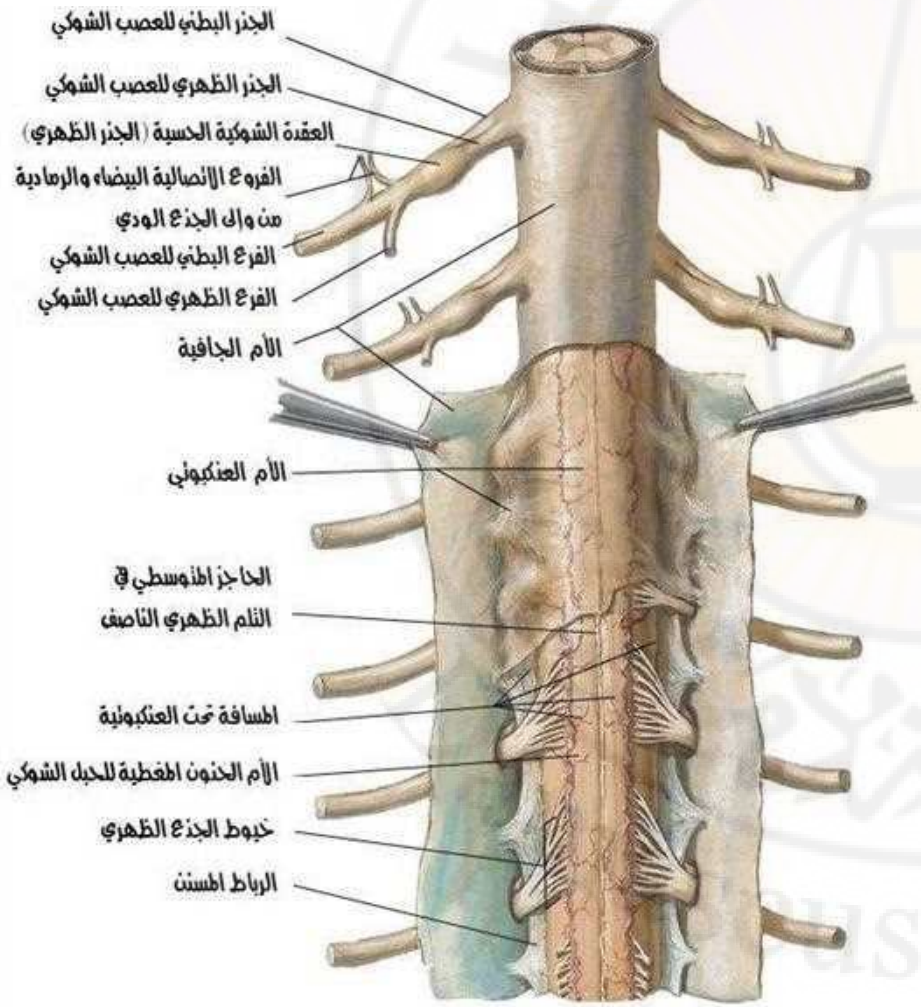

# IV . الأعصاب الشوكية

# Spinal Nerves

Damascus University

# الأعصاب الشوكية Spinal Nerves

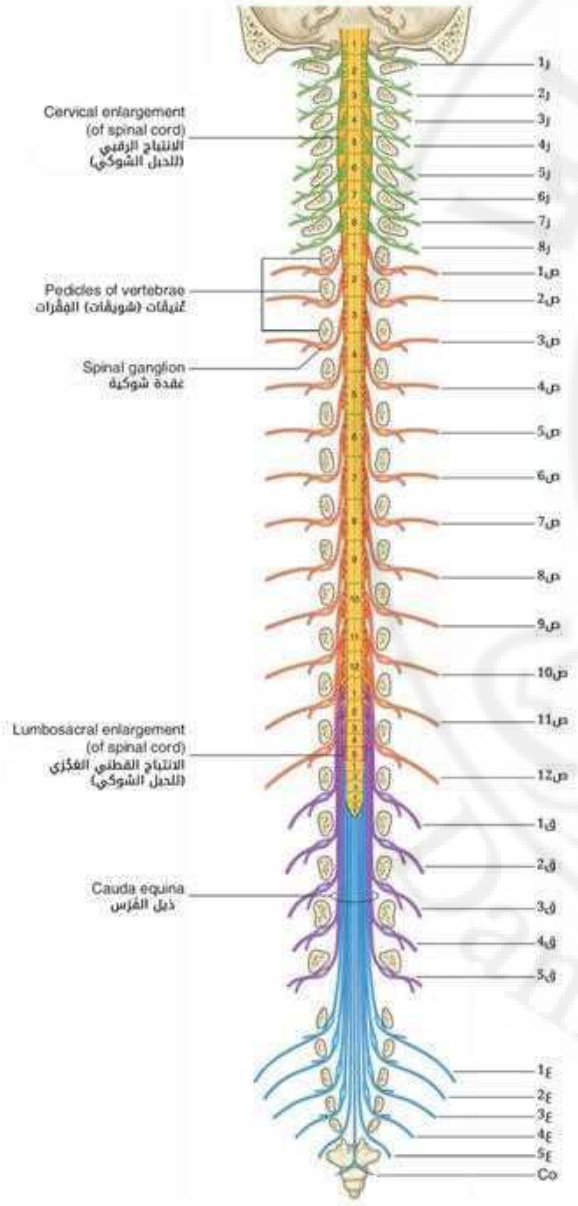


- يوجد 31 زوجاً من الأعصاب الشوكية:
  - ✓ 8 رقبية
  - ✓ 12 صدرية
  - ✓ 5 قطنية
  - ✓ 5 عجزية
  - ✓ 1 عصعصي
- تبرز من النفق الفقري عبر الثقب بين الفقرات
- يتصل كل منها بالحبل الشوكي عن طريق جذر أمامي (حركي) وجذر خلفي (حسي)

# الأعصاب الشوكية Spinal Nerves

- يتفرع كل عصب شوكي بعد خروجه من النفق الفقري إلى:
  - فرع خلفي (صغير): يعصب الظهر
  - فرع أمامي (كبير): يعصب معظم نواحي الجسم الأخرى ما عدا الرأس (الذي تعصبه الأعصاب القحفية بشكل رئيسي)
- تشكل الفروع الأمامية الضفائر الجسدية الرئيسية:

1. الرقبية
2. العضدية
3. القطنية
4. العجزية

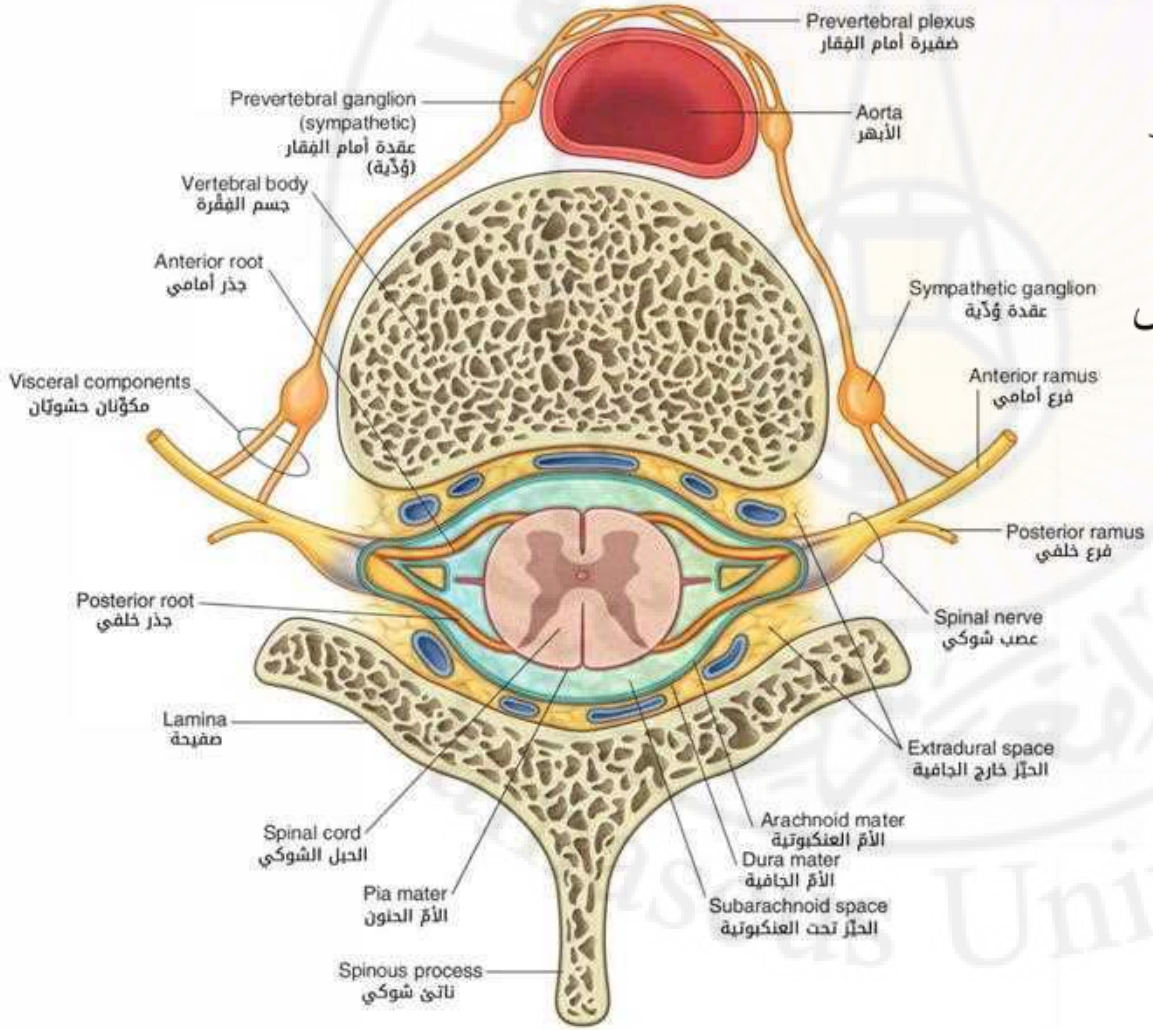

# التنظيم الأساسي لعصب شوكي

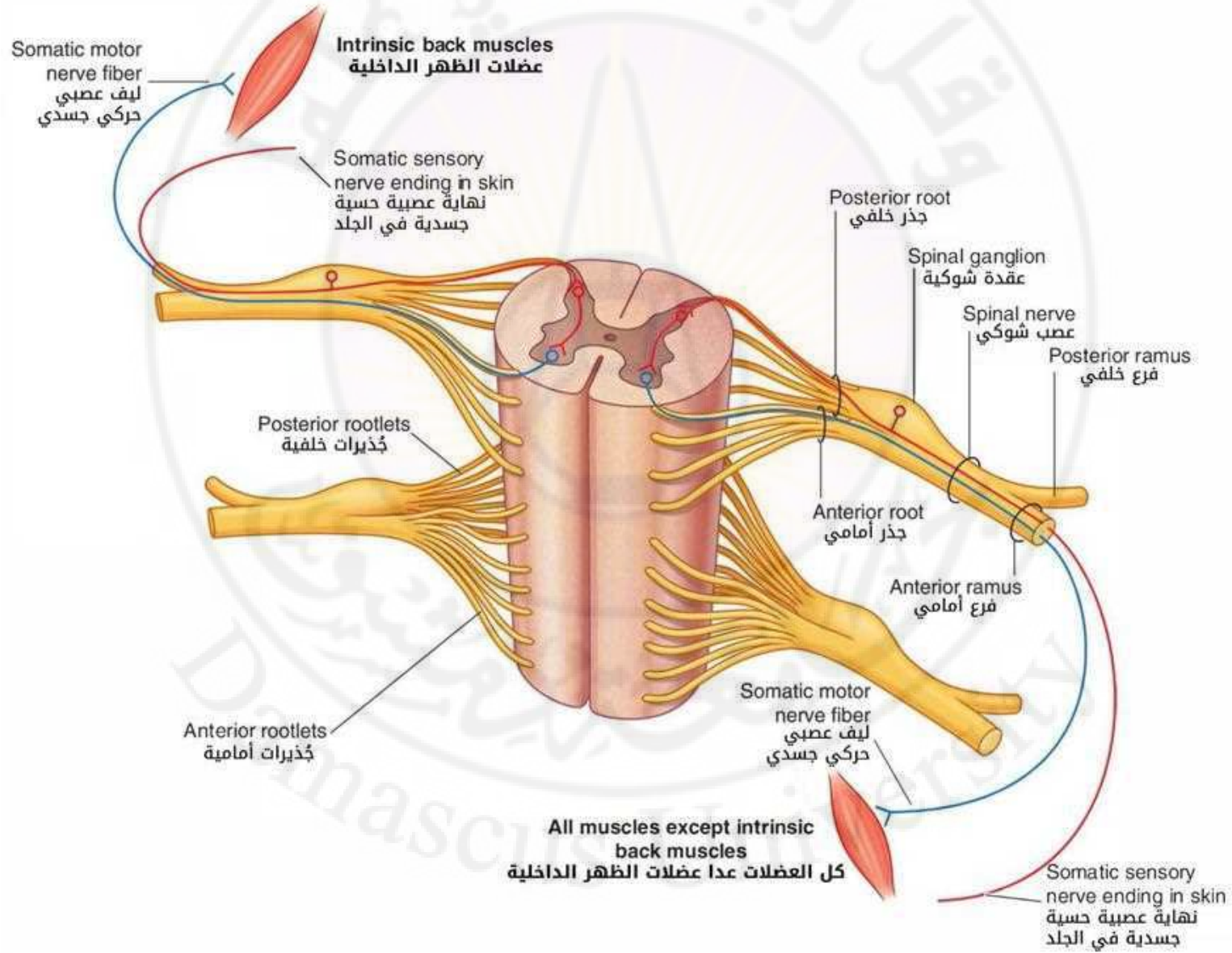



Thank You