الجمهورية العربية السورية
وزارة التعليم العالي والبحث العلمي
جامعة دمشق
كلية الطب البشري
قسم الجراحة

مقارنة النتائج السريرية والشعاعية في استجدال كسور جسم الفخذ بين استخدام السفود المتقدم والسفود الراجع

(دراسة سريرية معشاة)

بحث أعد لنيل شهادة الدراسات العليا التخصصية في الجراحة العظمية

اعداد طالب الدراسات العليا:

محمود محمّد محفوض

برئاسة

أ.د صلاح الدين رمضان

وإشراف:

أ.م.د ياسر اسكندر

2025 **م**

الاهداء

الى من كان صبره لي طريقًا،

وكانت كلماته طمأنينة،

.وخطاه دربًا أمشي عليه نحو النور

...يا أبي

كل نبضة من قلبي في هذا اليوم تقدّر عطاءك،

فأنت الطبيب الذي ضمّد قلقي،

والمعلم الذي علّمني قبل أن تعلّمني الكتب،

وأنت الراعي الذي سار بي حتى بلغتُ هذا الحلم.

لم أكن لأصل إلى هنا لولاك،

ولولا عينيك التي كانت تراني ناجحًا قبل أن أنجح،

ولولا دعواتك التي سبقتني إلى السماء،

وفتحت لي أبوابًا لم أكن لأدخلها وحدي

اليوم، حين أضع اسمي بجانب كلمة "طبيب"،

أعلم أن الفضل – بعد الله – لك

شهادتي هذه ليست لي وحدي، بل هي لك

أهديها إليك كما أهديك عمري كله فخرًا،

فيا تاج رأسي، دمت فخر أيامي،

ودام قلبي ممتنًا لك ما حييت.

أبي الغالي

إلى التي سهرت وقلبي بين يديها،
إلى من حفظتني دعواتها حين نسيت نفسي،
إلى من كانت تفرح لي أكثر مما أفرح،
وتبكي سراً حين أتألم ولا تبوح.

...يا أمي
كم ليلةٍ سَهِرتِ تدعين لي،
وكم مرّةٍ خَبَأتِ حزنكِ لتبتسمي لي،
وكم موقفٍ كنتِ فيه أقوى مني لأقوى بكِ
كل نجاح وصلتُ إليه كنتِ فيه الأصل،
وكل خطوة إلى الأمام كنتِ فيها الضوء والظلّ.

...أمي الحبيبة
لو أن النجاح يُهدى لقلوبٍ تستحقه،
لأهديتكِ عمري لا شهادتي فقط .
فهذا الثوب الأبيض الذي أرتديه،
نسجته تضحياتكِ، وخياطته كانت دعواتكِ الطاهرة.

سأبقى الطبيب الذي تمنيته،
والابن الذي يفتخر بكِ أمام الدنيا،
فكل "ماما" تقال لي،
هي وسام شرف على صدري لا يعلوه شيء.

أمي الغالية

إلى من تقاسموا معي الحلو والمر،
إلى من كانوا السند حين مالت الدنيا،
إلى إخوتي الذين لم يكونوا يومًا مجرد إخوة،
بل كانوا ظهرًا، وأمانًا، ووطنًا صغيرًا.

كل لحظة تعب مرّت بي،
كنت أعرف أنكم ورائي،
تدفعونني للأمام بحب،
.وتسندون قلبي بصبر

...يا إخوتي
أنتم الجزء الأجمل من رحلتي،
والتفاصيل التي منحتني القوة كلما ضعفت،
فأنتم من آمن بي حين شككت في نفسي،
ومن رسم لي الحلم حين غابت رؤيتي.

تخرّجي هذا ليس لي وحدي،
هو لكم أنتم أيضًا،
لكل دعوة، ولكل ابتسامة، ولكل انتظار طويل
أحبكم بكل ما في القلب من امتنان،
ولن أنسى يومًا أنني بلغت هذا المجد،
بأرواحكم التي حملتني حين تعبت.

اخوتي أشرف – علي - عبد الكريم

إلى من لم تكن لي أختًا فقط،
بل كانت لي حضنًا يشبه حضن أمي،
إلى من ربتني بقلبٍ لا يعرف الأنانية،
ورعتني بحنانٍ لا يُنسى.

كنتِ تقفين كأم،
تعلّمين، وتُربّين، وتُوجّهين،
صوتكِ في طفولتي كان أمانًا،
ونظرتكِ في شبابي كانت دافعًا للاستمرار.
أعرف أن هذا الحلم ليس حلمي وحدي،
بل كان حلمكِ الذي خبّأته خلف ابتسامتك،
وأنتِ تُقنعينني أنني قادر .

كل حرفٍ في شهادتي كُتب بدعائكِ،
وكل لحظة من تعبكِ أثمرت هذا النجاح،
...فيا أختي، يا عظيمة، يا كل الحكاية
إن نادوني اليوم "دكتور"، فاعلمي أن هذا اللقب نصفه لكِ.

يا من زرعتِ فيّ كل خير،
وأحببتِني حبًا لا يُشبه سواه
أعدكِ أن أكون الطبيب الذي تفخرين به،
كما كنتِ دائمًا الأخت التي أفخر بها عمرًا كاملًا

أختي الحبيبة سهى

أتوجّه بجزيل الشكر والامتنان إلى صهري العزيز،
الذي لم يكن مجرد فرد من العائلة،
بل كان أحد الركائز الأساسية في بيتنا.
لقد كنتَ وما زلت
نموذجًا يُحتذى به في والتربية، والخلق الكريم.

دعمتني وشجعتني وامنت بي..
.فكنتَ دومًا حاضرًا، دون ضجيج، لكن بأثرٍ لا يُنسى

إن هذا التخرّج، وهذه اللحظة الفارقة في مسيرتي،
لا يمكن أن تكتمل دون الإقرار بدورك الكريم،
الذي أعتزّ به وأقدّره حق التقدير.

جزاك الله عني خير الجزاء،
وجعل ما قدّمتَه لي في موازين حسناتك،
فلك مني كل التقدير والاحترام،
ودعائي بأن يبارك الله في عمرك، وصحّتك، وعطائك
لتقرّ عينيك بنجاح وتفوق أولادك جميعا"
ورؤيتهم بمراتب مرموقة كما تحب و ترضى.

صهري الغالي أبو كريم

إلى التي لم تكتفِ بأن تكون حبيبتي،
بل كانت أمًا حين غابت أمي،
وأختًا حين اشتدت وحدتي،
وصديقةً لم تسأم تعبي، ولا تبدّلت في انتظارها لحظة.

إليكِ يا من رافقتِ حلمي منذ كان مجرد أمنية،
يا من كنتِ الضوء حين انطفأت داخلي،
وكنتِ الوطن حين لم يكن لي مكان.
صبرتِ على غيابي الطويل، وعلى انشغالي عنك،
تفهّمتِني عندما لم أفهم نفسي،
وآمنتِ بي في عزّ لحظات شكي بنفسي.
كنتِ الدعاء الصادق الذي يسبقني إلى الله،
وكنتِ الصوت الذي يربّت على قلبي دون أن أسمعه.

كل ما في هذه الشهادة،
هو امتداد ليديكِ التي ساندتني،
ولعينيكِ التي كانت تراني "طبيبًا" حتى وأنا أتعثر.

أعدكِ أن أكون لكِ كما كنتِ لي،
سندًا، حبًا، وفاءً لا يخبو،
وأعدكِ أن تبقى كل خطوة قادمة في حياتي،
ممهورةً برضاكِ ... ومهداةً لقلبك.

خطيبتي وحبيبتي غدير

في هذا اليوم الذي يُتوّج فيه مساري العلمي ،
أجد لزامًا علي أن أخصّكنَّ بكلمة شكر وامتنان،
لما لمسته منكنّ من دعم هادئ، وتقدير راقٍ، ومشاعر أخوية صادقة.

أسأل الله العلي القدير أن يجزيكن خير الجزاء،
وأن يبارك في أعماركن، ويحفظكن في أزواجكن وأبنائكن،
وأن يجعل السعادة نصيبكن في الدارين، ويزيدكن فضلًا ومحبة ومكانة.

جعل الله ما تقدمن من حب ومساندة في ميزان حسناتكن،
وجزاكن عن كل لحظة دعاء أو كلمة طيبة بما هو أهل له،
وأسعد قلوبكن بنجاح و تفوّق أولادكنّ.

زوجات أخوتي بتول, مريم,مريم

أتقدّم بأصدق عبارات الشكر والتقدير إلى عائلة خطيبتي الفاضلة،
التي كانت دومًا مثالًا للكرم، والاحترام، والدعم النبيل،
لقد غمرتموني منذ البداية بمشاعركم الطيبة،
لقد وجدّتُ بينكم عائلةً ثانية،
دعمتني معنويًا، وشاركتني لحظات السعي والطموح.

أسأل الله أن يديم بيننا المودة والاحترام،
وأن أكون على قدر ثقتكم واعتزازكم،
وأن يبارك في عائلتكم الكريمة،
التي أعتز وأفتخر بالانتماء إليها.

عائلتي الثانية

أتقدّم بجزيل الشكر وعظيم الامتنان إلى كل من كان من أقاربي الكرام،
من ساندوني بكلمة طيبة، ودعوة صادقة، ووقفة صادقة في أوقات التحدي.
لقد كنتم جميعًا جزءًا من هذه الرحلة الطويلة،
وساهمتم، كلٌّ بطريقته، في أن أصل إلى هذه اللحظة التي أعتز بها.
أشكركم فردًا فردًا، من القلب،
راجياً من الله أن يجعل هذا التخرّج فاتحة خير لي ولكم،
وأن أكون دائمًا مصدر فخر واعتزاز لعائلتي الغالية.

أقاربي الأعزاء

إلى أولئك الذين تشاركنا معهم الخطى الأولى،
إلى من كبرنا معًا، ضحكنا، لعبنا، وحلمنا دون حدود،
إلى أصدقائي الذين شكّلوا في طفولتي معاني الصدق والبساطة والرفقة الحقيقية.

أتوجّه إليكم اليوم، وأنا على مشارف حلمٍ طال انتظاره،
بكل التقدير والامتنان،
فلكل لحظة جمعتني بكم أثر لا يُنسى،
ولكل ذكرى معكم نكهة تبقى في القلب مهما تغيّرت الأيام.

هذا التخرّج، وإن بدا ثمرة رحلة طويلة،
فإن بداياته كانت بينكم،
في زوايا الحلم الطفولي، وفي قلوبٍ لم تعرف سوى الصفاء.
دمتم لقلبي رفاقا" , اخوة" , سندا" لا يميل.

اصدقاء الطفولة

فهرس المحتويات

المحتوى	الصفحة
فهرس الأشكال	III
فهرس الجدادول	IV
فهرس المخططات البيانية	V
الملخص	VI
الجزء التمهيدي	١
الجزء الأول – الدراسة النظرية	6
١. لمحة تاريخية	٧
٢. لمحة بنيوية	٧
٣. لمحة تشريحية	١١
٤. كسر جسم الفخذ	١٤
١,٤ القصة المرضية وموجودات الفحص السريري	١٧
٢,٤ التشخيص الشعاعي	١٨
٣,٤ التدبير	٢٠
٥. تدبير كسور جسم الفخذ جراحياً عبر السفود	٢١
١,٥ السفود التقدمي	٢١
٢,٥ السفود الراجع	٢٨
الجزء الثاني – الدراسة العملية	٣٥
١. هدف البحث	٣٦
٢. مناهج البحث وأدواته	٣٦
١,٢ مكان وتاريخ الدراسة	٣٦
٢,٢ تصميم الدراسة	٣٦
٣,٢ مجموعة الدراسة	٣٦
٤,٢ معايير الاستبعاد من الدراسة	٣٦
٥,٢ طريقة الدراسة	٣٧
٣. النتائج	٣٨
٤. المناقشة والمقارنة مع الدراسات العالمية	٤٦

٥. الاستنتاجات	٥٥
٦. التوصيات	٥٦
المراجع	٥٧

فهرس الأشكال

الشكل	الصفحة
الشكل (١): شكل ترسيمي للوجه الأمامي لعظم الفخذ	١٢
الشكل (٢): شكل ترسيمي للوجه الخلفي لعظم الفخذ	١٣
الشكل (٣): تصنيف Winquist و Hansen لتفتت الكسر	١٥
الشكل (٤): تصنيف AO/OTA لكسور جسم الفخذ	١٦
الشكل (٥): صور شعاعية لأنماط مختلفة من كسر جسم الفخذ	١٩
الشكل (٦): وضعية المريض لإجراء التثبيت عبر السفود المتقدم	٢١
الشكل (٧): صور شعاعية لنقطة الدخول عبر الحفرة الكمثرية في السفود المتقدم	٢٢
الشكل (٨): صور لنقطة الدخول عبر المدور الكبير في السفود المتقدم	٢٣
الشكل (٩): صورة شعاعية لنقطة الدخول عبر المدور الكبير	٢٥
الشكل (١٠): صورة شعاعية توضح التثبيت النهائي لكسر جسم الفخذ عبر سفود تقدمي	٢٦
الشكل (١١): صور شعاعية توضح نقطة الدخول في السفود الراجع	٣٠
الشكل (١٢): شكل ترسيمي لمنظر جانبي للركبة، للحصول على قياس طول الفخذ باستخدام تقنية السلكين الموجهين	٣٢
الشكل (١٣): صور شعاعية للركبة بعد تثبيت كسر جسم الفخذ عبر السفود الراجع	٣٣

فهرس الجداول

الجدول	الصفحة
الجدول (١): تصنيف Winquist و Hansen لكسور جسم الفخذ	١٤
الجدول (٢): تصنيف AO/OTA لكسور جسم الفخذ	١٥
الجدول (٣): السمات الديموغرافية لمرضى الدراسة	٣٩
الجدول (٤): توزع المرضى حسب وجود أذيات مرافقة	٤٠
الجدول (٥): توزع المرضى حسب سمات الكسر	٤٢
الجدول (٦): سمات العمل الجراحي	٤٣
الجدول (٧): نتائج العمل الجراحي	٤٥
الجدول (٨): المقارنة بين دراستنا والدراسات العالمية من حيث السمات الديموغرافية للمرضى	٤٧
الجدول (٩): المقارنة بين دراستنا ودراسة Adesina من حيث وجود أذيات مرافقة	٤٨
الجدول (١٠): المقارنة بين دراستنا والدراسات العالمية من حيث سمات الكسر	٤٩
الجدول (١١): المقارنة بين دراستنا والدراسات العالمية من حيث سمات العمل الجراحي	٥١
الجدول (١٢): المقارنة بين دراستنا والدراسات العالمية من حيث نتائج العمل الجراحي	٥٢

فهرس المخططات البيانية

المخطط البياني	الصفحة
المخطط البياني (١): توزع المرضى على مجموعتي الدراسة	٣٨
المخطط البياني (٢): التوزع الجنسي للمرضى في مجموعتي الدراسة	٤٠
المخطط البياني (٣): توزع المرضى حسب وجود أذيات مرافقة	٤١
المخطط البياني (٤): توزع المرضى حسب جهة الكسر	٤٢
المخطط البياني (٥): توزع المرضى حسب تصنيف AO/OTA	42
المخطط البياني (٦): المقارنة بين مجموعتي الدراسة من حيث متوسط مدة العمل الجراحي (دقائق)	٤٣
المخطط البياني (٧): المقارنة بين مجموعتي الدراسة من حيث معدل الالتحام	٤٥
المخطط البياني (٨): المقارنة بين مجموعتي الدراسة من حيث متوسط المدة اللازمة حتى حدوث الالتحام البدئي (أسابيع)	٤٦
المخطط البياني (٩): المقارنة بين دراستنا والدراسات العالمية من حيث متوسط العمر (سنة)	٤٧
المخطط البياني (١٠): المقارنة بين دراستنا والدراسات العالمية من حيث التوزع الجنسي للمرضى	٤٧
المخطط البياني (١١): المقارنة بين دراستنا ودراسة Adesina من حيث وجود أذيات مرافقة لكسر جسم الفخذ	٤٨
المخطط البياني (١٢): المقارنة بين دراستنا والدراسات العالمية من حيث تصنيف الكسر	٤٩
المخطط البياني (١٣): المقارنة بين دراستنا والدراسات العالمية من حيث متوسط مدة العمل الجراحي (دقائق)	٥١
المخطط البياني (١٤): المقارنة بين دراستنا ودراسة Kim من حيث متوسط المدة اللازمة لحدوث الالتحام البدئي	٥٣

الملخص

- **هدف البحث**: إن هدف هذا البحث هو مقارنة النتائج السريرية والشعاعية في استجدال كسور جسم الفخذ بين استخدام السفود المتقدم والسفود الراجع وتوضيح إيجابيات وسلبيات كل من الوسيلتين ومحاولة الوصول لاستنتاج حول الوسيلة الأفضل سريرياً وشعاعياً مع اختلاطات أقل.

- **المواد والطرائق**: دراسة سريرية معشاة لمجموعة من الحالات السريرية تشمل البالغين من عمر ١٨ حتى ٧٠ من كلا الجنسين ممن شُخص لهم كسر جسم فخذ حديث (أقل من ثلاثة أسابيع) وخضعوا لتثبيت الكسر باستخدام السفود داخل النقي، من مراجعي قسم الإسعاف في المشفى الوطني الجامعي والمواساة الجامعي.

- **النتائج**: شملت الدراسة ٦٥ مريض، ٤٥ منهم تم تدبيرهم بواسطة السفود المتقدم والبقية بواسطة السفود الراجع. معظم المرضى كانوا من الذكور الشباب. معدل الالتحام كان متقارب بين مجموعتي التداخل (٩١,١% في مجموعة السفود المتقدم، ٩٠% في مجموعة السفود الراجع)، متوسط المدة حتى حدوث الالتحام البدئي كانت أدنى في مجموعة السفود الراجع دون فارق إحصائي هام (P=0.09)، متوسط KSS وVAS Score كانا متقاربين بين مجموعتي التداخل دون فارق إحصائي هام (قيمة P ٠,٠٨ و ٠,١١ على الترتيب)، كذلك دون وجود فارق إحصائي هام بين المجموعتين من حيث معدل المضاعفات.

- **الخلاصة**: يمكن إجراء التثبيت بالسفود داخل النقي بالطريق المتقدم أو الراجع لكسور جسم الفخذ على اختلاف تصنيفهم وفقاً لـAO/OTA، دون وجود اختلافات هامة من حيث معدل الالتحام والمضاعفات.

- **الكلمات المفتاحية**: كسر جسم فخذ، سفود راجع، سفود متقدم.

الجزء التمهيدي

مقدمة:

- يعتبر الاستجدال داخل النقي بالسفود هو الخيار العلاجي الأول لكسور جسم الفخذ عند البالغين.[1-3]
- حيث أثبتت العديد من الدراسات السابقة ترافق هذه الوسيلة مع معدلات اندمال عالية وإختلاطات قليلة.[4-8]
- سفود الفخذ المتقدم هو الخيار العلاجي الذهبي لتدبير كسور جسم الفخذ، لكن استجدال كسور جسم الفخذ البعيدة بالسفود المتقدم تصبح أصعب بسبب اتساع قطر قناة النقي وقلة تماس القشر العظمي مع السفود (ما يعرف بالطول العملي للسفود)، مما يسبب ازدياد احتمال حدوث مضاعفات كعدم الاندمال – سوء اندمال أو فشل الإستجدال.[9]
- بالمقابل فإن سفود الفخذ الراجع يقدم خيارات أفضل في استجدال كسور الفخذ البعيدة من ناحية التحكم الأكبر بالقطعة البعيدة، لإمكانية زيادة عدد البراغي البعيدة وزيادة التماس بين القشر والسفود، لكن تحمل هذه الطريقة سلبيات تتمثل بأذية الغضروف المفصلي للركبة وألم الركبة المزمن بعد الجراحة. [10,11]

المشكلة البحثية:

على الرغم من وجود العديد من الدراسات حول الاستجدال عبر النقي لكسور جسم الفخذ، يبقى الاختيار بين سفود الفخذ المتقدم والراجع أمر مثير للجدل. يمكن استخدام كل من السفود المتقدم والراجع لاستجدال كسور الفخذ عند البالغين ويحمل كل خيار العديد من الإيجابيات والسلبيات النسبية. تشمل سلبيات السفود المتقدم الألم المرتبط بمكان دخول السفود، وخطورة الإصابة بالتكلس الهاجر حول مفصل الورك، وصعوبة تحديد نقطة دخول

السفود خاصة لدى المرضى البدينين. يمكن تجنب هذه السلبيات باستخدام السفود الراجع، لكن تشتمل هذه الوسيلة على اختلاطات ممكنة مثل ألم الركبة المزمن وتناقص مجال حركة الركبة.

تساؤلات البحث:

- ما هي الوسيلة الأفضل لاستجدال كسور جسم الفخذ عند البالغين؟
- ما هي إيجابيات وسلبيات استخدام السفود المتقدم في تدبير كسور جسم الفخذ ؟
- ما هي إيجابيات وسلبيات استخدام السفود الراجع في تدبير كسور جسم الفخذ ؟
- هل يوجد اختلاف في معدلات الإندمال والنتائج السريرية بين الوسيلتين؟
- ما هي الإختلاطات المرافقة لكل من الوسيلتين؟

هدف البحث:

يهدف هذا البحث إلى مقارنة النتائج السريرية والشعاعية في استجدال كسور جسم الفخذ بين استخدام السفود المتقدم والسفود الراجع وتوضيح إيجابيات وسلبيات كل من الوسيلتين ومحاولة الوصول لاستنتاج حول الوسيلة الأفضل سريريا وشعاعيا مع اختلاطات أقل.

مناهج البحث وأدواته:

مكان وتاريخ الدراسة: شعبة الجراحة العظمية في مشافي جامعة دمشق (المواساة الجامعي، الوطني الجامعي) ما بين ٢٠٢٤/١ وحتى ٢٠٢٥/٣.

تصميم الدراسة: دراسة سريرية معشاة لمجموعة من الحالات السريرية تشمل البالغين من عمر ١٨ حتى ٧٠ من كلا الجنسين ممن شُخص لهم كسر جسم فخذ حديث (أقل من ثلاثة أسابيع) من مراجعي قسم الإسعاف في مستشفى الوطني الجامعي والمواساة الجامعي

مجموعة الدراسة: تشمل البالغين من كلا الجنسين من عمر١٨ سنة حتى ٧٠ سنة والمراجعين لقسم الإسعاف والعيادات في مستشفى المواساة الجامعي والوطني الجامعي بدمشق والمصابين بكسر في جسم الفخذ وتم تدبيرهم باستخدام السفود العابر للنقي إما السفود المتقدم أو السفود الراجع.

معايير الاستبعاد من الدراسة: تم استثناء المرضى:

- الكسور المفتوحة
- الكسور المتعددة
- شلل أو خزل سابق في الطرف المصاب
- وجود سوابق إمراضية في الفخذ (تشوهات عظمية، كسر سابق)
- تنكس الركبة والورك

حجم العينة: بالاعتماد على الموقع الالكتروني .comhttp://powerandsamplessize قمنا باستخدام القانون الإحصائي المحدد لحجم العينة الأصغري المفترض جمعه وذلك بعد الارتكاز على المعايير التالية:

اعتماد قوة الدراسة ٨٠% و نسبة الخطأ ٥%

بناءً على ما سبق وبتطبيق القانون الإحصائي المناسب فإن حجم العينة الأصغري اللازم حتى يكون للدراسة المجراة دلالة إحصائية هو (٤٠) مريض،

مصادر البيانات: البيانات التي سترد في الدراسة مأخوذة من السجلات الطبية للمرضى المدروسين والتي تم الاحتفاظ بها في أرشيف المشافي الجامعية بدمشق.

تحليل البيانات:

- تم إجراء الدراسة الإحصائية من خلال برنامج (SPSS) وتم اعتبار قيمة الخطأ ألفا تساوي a=0.05.
- تم استخدام اختبارات (T.test) للمتغيرات الرقمية ذات التوزع الطبيعي أو مكافئاتها غير المعيارية للمتغيرات الرقمية ذات التوزع غير الطبيعي و اختبار (Chi-square) للمتغيرات الفئوية.
- مقارنة النتائج الموصول إليها مع النتائج العالمية المتوفرة و مناقشتها.

الدراسات المرجعية:

١ . دراسة Kim وزملاؤه:[12] المنشورة عام 2018، الدراسة تمت على 60 مريض، قُسم المرضى إلى مجموعتين: مجموعة السفود المتقدم وضمت ٣٨ مريض، مجموعة السفود الراجع وضمت ٢٢ مريض، بمتوسط مدة متابعة ٢٩,٥ شهر. وتوصلت الدراسة إلى عدم وجود فروق هامة إحصائياً بين المجموعتين من حيث معدل وتوقيت التحام الكسر، كذلك من حيث التأثير على وظيفة الركبة.

٢ . دراسة Dougherty وزملاؤه:[13] المنشورة عام 2013، الدراسة تمت على 81 مريض، ٥٣ منهم خضع لإجراء سفود راجع مقابل ٢٨ مريض لسفود متقدم، وخلصت الدراسة لعدم وجود فروق هامة إحصائياً بين المجموعتين من حيث مدة العمل الجراحي، الدم المفقود خلال الجراحة، مظاهر الالتحام الشعاعية.

3. دراسة Adesina وزملاؤه:[14] المنشورة عام 2023، الدراسة تمت على 238 مريض، 84 منهم خضع لإجراء سفود متقدم مقابل ١٥٤ لسفود راجع، وخلصت الدراسة لعدم وجود فروق جوهرية بين الطريقتين من حيث نتائج التحام الكسر، مع ملاحظة أن قطر السفود المستخدم في الطريقة الراجعة أكبر من المستخدم في الطريقة المتقدمة.

مكونات البحث:

- **الجزء الأول**: يتحدث عن الإطار النظري ويشمل:

١. لمحة تاريخية

٢. لمحة بنيوية

٣. لمحة تشريحية

٤. كسر جسم الفخذ

١,٤ القصة المرضية وموجودات الفحص السريري

٢,٤ التشخيص الشعاعي

٣,٤ التدبير

٥. تدبير كسور جسم الفخذ جراحياً عبر السفود

١,٥ السفود التقدمي

٢,٥ السفود الراجع

- **الجزء الثاني**: يتحدث عن الإطار العملي لدراستنا ويشمل طريقة الدراسة والنتائج التي توصلنا لها ومقارنتها مع الدراسات العالمية، ويشمل الفصول الآتية:

١. هدف البحث

٢. مناهج البحث وأدواته

٣. النتائج

٤. المناقشة والمقارنة مع الدراسات العالمية

٥. الاستنتاجات

٦. التوصيات

الجزء الأول – الدراسة النظرية

١. لمحة تاريخية:

في أوائل القرن العشرين، كانت عقابيل كسر جسم الفخذ سيئة، حيث بلغ معدل الوفيات بسبب كسور جسم الفخذ في زمن الحرب قبل وأثناء الحرب العالمية الأولى حوالي ٨٠%، وأدى الاستخدام العرضي لجبيرة ذات عجلات للنقل من ساحة المعركة إلى انخفاض حاد في معدل الوفيات. نظراً لأن التقنيات الجراحية كانت بدائية في تلك الأوقات، فقد أدت المخاوف بشأن الإنتان والمضاعفات الجراحية إلى معالجة معظم الكسور بالشد، كانت النتيجة غالباً التحاماً قصيراً منحنياً ومقوساً لعظم الفخذ. كما أدت مشاكل إضافية مثل الخثار الوريدي والالتهابات الرئوية مع الراحة المطولة بالفراش إلى ارتفاع معدلات الإصابة والوفيات. [15]

يعتبر Kuntschner مؤسس تقنية السفود داخل النقي، حيث كانت تقنيته الأصلية عبارة عن تثبيت السفود بشكل مفتوح، مما يكشف عن موقع الكسر، وفي الدول الغربية، أدت التقنية الجراحية الرديئة إلى ارتفاع معدلات الإنتانات وعدم الالتئام. ونتيجة لذلك، تم التخلي عن هذه الطريقة في علاج الكسور حتى أواخر سبعينات القرن العشرين.

تم إحياء طريقة Kuntschner في الولايات المتحدة من قبل أطباء الرضوض الأوائل، مثل S. Hansen و M. Chapman، الذين استخدموا تقنية Kuntschner الأحدث للسفود الفخذي "المغلق". أدى معدل نجاح السفود الفخذي باستخدام التقنية المغلقة إلى انخفاض معدلات المراضة وبدأ تغييراً في الممارسة إلى ما نقوم به اليوم. [15]

٢. لمحة بنيوية:

يتركب العظم ككل نسج الجهاز الحركي من خلايا ميزانشيمية عديدة الأنواع وتقوم بتركيب ورشف العظم، ومن لحمة خارج خلوية، ولكن بعكس باقي النسج يتميز العظم بتمعدنه ويمتلك نظام توعية خاص ومميز الشكل.

تُظهر العظام اختلافاً واضحاً في أشكالها مما يسمح بتصنيفها إلى ثلاث زمر: طويلة، قصيرة، ومسطحة.

فالعظام الطويلة كالفخذ والظنبوب والعضد تمتلك نهايات منتفخة يمثلها الكردوس والمشاش، مع جسم أنبوبي الشكل سميك القشر، ويغطي الغضروف المفصلي منطقة المشاش ليشكل المفاصل الزليلة. [16]

❖ **العظم القشري Cortical bone والعظم الإسفنجي Spongiform bone:**

يُظهر فحص عظم مقطوع نوعين للنسيج العظمي:

- القشر الخارجي أو العظم المضغوط ويشكل ٨٠% من الهيكل، ويغير من بنيته استجابةً للتبدلات كالحمل والتبدلات الهرمونية وغيرها.
- العظم الإسفنجي أو العظم الترابيقي الداخلي.

❖ **العظم المنسوج والعظم الصفيحي**

يتواجج العظم المتمعدن في أحد شكلين:

منسوج Waven (غير ناضج ، ليفي، بدئي) ويشكل العظام الجنينية والعظام الجديدة المتشكلة في الجزء البصلي لقرص النمو، ويحل محله العظم الناضج مع تطور الهيكل، وهو العظم الأول الذي يظهر في العديد من الكسور المندملة في أي عمر، ويظهر هلال التشكل السريع للعظم في سياق الأمراض الاستقلابية والتنشؤية والإنتانات والالتهاب، في هذا العظام تتشكل الألياف بسرعة وتكون ألياف الكولاجين غير منتظمة وكثيرة الخلوية والتمعدن غير منتظم. [16]

❖ **تركيب العظام:**

- ***الخلايا***: يعتمد تشكل واستمرارية العظم على العمل المنتظم للأنواع المختلفة من الخلايا والتي تقسم إلى أربعة مجموعات:

I. *خلايا غير متمايزة أو مولدات العظم Osteogensis:*

وهي خلايا صغيرة وحيدة النواة تنمو وتتمايز لتشكل بانيات العظم، وهي عادةً تتركز في أقنية العظم والسمحاق والسمحاق الداخلي.

II. *بانيات العظم Osteoblastes:*

وهي خلايا وحيدة النواة غير مركزية، تتوضع في العظم حيث تشكل اللحمة العضوية الجديدة عند تنبيهها، وتساهم في تنظيم تمعدنها وهي غنية بالفوسفاتاز القلوية (ALP) وتنتهي كخلية هامدة على السطوح العظمية المتشكلة أو تصبح خلية عظمية مرتاحة ضمن اللحمة.

III. *الخلايا العظمية Osteosytes:*

تشكل أكثر من ٩٠% من الخلايا الناضجة في الهيكل العظمي الناضج، ويشكل غلاف هذه الخلايا واستطالاتها ما يغطي حوالي ٩٠% من السطح الكلي لكتلة العظم الناضج، ولها مشاركة في رشف العظم ونقل شوارد الكالسيوم (Ca^{++}).

IV. *كاسرات العظم Osteoclastes:*

وهي خلايا ضخمة بنوى عديدة، قادرة على التحرك إلى مكان الهدم في العظم بمنبهات كيماوية وتمتلك القدرة على رشف العظم. [16]

- ***اللحمة:*** وتتكون من:

الجزء العضوي: يشكل ٢٠% من وزن العظم الرطب، يعطي العظم الشكل والقوة أثناء الشد. وتتكون من نسيج ليفي كثيف يشكل ٩٠% منه ألياف كولاجينية نمط I ضمن مادة أساسية من عديدات السكاريد المخاطية، والـ١٠% المتبقية تتضمن كميات صغيرة من البروتيوغليكان والعديد من البروتينات غير الكولاجينية وكميات قليلة من الكولاجين نمط V.

الجزء المعدني اللاعضوي: حيث يشكل ٧٠%.

- ***السائل اللحمي***
- ***المعادن العظمية:*** تشكل المعادن تقريباً نصف الحجم العظمي وتتألف بشكل رئيسي من الكالسيوم

والفوسفات على صيغة بلورات هيدروكسي الأباتيت وترتبط بقوة مع الكولاجين.

❖ **التروية الدموية للعظم:**

تخترق شبكة وعائية أكثف مناطق العظم، فلا تبقى خلية بعيدة عن الوعاء الدموية أكثر من ٣٠٠ ميكرون، وتأتي الأوعية لأجسام العظام الطويلة والأجزاء البصلية من ثلاثة مصادر:

- الشرايين الثاقبة
- الشرايين السمحاقية
- الشرايين المغذية البصلية والمشاشية

تجتمع هذه الشرايين فيما بينها لتشكل شبكات شريانية نقوية تغذي العظم حتى السمحاق.

❖ **السمحاق Periosteium:**

عبارة عن نسيج ليفي غشائي رقيق ومتين يقوم كمصدر للخلايا التي تشكل العظم والغضروف الجديد، ويغطي السمحاق كامل سطح العظم الخارجي عدا السطوح الغضروفية المفصلية وأماكن ارتكاز الأوتار والأربطة والمحفظة، ويتشكل من طبقتين:

خارجية ليفية كثيفة

داخلية خلوية ذات خلايا قادرة على توليد العظم والغضروف.

يتغير السمحاق حسب العمر، فعند الأطفال يكون موعى وزائد الخلوية وسميك ويقوم بتشكيل العظم الجديد، ومع تقدم العمر يصبح أرق وأقل تروية وتصبح خلايا الطبقة العميقة مسطحة مع احتفاظها بقدرتها الكامنة على تشكيل العظم. [16]

٣. لمحة تشريحية:

يعد الفخذ أطول وأقوى عظام الهيكل العظمي، يكون أكثر من ٢٥% من طول الجسم، يتألف من جسم ونهايتين علوية وسفلية. يتوضع رأس العظم في الأعلى والإنسي وتحدب جسمه نحو الأمام.

١,٣ النهاية العلوية أو القريبة:

تملك رأسا وعنقاً ومدورين صغير وكبير. يأخذ رأس الفخذ شكل ثلثي كرة ويتجه نحو الأعلى والإنسي وقليلاً إلى الأمام، يتمفصل مع الجوف الحقي، يوجد انخفاض في مركز الرأس يدعى النقرة الرأسية حيث يرتكز الرباط الرأسي. عنق الفخذ يصل الرأس بالجسم ويتجه نحو الأسفل والخلف والوحشي، ينفصل عن الجسم في الأمام بالخط بين المدورين وفي الخلف بالعرف بين المدورين الذي يوجد عليه بروز يدعى الحديبة المربعة. يشكل المدور الكبير بروز عظمي يقع في الوحشي ويبرز من منطقة اتصال العنق مع الجسم، وذلك في الجانب الوحشي العلوي منها، يحتوي وجهه الإنسي على منخفض خشن يدعى الحفرة المدورية. بينما يشكل المدور الصغير بروز عظمي شكله مخروطي، يمتد نحو الإنسي من القسم الخلفي الإنسي لاتصال الجسم مع العنق.

٢,٣ جسم الفخذ:

مخروطي، مقطعه مثلث، يحوي ثلاثة وجوه (أمامي، خلفي إنسي، خلفي وحشي) وثلاثة حواف (إنسية، وحشية، خلفية). الحافة الخلفية أو الخط الخشن تشكل خط بارز وسميك له شفتان إنسية ووحشية، تفترقان في الأعلى والأسفل، تتابع الشفة الوحشية نحو الأعلى بالأحدوبة الإليوية، وتتابع الشفة الوحشية نحو الأسفل لتشكل الحرف فوق اللقمة الوحشية الذي ينتهي في اللقيمة الوحشية. تتابع الشفة الإنسية نحو الأعلى بالخط الحلزوني وتتابع نحو الأسفل بالحرف فوق اللقمة الإنسية الذي ينتهي بحديبة المقربة. يمتد العرف أو الخط المشكي من منطقة المدور الصغير الخلفية إلى الخط الخشن. ويعد الخط الخشن دليل الجراح في رد الكسور الفخذية.

٣,٣ النهاية السفلية:

تتألف من لقمتين إنسية ووحشية، تنفصلان عن بعضهما في الأسفل والخلف بواسطة الحفرة بين اللقمية. يوجد سطح مفصلي على الوجه الأمامي للقمتين يتمفصل مع الوجه المفصلي للرضفة. يوجد بروز صغير يقع إلى الأعلى من اللقمة الإنسية تدعى حديبة المقربة. يوجد فوق كل لقمة بروز عظمي يدعى النتوى فوق اللقمة أو اللقيمة، أي تتواجد لقيمتان إنسية ووحشية. يوجد إلى الأسفل وخلف الحرف فوق اللقمة الوحشية (الذي ينتهي في اللقيمة الوحشية) السطح المأبضي الذي هو عبارة عن باحة مسطحة مثلثية على السطح الخلفي للفخذ قرب نهايته السفلية. [17]

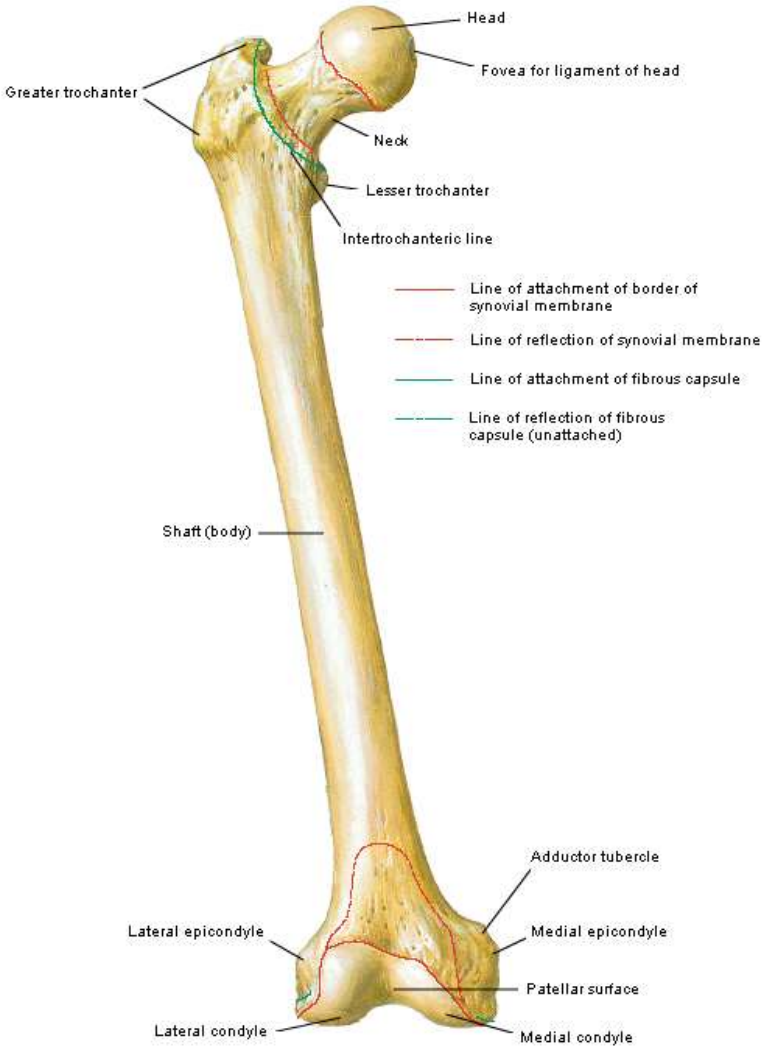

الشكل (١): شكل ترسيمي للوجه الأمامي لعظم الفخذ

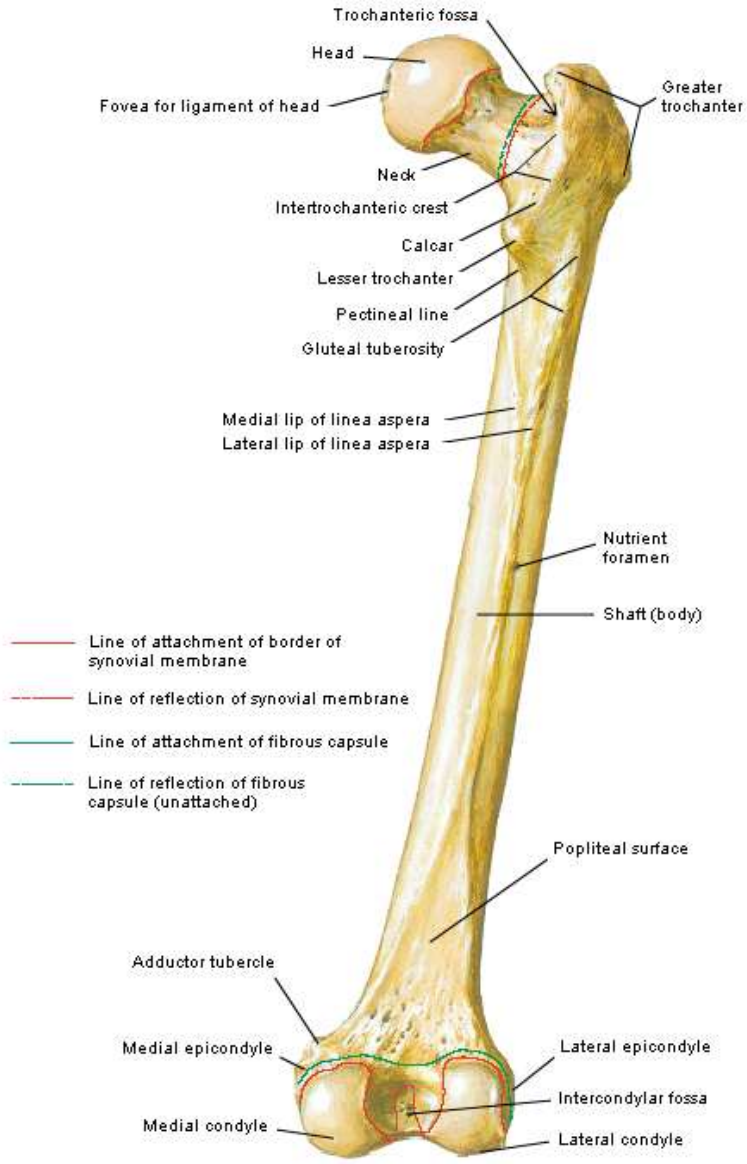

الشكل (٢): شكل ترسيمي للوجه الخلفي لعظم الفخذ

تأتي التروية الدموية لعظم الفخذ من شريان مغذي من الفرع الثاقب الثاني لعضلة الفخذ العميقة، يدخل خلفياً على طول الخط الخشن. عادةً، تزود الفروع السمحاقية الربع الخارجي إلى الثلث الخارجي للقشر حيث يكون اتجاه تدفق الدم من اللب إلى الخارج. يحمي الخط الخشن، العديد من الأوعية السمحاقية الثاقبة، باستثناء الكسور الشديدة، وقد يساعد في تفسير معدل الشفاء المرتفع لكسور جسم الفخذ (حوالي ٩٥%).

هناك ثلاث حجرات في الفخذ: الأمامية والخلفية والوسطى. قد تحدث متلازمة الحجرات في الفخذ وتنطوي عموماً على الحجرة الأمامية. لذلك في كثير من الأحيان يؤدي تحرير الحجرة الأمامية إلى تخفيف الضغط. إن قرب الحجرات الإليوية يجعلها معرضة للخطر أيضاً، حيث يجب أخذها في الاعتبار مع متلازمة الحجرات. [17]

٤. كسر جسم الفخذ:

كسر جسم الفخذ هو أي كسر في الجسم الفخذي من ٥ سم أسفل المدور الصغير إلى ٦–٨ سم من السطح المفصلي الفخذي القاصي. تمتد بعض خطوط الكسر إلى القريب أو البعيد من جسم الفخذ وبالتالي لا تعتبر كسوراً في جسم الفخذ. الكسور التي يكون عنصرها الأساسي هو جسم الفخذ مع "امتدادات" في المناطق الأخرى تختلف عن الكسور التي يكون عنصرها الأساسي تحت المدورين أو فوق لقمتي الفخذ مع امتداد للجسم.

عادةً ما يتم تصنيف الكسور المفتوحة وفقاً لتصنيف Gustilo–Anderson، ولكن يجب أن نضع في الاعتبار أن التصنيف هذا تم تصميمه لعظم الظنبوب، وهو يعد عظم متموضع تحت الجلد مباشرة. وبالتالي، إذا تم أخذ الطاقة الممتصة في الاعتبار، فمن الناحية النظرية، ستكون هناك حاجة إلى طاقة أكبر بكثير لكسر عظم الفخذ مقارنة بالظنبوب. ومع ذلك، يتم استخدام هذا النظام على نطاق واسع في عظم الفخذ لأغراض وصفية. كان نظام تصنيف الكسور المستخدم في السابق هو تصنيف Winquist، ولكن تم تعديله وتوحيده باستخدام تصنيف AO/OTA، وهو النظام الموصى به. [18,15]

الجدول (١): تصنيف Winquist و Hansen لكسور جسم الفخذ:	
نمط 0	لا يوجد تفتت أو شظية صغيرة < ٢٥% من عرض العظم
نمط I	شظية صغيرة < ٢٥% من عرض العظم.
نمط II	شظية ≥ ٥٠% من عرض العظم.
نمط III	كسر مفتت مع شظية كبيرة > ٥٠% من عرض العظم
نمط IV	كسر مفتت شديد لجزء كامل من العظم

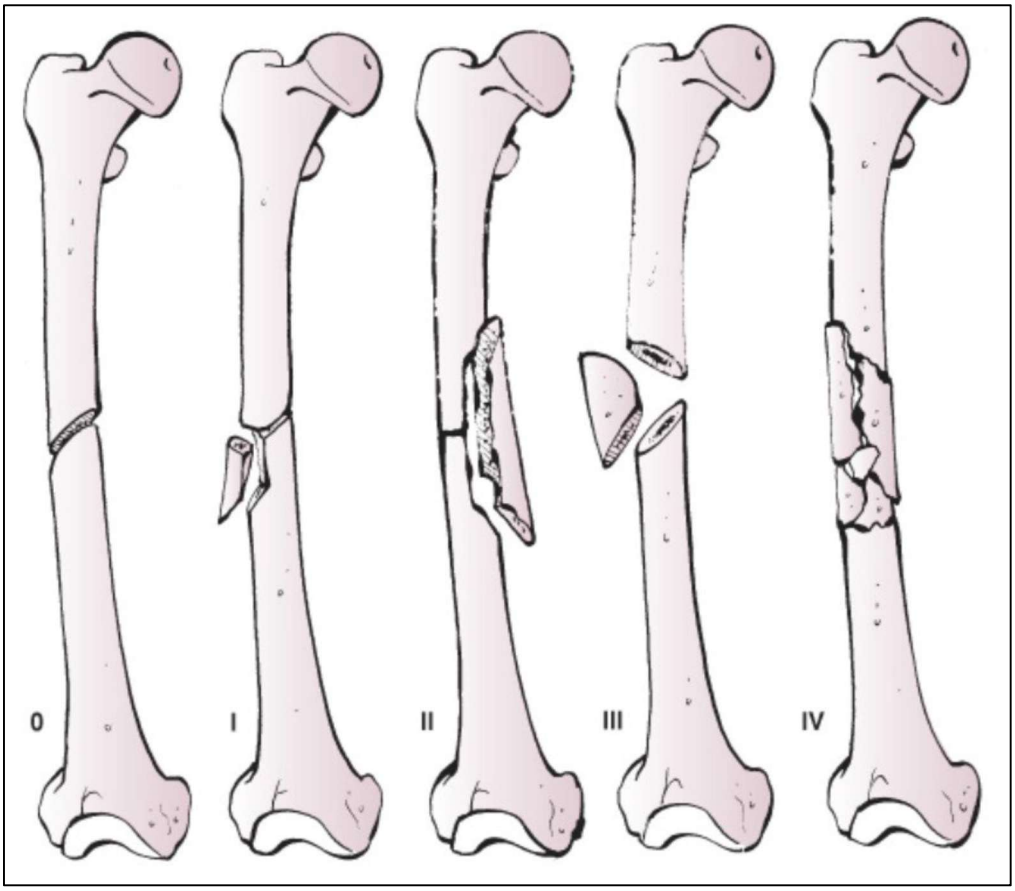

الشكل (٣): تصنيف Winquist و Hansen لتفتت الكسر

الجدول (٢): تصنيف AO/OTA لكسور جسم الفخذ:			
A	بسيط	A1	حلزوني
		A2	مائل، الزاوية > ٣٠ درجة
		A3	معترض، الزاوية < ٣٠ درجة
B	إسفيني	B1	إسفيني حلزوني
		B2	إسفيني منحني
		B3	إسفيني متشظي
C	معقد	C1	حلزوني
		C2	قطعي
		C3	غير منتظم

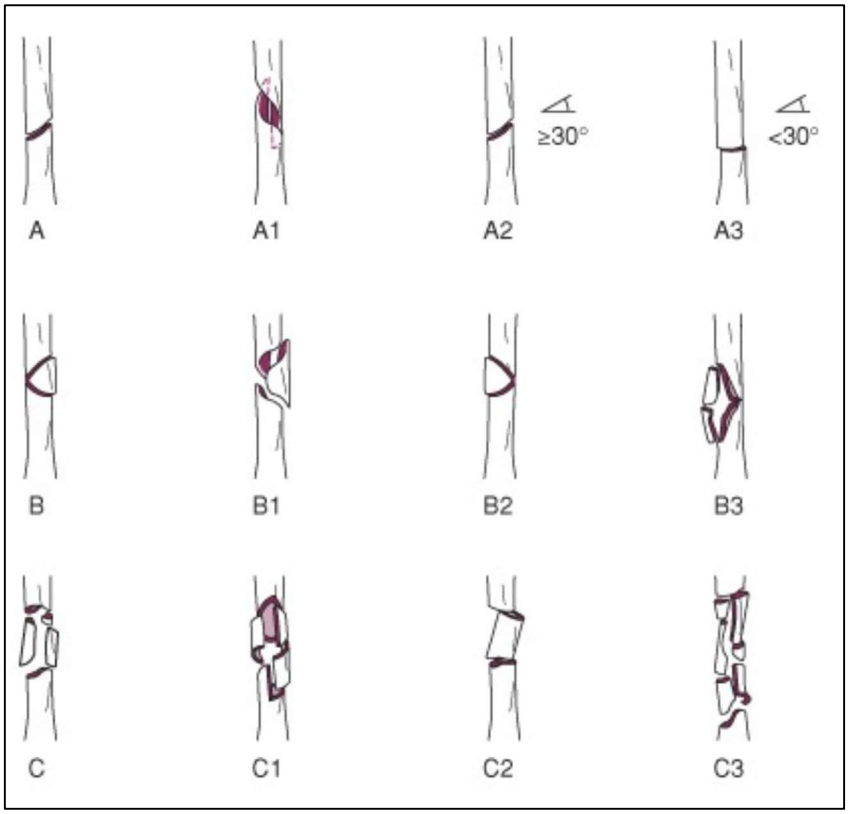

الشكل (٤): تصنيف AO/OTA لكسور جسم الفخذ

كسور جسم الفخذ تحدث بسبب إصابات عالية الطاقة لدى الشباب، بينما لدى كبار السن تكون السقوطات البسيطة من مستوى الأرض كافية لكسر عظم الفخذ. أنماط الكسر تعطي أدلة على الآلية. على سبيل المثال، الكسر العرضي البسيط مع شظية الفراشة يرجع إلى قوة الانحناء (حادث سيارة). الآليات غير المباشرة عالية الطاقة، مثل السقوط من ارتفاع أو حوادث السيارات، عادةً ما تتسبب في تشوه أولي كبير أثناء الكسر. في كلتا الآليتين المباشرة وغير المباشرة، من المهم أن ندرك أن منطقة إصابة الأنسجة قد تمتد إلى ما هو أبعد من موقع الكسر. [19]

أظهرت الدراسات أن ٣٨% من مرضى الرضوض الذين تم تشخيصهم بكسر في جسم الفخذ لديهم أذيات إضافية. لدى مرضى كسر جسم الفخذ مع وجود أذيات مرافقة، فإن الموجودات الأكثر شيوعاً كانت وجود أذيات أخرى في الجهاز العضلي الهيكلي (٩٣%)، في الصدر (٦٢%)، في الرأس (٥٩%)، في البطن (٣٥%)، في الوجه (١٦%). [20]

تحدث كسور عنق الفخذ المرافقة لكسر جسم الفخذ في ١% إلى ٦% من جميع كسور جسم الفخذ ويتم تجاهلها في البداية في ما يصل إلى ٢٠% إلى ٥٠% من الحالات. يعد التعرف على هذه الإصابات قبل التثبيت داخل النقي أمراً مهماً لتقليل المضاعفات المحتملة. [21]

يجب أن يخضع جميع مرضى الرضوض لفحص دعم الحياة المتقدم القياسي للرضوض لاستبعاد الإصابات المهددة للحياة المرتبطة بها. على الرغم من أنها أقل شيوعاً، إلا أن كسور جسم الفخذ يمكن أن تحدث في إصابات رياضية معزولة وفي إصابات منخفضة الطاقة مرتبطة بوجود إمراضية عظمية مثل هشاشة العظام أو وجود نقائل عظمية.

١,٤ القصة المرضية وموجودات الفحص السريري:

تتضمن القصة ذات الصلة العمر والجنس وآلية الإصابة والإصابات المصاحبة وفقدان الوعي، والضعف والشلل أو فقدان الإحساس. يجب توضيح الحالات الاستقلابية وأي حالات عضلية هيكلية إن أمكن. يجب تقييم المرضى وفقاً لإرشادات دعم الحياة المتقدم بعد الرضوض (ATLS). يجب إيلاء اهتمام خاص لانخفاض ضغط الدم، حيث يمكن أن ترتبط كسور جسم الفخذ بما يصل إلى ٣ إلى ٤ لترات من فقدان الدم.

عادةً ما يكون الألم وتشوه الفخذ واضحين ولكن قد يكونان غير واضحين لدى المرضى ذوي البدانة المفرطة. يجب فحص الطرف المكسور عن كثب لتجنب إغفال أي جروح مفتوحة، وخاصة في الجانب الخلفي من الفخذ. يجب تقييم السحجات الجلدية والجروح الطفيفة لتحديد ما إذا كانت تتواصل مع الكسر. التورم هو نتيجة شائعة مع كسور جسم الفخذ، متلازمة الحجرات نادرة في هذه الكسور لكنها قد تحدث. يجب تقييم الطرف السفلي والحوض بالكامل بسبب المعدل المرتفع للإصابات العضلية الهيكلية المصاحبة. كذلك يجب أيضاً إجراء فحص عصبي ووعائي شامل، وعلى الرغم من أن أذية العصب الفخذي يعد أمراً غير معتاد، إلا أن أذية العصب الوركي قد تحدث. الإصابات المرتبطة بأربطة الركبة شائعة ولكن قد يكون من الصعب تقييمها حتى يتم الحصول على تثبيت نهائي لعظم الفخذ، لذلك يجب تكرار هذا الفحص بعد تثبيت كسر الفخذ.

يجب محاذاة الطرف ووضعه في جهاز شد، مثل جبيرة Sager أو جبيرة Thomas. من ثم يجب إزالة هذه الأجهزة واستبدالها بجهاز شد هيكلي أو شد للأطراف بسبب خطر حدوث مشاكل جلدية في مناطق العجان أو العجز والكاحل. من الضروري فحص الطرف المصاب بحثاً عن أي جروح مفتوحة أو تورم أو كدمات. يجب أن يشمل التقييم الوعائي الجس اليدوي للنبض المأبضي والظنبوبي الخلفي وظهر القدم.

تتطلب النبضات غير المتناظرة أو الغائبة قياس مشعر كاحل–عضد (ABI)، حيث أن نسبته دون ٠,٩ تعد غير طبيعية، وعندها يجب أخذ تصوير الشرايين بعين الاعتبار لاستبعاد الإصابة الوعائية.

يشمل التقييم العصبي الوظيفة الحركية والحسية للعصب الفخذي والعصب الوركي. قد يكون من الصعب فحص العصب الفخذي بسبب الألم المرتبط بالكسر. يمكن تقييم وظيفة العصب الوركي لكل من الفروع الشظوية والظنبوبية. يتم اختبار الفرع الشظوي بثني الكاحل وأصابع القدم ظهرياً والإحساس في الجزء العلوي من القدم، بينما يتم اختبار وظيفة الفرع الظنبوبي بثني الكاحل وأصابع القدم على مستوى سطح القدم بالإضافة إلى الإحساس في باطن القدم. [23,22]

٢,٤ التشخيص الشعاعي:

يجب اتباع مبدأ تصوير مفصل أعلى وأدنى منطقة الكسر، حيث يلزم الحصول على صور أمامية خلفية وجانبية جيدة للورك وعظم الفخذ والركبة. يمكن الحصول على مثل هذه لصور في غرفة العمليات ولكنها ضرورية في التخطيط للجراحة، حيث أن وجود كسر في عنق الفخذ أو كسر حول الركبة سيغير بشكل كبير من تكنيكات الجراحة. يجب محاولة الحصول على صورة أمامية خلفية بوضعية الدوران الداخلي لعنق الفخذ. إذا كانت الصور الشعاعية البسيطة طبيعية ولكن الفحص السريري يشير إلى إصابة (على سبيل المثال، عدم القدرة على تحمل الوزن، أو الألم غير المتناسب مع الإصابة)، فقد يوضح التصوير بالرنين المغناطيسي الكسر الخفي. قد لا يكون التصوير المقطعي المحوسب في هذه الحالات حساساً بدرجة كافية للعثور على مثل هذه الكسور، كما أنه قد يكون من الصعب تحديد كسور الفخذ الخفية بالأشعة السينية قبل الجراحة.

يعتبر إجراء صور شعاعية أمامية خلفية وجانبة لكامل الفخذ ضرورية، بالإضافة لتصوير الورك والركبة. يجب تقييم الصور الشعاعية الجانبية للركبة عن كثب للكشف عن كسور الرضفة الدقيقة أو الكسور غير المنزاحة. كذلك يجب تقييم الصور الشعاعية للورك عن كثب لاستبعاد كسر عنق الفخذ المصاحب، والذي ثبت أنه يحدث في ١% إلى ٦% من كسور جسم الفخذ. يوصي بعض الجراحين بإجراء تصوير مقطعي محوسب (CT) لعنق الفخذ كجزء من فحص الرضوض لاستبعاد كسر عنق الفخذ.



الشكل (٥): صور شعاعية لأنماط مختلفة من كسر جسم الفخذ (A) كسر بسيط مائل معترض مع حد أدنى من التفتت. (B) كس بسيط مائل معترض دون وجود تفتت. (C) كسر بسيط مائل (D) كسر حلزوني مفتت قليلاً. (E) كسر حلزوني مع شظية بشكل فراشة. (F) كسر معقد مفتت بشكل غير منتظم. (G) كسر قطعي. (H) كسر مائل لأوسط جسم الفخذ

نظراً للارتباط الكبير بين الكسور الإكليلية المغفلة في الرضوض عالية الطاقة، يجب الحصول على فحص بالأشعة المقطعية للركبة متى ما كشفت الأشعة السينية للركبة عن وجود كسر فوق لقمتي الفخذ القاصية، وكان هناك استطباب لإجراء تثبيت عبر سفود بالطريق الراجع. لذا يجب اعتبار أي كسور إكليلية تظهر في CT مضاد استطباب للتثبيت عبر سفود بالطريق الراجع نظراً لإمكانية المساس بثباتية البراغي المتشابكة البعيدة.

من المهم تقييم امتداد الكسر من الناحيتين القريبة والبعيدة باستخدام الصور الشعاعية المناسبة. دانياً، يمكن أن يفيد CT في تقييم امتداد خط الكسر إلى المنطقة المحيطة بالمدور والتحقق من وجود كسور خفية في عنق الفخذ. قاصياً، يكون التصوير المقطعي المحوسب مفيداً لتقييم الامتداد داخل المفصل والتحقق من وجود كسور في المستوى الإكليلي. [21]

٣,٤ التدبير:

١,٣,٤ التدبير غير الجراحي:

عادةً ما يتم استخدام العلاج غير الجراحي للمرضى غير المناسبين للجراحة، أو المرضى المصابين بالشلل الرباعي أو الشلل النصفي، أو المرضى الذين لا تفوق فوائد التداخل الجراحي المخاطر، أو وجود عوامل أخرى مانعة (مثل الإنتان الفعال). يمكن أيضاً علاج الكسور غير المتبدلة في المريض الملتزم دون جراحة. كما يمكن أيضاً علاج الرضع والأطفال الصغار دون جراحة بسبب قدرتهم على إعادة البناء.

يتضمن العلاج غير الجراحي الراحة في الفراش والشد الهيكلي (إما من خلال عظم الفخذ البعيد أو الظنبوب القريب) بوزن يتراوح من ٢٠ إلى ٣٠ رطلاً. ويجب الانتباه إلى الوقاية الميكانيكية والدوائية من الخثار الوريدي إذا تم النظر في هذا العلاج. [24]

٢,٣,٤ التدبير الجراحي:

يعد التثبيت الجراحي باستخدام السفود داخل النقي هو المعيار الذهبي لتدبير كسور جسم الفخذ. تشمل التقنيات الأخرى تثبيت العظم بالصفائح والتثبيت الخارجي

٥. تدبير كسور جسم الفخذ جراحياً عبر السفود:

إن تثبيت كسر جسم عظم الفخذ بالسفود داخل النقي يعد طريقة مجربة وفعالة لتدبير كسور جسم الفخذ، ويمكن لنقطة الدخول المناسبة أن تجعل إدخال السفود أسهل وتؤثر على رد الكسر، وقد تمنع المضاعفات. على الرغم من أن كلا طرفي عظم الفخذ مناسبان، إلا أن هناك جدالاً في الأدبيات حول الدخول التقدمي أو الراجع للسفود.

١,٥ السفود التقدمي:

يوضع المريض بوضعية الاستلقاء الظهري أو الجانبي على طاولة الشد كما هو موضح في الصور التالية:

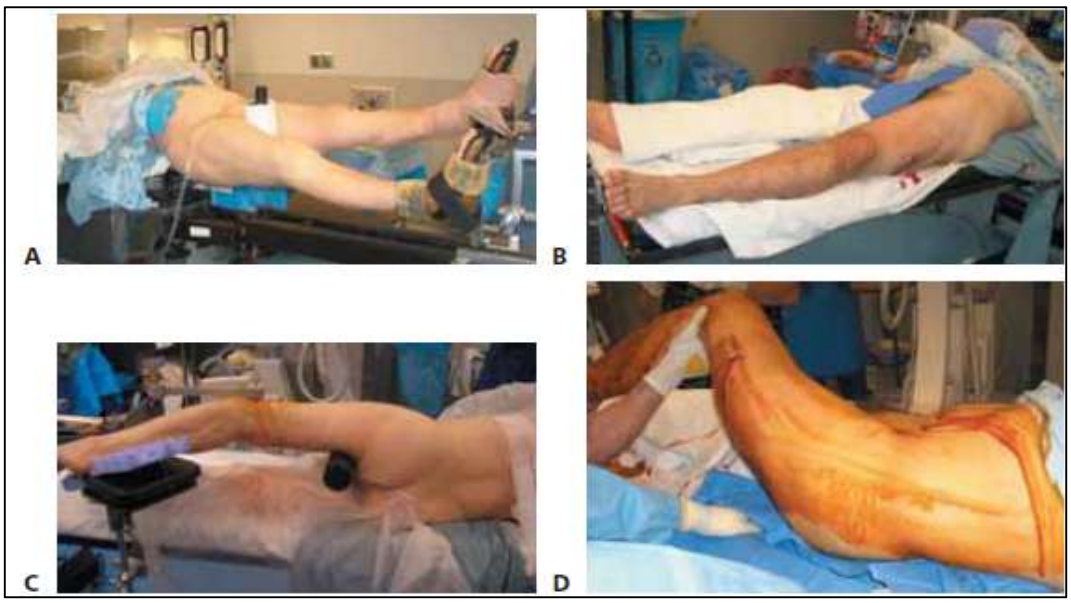

الشكل (٦): (A) وضعية الاستلقاء الظهري على طاولة الشد (B) وضعية الاستلقاء الظهري على طاولة ذات سطح مستوٍ، يجب أن يكون الورك في الجانب الموافق قريباً من الحافة (C) وضعية جانبية على طاولة الشد (D) وضعية جانبية على طاولة ذات سطح مستوٍ

بعد التعقيم، يتم جس المدور الكبير، حيث يتم إجراء شق جلدي على بعد ٤-١٠ سم فوق المدور الكبير في خط واحد مع عظم الفخذ، يتم خزع اللفافة الموترة ويتم فصل العضلة الإليوية الكبرى بلطف. بالنسبة للمدخل عبر الكمثرية، يتم عمل شق بعرض اليد تقريباً على طول الخط الفاصل بين المدور والشوك الحرقفي العلوي الخلفي. بمجرد فصل العضلة الإليوية الكبرى برفق، يكون الوصول إلى العضلة الكمثرية إلى الخلف من الإليوية الوسطى. يمكن جس حفرة العضلة الكمثرية بسهولة على شكل "حافة مجوفة" خلف المدور الكبير.

بعد تسليخ الأنسجة الرخوة، يتم جس المدور الكبير، وحفرة العضلة الكمثرية إنسياً. نقطة البداية المثالية للسفود هي في الحفرة الكمثرية على طول المنحدر الإنسي للمدور الكبير، حيث أنها تتماشى مع جسم الفخذ. قد تختلف هذه النقطة بين المرضى ويجب التأكد منها باستخدام التنظير الشعاعي أثناء الجراحة. يمكن للجراح أن يطلب من مساعده أن يقرب الطرف للمساعدة في كشف هذه النقطة. بمجرد تحديد نقطة البداية عن طريق الجس وتأكيدها باستخدام التنظير الشعاعي، يتم اختراق القشر بمخرز أو سلك كيرشنر. يجب بذل كل جهد ممكن لتحديد نقطة بداية دقيقة (أي نقطة تتوافق مع جسم الفخذ). [25]

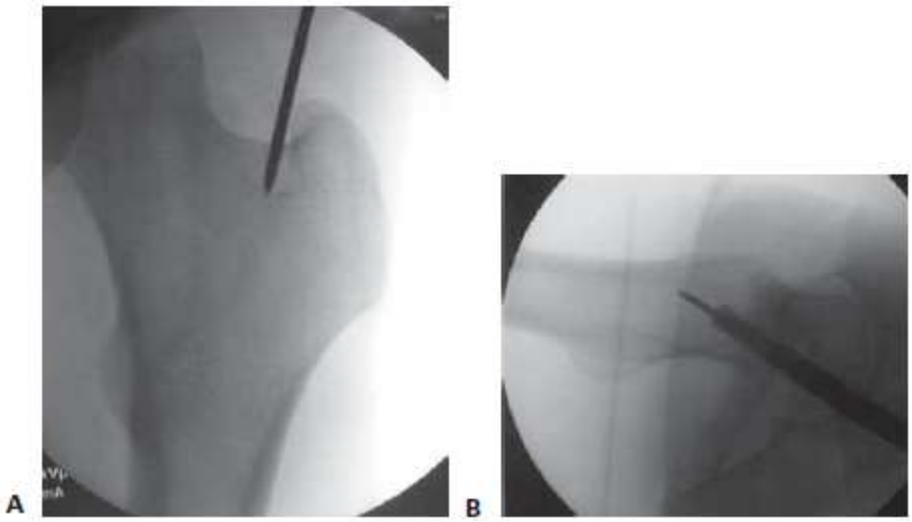

الشكل (٧): (A) صورة أمامية خلفية للموضع الصحيح لدبوس التوجيه للدخول عبر الحفرة الكمثرية (B) صورة جانبية لنقطة بداية الحفرة الكمثرية

توجد طريقة ثانية لتحديد المدخل عبر علامات جلدية، والتي تكون عادةً على بعد حوالي عرض يد كاملة (٨ سم) من الزاوية الخلفية للمدور الكبير باتجاه الشوك الحرقفي الخلفي العلوي. حيث يتم إجراء شق طاعن، من ثم إدخال دبوس إلى الجراب المدوري. يتم دحرجة الدبوس بعيداً عن المنحدر الخلفي للمدور ثم يتم دفعه للأمام وإلى الطرف القاصي.

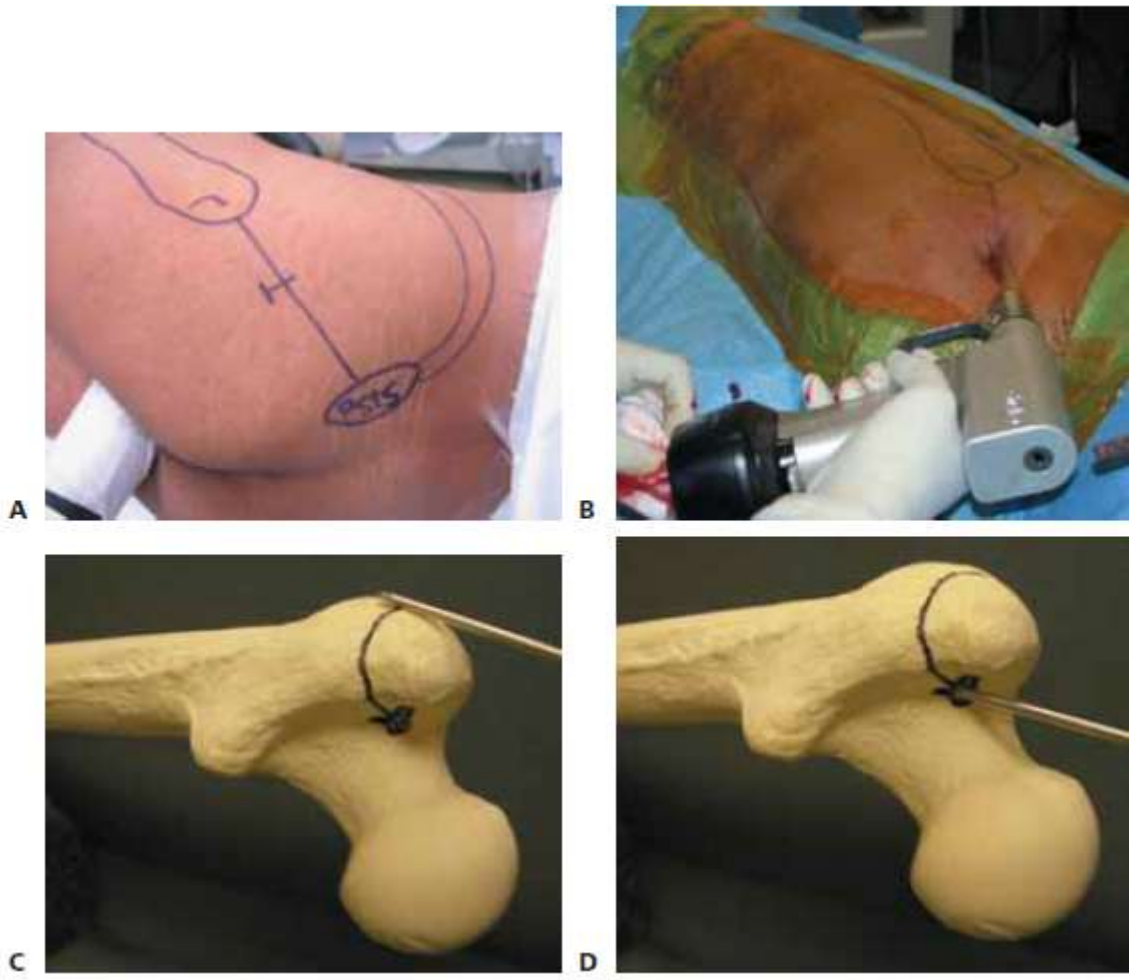

الشكل (٨): (A) الموقع الجلدي لوضع السفود عبر الجلد، يقع في منتصف المسافة تقريباً وخلف نقطة المنتصف قليلاً بين طرف المدور الكبير والشوك الحرقفي الخلفي العلوي. (B) صورة توضح سيخ تم دفعه إلى الحفرة الكمثرية من خلال جرح عبر الجلد. (C) عادةً ما يتوضع السيخ عند الجراب المدوري من ثم يتم دفع للأمام والبعيد حتى يتم الشعوء بمقاومة واضحة (D) تكون هناك مقاومة لدفع السيخ للأمام والبعيد ولكن يمكن أن يتحرك إلى الإنسي والخلف

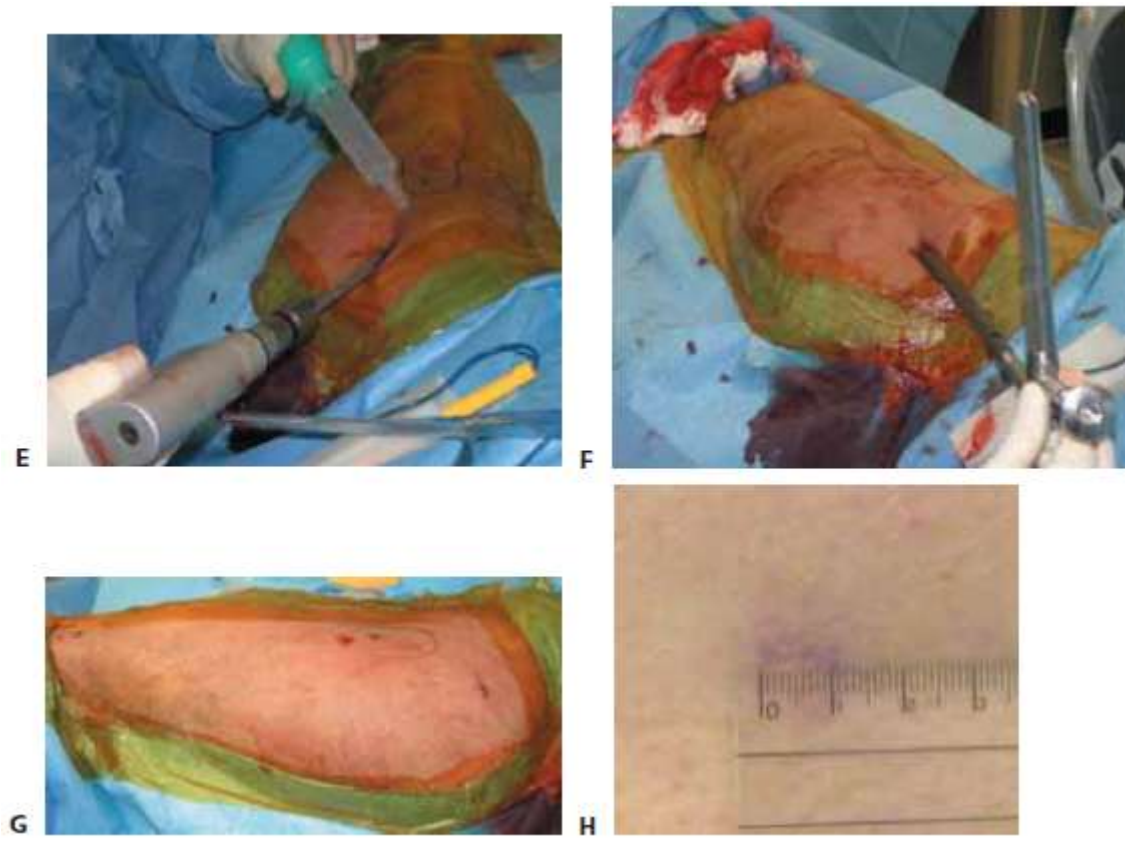

الشكل (٨): (E) يتقدم المثقب الصلب فوق السيخ ليدخل عظم الفخذ القريب، كما يساعد الغسيل على منع تعلق الأنسجة الرخوة (F) إدخال السفود فوق سلك التوجيه (G) صورة أثناء الجراحة للجروح النهائية (H) عادةً ما تكون جروح موقع الدخول حوالي ١,٥ سم.

يمكن أيضاً إجراء مدخل عبر المدور الكبير، حيث أنه بعد تسليخ الأنسجة الرخوة، يتحسس الجراح ذروة المدور الكبير وأبعاده الأمامية الخلفية، وتكون نقطة البداية المثالية عند تقاطع الثلث الأمامي مع الثلثين الخلفيين للمدور الكبير. قد تختلف هذه النقطة من شخص لآخر، ولكن نقطة البداية الصحيحة هي التي تكون في خط واحد مع جسم الفخذ. بمجرد تحديد نقطة البداية الصحيحة، يتم اختراق القشر الخارجي إما بمخرز أو سلك توجيه مدبب. إذا لم يتم رد الكسر بشكل كافٍ لتمرير السلك بسهولة، فهناك العديد من التقنيات المتاحة لتسهيل الرد وتمرير السلك. توفر بعض أنظمة السفود قضيباً مقنناً يتم وضعه فوق السلك وتمريره إلى عظم الفخذ القريب، حيث يعمل حامل السلك الصلب هذا كعصا للمناورة على الجزء القريب من الكسر بحيث يمكن تمريره بسهولة عبره. في بعض الأحيان لا يمكن رد الكسر تماماً، ولكن يمكن إنشاء محاذاة مؤقتة كافية لتمرير السلك الموجه. إذا كان

الكسر غير مستقر ويصعب رده بعد محاولات عديدة، يمكن إجراء شق صغير على جانب الفخذ فوق الكسر مع رد الكسر. يتم تأكيد موضع السلك الموجع في القطعة البعيدة باستخدام التنظير الشعاعي أثناء الجراحة. يجب تمرير السلك حتى الفخذ القاصي ويجب أن يكون بالمركز على كل من الصور الشعاعية الأمامية الخلفية والجانبية. [25]

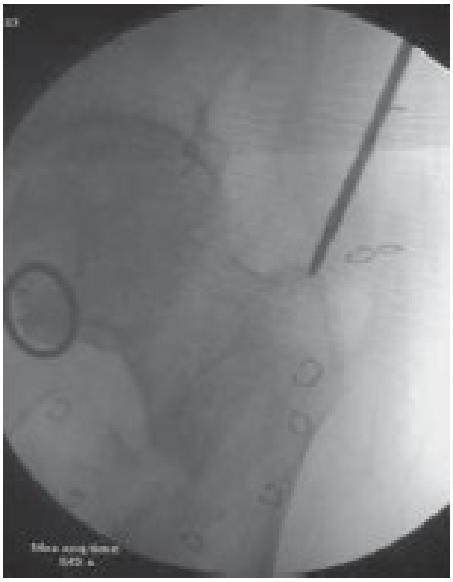

الشكل (٩): نقطة الدخول عبر المدور الكبير تكون عادةً عند ثلثه الأمامي

بمجرد وضع سلك التوجيه، يتم قياس طول السفود إما باستخدام جهاز قياس (عادةً ما يكون متوفراً مع السفود) أو باستخدام سلك موجه بنفس الطول. يتراوح متوسط أطوال السفود من ٣٨ إلى ٤٢ سم.

باستخدام الأشعة السينية لعظم الفخذ، يمكن للجراح تقدير حجم المثقب الأولي. في حالة القنوات "الضيقة"، يجب أن يبدأ الثقب بأحجام أقل، ويمكن أن يبدأ الثقب المتتالي بدءاً من أقل حجم متاح (عادةً ٨ أو ٩ ملم). عند البدء في الثقب، يجب على الجراح الانتباه بشكل خاص إلى إبقاء المثقب في منتصف عظم الفخذ القريب لمنع الثقب من القشرة الخلفية أو الجانبية. إذا لم يمر المثقب بسهولة، فيجب على الجراح التحقق من موضعه باستخدام التنظير الشعاعي نظراً لأن المثقب قد يصطدم بالعظم القشري (عادةً من الأمام). يمكن زيادة الثقب بمقدار ١ ملم حتى يتم مواجهة "اصطكاك" مميز، وبعد ذلك يجب أن تزيد بمقدار ٠,٥ ملم. بعد نهاية الثقب، يتم إدخال

السفود، ويتم فحص موضعه قاصياً ودانياً بالقرب من موقع إدخاله. يتأكد الجراح أن السفود ليس مرتفع جداً فوق المدور الكبير والحفرة الكمثرية. بعد التأكد من الموضع الصحيح للسفود، يتم وضع البراغي القريبة، حيث يوجد مع كل جهاز أدلة تسمح بوضع البراغي القريبة، وبشكل عام يجب وضع برغي واحد على الأقل. يتم بعد ذلك تثبيت البراغي القاصية.



الشكل (١٠): صورة شعاعية توضح التثبيت النهائي لكسر جسم فخذ عبر سفود تقدمي

يجب الحصول على صور شعاعية بعد الجراحة للتحقق من محاذاة الكسر والدوران ووضع المسامير والبراغي، وكذلك لضمان سلامة عنق الفخذ. يلزم إجراء فحص سريري لدوران الورك وفحص شامل للركبة لاستبعاد إصابة

الركبة الخفية. يمكن السماح لمعظم كسور الفخذ، بغض النظر عن وجود تفتت، بتحمل الوزن مع توخي الحذر عندما تكون خطوط الكسر في حدود ٦ إلى ٨ سم من مواقع التشابك، حيث أنه في هذه الحالات يمكن أن تؤدي الضغوط الأعلى إلى مضاعفات متعلقة بالسفود أو تأخير الشفاء. يجب تزويد المرضى بتعليمات العلاج الفيزيائي لنطاق حركة الركبة والورك وتشجيعهم على ممارسة التمارين الرياضية. ينبغي النظر في الوقاية من الخثار الوريدي العميق لجميع المرضى، ما لم يكن هناك مضاد استطباب لاستعمالها. [25]

يمكن توقع شفاء عظم الفخذ في حوالي ٩٥% من الحالات، مع معدل إنتان يبلغ حوالي ١%. ويجب أن تعود حركة الركبة إلى طبيعتها بعد حوالي ١٢ أسبوعاً من الجراحة، ولكنها قد تكون محددوة لدى بعض المرضى. [26]

الاختلاطات:

- كسر عنق الفخذ الناتج عن أسباب طبية.
- سوء الدوران: يمكن تحمل سوء الدوران حتى ١٥ درجة، ولكن يجب تصحيح ما يزيد عن ١٥ درجة
- التزوي: أكبر من ٥ درجات في المستويات الإكليلية أو السهمية، ويبلغ المعدل الإجمالي لحدوثه من ٧% إلى ١١%، مع حدوث معظم تشوهات التزوي في الثلثين القريب والبعيد من عظم الفخذ.
- تفاوت طول الطرفين: حتى ١,٥ سم يعد مقبولاً، وبعد أن يتجاوز الاختلاف ٢ سم سيشتكي المرضى من أعراض سوء المحاذاة (مثل آلام الظهر أو الركبة أو الكاحل).
- الإنتان: مضاعفة نادرة ولكنها مدمرة، ويمكن علاجه بعدة طرق. فإذا كان مبكراً وكان التثبيت مستقراً، فيمكن التفكير بالعلاج بالمضادات الحيوية الموضعية والجهازية مع الاحتفاظ بالسفود، أما إذا كان واسع النطاق فيجب التفكير في استبدال السفود مع وضع سفود أكبر حجماً.
- الخثار الوريدي العميق.
- الصمة الشحمية: نادرة الحدوث

- تدني وظيفة الورك وضعف في العضلات المبعدة للفخذ والعضلات المسؤولة عن الدوران الخارجي، مع ألم المدور الكبير والفخذ، والعرج.
- سوء الالتئام
- أذيات عصبية: العصب الوركي أو الفخذي، أو العصب الفرجي عند استخدام شد مفرط
- متلازمة الحجرات. [27]

٢,٥ السفود الراجع:

جميع كسور عمود الفخذ، كما تم تصنيفها بواسطة نظام Winquist مناسبة تقنياً للتثبيت بالسفود الراجع.[28] لا يُعتبر التثبيت بالسفود الراجع معياراً للرعاية لعلاج كسور تحت المدور الأكثر قرباً، ولكن في ظروف معينة قد يكون العلاج المفضل.

تُستخدم الأشعة السينية الأمامية الخلفية والجانبية لقياس قطر برزخ القناة الفخذية وبالتالي تحديد قطر السفود التقريبي. تتراوح أقطار معظم أنظمة السفود داخل النقي من ١٠ إلى ١٣ ملم.

غالباً ما يتم تحديد طول السفود أثناء الجراحة ولكن يمكن التأكد منها عن طريق تصوير عظم الفخذ المقابل. يتم إجراء تقييم بالأشعة السينية لتحديد موقع الكسر وشكله، ويجب فحصها بحثاً عن خطوط الكسر الثانوية غير المنزاحة والتي قد تنزاح أثناء العلاج الجراحي. في بعض الأحيان، قد تلتصق شظايا الكسر في القناة وقد تحتاج إلى سحبها.

قبل تحضير الطرف المصاب، يجب على الجراح فحص الطرف المقابل لتحديد طول الفخذ الطبيعي للمريض ودورانه. يمكن تقييم طول الفخذ باستخدام مسطرة تصوير شعاعي وتنظير شعاعي أثناء العملية. يمكن تحديد الدوران الطبيعي من خلال ثني الورك والركبة والتحقق من الدوران الداخلي والخارجي الطبيعي للورك لدى المريض، ومن خلال فحص وضعية الراحة الطبيعي للقدم أثناء استلقاء المريض على طاولة غرفة العمليات.

يتم وضع المريض مستلقياً، مع ثني الركبة بزاوية ٤٠ درجة لتجنب أذية الظنبوب القريب والرضفة. يتم استخدام التنظير الشعاعي أثناء الجراحة للحصول على صورة جانبية مثالية للركبة، وتحديد خط Blumensaat بوضوح. يمكن استخدام سلك توجيه ظليل على الأشعة لتحددي مركز المحور الطويل لعظم الفخذ من أجل تحديد المستوى الصحيح لشق الجلد. يتم استخدام دبوس توجيه لتمركز شق يبلغ طوله من ١,٥ إلى ٢,٥ سم فقط إنسي الخط الناصف. ثم إنشاء سديلة إنسية عبر التسليخ تحت الجلد ثم يتم إجراء بضع إنسي مجاور للوتر للسماح بدخول سلك التوجيه الأولي إلى الثلمة داخل اللقمة. [29]

يتأكد الجراح من الوضع الصحيح لسلك التوجيه الأولي على الصور الشعاعية الأمامية الخلفية والجانبية. في الصورة الجانبية، يجب أن يكون سلك التوجيه الأولي موجوداً عند ذروة خط Blumensaat، مع خط جسم الفخذ. في الصورة الأمامية، يجب أن يكون سلك التوجيه موجوداً عند منتصف أو إنسي تماماً الخط الناصف في الأخدود البكري، على خط مستقيم مع عمود الفخذ. على الصورة الأمامية، يتم تحريك التنظير الشعاعي بشكل قريب للتأكد من توجيه سلك التوجيه نحو مركز القناة. عند البدء في حفر سلك التوجيه الأولي، يجب أن تنخفض يد الجراح قليلاً لمنع السلك من الدخول للرباط الصليبي الخلفي، وتُرفع اليد بمجرد دخول السلك إلى القشر، بحيث يكون في خط واحد مع جسم الفخذ. بمجرد وجود سلك التوجيه الأولي بالمنتصف على الصور الأمامية الخلفية والجانبية، يتم تمرير السلك إلى جسم الفخذ البعيد. يتم وضع مبعد للأنسجة الرخوة فوق سلك التوجيه الأولي لحماية وتر الرضفة أثناء الثقب.

يتم استخدام المثقب لإنشاء الفتحة الأولية، وبمجرد إنشاءها، يتم تمرير سلك توجيه ذو طرف خرزي Beaded-tip إلى مستوى الكسر.

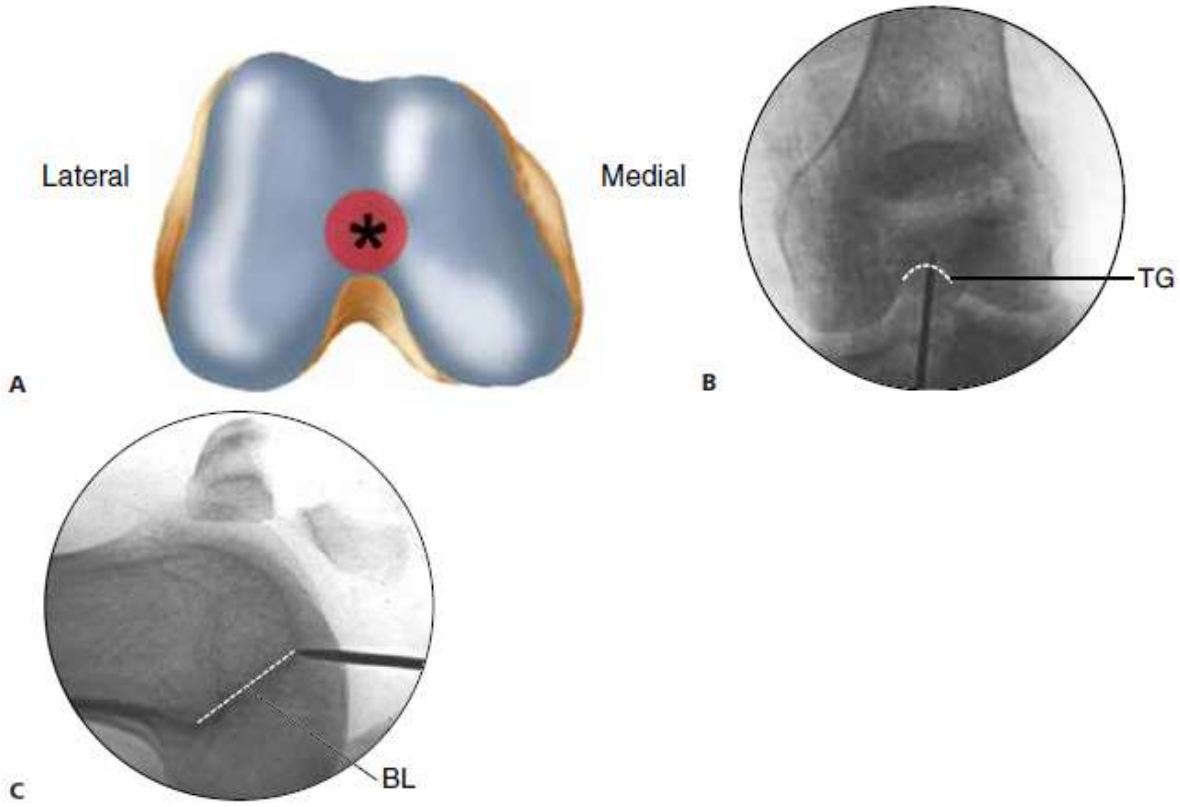

الشكل (١١): (A) عظم الفخذ القاصي كما هو موضح من النهاية، مع تحديد نقطة البداية المثالية للتثبيت الراجع لعظم الفخذ (*) مباشرةً أمام مرتكز الرباط المتصالب الخلفي. (C&B) صور شعاعية أمامية خلفية وجانبية مع وضع سلك التوجيه الأولي عند نقطة البداية المثالية للتثبيت الراجع لعظم الفخذ. يتم تحديد المعلم الشعاعي للأخدود البكري (TG) على الصورة الشعاعية الأمامية الخلفية وخط Blumensaat (BL) على الصورة الشعاعية الجانبية.

يتم استخدام الشد لاستعادة الطول، ويجب على الجراح التأكد من استخدام التخدير الكافي (الشلل الكامل). هناك العديد من قوى العضلات المشوهة، اعتماداً على مستوى الكسر. وإذا لم يكن من الممكن رد الكسر بالشد اليدوي أو الدفع بالمطارق فهناك بعض المناورات (مثل دوران عظم الفخذ القريب للخارج بعد كسور تحت المدور العالية وكسور جسم الفخذ القريبة، عطف العضلة الحرقفية القطنيو مع دوران داخل في كسور جسم الفخذ القريبة). وقد تتطلب بعض الكسور فتح موقع الكسر للحصول على رد. يمكن تقييم استعادة الطول والدوران الصحيح سريرياً

وشعاعياً من خلال فحص قطر قشر عظم الفخذ إنسياً ووحشياً عن كثب، والتأكد من أنهما متساويين في الطرف القريب والبعيد من الكسر. [29]

بمجرد رد الكسر على الصور الأمامية الخلفية والجانبية، يقوم الجراح بتمرير سلك توجيهي إلى النهاية أسفل مستوى الحفرة الكمثرية. يتم ذلك للتأكد من إجراء التوسيع بعد مستوى المدور الصغير، حيث تتوقف الموسعات عند الجزء المخرز من سلك التوجيه.

يجب أن تبدأ عملية التوسيع باستخدام مثقب قطع نهائي (عادةً ما يكون حجمه ٨ ملم أو ٩ ملم قطراً). يجب الحفاظ على رد الكسر طوال عملية التوسيع لتقليل التوسيع اللامركزي. يجب إجراء التوسيع ببطء وبزيادات قدرها ٠,٥ ملم لمنع النخر الحراري. يتم تحديد قطر السفود التقريبي بناءً على القياس قبل الجراحة للبرزخ الفخذي. يجب تحديد قطر السفود النهائي بناءً على حجم الموسع الذي يوفر اصطكاك القشر البدئي. يتم توسيع القناة بمقدار ١,٠ إلى ١,٥ ملم فوق قطر السفود المحدد.

يمكن تحديد طول السفود بطرق متعددة:

- يمكن وضع مسطرة شفافة للأشعة على الجانب الأمامي من عظم الفخذ. يجب أن ينتهي السفود فوق مستوى المدور الصغير على الصور الشعاعية الأمامية الخلفية ويجب قياسه بحيث يكون عميقاً حتى ذروة خط Blumensaat في الصور الجانبية.
- أو بدلاً من ذلك، يمكن إدخال سلك توجيه ثانٍ بنفس الطول في الركبة لينتهي بعمق حتى ذروة خط Blumensaat في الصور الجانبية. يتم تثبيت سلك التوجيه الإضافي هذا عند مستوى سلك التوجيه الموجود بالفعل. يتم قياس الجزء البعيد عن سلك التوجيه الموجود ليعادل كمية سلك التوجيه في القناة الفخذية. [29]

بالإضافة إلى ذلك، تحتوي العديد من أنظمت التثبيت بالسفود على أدلة قياس خاصة بالنظام موضحة في أدلة تقنياتها. إذا كان القياس بين أحجام السفود، يتم اختيار السفود الأقصر، ويمكن إضافة طول بقلنسوة طرفية إذا لزم الأمر.

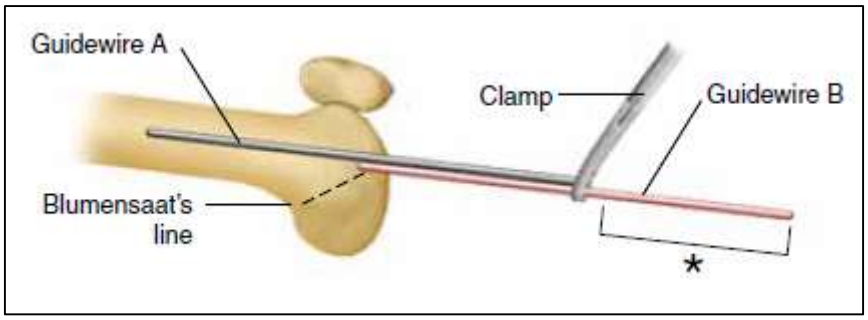

الشكل (١٢): شكل ترسيمي لمنظر جانبي للركبة، للحصول على قياس طول الفخذ باستخدام تقنية السلكين الموجهين

بمجرد تحديد حجم السفود، يتم إدخال السفود فوق سلك التوجيه ويجب أن يمر بسهولة نسبية. إذا لم يتقدم السفود بسهولة، يقوم الجراح بتقييم دقيق واسطة التنظير الشعاعي لإعادة رد الكسر ووضع السفود. يتم تقييم عمق دخول السفود على الصورة الجانبية للركبة، حيث يجب أن ينتهي السفود بالقرب من ذروة خط Blumensaat لضمان توضعه تحت اللقمة. يتأكد الجراح أن طول الكسر ومحاذاته تم استعادتهما على الصور الشعاعية الأمامية والجانبية كما يتأكد أن النهاية القريبة للسفود تتوضع عند أو أعلى مستوى المدور الصغير. يتم تقديم السفود إذا لم تتوضع النهاية القريبة عند أو أعلى مستوى المدور الصغير. إذا بقي هذا الظفر غائراً، فيمكن اختيار قلنسوة للنهاية لزيادة طول السفود. يجب توخي الحذر للبقاء أسفل مستوى الحفرة الكمثرية لتجنب بروز السفود القريب. يتم قفل السفود من الطرف البعيد باستخدام أدلة التشابك البعيدة. يُستخدم عادةً مسمار تشابك واحد من الإنسي للوحشي في حالة كسور أوسط جسم الفخذ المستعرضة، ومسمار تشابك ثاني من الأمام والوحشي إلى الخلف والإنسي لكسور الفخذ المفتتة أو القاصية. بمجرد اكتمال تثبيت مسمار التشابك البعيد، يعيد الجراح تقييم رد الكسر باستخدام التنظير الشعاعي. ثم يتم إجراء التثبيت بالبراغي المتشابكة القريبة في المستوى الأمامي الخلفي. بعد غسل الجرح، تُغلق لفافة الركبة بخيوط قابلة للامتصاص ٠ أو ١-٠، ثم تغلق طبقة تحت الجلد بخويط قابلة

للامتصاص ٢-٠، ثم يمكن إغلاق الجلد بدبابيس جراحية. يمكن إغلاق شقوق البراغي المتشابكة بخيوط قابلة للامتصاص ٢-٠ لتحت الجلد ودبابيس جلدية. يتم إجراء فحص متكرر لثباتية الركبة قبل مغادرة غرفة العمليات.

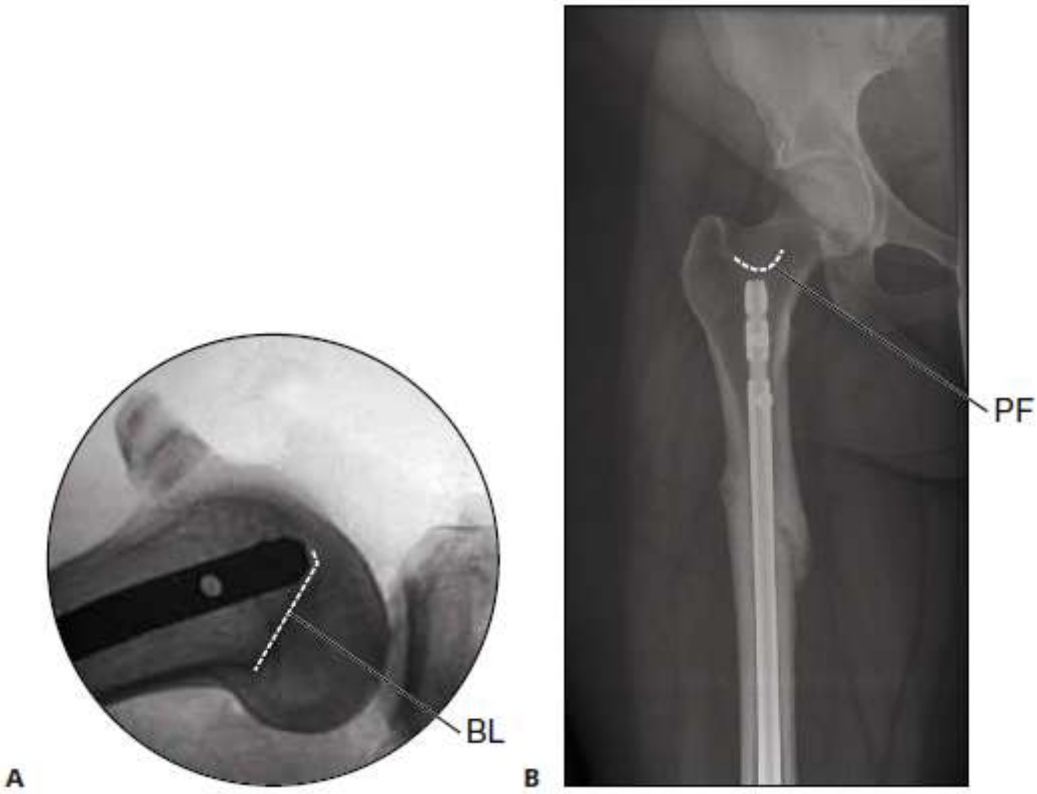

الشكل (١٣): (A) صورة شعاعية جانبية للركبة بعد الجراحة، تُظهر عمق إدخال سفود الفخذ الراجع الصحيح إلى عمق خط Blumensaat (BL). (B) صورة شعاعية أمامية خلفية بعد الجراحة للورك، تُظهر عمق إدخال سفود الفخذ الراجع الصحيح فوق المدور الصغير لعظم الفخذ ولكن أسفل مستوى حفرة العضلة الكمثرية (PF).

يمكن البدء بالعلاج الفيزيائي لنطاق حركة الركبة الفاعل والمنفعل في اليوم الأول بعد الجراحة، كما يمكن المشي بناءً على نمط الكسر والإصابات المرتبطة به.

بالنسبة لمعظم كسور جسم الفخذ، حتى تلك المفتتة، يمكن البدء بأمان في تحمل الوزن في فترة ما بعد الجراحة مباشرةً.

يمكن استئناف الوقاية الروتينية من الخثار الوريدي العميق بعد الجراحة، مثل الهيبارين منخفض الوزن الجزيئي، بأمان في اليوم الأول بعد الجراحة ووصفه لمدة ٦ أسابيع بعد ذلك.

تعتبر الوقاية بالمضادات الحيوية لمدة أربع وعشرين ساعة أمراً قياسياً للكسور المغلقة، بينما يبقى المرضى الذين يعانون من كسور مفتوحة يتناولون المضادات الحيوية لمدة ٤٨ ساعة بعد إجراء التنظيف الجراحي النهائي.

لا تُعرف التأثيرات طويلة الأمد للتثبيت بالسفود الراجع على وظيفة الركبة. أظهرت دراستان عشوائيتان مستقلبيتان قارنتا بين التثبيت بالسفود الراجع والمتقدم لكسور جسم الفخذ عدم وجود فرق في آلام الركبة أو وظيفة الركبة في وقت التئام الكسر، وكما كان متوقعاً كان ألم الركبة بعد الجراحة في وقت مبكر أعلى في مجموعات التثبيت بالسفود الراجع لعظم الفخذ، ولكن بحلول وقت التئام الكسر لم يكن هناك فرق كبير بين النهجين. يبدو أن معدلات التئام الكسر متكافئة باستثناء كسور عظم الفخذ القاصية فوق مستوى اللقمة، والتي استغرقت وقتاً أطول لتحقيق التئام الكسر. ويبدو أن تقنية التثبيت بالسفود الراجع تنتج معدلات سوء التئام أعلى قليلاً، حيث يُعد الدوران الخارجي والقصر والروح Varus القاصي أكثر التشوهات شيوعاً. [30]

الاختلاطات:

يمكن غالباً منع المضاعفات الأكثر شيوعاً باستخدام تقنيات جراحية دقيقة. الاهتمام بنقطة البداية الصحيحة لإدخال السفود والتأكد من بقاء الجزء البعيد من السفود تحت اللقمة هما نقطتان فنيتان رئيسيتان لتجنب مشاكل الركبة المحتملة. بروز المسمار المتشابك البعيد أمر شائع، وتختار نسبة عالية نسبياً من المرضى إزالته كإجراء ثانوي. يمكن تقييم القصر وسوء الدوران بسهولة في نهاية الإجراء وتصحيحه على الفور عن طريق مراجعة وضع البرغي أو البراغي المتشابكة القريبة. يبدو أن اختيار السفود ذا القطر الأكبر استناداً إلى ردود الفعل الناتجة عن الاصكاك القشري أثناء التوسيع يعمل على تحسين معدلات الالتحام عند استخدام تقنية التثبيت بالسفود الراجع.[4]

الجزء الثاني – الدراسة العملية

١. هدف البحث:

إن هدف هذا البحث هو مقارنة النتائج السريرية والشعاعية في استجدال كسور جسم الفخذ بين استخدام السفود المتقدم والسفود الراجع وتوضيح إيجابيات وسلبيات كل من الوسيلتين ومحاولة الوصول لاستنتاج حول الوسيلة الأفضل سريرياً وشعاعياً مع اختلاطات أقل.

٢. مناهج البحث وأدواته:

٢,١ مكان وتاريخ الدراسة: شعبة الجراحة العظمية في مشافي جامعة دمشق (المواساة الجامعي، الوطني الجامعي) ما بين ٢٠٢٤/١ وحتى ٢٠٢٥/٣.

٢,٢ تصميم الدراسة: دراسة سريرية معشاة لمجموعة من الحالات السريرية تشمل البالغين من عمر ١٨ حتى ٧٠ من كلا الجنسين ممن شُخص لهم كسر جسم فخذ حديث (أقل من ثلاثة أسابيع) من مراجعي قسم الإسعاف في مستشفى الوطني الجامعي والمواساة الجامعي.

٢,٣ مجموعة الدراسة: تشمل البالغين من كلا الجنسين من عمر١٨ سنة حتى ٧٠ سنة والمراجعين لقسم الإسعاف والعيادات في مستشفى المواساة الجامعي والوطني الجامعي بدمشق والمصابين بكسر في جسم الفخذ وتم تدبيرهم باستخدام السفود العابر للنقي إما السفود المتقدم أو السفود الراجع.

٢,٤ معايير الاستبعاد من الدراسة: تم استثناء:

- الكسور المفتوحة
- الكسور المتعددة
- شلل أو خزل سابق في الطرف المصاب
- وجود سوابق إمراضية في الفخذ (تشوهات عظمية، كسر سابق)
- تنكس الركبة والورك

٥,٢ طريقة الدراسة:

دراسة تجريبية عشوائية شملت المرضى البالغين من كلا الجنسين بعمر ١٨-٧٠ سنة المراجعين لمشفى المواساة والوطني الجامعيين بقصة كسر جسم فخذ حديث (أقل من ٣ أسابيع) واستطب لديهم وضع سفود فخذ لاستجدال الكسر.

تم تقسيم المرضى لمجموعتين، وفقاً للنهج المتبع لوضع السفود:

- المجموعة (A): مجموعة السفود المتقدم (Antegrade nailing)
- المجموعة (B): مجموعة السفود الراجع (Retrograde nailing)

حيث تم تنظيم استمارة خاصة بكل مريض، ودونت عليها المعلومات الشخصية للمريض (الاسم، العمر، الجنس، السكن)، تصنيف الكسر وفقاً لـAO/OTA، ومعلومات متعلقة بالعمل الجراحي (مدة العمل الجراحي، قطر السفود المُستخدم، كمية النزف)، الألم حول الجراحة اعتماداً على مشعر Vas Score، التحام الكسر ومدة الالتحام البدئي (اعتماداً على زوال خط الكسر، وتشكل الدشبذ على ¾ القشر)، كما تمت دراسة النتائج الوظيفية باستخدام نظام Knee Society scoring system، وأخيراً دراسة اختلاطات العمل الجراحي (عدم التحام الكسر، سوء المحاذاة، فشل التثبيت، إنتان جرح). ومن ثم تمت معالجة البيانات رياضياً للوصول لنتائج حول موضوع الدراسة

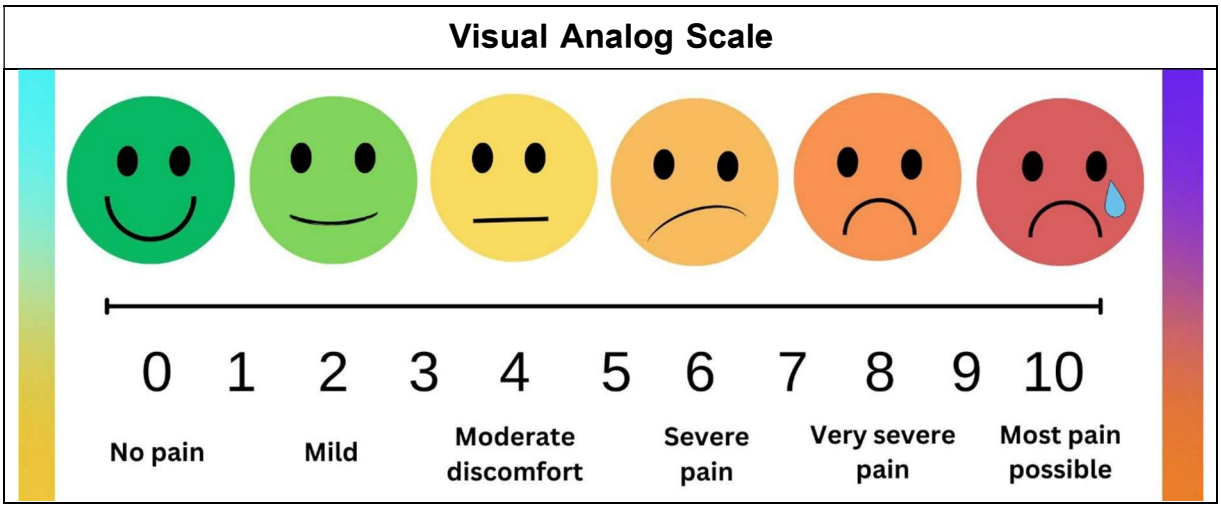

الرعاية بعد الجراحة:

بدأ إعادة التأهيل في اليوم الثاني بعد الجراحة بإجراء حركات منفعلة لمفصل الورك والركبة. وبعد التخريج، تم تشجيع المرضى على أداء تمارين رفع الساق والثني الفعال للوركين والركبتين، من نطاق حركة مقبول يتبعه زيادة تدريجية مماثلة لنطاق الطرف غير المصاب. بدأ تحمل الوزن الجزئي بمساعدة العكازات بمجرد أن أصبح الألم محتملاً، يليه تحمل الوزن بالكامل. كما تم الحصول على صور شعاعية للمتابعة كل ٦–٨ أسابيع حتى لوحظ تشكل الدشبذ العظمي مع وجود أدلة شعاعية لتلاشي خط الكسر.

٣. النتائج:

شملت الدراسة ٦٥ مريض ممن راجعوا الإسعاف الجراحي في المشافي التعليمية التابعة لجامعة دمشق بقصة كسر جسم فخذ حديث العهد (< ٣ أسابيع)، تم تصنيفهم حسب المنهج المتبع لوضع السفود إلى مجموعتين:

- المجموعة (A): مجموعة السفود المتقدم (Antegrade nailing)، وضمت ٤٥ مريض بنسبة ٦٩,٢%
- المجموعة (B): مجموعة السفود الراجع (Retrograde nailing)، وضمت ٢٠ مريض بنسبة ٣٠,٨%

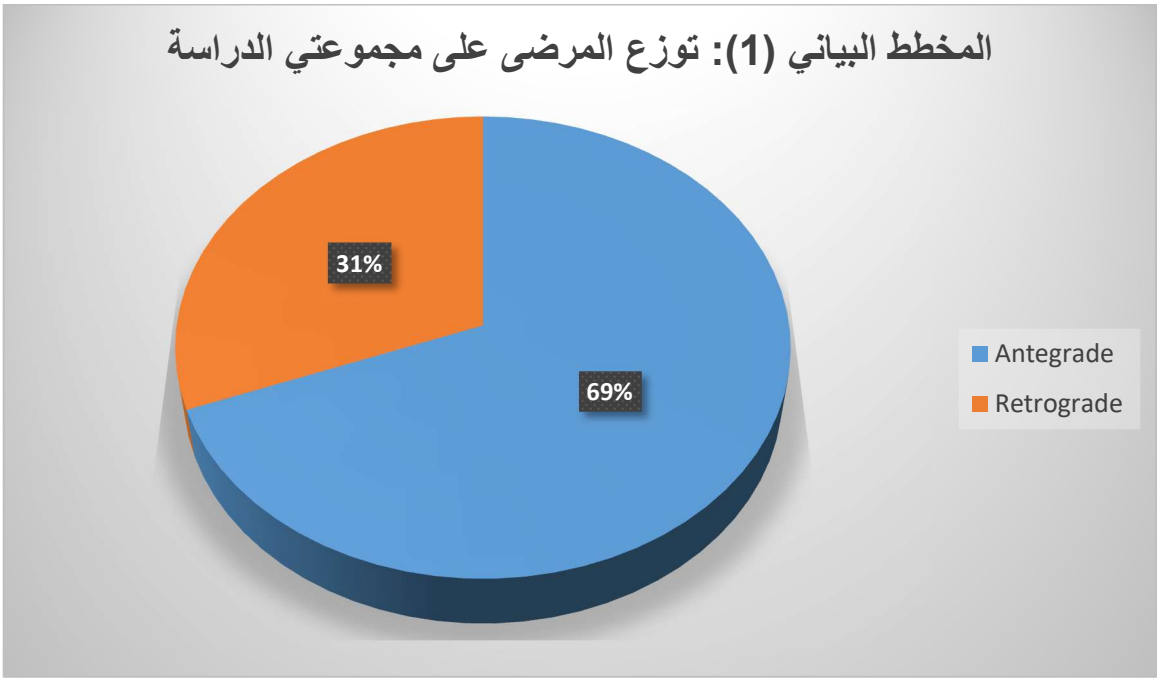

١,٣ السمات الديموغرافية لمرضى الدراسة:

غالبية المرضى المشمولين في الدراسة كانوا من الشباب (في العقدين الثالث والرابع من العمر)، بمتوسط أعمار بلغ ٣٥,٢ سنة في مجموعة السفود المتقدم، و٣٦,٧ سنة في مجموعة السفود الراجع، دون وجود فارق إحصائي هام بين مجموعتي الدراسة (P= 0.868).

باعتبار أن غالبية كسور الفخذ تنجم عن رضوض عالية الطاقة (ناجمة عن حوادث السير خاصة الدراجات النارية) فمن غير المستغرب أن غالبية مرضى الدراسة كانوا من الذكور (٧٦,٩%)، توزعوا بشكل متجانس دون وجود فارق إحصائي هام بين مجموعتي الدراسة (P= 0.977).

كذلك عند المقارنة بين مجموعتي الدراسة من حيث متوسط مشعر كتلة الجسم (BMI) لم تكن هناك فوارق هامة إحصائية، كما هو موضح في الجدول رقم (٣). مما سبق نستنتج أن العينتين كانتا مستقلتين ومنسجمتين معملياً.

الجدول (٣): السمات الديموغرافية لمرضى الدراسة:

		Antegrade	Retrograde	P-value
متوسط العمر		٣٥,٢ سنة	٣٦,٧ سنة	0.868
الجنس	**ذكر**	(%٧٧) ٣٥	(%٧٥) ١٥	٠,٩٧٧
	أنثى	(%٢٣) ١٠	(%٢٥) ٥	
متوسط BMI (كغ/م^2)		٢,٩ ± ٢٣,١٢	٣,١ ± ٢٢,٩	٠,٩٩٧

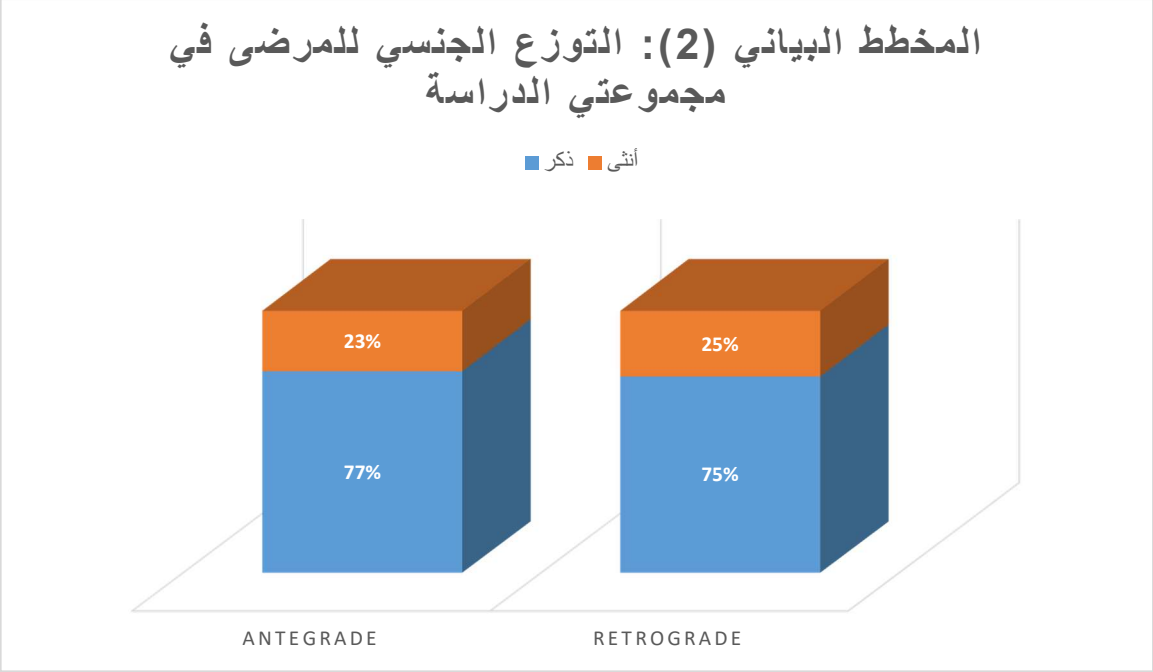

٢,٣ توزع المرضى حسب وجود أذيات مرافقة:

تم تصنيف المرضى حسب وجود أذيات مرافقة لكسر جسم الفخذ، حيث لاحظنا وجود كسر أو خلع آخر في الطرف السفلي (ظنبوب أو شظية أو ....) لدى ٧ مرضى في مجموعة السفود المتقدم (١٥,٥%)، ومريضين فقط في مجموعة السفود الراجع (١٥%)، مع عدم وجود أذيات لدى ٦٢% من مرضى مجموعة السفود المتقدم مقابل ٥٥% من مرضى مجموعة السفود الراجع. دون وجود دلالة إحصائية هامة بين المجموعتين (P= 0.085)، أي أن العينتين مستقلتين ومنسجمتين معملياً.

الجدول (٤): توزع المرضى حسب وجود أذيات مرافقة:

	Antegrade	Retrograde	P-value
لا توجد	٢٨ (٦٢%)	١١ (٥٥%)	٠,٠٨٥
كسر أو خلع آخر في الطرف السفلي	٧ (١٥,٥%)	٢ (١٥%)	
أذيات أخرى	١٠ (٢٢,٥%)	٧ (٣٠%)	

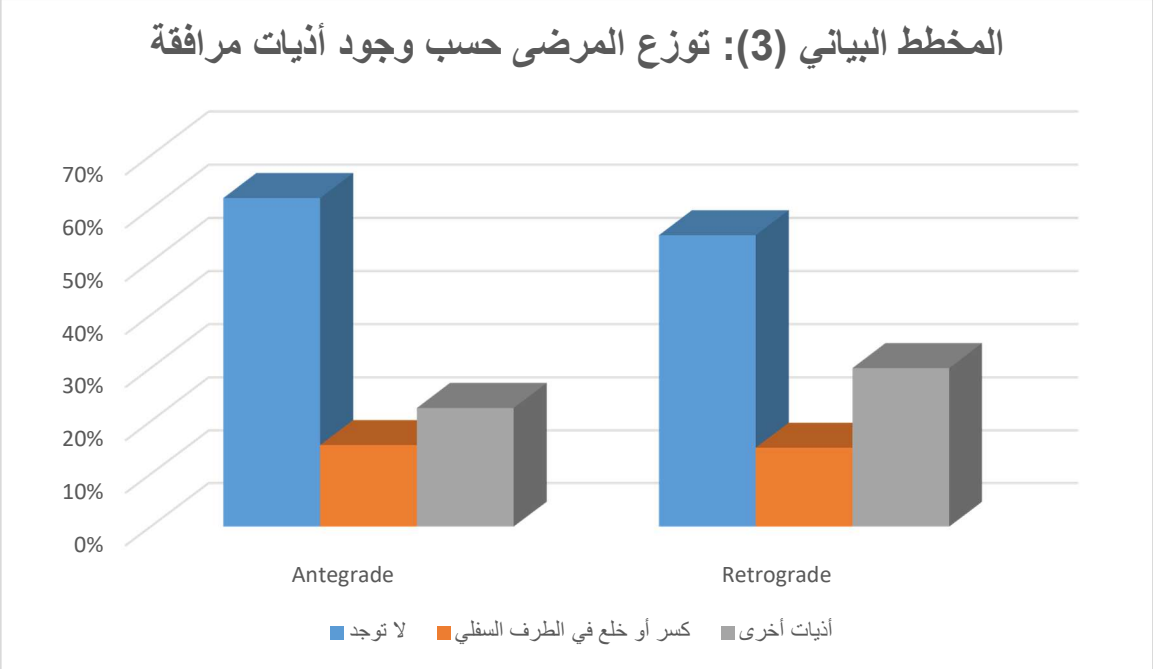

٣,٣ توزع المرضى حسب سمات الكسر:

لم يكن هناك فارق إحصائي هام بين مجموعتي الدراسة من حيث جهة الكسر، رغم أن الجهة اليمنى كانت الأشيع في مجموعة السفود الراجع (٥٥%)، مقابل اليسرى (٥٣,٤%) في مجموعة السفود المتقدم.

بدراسة نمط الكسر حسب تصنيف AO/OTA فإن معظم الكسور في الدراسة كانت من النمط A (البسيط) بنسبة ٥٦,٩% (٥٥% في مجموعة السفود المتقدم، ٦٠% في مجموعة السفود الراجع)، تلاها الكسور من النمط B (الإسفيني) بنسبة ٢٩,٢% (٣١,١% في مجموعة السفود المتقدم، ٢٥% في مجموعة السفود الراجع)، وأخيراً الكسور من النمط C (المعقد) بنسبة ١٤,٢% (١٣,٩% في مجموعة السفود المتقدم، ١٥% في مجموعة السفود الراجع). دون وجود دلالة إحصائية هامة بين مجموعتي الدراسة من حيث نمط الكسر (P= 0.722).

الجدول (٥): توزع المرضى حسب سمات الكسر:				
		Antegrade	Retrograde	P-value
الجهة	أيمن	٢١ (٤٦,٦%)	١١ (٥٥%)	0.889
	أيسر	٢٤ (٥٣,٤%)	٩ (٤٥%)	
تصنيف AO/OTA	A	25 (٥٥%)	١٢ (٦٠%)	0.722
	B	14 (٣١,١%)	٥ (٢٥%)	
	C	6 (١٣,٩%)	٣ (١٥%)	

المخطط البياني (4): توزع المرضى حسب جهة الكسر

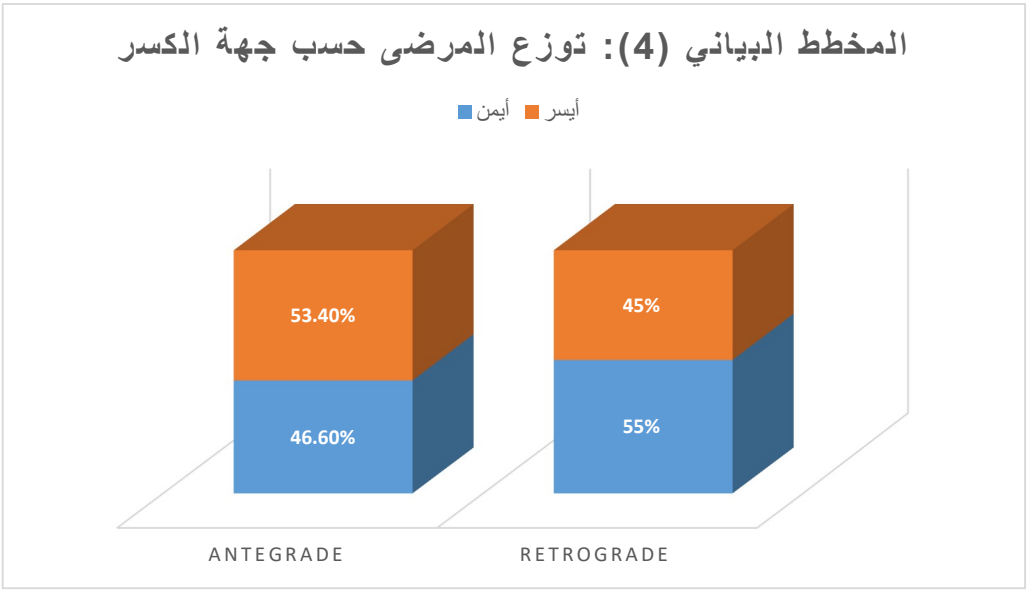

المخطط البياني (5): توزع المرضى حسب تصنيف AO/OTA

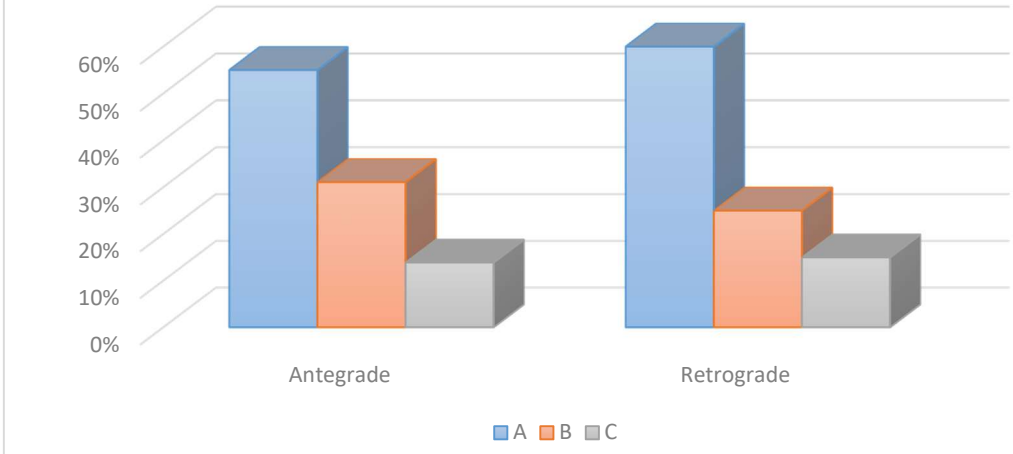

٤,٣ سمات العمل الجراحي:

متوسط مدة العمل الجراحي كان أقل في مجموعة السفود المتقدم (٧٥,١٢ ± ١٥,٣٤ د) منه في مجموعة السفود الراجع (٩٢,٤٥ ± ٢٠,١ د) مع وجود فارق إحصائي هام (P < 0.05)، كذلك كان متوسط الدم المفقود خلال الجراحة أدنى في مجموعة السفود المتقدم (٢١٢,١ ± ٥٠,٣٢ مل) منه في مجموعة السفود الراجع (٢٥٠,٤ ± ٢٣,٢ مل) لكن دون وجود فارق إحصائي هام (P= 0.07). وأخيراً كان متوسط قطر السفود أقل في مجموعة السفود المتقدم (١٠,١٢ ± ٠,٨ ملم) منه في مجموعة السفود الراجع (١١,٢ ± ٠,٠٩) مع وجود فارق إحصائي هام (P= 0.03).

الجدول (٦): سمات العمل الجراحي:

	Antegrade	Retrograde	P-value
متوسط مدة العمل الجراحي (دقائق)	٧٥,١٢ ± ١٥,٣٤	٩٢,٤٥ ± ٢٠,١	٠,٠٢
متوسط الدم المفقود خلال الجراحة (مل)	٢١٢,١ ± ٥٠,٣٢	٢٥٠,٤ ± ٢٣,٢	٠,٠٧
متوسط قطر السفود (ملم)	١٠,١٢ ± ٠,٨	١١,٢ ± ٠,٧٥	٠,٠٣

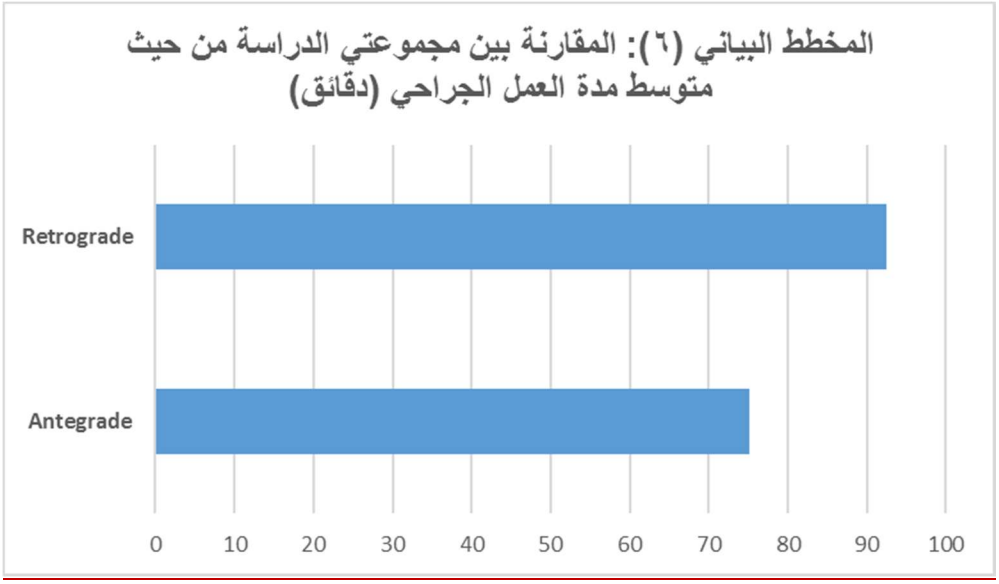

٥,٣ نتائج العمل الجراحي:

تقارب معدل الالتحام بين مجموعتي الدراسة حيث بلغ ٩١,١% في مجموعة السفود المتقدم مقابل ٩٠% في مجموعة السفود الراجع (P= 0.992)، مع حدوث أربع حالات (٨,٩%) فشل التحام أو تأخر التحام في مجموعة السفود المتقدم، اثنان منها لحدوث إنتان و أحدهم لعدم ثباتية السفود بشكل تام والأخير لعدم التزام المريض بتعليمات ما بعد العمل الجراحي (مثل حمل الوزن والتمارين الفيزيائية)، بالمقابل وجدت حالتي (١٠%) عدم التحام أو تأخر التحام في مجموعة السفود الراجع أحدها بسبب الإنتان والأخرى بسبب عدم التزام المريض بتعليمات ما بعد العمل الجراحي. حالات الإنتان تم تدبيرها عبر التنضير والغسيل والعلاج بالصادات الحيوية مع إزالة السفود والانتقال للرد المفتوح والتثبيت الداخلي بعد شفاء الإنتان.

كان متوسط المدة حتى حدوث الالتحام البدئي (المحدد بتشكل دشبذ أكثر من ¾ منطقة الكسر) أدنى في مجموعة السفود الراجع (١٧,٤ ± ٣,٢ أسبوع) منه في مجموعة السفود المتقدم (١٨,٢ ± ٤,٣ أسبوع) دون وجود دلالة إحصائية هامة (P= 0.09)

تم تقييم شدة الألم لدى المرضى بعد التداخل الجراحي بأسبوعين عبر مشعر VAS Score حيث أبدى غالبية المرضى عن وجود ألم خفيف محمول، حيث بلغ متوسط قيمة مشعر VAS Score في مجموعة السفود المتقدم (٢,٢ ± ١,١) مقابل (٣,١ ± ١,٤) في مجموعة السفود الراجع، دون وجود فارق إحصائي هام (P= 0.11).

كما تم تقييم وظيفة الركبة من خلال مشعر KSS ورغم أنه كان أفضل في مجموعة السفود المتقدم (٩٥ ± ٤) منه في مجموعة السفود الراجع (٩٠ ± ٧) إلا أن كلا النتيجتين تعبر عن نتائج وظيفية ممتازة في الركبة دون وجود فارق إحصائي هام بين المجموعتين (P= 0.08).

كانت المضاعفات أصغرية في كلتا مجموعتي الدراسة مع عدم حدوث أي حالات من سوء المحاذاة التي تتجاوز ١٠ درجات، أو تكلس هاجر، مع ذكر حالة وحيدة لحدوث آلام ورك لدى مريض من مجموعة السفود المتقدم، إضافة لحالات الإنتان سابقة الذكر التي تم تدبيرها.

الجدول (٧): نتائج العمل الجراحي:				
		Antegrade	Retrograde	P-value
معدل الالتحام (%)		٤١ (٩١,١%)	١٨ (٩٠%)	٠,٩٩٢
متوسط المدة حتى حدوث الالتحام البدئي		١٨,٢ ± ٤,٣ أسبوع	١٧,٤ ± ٣,٢ أسبوع	٠,٠٩
فشل الالتحام (%)		٤ (٨,٩%)	٢ (١٠%)	٠,٩٩٤
متوسط VAS Score		٢,٢ ± ١,١	٣,١ ± ١,٤	٠,١١
متوسط KSS		٩٥ ± ٤	٩٠ ± ٧	٠,٠٨
المضاعفات	إنتان عميق	٢ (٤,٤%)	١ (٥%)	٠,٨٣
	إنتان سطحي	٤ (٨,٨%)	٢ (١٠%)	
	سوء محاذاة	–	–	
	تكلس هاجر	–	–	
	آلام ورك	١ (٢,٢%)	–	
	أذية وعائية	–	١ (٥%)	

المخطط البياني (7): المقارنة بين مجموعتي الدراسة من حيث معدل الالتحام

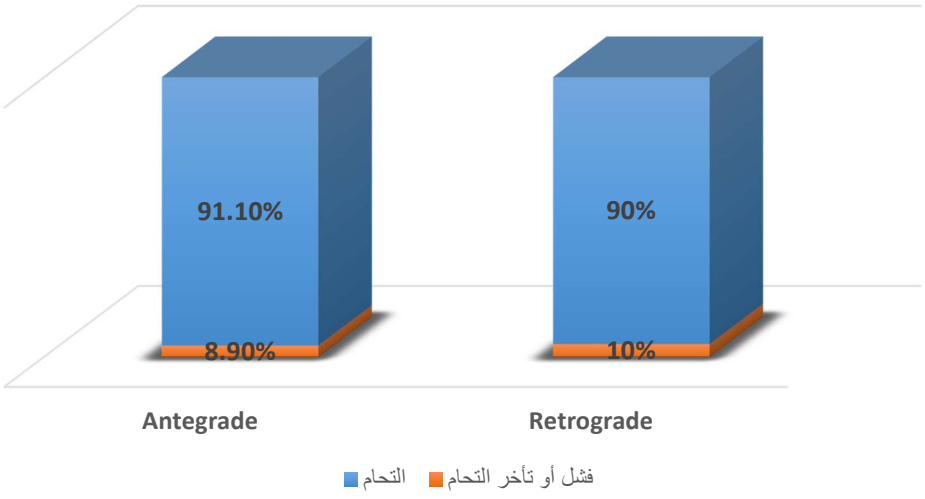

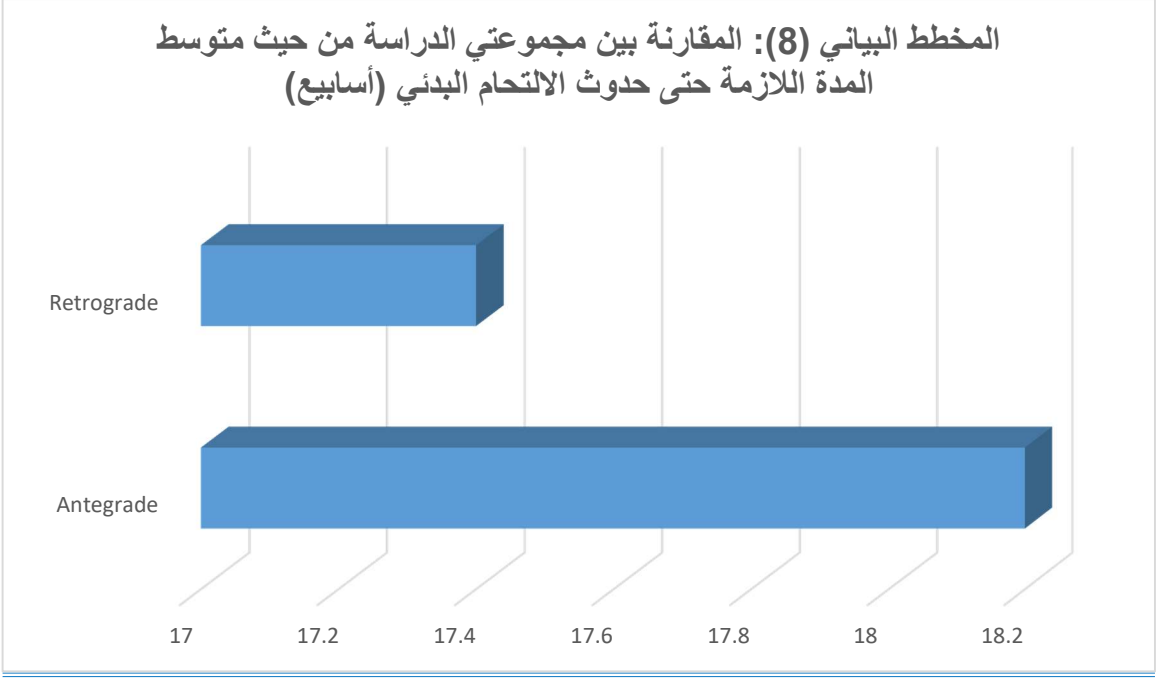

٤. المناقشة والمقارنة مع الدراسات العالمية:

يتفق الجميع على أن التثبيت بالسفود داخل النقي هو أفضل طريقة لتدبير كسور جسم الفخذ، حيث يتميز ذلك بالعديد من المزايا مثل القدرة على حمل الوزن، معدل التحام مرتفع، فقدان دم أقل، تقليل مخاطر الإنتان، وتقليل مدة الجراحة والإقامة في المستشفى. وعلى وجه الخصوص، فإن كسور جسم الفخذ يمكن إجراؤها إما بشكل متقدم Antegrade أو راجع Retrograde. ولاستخلاص نتائج أكثر موثوقية عن النهجين تمت مقارنة دراستنا مع دراسة Kim وزملاؤه [12] المنشورة عام 2018، ودراسة Dougherty وزملاؤه [13] المنشورة عام 2013، ودراسة Adesina وزملاؤه[14] المنشورة عام 2023.

٤,١ المقارنة من حيث السمات الديموغرافية للمرضى:

كان متوسط العمر متقارب في دراستنا والدراسات العالمية، حيث كان أغلبية المرضى ضمن العقد الرابع من العمر. مع ملاحظة أن الذكور كانوا أكثر عرضة للإصابة بكسر جسم الفخذ في جميع الدراسات، نظراً لأنه كسر يتطلب رض عالي الطاقة (ناجم عن حوادث الدراجات النارية مثلاً).

الجدول (٨): المقارنة بين دراستنا والدراسات العالمية من حيث السمات الديموغرافية للمرضى:									
		دراستنا		Kim		Dougherty		Adesina	
		Ante	Retro	Ante	Retro	Ante	Retro	Ante	Retro
عدد المرضى		45	20	38	22	28	53	84	154
متوسط العمر		٣٥,٢	٣٦,٧	٣٦,٢	٣٦,٧	٣٣,٦	٣٠,٥	٣٥,٤٤	٣٩,٥٨
الجنس	ذكر	%٧٧	%٧٥	%٧٦,٣	%٧٧,٢	%٨٥,٧	%٩٠,٥	%٧٠,٢	%٥١,٢
	أنثى	%٢٣	%٢٥	%٢٣,٧	%٢٢,٨	%١٤,٣	%٩,٥	%٢٩,٨	%٤٨,٨

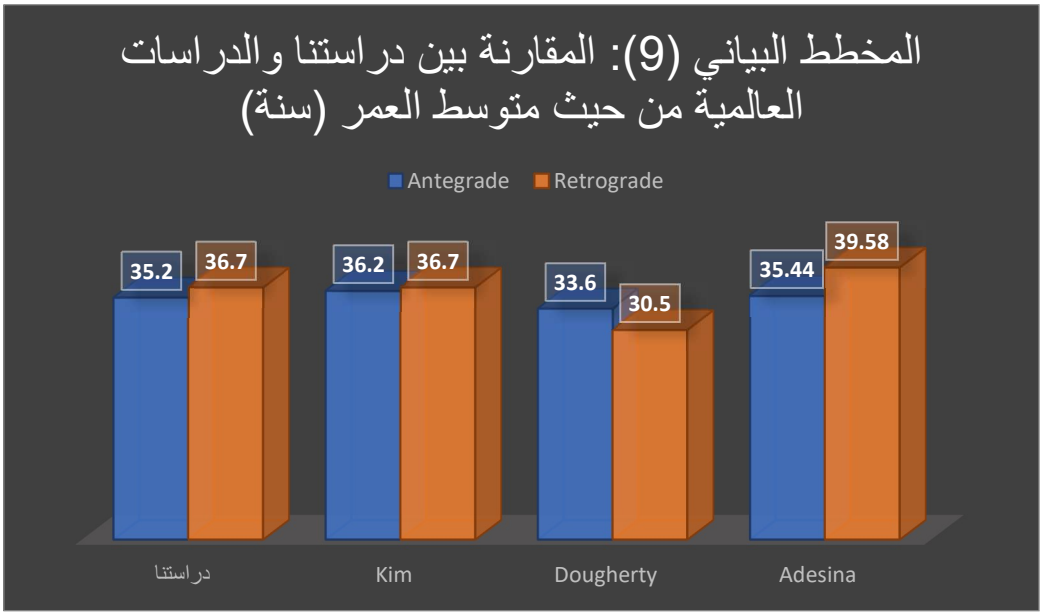

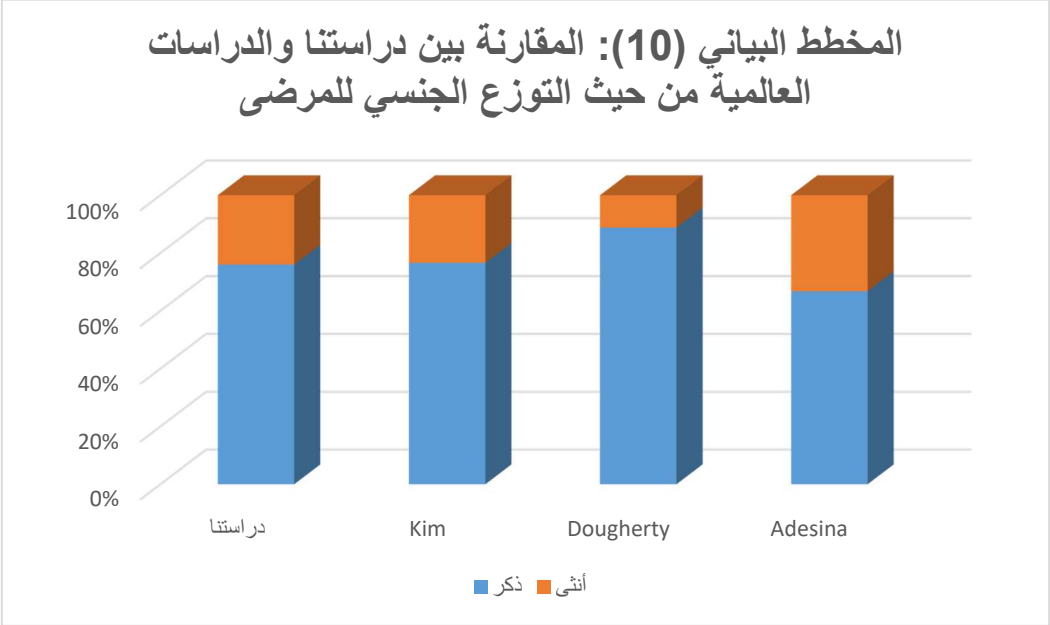

٢,٤ المقارنة من حيث وجود أذيات مرافقة:

لم يقيم كل من Kim و Dougherty مرضى دراستهم من حيث وجود أذيات مرافقة لكسر جسم الفخذ، بينما تقاربت دراستنا مع دراسة Adesina من ناحية وجود أذيات مرافقة خاصة من حيث وجود أذيات أخرى في الطرف السفلي (كسر أو خلع) دون وجود فارق إحصائي هام بين المجموعتين في كلتا الدراستين (P= 0.085 في دراستنا، ٠,٨٠٤ في دراسة Adesina).

الجدول (٩): المقارنة بين دراستنا ودراسة Adesina من حيث وجود أذيات مرافقة:

	دراستنا		Adesina	
	Antegrade	Retrograde	Antegrade	Retrograde
لا توجد	٢٨ (٦٢%)	١١ (٥٥%)	٤٧ (٥٥,٩%)	٨٣ (٥٣,٨%)
كسر أو خلع آخر في الطرف السفلي	٧ (١٥,٥%)	٢ (١٥%)	١٣ (١٥,٤%)	٢١ (١٣,٦%)
أذيات أخرى	١٠ (٢٢,٥%)	٧ (٣٠%)	٢٤ (٢٨,٧%)	٥٠ (٣٢,٦%)

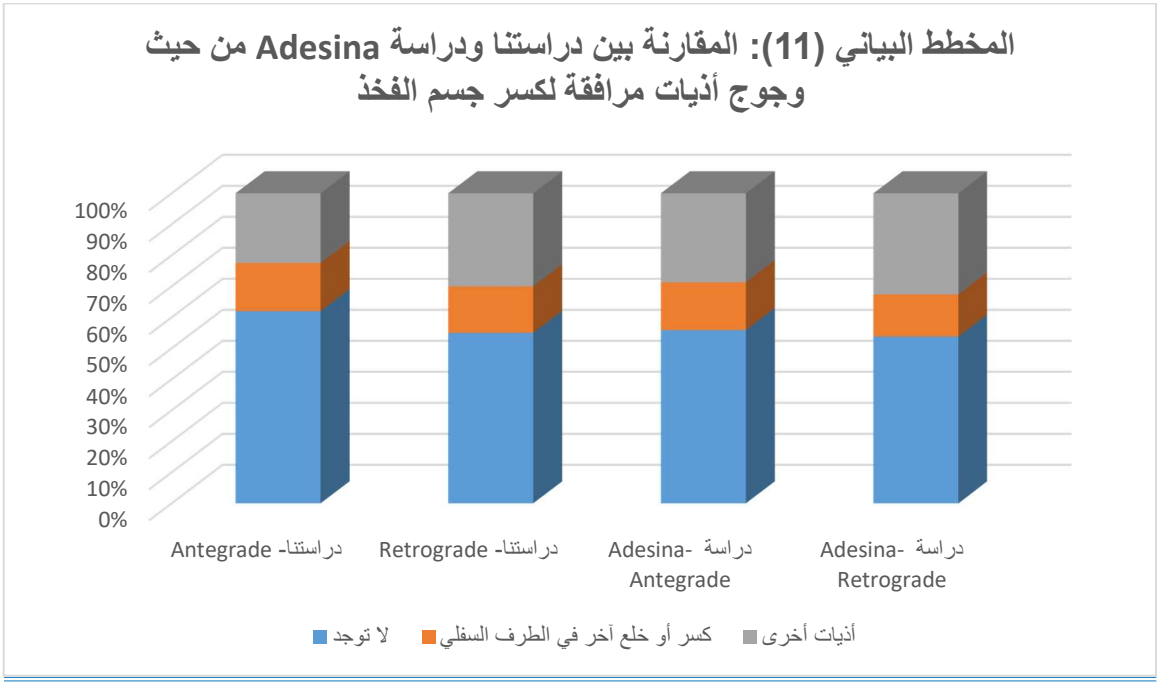

٣,٤ المقارنة من حيث سمات الكسر:

لم يقيم كل من Kim و Adesina مرضاهم من حيث جهة الكسر، بينما تقاربت النسب بين الجهتين اليمنى واليسرى في دراستنا ودراسة Dougherty دون وجود فارق إحصائي هام بين المجموعتين.

بدراسة المرضى حسب تصنيف AO/OTA، فإن الغالبية العظمى من مرضى دراستنا ودراسة Kim ودراسة Adesina كان الكسر لديهم من النمط A (البسيط) وأقلية من النمط C (المعقد) دون وجود فارق إحصائي هام بين المجموعتين في الدراسات الثلاث حيث بلغت قيمة P (٠,٧٢٢ في دراستنا، ٠,٢٥٧ في دراسة Kim، ٠,٢٦٥ في دراسة Adesina).

الجدول (١٠): المقارنة بين دراستنا والدراسات العالمية من حيث سمات الكسر:

		دراستنا		Kim		Dougherty		Adesina	
		Ante	Retro	Ante	Retro	Ante	Retro	Ante	Retro
الجهة	أيمن	%٤٦,٦	%٥٥	–	–	%٥٠	%٤٧,١	–	–
	أيسر	%٥٣,٤	%٤٥	–	–	%٥٠	%٥٢,٩	–	–
تصنيف AO/OTA	A	%٥٥	%٦٠	%٦٥,٧	%٤٥,٤	–	–	%٥١,١	%٤٠,٩
	B	%٣١,١	%٢٥	%٢٣,٦	%٣١,٨	–	–	%٣٩,٢	%٤٤,٨
	C	%١٣,٩	%١٥	%١٠,٧	%٢٢,٨	–	–	%٩,٧	%١٤,٣

المخطط البياني (12): المقارنة بين دراستنا والدراسات العالمية من حيث تصنيف الكسر

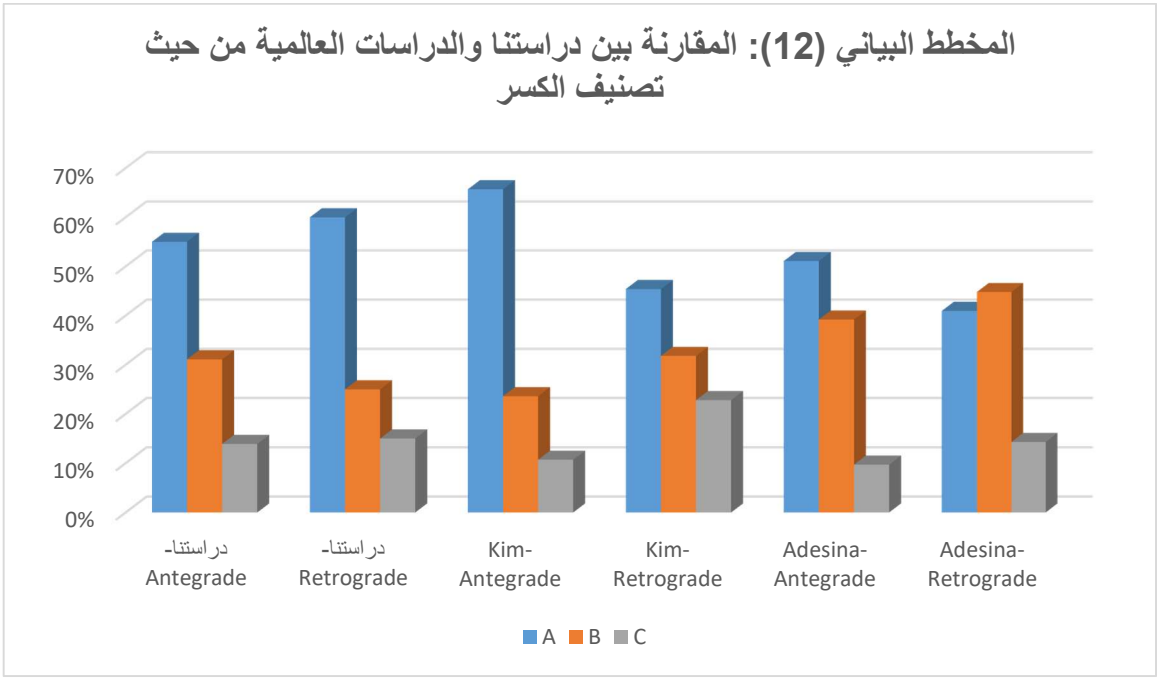

٤,٤ المقارنة من حيث سمات العمل الجراحي:

اختلفت دراستنا تماماً مع الدراسات العالمية من حيث متوسط مدة العمل الجراحي، ففي دراستنا كانت مدة العمل الجراحي أطول في مجموعة السفود الراجع منه في مجموعة السفود المتقدم (٩٢,٤٥ مقابل ٧٥,١٢ دقيقة) مع وجود فارق إحصائي هام (P= 0.02)، بينما في دراسة Adesina كان العكس تماماً حيث كانت مدة العمل الجراحي أطول في مجموعة السفود المتقدم (٨٤,٠٤ مقابل ٦٣,٩ دقيقة) مع وجود فارق إحصائي هام (P= 0.00)، بينما في دراسة Dougherty كان متوسط مدة العمل الجراحي متقارباً بين المجموعتين دون وجود فارق إحصائي هام (P= 0.7) مع ملاحظة أن متوسط مدة العمل الجراحي كان أطول نسبياً مقارنةً بدراستنا ودراسة Adesina. رغم أن إدخال السفود بالطريق الراجع أسهل تكنيكياً من الطريق المتقدم إلا أن أغلب الحالات في مشفانا كانت تُجرى عبر نهج السفود المتقدم، حيث أن نهج السفود الراجع أقل إجراءً لدينا وبالتالي ذلك قد يفسر تفاوت النتائج بين دراستنا والدراسات العالمية.

لم يكن هناك فارق هام ذا دلالة إحصائية بين مجموعتي التداخل في دراستنا ودراسة Dougherty من حيث متوسط الدم المفقود خلال الجراحة حيث بلغت قيمة P (٠,٠٧ في دراستنا، ٠,٠٦ في دراسة Dougherty)، حيث بلغ متوسط الدم المفقود خلال الجراحة (٢١٢,١ مل في مجموعة السفود المتقدم، ٢٤٠,٥ مل في مجموعة السفود الراجع) وفي دراسة Dougherty (٣٦٤ مل في مجموعة السفود المتقدم، ٢٢٣ مل في مجموعة السفود الراجع).

متوسط قطر السفود كان أكبر في مجموعة السفود الراجع منه في مجموعة السفود المتقدم في دراستنا (١١,٢ مقابل ١٠,١٢ ملم) ودراسة Adesina (١٠,٥٣ مقابل ١٠,٠٨ ملم) مع وجود دلالة إحصائية هامة في كلتا الدراستين حيث بلغت قيمة P (٠,٠٣ في دراستنا و٠,٠٠٣ في دراسة Adesina).

الجدول (١١): المقارنة بين دراستنا والدراسات العالمية من حيث سمات العمل الجراحي:						
	دراستنا		Dougherty		Adesina	
	Ante	Retro	Ante	Retro	Ante	Retro
متوسط مدة العمل الجراحي (دقائق)	± ٧٥,١٢ ١٥,٣٤	± ٩٢,٤٥ ٢٠,١	١٦٤	١٦٧	± ٨٤,٠٤ ٣٤,٢	٣٩,٦ ± ٦٣,٩
متوسط الدم المفقود خلال الجراحة (مل)	± ٢١٢,١ ٥٠,٣٢	± ٢٥٠,٤ ٢٣,٢	٣٦٤	٢٢٣	–	–
متوسط قطر السفود (ملم)	± ١٠,١٢ ٠,٨	± ١١,٢ ٠,٧٥	–	–	± ١٠,٠٨ ١,١٢	± ١٠,٥٣ ١,٠٨

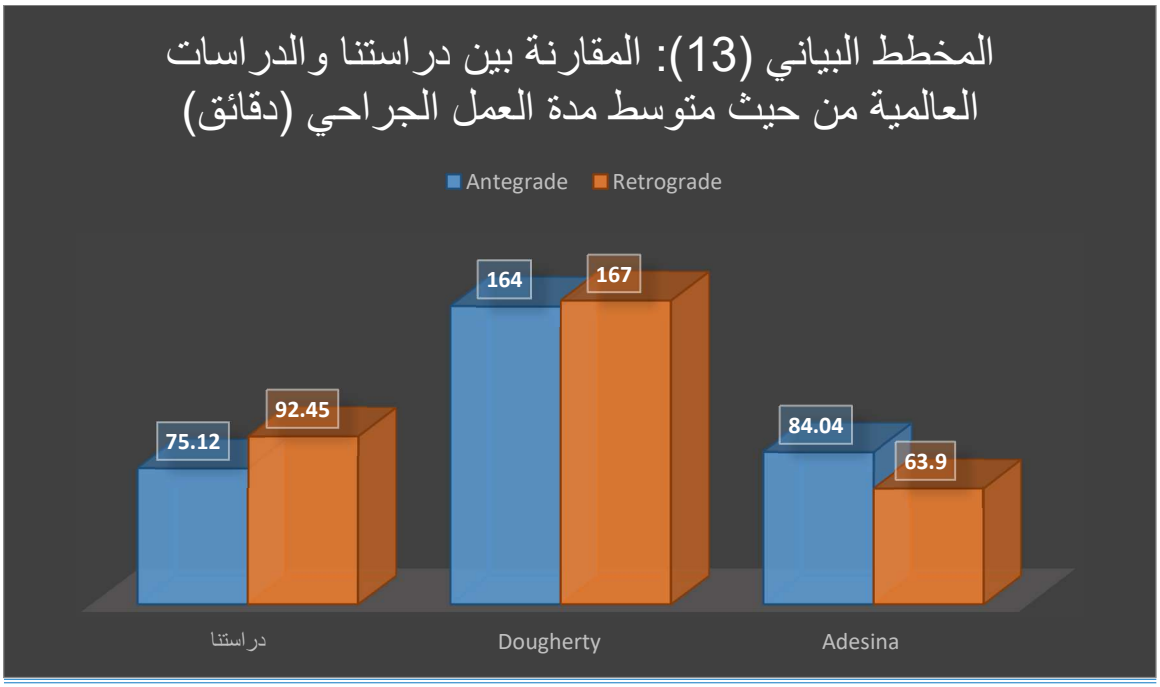

٥,٤ المقارنة من حيث نتائج العمل الجراحي:

في دراستنا تقارب معدل الالتحام بين مجموعتي الدراسة مع أفضلية طفيفة للسفود المتقدم دون وجود فارق إحصائي هام، بينما في دراسة Kim وزملاؤه كان معدل الالتحام أعلى في مجموعة السفود الراجع (٨٦,٤%) منه في مجموعة السفود المتقدم (٧٣,٧%) دون وجود فارق إحصائي هام (P= 0.251)، وفي دراسة Dougherty كذلك كان معدل الالتحام أعلى في مجموعة السفود الراجع (٩٣%) منه في مجموعة السفود المتقدم (٨٨%) دون وجود فارق إحصائي هام.

متوسط المدة حتى الالتحام البدئي كان متقارباً بين مجموعتي الدراسة مع أفضلية طفيفة لمجموعة السفود الراجع، في دراستنا ودراسة Kim دون وجود فارق إحصائي هام في كلتا الدراستين.

بقياس وظيفة الركبة بعد التداخل الجراحي اعتماداً على مشعر KSS، لم يكن هناك فارق هام إحصائياً بين المجموعتين في كل من دراستنا ودراسة Kim مع وجود أفضلية طفيفة لمجموعة السفود المتقدم، وبالمجمل كانت النتائج الوظيفية ممتازة في كلتا مجموعتي الدراسة.

الجدول (١٢): المقارنة بين دراستنا والدراسات العالمية من حيث نتائج العمل الجراحي:

	دراستنا		Kim		Dougherty	
	Ante	Retro	Ante	Retro	Ante	Retro
معدل الالتحام (%)	91.1%	90%	73.7%	86.4%	88%	93%
متوسط المدة حتى حدوث الالتحام البدئي	١٨,٢ ± ٤,٣ أسبوع	١٧,٤ ± ٣,٢ أسبوع	٢٠,٧ أسبوع	١٧,٢ أسبوع	–	–
فشل الالتحام (%)	8.9%	10%	%٢٦,٣	%١٣,٦	%١٢	%٧
متوسط KSS	٩٥ ± ٤	٩٠ ± ٧	٩٢	٩١		

لم يقيم Kim وزملاؤه المضاعفات التالية للجراحة، بينما ذكر Dougherty وزملاؤه حدووث إنتان سطحي لدى مريضين من مجموعة السفود الراجع، إضافة لحدوث حالة إنتان عميق واحدة في كلا المجموعتين تم تدبيرها عن طريق الصادات الحيوية والغسيل واستبدال السفود لاحقاً، مع ذكر حدوث أربع حالات أذية وعائية في مجموعة السفود الراجع مقابل حالتين في مجموعة السفود المتقدم، وأربع حالات من متلازمة الحجرات في مجموعة السفود الراجع مع عدم حدوثها في مجموعة السفود المتقدم، وذكر حالة واحدة لمريض حدث له آلام ورك ناجمة عن التهاب مفصلي في مجموعة السفود المتقدم. بينما ذكر Adesina وزملاؤه حالتي إنتان لدى مرضى مجموعة السفود الراجع وحالة واحدة لدى مرضى مجموعة السفود المتقدم.

بالمجمل لم يكن هناك فارق هام إحصائياً بين المجموعتين من حيث المضاعفات في الدراسات العالمية سابقة الذكر وكذلك في دراستنا، بالتالي لا توجد أفضلية لنهج على الآخر من حيث معدل المضاعفات.

المخطط البياني (14): المقارنة بين دراستنا ودراسة Kim من حيث متوسط المدة اللازمة لحدوث الالتحام البدئي

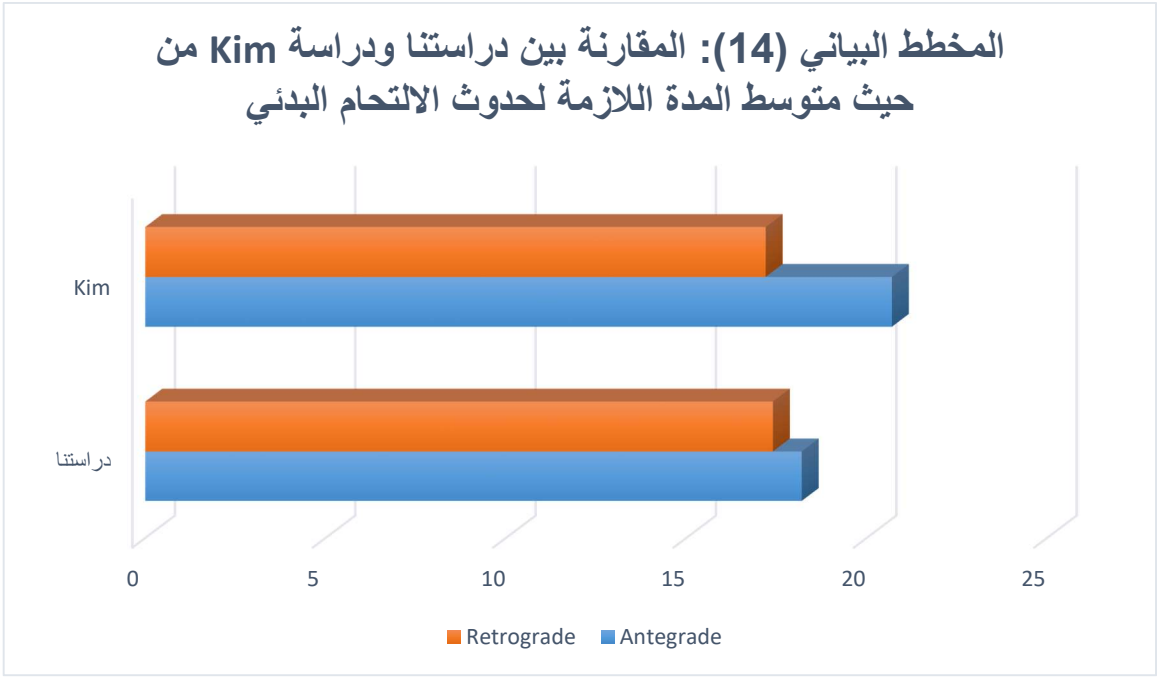

تفاوت المعلومات المذكورة في الأدب الطبي حول تأثير النهج الراجع على وظيفة الركبة، وفسر بعضهم آلام الركبة الناجمة عن تركيب السفود بالطريق الراجع بحدوث إصابة رضفية أو وترية متزامنة ناجمة عن النهج الجراحي والتسليخ، كذلك استخدام البراغي القاصية فوق مرتكز الأربطة مع إمكانية التسبب في ضعف وضمور العضلة رباعية الرؤوس الفخذية [32,31,7,4]، وذلك يوافق تحديداً مع ما جاء في دراسة Murray وزملاؤه [33] الذين

ذكروا أن سفود الفخذ بالطريق الراجع يؤدي إلى نطاق حركة ووظيفة أقل للركبة، وهذا ما لم نلاحظه في دراستنا حيث ظلت وظيفة الركبة ضمن الحدود السوية وفق مشعر KSS كما ذكرنا سابقاً.

وفيما يتعلق بحدوث الألم في الورك لدى مرضى مجموعة السفود المتقدم، يمكن تفسير ذلك من خلال النهج الجراحي وتسليخ العضلات، أو وجود خطر مرتفع لأذية العصب الجلدي الحسي الجانبي بالإضافة لضعف العضلات المبعدة التالية للتسليخ. [35,34]

تشمل أسباب فشل الالتحام عند استخدام السفود داخل النقي في كسور جسم الفخذ عوامل مرتبطة بالرض بحد ذاته أو بالمريض أو بالتداخل الجراحي. حيث يعد كل من التدخين والبدانة (BMI > ٣٠ كغ/م^{٢}) واستخدام الأدوية المضادة للالتهاب اللاستيروئيدية، وتأخر المشي عوامل متعلقة بالمريض موصوفة بالأدبيات. وتشمل العوامل المرتبطة بالجراحة نوع السفود المستخدم، قطر السفود، ومدى جودة رد الكسر. في حين تشمل العوامل المرتبطة بالرض آلية وطاقة الرض نفسه، تصنيف AO للكسر ومدى أذية الأنسجة الرخوة. [36]

إضافة للأسباب سابقة الذكر، يبقى الإنتان من أهم العوامل المهددة لنجاح التحام الكسر والتثبيت الداخلي، فمن الناحية النظرية، هناك خطر متزايد للإصابة بالتهاب المفصل الإنتاني في الركبة بعد استخدام النهج الراجع الذي يتطلب نقطة دخول داخل المفصل، والتي ليست مطلوبة في النهج المتقدم. لكن لم نلاحظ ذلك في دراستنا حيث لم يكن هناك فارق هام إحصائياً بين النهجين من حيث الإنتان. كما قيم O'Toole وزملاؤه [37] ذلك بدراستهم على ٩٣ مريض لديه كسر فخذ مع دخول عبر الركبة لإجراء التثبيت الداخلي، وقد لاحظوا حالة واحدة فقط من التهاب المفاصل الإنتاني (١,١%) لدى مريض مصاب برضوض متعددة.

٥. الإستنتاجات:

- تعد كسور الفخذ أكثر حدوثاً لدى الفئة الشابة من الذكور، كونها تنجم عن إصابات رضية عالية الطاقة (كحوادث الدراجات النارية).
- يمكن إجراء التثبيت بالسفود داخل النقي بالطريق المتقدم أو الراجع لكسور جسم الفخذ على اختلاف تصنيفهم وفقاً لـAO/OTA.
- لا فارق هام إحصائياً بين النهج المتقدم أو الراجع لسفود الفخذ في تثبيت كسور جسم الفخذ من حيث معدل المضاعفات التالية للعمل الجراحي، مدة الالتحام، نسبة الالتحام، متوسط الدم المفقود خلال العمل الجراحي.
- عند استخدام النهج الراجع في تركيب سفود الفخذ فإننا نحتاج عادةً لسفود فخذي ذا قطر أكبر من ذلك المستخدم في النهج المتقدم.
- متوسط مدة العمل الجراحي في النهج المتقدم كانت أقل من النهج الراجع، ويعزى ذلك غالباً لكونه المدخل المألوف لدى أغلب الجراحين لدينا.
- يبقى الإنتان من المحددات الهامة لنجاح العمل الجراحي، حيث لعب دوراً هاماً في فشل الالتحام، كذلك عدم التزام المريض بتعليمات ما بعد العمل الجراحي.
- رغم أن النتائج الوظيفية للركبة اعتماداً على مشعر KSS كانت أدنى في مجموعة السفود الراجع إلا أن ذلك كان دون دلالة إحصائية هامة، وظلت النتائج ممتازة.
- قد يؤثر تركيب سفود الفخذ بالطريق المتقدم على وظيفة الورك مؤدياً لآلام خاصة عند التبعيد، إلا أن ذلك كان دون دلالة إحصائية هامة.

٦. التوصيات:

- التركيز على متابعة المرضى بعد التخريج من المشفى بشكل جيد، وعند الإمكان إدخال المرضى إلى مراكز تأهيل متخصصة كما هو متبع عالمياً لتفادي حدوث أي اختلاط ناتج عن سوء التدبير.
- الحصول على نتائج موثوقة أكثر عبر إجراء دراسات معشاة بحجم عينات أكبر ولفترة متابعة أطول.
- يمكن إجراء تثبيت كسر جسم الفخذ بالطريق الراجع أو المتقدم، اعتماداً على تفضيل وخبرة الجراح وعوامل أخرى متعلقة بالمريض (مثل البدانة أو وجود أذيات مرافقة في الطرف السفلي الموافق)، دون أي تأثير على وظيفة الركبة أو معدل الالتحام.

المراجع:

1 .Giannoudis PV, Stavrou PZ, Papakostidis C (2014) Nailing of femoral shaft fractures. In: Bentley G (ed) European surgical orthopaedics and traumatology: the EFORT textbook. Springer, London, pp 2677–2697.

2 .Ricci WM, Gallagher B, Haidukewych GJ (2009) Intramedullary nailing of femoral shaft fractures: current concepts. J Am Acad Orthop Surg 17:296–305.

3 .el Moumni M, Voogd EH, ten Duis HJ, Wendt KW (2012) Long-term functional outcome following intramedullary nailing of femoral shaft fractures. Injury 43:1154–1158

4 .Ricci WM, Bellabarba C, Evanoff B, Herscovici D, DiPasquale T, Sanders R (2001) Retrograde versus antegrade nailing of femoral shaft fractures. J Orthop Trauma 15:161–169

5 .Ostrum RF, Agarwal A, Lakatos R, Poka A (2000) Prospective comparison of retrograde and antegrade femoral intramedullary nailing. J Orthop Trauma 14:496–501

6 .Herscovici D Jr, Ricci WM, McAndrews P, DiPasquale T, Sanders R (2000) Treatment of femoral shaft fracture using unreamed interlocked nails. J Orthop Trauma 14:10–14

7 .Papadokostakis G, Papakostidis C, Dimitriou R, Giannoudis PV (2005) The role and efficacy of retrograding nailing for the treatment of diaphyseal and distal femoral fractures: a systematic review of the literature. Injury 36:813–822

8 .Tornetta P III, Tiburzi D (2000) Antegrade or retrograde reamed femoral nailing. A prospective, randomised trial. J Bone Jt Surg Br 82:652–654

9 .Wolinsky PR, McCarty E, Shyr Y, Johnson K (1999) Reamed intramedullary nailing of the femur: 551 cases. J Trauma 46:392–399

10 .Ostrum RF, Maurer JP (2009) Distal third femur fractures treated with retrograde femoral nailing and blocking screws. J Orthop Trauma 23:681–684

11 .Leggon RE, Feldmann DD (2001) Retrograde femoral nailing: a focus on the knee. Am J Knee Surg 14:109–118.

12 .Kim JW, Oh CW, Oh JK, Park KH, Kim HJ, Kim TS, Seo I, Park EK (2018) Treatment of infra-isthmal femoral fracture with an intramedullary nail: Is retrograde nailing a better option than antegrade nailing? Arch Orthop Trauma Surg 138(9):1241–1247.

13 .Paul J. Dougherty, Petra Gherebeh, Mark Zekaj, Sajiv Sethi, Bryant Oliphant, Rahul Vaidya. Retrograde Versus Antegrade Intramedullary Nailing of Gunshot Diaphyseal Femur Fractures. Clin Orthop Relat Res (2013) 471:3974–3980.

14 .S. Adesina, I. Amole, O. Oyewusi, I. Adefokun, E. Odekhiran, D. Adeniji, A. Adegoke, S. Ojo, J. Owolabi, S. Eyesan. Locked intramedullary nailing of diaphyseal femur fractures without intraoperative fluoroscopy, fracture table and power reaming: retrograde affords greater procedural efficiency than antegrade approach. International Orthopaedics · May 2023 46:51–59.

15 .Nork S. Fractures of the shaft of the femur. In: Bucholz RW, Heckman JD, Court-Brown C, et al, eds. Rockwood & Green's Fractures in Adults, ed 6. Philadelphia: Lippincott Williams &Wilkins, 2006:1845–1914.

16 .CAMPBELL'S OPERATIVE ORTHOPAEDICS, TWELFTH EDITION ISBN: 978-0-323-07243-4 International Edition ISBN: 978-0-8089-2430-2 Copyright © 2013 by Mosby, an imprint of Elsevier Inc.

17 .Apley,s_system of orthopedics and fractures6,th edition. Professional guide to signs and symptoms.

18 .Winquist RA, Hansen ST Jr. Comminuted fractures of the femoral shaft treated by intramedullary nailing. Orthop Clin North Am1980; 633–648.

19 .Harris T, Ruth JT, Szivek J, Haywood B. The effect of implant overlap on the mechanical properties of the femur. J Trauma 2003;54:930–935

20 .Court-Brown CM. Femoral diaphyseal fractures. In: Browner B, Jupiter JB, Levine A, et al, eds. Skeletal Trauma: Basic Science, Management, and Reconstruction, ed 3. Philadelphia: Saunders, 2003:1879–1956.

21 .Tornetta P III, Kain MS, Creevy WR. Diagnosis of femoral neck fractures in patients with a femoral shaft fracture: improvement with a standard protocol. J Bone Joint Surg Am 2007;89A:39–43

22 .Christie J, Court-Brown C, Kinninmonth AW, et al. Intramedullary locking nails in the management of femoral shaft fractures. J Bone Joint Surg Br 1988;70B:206–210

23 .Wiss DA, Brien WW, Stetson WB. Interlocked nailing for treatment of segmental fractures of the femur. J Bone Joint Surg Am 1990; 72A:724–728.

24 .Anglen JO, Choi L. Treatment options in pediatric femoral shaft fractures. J Orthop Trauma 2005;19:724–733.

25 .Operative techniques in orthopaedic surgery, Sam Wiesel, Retrograde Intramedullary Nailing of the Femur. Chapter (9); 558-568 .

26 .Ostrum RF, Gruen GS, Zelle BA. Fractures of the femoral diaphysis. In: Baumgaertner MR, Tornetta P III, eds. Orthopedic Knowledge Update: Trauma 3, ed 3. AAOS 2005:387–395.

27 .Nork S. Fractures of the shaft of the femur. In: Bucholz RW, Heckman JD, Court-Brown C, et al, eds. Rockwood & Green's Fractures in Adults, ed 6. Philadelphia: Lippincott Williams &Wilkins, 2006:1845–1914.

28 .Winquist RA, Hansen ST, Clawson DK. Closed intramedullary nailing of femoral fractures: a report of 520 cases. J Bone Joint Surg Am. 1984;66A:529–539

29 .Operative techniques in orthopaedic surgery, Sam Wiesel, Anterograde Intramedullary Nailing of the Femur. Chapter (10); 569-581 .

30 .Tornetta P III, Tiburzi D. Antegrade or retrograde reamed femoral nailing: a prospective, randomised trial. J Bone Joint Surg Br 2000; 82B:652–654.

31 .Acharya KN, Rao MR. Retrograde nailing for distal third femoral shaft fractures: a prospective study. J Orthop Surg (Hong Kong). 2006; 14(3):253-258

32 .Clement H, Heidari N, Kosuge D, Grechenig W, Tesch NP, Weinberg AM. Anatomical structures at risk with the proud retrograde femoral nail. Arch Orthop Trauma Surg. 2011; 131(11):1539-1544.

33 .Murray P, Bergin P, Labropoulos P, Gunther S. Retrograde femoral nailing and knee function. Orthopedics. 2008; 31(10):985.

34 .Bain GI, Zacest AC, Paterson DC, Middleton J, Pohl AP. Abduction strength following intramedullary nailing of the femur. J Orthop Trauma. 1997; 11(2):93-97.

35 .Bednar DA, Ali P. Intramedullary nailing of femoral shaft fractures: reoperation and return to work. Can J Surg. 1993; 36(5):464-466.

36 .Ma YG, Hu GL, Hu W, Liang F. Surgical factors contributing to nonunion in femoral shaft fracture following intramedullary nailing. Chin J Traumatol. 2016;19(2):109-12.

37 .O'Toole RV, Riche K, Cannada LK, Hennessy M, Sciadini MF, Shi LL, et al. Analysis of postoperative knee sepsis after retrograde nail insertion of open femoral shaft fractures. J Orthop Trauma. 2010;24(11):677-82.

Abstract

- **The aim**: The aim of this study is to compare the clinical and radiological results in the treatment of femoral shaft fractures between the use of Antegrade nailing and Retrograde nailing, and to clarify the advantages and disadvantages of each method and to try to reach a conclusion about the best method clinically and radiologically with fewer complications.

- **Materials and Methods**: A randomized clinical study of a group of clinical cases including adults aged 18 to 70 of both sexes who were diagnosed with a recent femoral shaft fracture (less than three weeks) and underwent fracture fixation using intramedullary nailing, from the emergency department at National and Al-Mouwasat University Hospitals.

- **Results**: The study included 65 patients, 45 of whom were managed by Antegrade nailing and the rest by Retrograde nailing. Most of the patients were young males. The union rate was similar between the two intervention groups (91.1% in the Antegrade group, 90% in the Retrograde group), the mean time to primary union was lower in the Retrograde group without a statistically significant difference (P=0.09), the mean KSS and VAS score were similar between the two intervention groups without a statistically significant difference (P value 0.08 and 0.11, respectively), and there was no statistically significant difference between the two groups in terms of the complication rate.

- **Conclusion**: Intramedullary fixation with Antegrade or Retrograde nailing can be performed for femoral shaft fractures of different classifications according to AO/OTA, without significant differences in union rate and complications.

- **Keywords**: Femoral shaft fracture, Retrograde nailing, Antegrade nailing

Syrian Arab Republic

Damascus University

Faculty of Medicine

Department of Surgery

A comparison of clinical and radiographic results in management of femoral shaft fracture after using antegrade or retrograde femoral nailing system

(Randomized clinical trial)

Medical research achieved to get the master degree in Orthopedic surgery

Post graduate:

Mahmoud Mohammad Mahfoud

Supervisor:

Prof. Yasser Iskandar

chairman divisor surgery

Prof. Salah Al-Dien Ramadan

2025