الجمهورية العربية السورية
وزارة التعليم العالي
جامعة دمشق
كلية الطب البشري
قسم الجراحة

مقارنة الإختلاطات الناجمة عن استئصال الدرق التام وتحت التام وقرب التام في التدبير الجراحي للسلعة الدرقية متعددة العقد

Comparision of the Complications of Subtotal,Near total ,and Total Thyroidectomy in the Surgical Management of Multinodular Goiter

بحث علمي أعد لنيل شهادة الدراسات العليا "الماجستير" في الجراحة العامة

بإشراف

الأستاذ المساعد الدكتور

رضوان الأحمد

برئاسة

الأستاذ الدكتور

الحكم عبد المولى

إعداد د.مازن ديب

الإهداء.....

إلى من تجرّع الكأس فارغاً ليسقيني قطرة حب
إلى من كلّت أنامله ليقدم لنا لحظة سعادة والدي العزيز
إلى من حصد الأشواك عن دربي ليمهد لي طريق العلم

إلى من أرضعتني الحب والحنان
إلى رمز الحب وبلسم الشفاء أمي الحبيبة
إلى القلب الناصع بالبياض

إلى أول وأغلى أصدقاء عرفتهم عيناي
إلى من كانوا ومازالوا عوناً لي أخوتي
إلى ملجأي ومرشدي في محنتي

إلى الأخوة الذين لم تلدهن أمي
إلى من تحلّو بالإخاء وتميزوا بالوفاء والعطاء
إلى ينابيع الصدق الصافي أصدقائي
إلى من معهم سعدت ، وبرفقتهم في دروب الحياة الحلوة والحزينة سرت
إلى من كانوا معي على طريق النجاح والخير

إلي كل من أضاء بعلمه عقل غيره
أو هدى بالجواب الصحيح حيرة سائليي أساتذتي الكرام
فأظهر بسماحته تواضع العلماء
وبرحابته سماحة العارفين

فهرس المحتويات

الدراسة النظرية	1
مقدمة	2
الغدة الدرقية	3
التطور الجنيني للغدة الدرقية	3
مقدمة تشريحية	4
التروية الدموية	4
التعصيب	6
النزح اللمفاوي	10
البنية النسيجية للدرق	12
جارات الدرق	13
التطور الجنيني	13
تشريح وفيزيولوجيا جارات الدرق	14
السلعة الدرقية	17
المظاهر السريرية	18
الاختبارات التشخيصية	18
المعالجة	19
السلعة السمية متعددة العقد السمية	19
التحضير للعمل الجراحي	20
التقنية الجراحية	21
استئصال الدرق قرب التام	25
استئصال الدرق تحت التام	26
اختلاطات جراحة الدرق	27
النزف	27
أذية العصب الحنجري العلوي	27
أذية العصب الحنجري الراجع	29
قصور جارات الدرق	32

العاصفة الدرقية 33
النّدبة 34
الوذمة 34
التجمّع المصلي 34
الإنتان 35
الدراسة العملية 36
أهمية الدراسة 37
الهدف من الدراسة 37
مواد و مكان و طرائق الدراسة 38
النتائج 40
تحليل النتائج و المناقشة 45
الخلاصة 52
الاستنتاج 53
التوصيات 53
المراجع 55

فهرس الأشكال:

الشكل(1) يظهر فيه التطور الجنيني للغدة الدرقية وجارات الدرق من الجيوب الغلصمية.	3
الشكل(2) مقطع طولي في تشريح الغدة الدرقية والبنى المجاورة لها والتروية الدموية .	5
الشكل(3) يظهرالاختلافات الشاذة لمنشأ العصب الحنجري الراجع في الأيمن .	7
الشكل(4) يظهر العلاقة بين العصب الحنجري الراجع و فروع الشريان الدرقي السفلي في الجهتين.	8
الشكل(5):يبين العلاقة بين الفرع الخارجي للعصب الحنجري العلوي والشريان الدرقي العلوي حسب CERNEA.	9
الشكل(6) يظهر فيه تشريح عضلات الحنجرة والتعصيب .	10
الشكل(7) تظهر العقد اللمفاوية في العنق حيث قسمت الى 6 مناطق.	11
الشكل(8) يبين جارات الدرق وهي تأخذ موضعها النهائي بالعنق .	14
الشكل(9)يبين التوضعات التشريحية المنتبذة لجارات الدر ق.	16
الشكل(10)ربط الوريد الدرقي المتوسط.	22
الشكل(11) ربط القطب العلوي للفص الدرقي.	22
الشكل(12) مسار العصب الحنجري الراجع ضمن الميزابة المريئية الرغامية وتوضع جارات الدرق بالنسبة للعصب.	23
الشكل(13) ربط فروع الشريان الدرقي السفلي على سطح الدرق	24
الشكل(14) قطع رباط بيري	25

فهرس الجداول:

جدول(1) يبين أسباب السلعة الدرقية غير السمية.	17
الجدول(2) يبين توزع الحالات بين مشافي جامعة دمشق.	40
الجدول(3) يبين توزع المرضى حسب المناطق الجغرافية في سورية.	41
الجدول(4) يبين توزع المرضى حسب الفئات العمرية.	42
الجدول (5) يبين المميزات والنتائج بعد الجراحة لكل تكنيك جراحي مستخدم.	43
الجدول(6) يبين نسب اختلاطات استئصال الدرق التام وقرب التام وتحت التام عند تدبير السلعة الدرقية متعددة العقد.	44
جدول(7)يبين توزع نتائج التشريح المرضي النهائي مع العمل الجراحي المجرى للمرضى .	45

فهرس المخططات:

المخطط (1) يبين توزع السلعة الدرقية متعددة العقد حسب الجنس .	**42**
المخطط(2) يبين توزع المرضى حسب التكنيك الجراحي المستخدم .	43
المخطط(3) يبين النسب المئوية لنكس السلعة الدرقية بعد العمل الجراحي الأولي.	46
المخطط(4) يبين النسب المئوية لاعادة الجراحة واستكمال الاستئصال بعد العمل الجراحي الأولي .	47
المخطط(5) يبين النسب المئوية للنزف بعد كل تكنيك جراحي .	48
المخطط(6) يبين النسب المئوية لأذية العصب الحنجري الراجع المؤقتة حسب التكنيك الجراحي المستخدم.	49
المخطط(7) يبين النسب المئوية لأذية العصب الراجع الدائمة حسب التكنيك الجراحي المستخدم.	50
المخطط(8)يبين النسب المئوية لقصور جارات الدرق العابر حسب التكنيك الجراحي المستخدم .	51
المخطط(9) يبين النسب المئوية لقصور جارات الدرق الدائم حسب التكنيك الجراحي المستخدم.	51

الملخص(abstract)

مقارنة الإختلاطات الناجمة عن استئصال الدرق التام وتحت التام وقرب التام في التدبير الجراحي للسلعة الدرقية متعددة العقد

خلفية البحث(Background):

تشكل السلعة الدرقية متعددة العقد مشكلة سريرية شائعة تتطور في مرحلة متأخرة من السلعة الدرقية. على الرغم من ظهور استئصال الدرق التام كعلاج للسلعة الدرقية متعددة العقد من حوالي 30 سنة إلا أنّه لايزال هناك بعض الجرّاحين ممّن يفضّلون إجراء استئصال درق تحت تامبهدف الحفاظ على الوظيفة الصمّاوية للغدّة وتقليل احتمال أذيّة العصب الحنجري الرّاجع مع إنقاص احتمال حدوث قصور جارات درق بعد الجراحة.[42] على أي حال فإنّ وجود بقايا من النسيج الدرقي بعد الجراحة أو عدم استئصال الفص الهرمي يؤدي الى نكس السلعة بمعدّل18–30%

في هذه الدراسة تم مقارنة الاختلاطات التالية للجراحة ومعدل النكس لتقييم الجدوى والأمان عند اتباع كل من الإجراءات الجراحية العلاجية.

الطرق(Methods):

قُسِّم المرضى الى ثلاث مجموعات :الأولى أجري لهم استئصال درق تام وكان عددهم 87 مريضاً والثانية أجري لهم استئصال درق قرب تام وكان عددهم 33 مريضاً أما الثالثة فهي تتضمن المرضى الذين أجري لهم استئصال درق تحت تام حسب DUNHILL وكان عددهم 30 مريضاًحيث تمّت متابعة المرضى على مدى سنتين وسطياً.

تضمّنت معايير الاستبعاد من الدراسة كل من المرضى الذين لديهم سرطان درق مشخص أو مشتبه به بشدة ومرضى فرط نشاط الدرق ومرضى السلعة الدرقية الناكسة أو العقدة الدرقية الوحيدة والمرضى الذين في سوابقهم استئصال فص درقي أحادي الجانب أوبحال وجود اضطراب بوظيفة الحبل الصوتي قبل الجراحة مثبتةً بتنظير الحنجرة.

النتائج (Results):

وجد نكس بنسبة 3.3%لدى مرضى(DO) DUNHILL OPERATIONمقابل 0%لدى مرضى المجموعتين الباقيتين .تم إعادة الجراحة لدى 13% من المرضى DO.

تم توثيق شلل العصب الحنجري الراجع المؤقت في مريضين (6.6%) من المرضى الذين أجري لهم استئصال درق تحت تام مقارنة مع مرضين (2.2%)من الذين أجري لهم استئصال درق تام ومريض (3%) ممن أجري لهم استئصال قرب تام,أما بالنسبة لأذية العصب الدائمة فقد سجلت في مريض (3.3%)ممن أجري لهم استئصال تحت تام مقابل مريضين (2.2%) لمن أجري له استئصال درق تام وولم تسجل أي حالة ممن اجري له اسئصال درق قرب تام.

لم يسجل قصور جارات الدرق الدائم لدى مرضى استئصال الدرق تحت التام حسب Do بينما تم تسجيل مريض واحد (1.1%)أجري له استئصال درق تام ومريض (3%) أجري له استئصال درق قرب تام.

أما القصور العابر فقد سجل 3 حالات(10%) من مرضى استئصال الدرق تحت التام مقابل 16 حالة (18.3%) أجري لهم استئصال درق تام و 5 حالات(15.1%) أجري لهم استئصال درق قرب تام ،كما وجدت نسبة أعلى لقصور جارات الدرق الدائم وشلل العصب الحنجري الراجع المؤقتة في حال إجراء جراحة مكملة بعد استئصال درق تحت تام حيث بلغت النسبة 30% و 25% على التوالي.

الاستنتاج (Conclusion):

إنّ استئصال الدرق التّام وقرب التّام هما الخياران الأفضل لتدبير السلعة الدرقية متعددة العقد كما أن استئصال الدرق حسب dunhill مع إعطاء levothyroxine بعد الجراحة تشكّل خياراً واعداً لتدبير السلعة المعقدة الحميدة وهو بحاجة الى مزيد من الدراسات مع فترة متابعة طويلة الأمد لتحديد جدوى الlevothyroxin في تقليل نسبة النكس وبالتالي تقليل الحاجة لإعادة الجراحة مع ماتحمله من زيادة في الاختلاطات.

الدراسة النظرية

1. الدراسة النظرية:

1.1. مقدمة:

السلعة الدرقية متعددة العقد حالة مرضية شائعة خصوصاً لدى النساء بعمر متقدم
معدل انتشار السلعة الدرقية متعددة العقد أعلى في مناطق عوز اليود بصورة خاصة حيث تشاهد بعمر أبكر.
العلاج الجراحي يشمل استئصال الدرق التام وقرب التام وتحت التام و Dunhill operation بالإضافة للجراحة ,المعالجة باليود المشع تشكل بديلا مثيراً للاهتمام كونها لاتتطلب استشفاء المريض[21,12]
كما أن هناك بديل علاجي اخر هو مشاركة استئصال الدرق تحت التام مع العلاج الوقائي بال LEVOTHYROXINE[4]
بالرغم من النتائج الواعدة لهذه التقنيات العلاجية غير الجراحية إلا أن الجراحة تبقى الخيار الأفضل و خصوصاً بوجود سلعة درقية ضخمة الحجم وعدم إمكانية نفي الاصابة السرطانية.[13]
في عام 2008 وجد AGARWAL وآخرون أن استئصال الدرق التام هو الخيار الأسلم بوجود جراحين خبيرين كما أن استئصال الدرق قرب التام فعال بشكل مشابه الا أنه أكثر أماناً [1] .
بالرغم من أن استئصال الدرق تحت التام أكثر أماناُ من استئصال الدرق التام إلا انه قد يترك سرطان درق غير مكتشف في النسيج الدرقي المتبقي وهذا مما دفع المؤلفين لاقتراح استئصال الدرق التام كأفضل خيار علاجي لتدبير السلعة الدرقية الحميدة وقد نشرت العديد من الدراسات حول هذا الموضوع مؤخراً.
استنادا" الى ما تقدم اعتمدنا هذه الدراسة لمقارنة الطرق الجراحية المعتمدة بالممارسة الطبية الجراحية في مشافينا من حيث نسبة الحاجة لاستكمال الإستئصال ومن حيث الإختلاطات التالية للجراحة كأذية العصب الحنجري الراجع وقصور جارات الدرق وغيرها ومقارنة النتائج مع ما نشر في الدراسات العالمية وتحديد الطريقة الأمثل في التدبير.

1.2.الغدة الدرقية:

1.2.1.التطور الجنيني للغدة الدرقية [25] :

تنشأ الغدة الدرقية كبروز خارجي من المعي الابتدائي في الأسبوع الثالث من الحمل . وهي تنشأ عند قاعدة اللسان في منطقة الثقبة العوراء .

تتسمك خلايا الأديم الباطن في أرضية بداءة البلعوم لتشكل بداءة الدرق الأنسية التي تنزل ضمن العنق أمام التراكيب التي تشكل العظم اللامي والحنجرة . وخلال هبوطها فإن البداءة تبقى متصلة بالثقبة العوراء من خلال أنبوب مبطّن بالظهارة يعرف باسم القناة الدرقية اللسانية .

تنشأ الخلايا الدرقية الجريبية من الخلايا الظهارية المكونة للبداءة .تنشأ بداءتان جانبيتان من الجيب الغلصمي الرابع وتتحدان مع البداءة الناصفة في الأسبوع الخامس للحمل . تنشأ البداءتان الجانبيتان من الأديم الظاهر العصبي (الجسمين جانب الغلصميين) وتتطوران إلى الخلايا حول الجريبية المنتجة للكالسيتونين أو الخلايا C ,حيث يهاجران ليتوضعا في المنطقة الخلفيّة العلوية من الغدة . تظهر الجريبات الدرقية في الأسبوع الثامن للحمل , ويبدأ تشكيل الغراء الدرقي في الأسبوع الحادي عشر من الحمل .

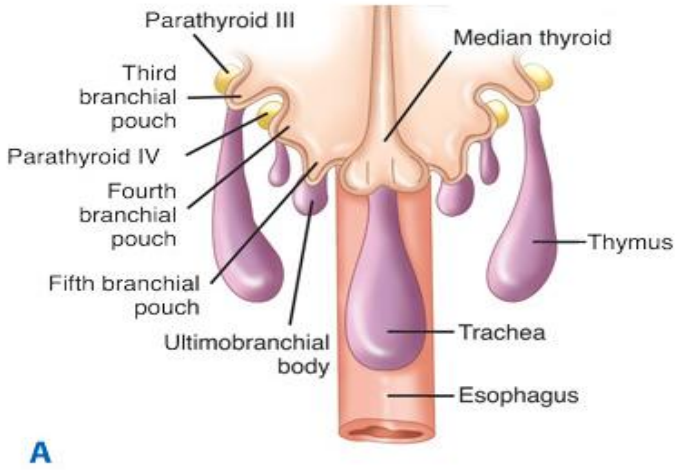

الشكل رقم (1) يظهر فيه التطور الجنيني للغدة الدرقية وجارات الدرق من الجيوب الغلصمية[20 P(3252)].

1.2.3.مقدمة تشريحية:[25]

تكون الغدة الدرقية عند البالغ بنيّة اللون وقاسية القوام.وتتوضع خلف العضلات الشريطية للعنق(القصّية الدرقية والقصيّة اللاميّة).

وتزن الغدة الدرقية الطبيعية عند البالغ 20غ ولكن يتفاوت وزن الغدة حسب وزن الجسم والوارد من اليود. يتوضع الفصّان الدرقيان قرب الغضروف الدرقي ويلتحمان على الخط الناصف في منطقة البرزخ ,والتي تتوضع في الحالات النموذجية تحت الغضروف الحلقي مباشرة. يشاهد الفص الهرمي الذي يمثّل النهاية السفلية للقناة الدرقية اللسانية في حوالي 50% من الأشخاص الذين يخضعون للتداخلات الجراحية على الغدة الدرقية . يمتد الفصان الدرقيان حتى منتصف الغضروف الدرقي في الأعلى حيث يتوضعان قرب غمد السباتي والعضلتين القترائيتين في الوحشي . تتوضع العضلات الشريطية strap muscle (القصّية اللامية , القصيّة الدرقية ,والبطن الامامي للعضلة الكتفية اللامية)في الأمام حيث تتعصب بالعروة الرقبية ansa cervicales أو العروة تحت اللسانية .تكون الغدة الدرقية محتواة في لفافة ملتصقة بشكل ضعيف بسطح الغدة , وتشتق من انشطار اللفافة الرقبية العميقة إلى انقسامين أمامي وخلفي . أما المحفظة الحقيقية للغدة فهي تتألف من طبقة رقيقة ملتصقة بسطح الغدة بشدة بحيث ترسل حجبا" تتغمد في نسيج الغدة مشكلة فصيصات كاذبة .

1.2.4.التروية الدموية[25] :

تتميز الغدة الدرقية بترويتها الدموية الغزيرة والتي تأتي عبر مجموعتين من الشرايين.

ينشأ الشريانيين الدرقيان العلويان (superior thyroid artery)من الشريانين السباتيين الأصليين في الجهة الموافقة حيث ينقسم كل منهما إلى فرع أمامي وآخر خلفي بمستوى ذروة الفصين الدرقيين.

أما الشريانان الدرقيان السفليان (inferior thyroid artery)فهما ينشآن من الجذع الدرقي الرقبي في كل جهة بعد منشئه من الشريان تحت الترقوة بمسافة قصيرة .وأخيراً هناك الشريان الدرقي الناصفthyroid ima artery, والذي ينشأ من الأبهر مباشرة أو من الشريان العضدي الرأسي الأيمن في 1–4% من الأشخاص ،حيث يدخل الدرق بمستوى البرزخ أو يحل محل شريان درقي سفلي غائب. يكون الشريان الدرقي السفلي على تجاور صميمي مع العصب الحنجري الراجع

(recurrent laryngeal nerve)مما يستوجب عزل هذا العصب قبل أن يصبح بالإمكان ربط الفروع الشريانية[12].

يتم العود الوريدي من الغدة الدرقية عبر أوردة سطحية متعددة والتي تجتمع معاً لتشكل ثلاثة أوردة :العلوي،المتوسط والسفلي .يعتبر الوريد المتوسط أقل هذه الأوردة ثباتاً ،ويصب الوريدان الدرقيان العلوي والمتوسط في كل جهة مباشرة في الوريد الوداجي الباطن.

أما الوريدان الدرقيان السفليان فهما يشكلان في كل جهة ضفيرة تصب في الوريد العضدي الرأسي الموافق.

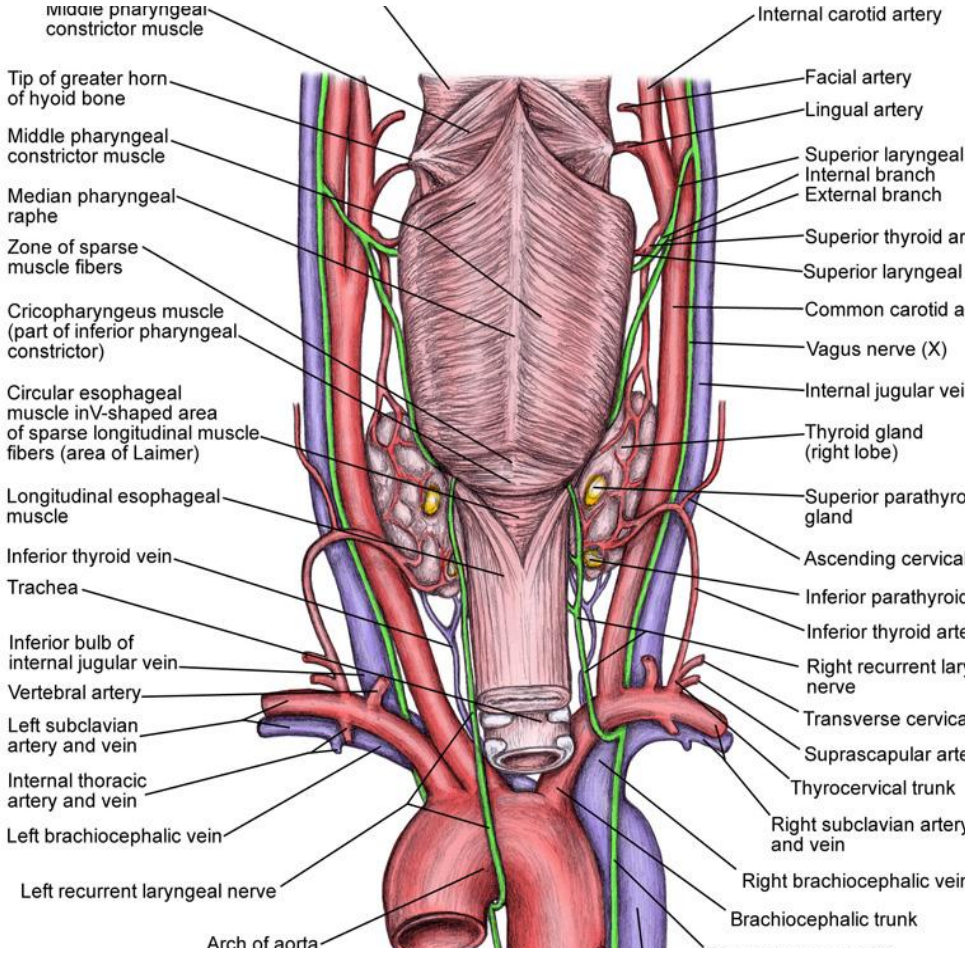

الشكل رقم(2) مقطع طولي في تشريح الغدة الدرقية والبنى المجاورة لها والتروية الدموية [25P(2331)].

1.2.4.التعصيب[25]:

ينشأ العصب الحنجري الراجع (RLN)الأيسر من العصب المبهم الأيسر عند عبوره لقوس الأبهر ، حيث يلتف حول الرباط الوريدي ويصعد باتجاه الأعلى والأنسي في العنق ضمن الميزابة الرغامية المريئية .

أماRLN الأيمن فهو ينشأ من العصب المبهم الأيمن في مكان تقاطعه مع الشريان تحت الترقوة الأيمن ،ويسير العصب خلف الشريان قبل أن يصعد في العنق حيث يكون مساره أكثر ميلانا" من العصب الحجري في الأيسر. قد يتفرع العصبان خلال مسيرهما في العنق ويمران أمام أو خلف أو بين فروع الشريان الدرقي السفلي.وقد يكون الأيمن غير راجع في 0.5–1% من الأشخاص حيث يترافق عادة مع تشوه وعائي في هذه الحالة[35].

أما الأيسر غير الراجع فهو يشكل حالة نادرة ولكن ذكرت هذه الحالة في المرضى الذين لديهم انقلاب أحشاء (SITUS INVERSUS) مع توضع قوس الأبهر في الجهة اليمنى[35].

وكما ذكرنا فقد يتفرع العصب الراجع خلال مسيره في العنق, ويجب أن يفكر الجراح بهذا الاحتمال في حال كان العصب المعزول صغير الحجم . ويتطلب عزل العصبين أو فروعهما عادة تحرير الجزء الأكثر وحشيّة وخلفية من الغدة الدرقية والذي يدعى بحدبة (Zuckerkandl) بمستوى الغضروف الحلقي . حيث تسير الأجزاء الأخيرة من العصب عادة تحت الحدبة بحيث تكون قريبة للغاية من أربطة بيري . وقد تعبر ألياف العصب الرباط في 25% من الأشخاص ,حيث تعتبر معرضة للأذية عند هذه النقطة بشكل خاص[25] .

تنتهي ألياف العصب الحنجري الراجع بدخولها إلى الحنجرة خلف العضلة الحلقية الدرقية. يعصّب العصب الحنجري الراجع جميع العضلات الداخلية للحنجرة ماعدا العضلة الحلقية الدرقية والتي تتعصب بالعصبين الحنجريين العلويين . وتؤدي أذية أحد العصبين الراجعين إلى شلل الحبل الصوتي ليتوضع قرب الخط الناصف أو بوضعية التبعيد، حيث تؤدي الوضعية الأولى إلى صوت طبيعي ولكنه ضعيف, أما وضعية التبعيد فهي تؤدي إلى بحة في الصوت مع عدم فعالية السعال.إن أذيّة ثنائية الجانب للعصب الراجع قد تؤدي إلى زوال الصوت أو انسداد الطرق الهوائية ,الذي يستوجب إجراء خزع الرغامي الإسعافي . إذا توضع كلا الحبلين بوضعية التبعيد .فمن الممكن

للهواء أن يتحرك عبر الحنجرة ولكن المريض لا يمكن أن يسعل بشكل فعال, حيث يترافق ذلك بزيادة نسبة الأخماج الناكسة في الطرق التنفسية العلوية بسبب الاستنشاق[25].

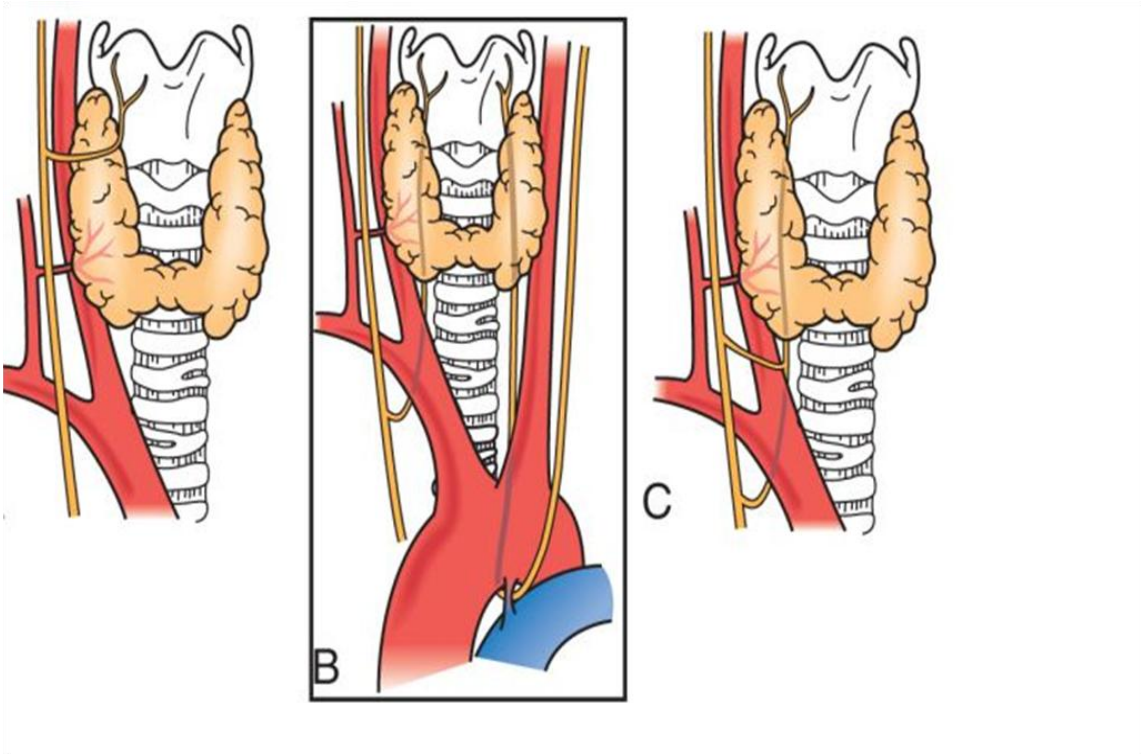

الشكل رقم(3) يظهرالاختلافات الشاذة لمنشأ العصب الحنجري الراجع في الأيمن . A العصب الحنجري الراجع لا ينشأ من المبهم.B المنشأ الطبيعي للعصب الحنجري الراجع من المبهم وذلك بعد اجتيازه العنق تحت الشريان تحت الترقوة. Cفرع غير طبيعي للعصب الحنجري الراجع يتحد مع فرع آخر طبيعي ليشكّلا القسم البعيد من العصب [25] P(3220).

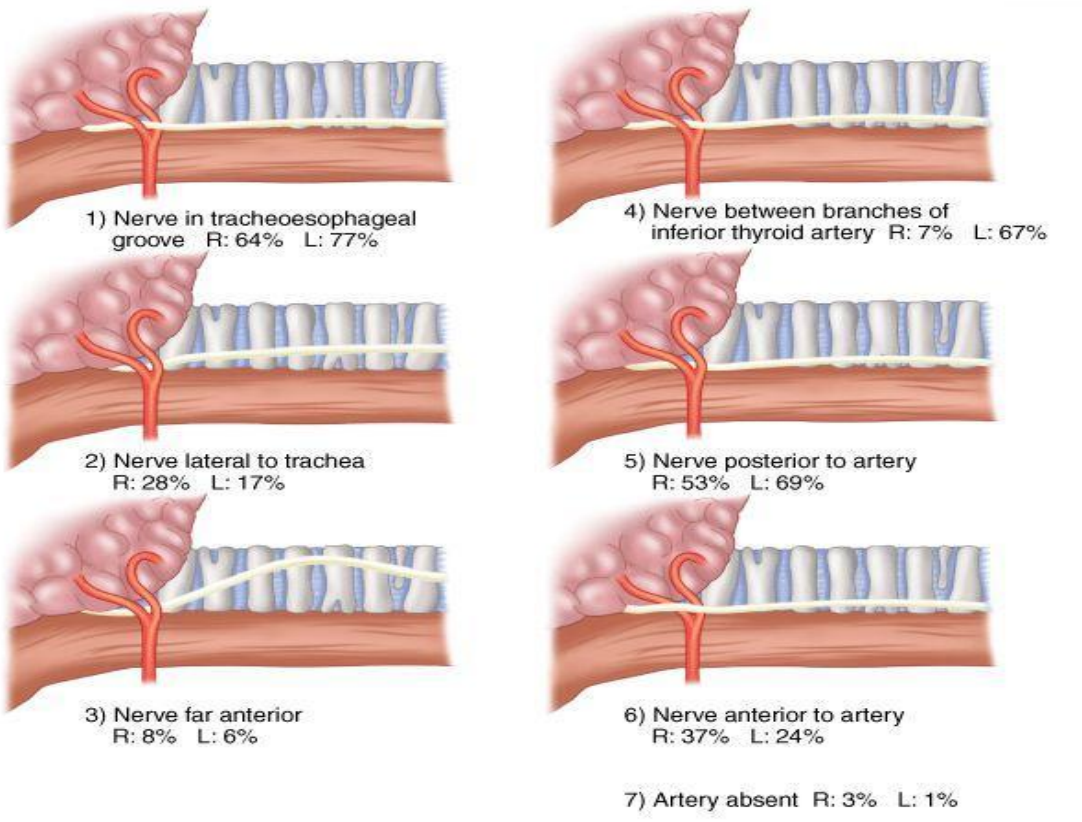

الشكل رقم(4) يظهر العلاقة بين العصب الحنجري الراجع و فروع الشريان الدرقي السفلي في الجهتين [25 P(3184)].

العصب الحنجري العلوي[7]:

ينشأ العصبان الحنجريان العلويان من العصب المبهم وبعد منشئهما عند قاعدة الجمجمة يسير كل عصب على طول الشريان السباتي الباطن لينقسم إلى فرعين بمستوى العظم اللاّمي ، يحمل الفرع الداخلي للعصب الحنجري أليافاً حسية للحنجرة فوق مستوى المزمار ، ونادراً ما يتأذى هذا الفرع في التداخلات الجراحية على الدرق , وتؤدي أذيته إلى الاستنشاق أما الفرع الخارجي للعصب الحنجري العلوي فهو يسير على المعصرة البلعومية السفلية ويتجه للأسفل مع الأوعية الدرقية العلوية قبل أن يعصب العضلة الحلقية الدرقية.

لقد اقترح Cernia وزملاؤه وضع تصنيف لوصف علاقة العصب بالأوعية الدرقية العلوية. يشاهد النمط 2a في نسبة تصل إلى 20% من الأشخاص، وفي هذا النمط يعبر العصب تحت ذروة

القطب العلوي للغدة الدرقية ممّا يجعله معرضاً للأذية. وبذلك فإن عناصر القطب العلوي يجب أن لا تربط معاً وإنما يجب أن تعزل وتقطع بشكل مفرد على سطح الغدة مباشرة مع إجراء التسليخ وحشي العضلة الحلقية البلعومية. ويدعى هذا العصب كذلك بعصب Amelita Galla Curci أو «العلامة الموسيقية العالية» وذلك نسبة لمغني الأوبرا. تؤدي أذية هذا العصب إلى العجز عن توتير الحبل الصوتي في الجهة نفسها وبالتالي صعوبة الغناء بنغمات مرتفعة وتعب الصوت خلال الكلام المطول[8].

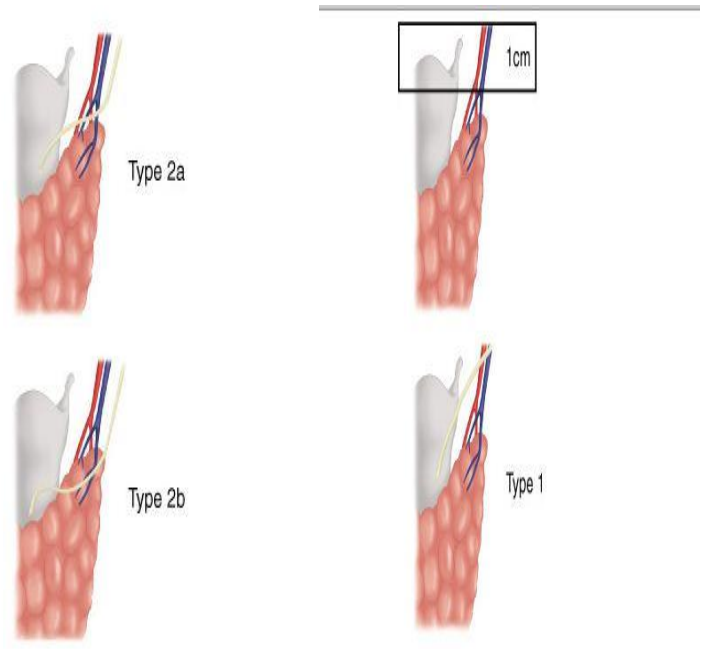

الشكل رقم(5):يبين العلاقة بين الفرع الخارجي للعصب الحنجري العلوي والشريان الدرقي العلوي حسب CERNEA[25P(3186)] .في النمط1 يعبر العصب فوق الشريان على بعد 1 سم من القطب العلوي.في النمط 2 يعبر العصب الشريان على مسافة اقل من 1 سم اعلى القطب 2a او اسفله2b.

تتلقى الغدة الدرقية تعصيبها الودي عبر الألياف الآتية من العقد الآتية من العقد الودية الرقبية العلوية والمتوسطة وتدخل الألياف إلى الغدة مع الأوعية الدموية حيث تعمل على ضبط المقوية الوعائية ، أما الألياف نظيرة الودية فهي تشتق من العصب المبهم حيث تصل إلى الغدة عبر ألياف الأعصاب الحنجرية.

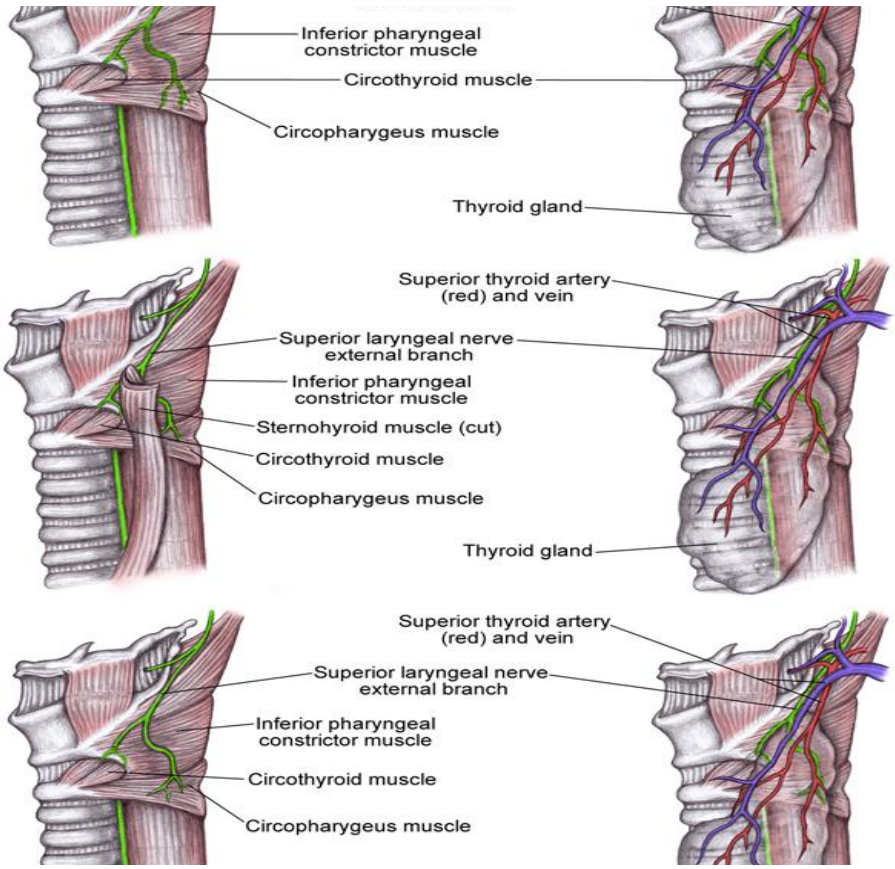

الشكل رقم (6) يظهر فيه تشريح عضلات الحنجرة والتعصيب.[25 P(2223)]

1.2.5 .النزح اللمفاوي :

تصدر عن الغدة الدرقية شبكة غزيرة من الأوعية اللمفاوية تصل الأوعية اللمفاوية داخل الدرق بين الفصين الدرقيين عبر البرزخ, وهي أيضاً تصرف اللمف إلى البنى والعقد اللمفية المحيطة بالدرق،تتضمن العقد اللمفية الناحية كلاً من العقد أمام الرغامى , العقد حول الدرق ,العقد حول العصب الحجري الراجع ,العقد المنصفية العلوية ,العقد خلف البلعوم ,العقد المريئية , سلسلة العقد العلوية والمتوسطة والسفلية ويمكن تقسيمها إلى سبعة مستويات. تتضمن الحجرة المركزية العقد المتوضعة في المنطقة بين غمدي السباتي , في حين أن العقد المتوضعة وحشي الأوعية تشاهد في الحفرة الوحشية.[2]

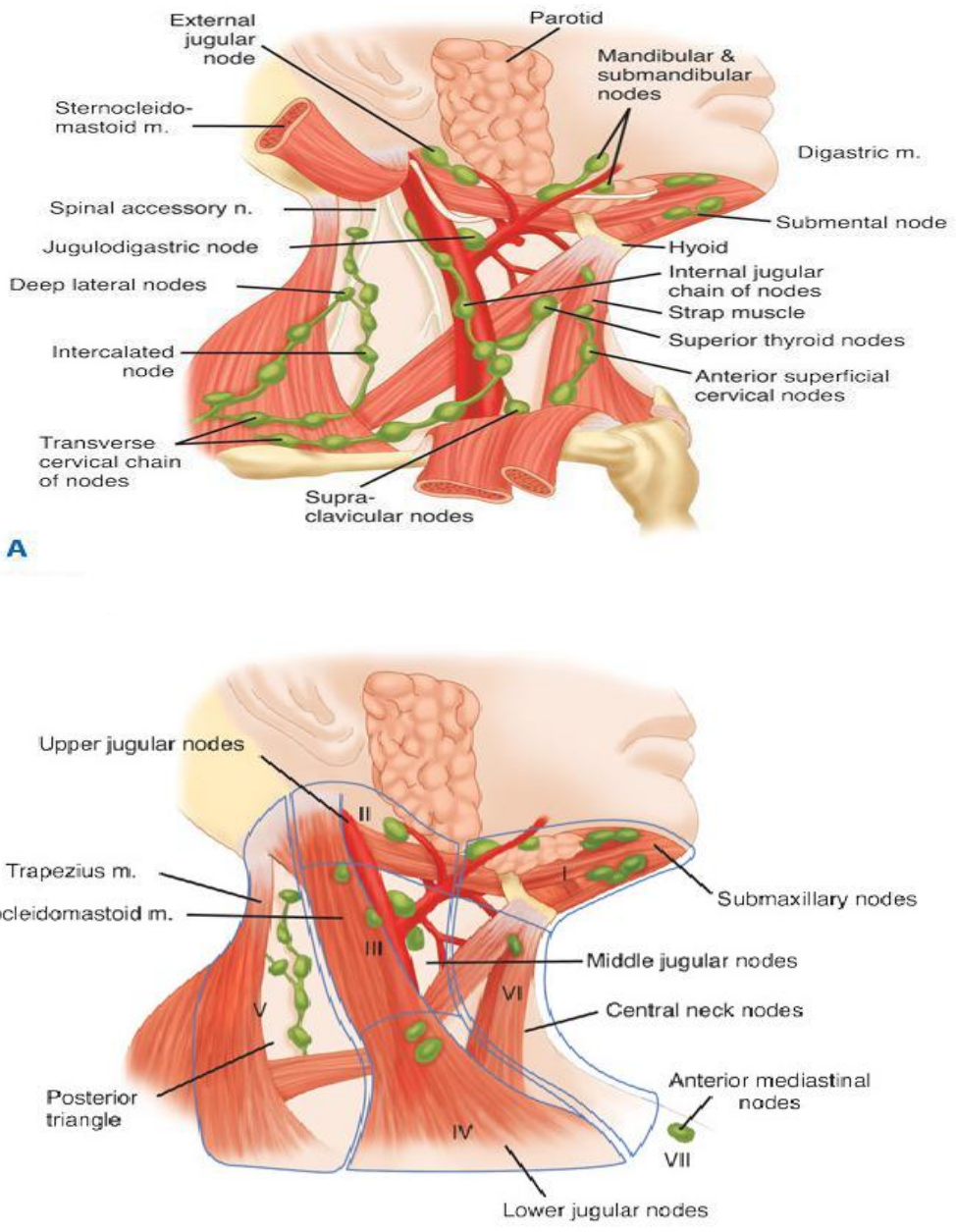

الشكل (7) تظهر العقد اللمفاوية في العنق حيث قسمت الى 6 مناطق : العقد فوق المنصف تشكل A .B المستوى 7. [20 P(3187)]

1.2.6.البنية النسيجية للدرق :

تقسم الدرق من الناحية المجهرية إلى فصيصات يحتوي كل فص 20- 40 جريباً . تحتوي الغدة الدرقية في البالغ $3*10^6$جريباً . تكون الجريبات كروية الشكل حيث يبلغ قطرها وسطياً30 ميكرون , يبطّن كل جريب بخلايا ظهارية مكعبة وتحتوي مخزون للمادة الغروانية التي تفرزهاالخلايا الظهارية تحت تأثير الهرمون النخامي TSH ,أما المجموعة الثانية هي الخلايا C أو الخلايا جانب الجريبات والتي تحتوي على هرمون الكالسيتونين وتقوم بإفرازه . وهي إما أن تشاهد بشكل خلايا معزولة أو بشكل مجموعات صغيرة من الخلايا في اللحمة بين الجر يبات , و تتوضع عادة في القطب العلوي للفص الدرقي .[41]

1.3.جارات الدرق:

1.3.1.التطور الجنيني[2]:

تشتق جارتا الدرق العلويتان في الإنسان من الجيب الغلصمي الرابع، والذي تنشأ منه الغدة الدرقية أيضاً. أما الجارتان السفليتان فهما تنشآن مع التيموس من الجيب الغلصمي الثالث. وتبقى جارات الدرق ذات علاقة وثيقة بالبنى التي تشتق من الجيوب الغلصمية الموافقة. يكون موقع جارتي الدرق العلويتين أكثر ثباتاً، حيث تشاهد حوالي 80% من هذه الغدد قرب النهاية العلوية للفصين الدرقيين بمستوى الغضروف الحلقي. ويمكن مشاهدة حوالي 1% من الغدد الطبيعية العلوية في الحيز حول المري أو خلف المري.

يمكن للغدتين العلويتين أن تنزلا للأسفل بتأثير الجاذبية ضمن الميزابة الرغامية المريئية بحيث تصبحان في مستوى أخفض من الغدتين السفليتين. ونادراً ما تكون الغدتان العلويتان هاجرتان حقاً، ولكنهما يمكن أن تشاهدا في المنصف المتوسط أو الخلفي، وغالباً في النافذة الأبهرية الرئوية. ومع نضج الجنين تهاجر التيموس وجارتا الدرق السفليتان معاً ضمن العنق بالاتجاه الرأسي. أشيع ما تتوضع الجارتان السفليتان على بعد 1 سم من نقطة تقاطع الشريان الدرقي السفلي مع العصب الحنجري الراجع. تتوضع حوالي 15% من الجارات السفلية ضمن التيموس. ولكن توضع الجارات السفلية يميل لأن يكون أكثر تبدلاً نتيجة لطول المسار الذي تهاجر عبره. يمكن العثور على الجارات السفلية غير النازلة قرب قاعدة الجمجمة ترافقها التيموس غير النازلة أيضاً.

تتراوح نسبة تواجد جارات الدرق ضمن النسيج الدرقي بين 0.5 و3%، حيث يعتبر البعض أن الجارات العلوية هي الأكثر اتخاذاً لهذا الموضع نظراً للعلاقة الجنينية الوثيقة بين الجارات العلوية وبداءة الدرق.

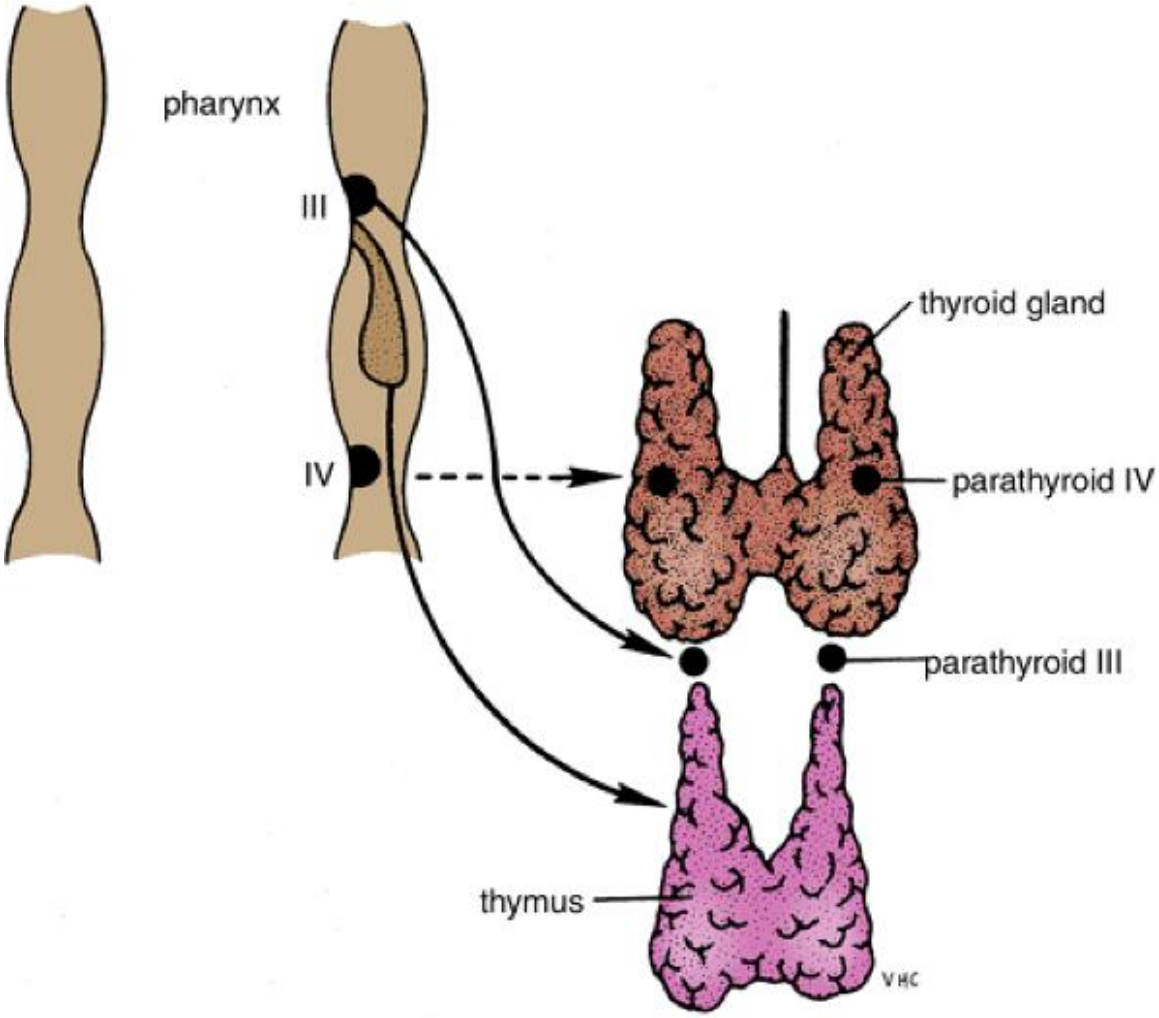

الشكل(8) يبين جارات الدرق وهي تأخذ موضعها النهائي بالعنق [20 P(321)].

1.3.2 تشريح و فيزيولوجيا جارات الدرق:

تشاهد أربع جارات درقية في معظم الناس. عادة ما تتوضع الجارات الدرقية العلوية ظهرياً بالنسبة للعصب الحنجري الراجع بمستوى الغضروف الحلقي، في حين أن الجارات السفلية تتوضع بطنياً بالنسبة له. تظهر الغدد الطبيعية رمادية اللون، وهي تكون شبه شفافة في الرضع لتصبح صفراء ذهبية إلى بنية فاتحة في البالغين. يعتمد لون جارات الدرق على عدة عوامل، بما في ذلك الخلوية، المحتوى الشحمي، والتوعية. وأكثر من ذلك فهي تكون عادة محتواة ضمن الشحم المحيط بحيث قد

يكون من الصعب تمييزها عنه. تتوضع جارات الدرق الطبيعية ضمن نسيج رخو أو شحمي وتكون بيضوية الشكل. وتقيس كل منها 5–7 ملم وتزن حوالي 40–50 ملغ. عادة ما تتلقى جارات الدرق معظم ترويتها الدموية من فروع الشريان الدرقي السفلي، رغم أن فروع الشريان الدرقي العلوي تغذي على الأقل 20% من الغدتين العلويتين. قد تشاهد كذلك فروع من الشريان الدرقي الناصف (thyroid ima artery) وأوعية قادمة من الرغامى، المري، الحنجرة، والمنصف. ويعود الدم الوريدي عبر الأوردة الدرقية العلوي، المتوسط، والسفلي في الجهة نفسها[14].

وفي دراسة أجريت على 503 جثة وجد Akerstrom وزملاؤه[9] أربع جارات درق في 84% من الحالات. وكانت الغدد الإضافية موجودة في 13% من المرضى، وغالباً في التيموس. كان عدد الغدد يقل عن 4 في 3% من المرضى فقط. وقد تم الحصول على نتائج مشابهة في دراسة أجريت على 428 جثة من قبل جيلمور، والذي أورد نسبة 6.7% للغدد الإضافية.

من الناحية النسيجية:

تتألف جارات الدرق من خلايا رئيسة (chief cells) مع خلايا حمضية الاصطباغ (oxyphil) تصطف بشكل شبكة ضمن لحمة مؤلفة من الخلايا الشحمية بشكل رئيسي. تتألف جارات الدرق في الرضع والأطفال بالدرجة الأولى من الخلايا الرئيسة، والتي تنتج هرمون جارات الدرق (parathyroid hormone) (PTH). تشتق الخلايا حمضية الاصطباغ الولوعة بالحمض والغنية بالمتقدرات من الخلايا الرئيسة، وهي تشاهد حول فترة البلوغ مع زيادة عددها عند البالغين. أما المجموعة الثالثة من الخلايا، والتي تعرف باسم الخلايا المائية الرائقة (water–clear cell)، فهي تشتق أيضاً من الخلايا الرئيسة، وهي تكون غنية بالغليكوجين وتتواجد بأعداد ضئيلة. ورغم أن معظم الخلايا حمضية الاصطباغ والمائية الرائقة، ولكن ليس جميعها، تحتفظ بالقدرة على إفراز PTH، فإن أهميتها الوظيفية غير معروفة بعد[2].

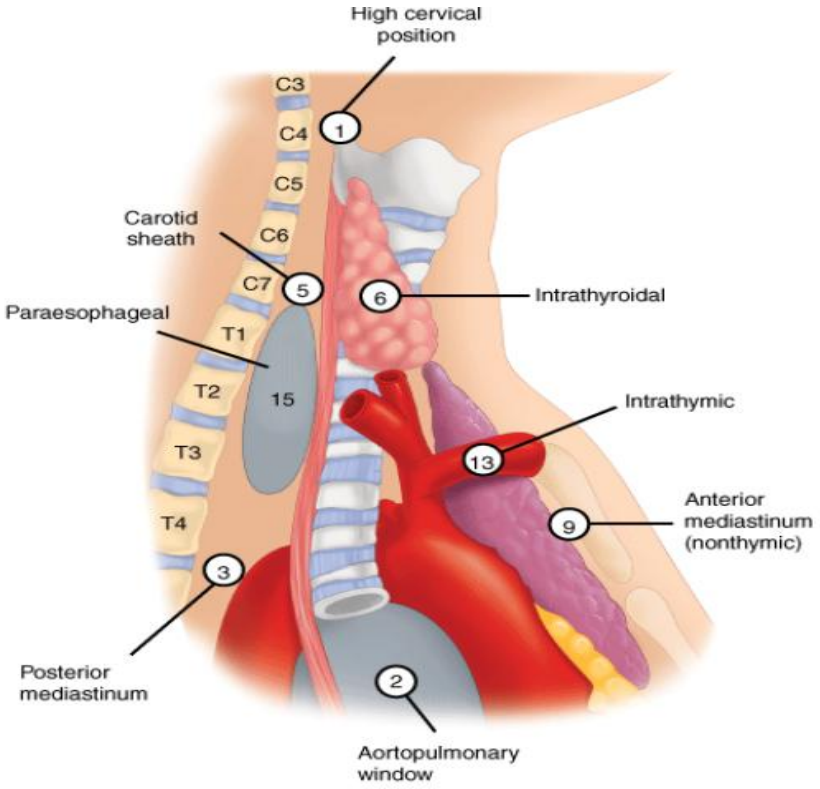

الشكل(9)يبين التوضعات التشريحية المنتبذة لجارات الدرق .الارقام تعبر عن عدد الغدد الموجودة في كل موضع وعددها الكلي(54)[20 P(3280)].

إن التوضع الأشيع للجارات العلوية في 77% من الجارات العلوية تتوضع عند الوصل الدرقي الحلقي و تترافق مع العصب الراجع . 22%كانت على الوجه الوجه الخلفي العلوي للفص الدرقي .10%من الجارات تتوضع بين البلعوم السفلي والمري العلوي[2].

أما موقع الجارات السفلية فهو أكثر تغيراً حيث 42%وجدت على السطوح الأمامية أو الجانبية للفص السفلي للدرق.

39%في القسم العلوي لغدة التيموس .

15% خارج الدرق .

2% ضمن المنصف .

2% في الغمد السباتي .[2]

1.4.السلعة الدرقية:

تطلق تسمية السلعة الدرقية (goiter) على أي ضخامة في الغدة الدرقية. يبين الجدول (1) أسباب السلعة الدرقية غير السميّة. ويعتقد أن معظم السلعات غير السميّة تنجم عن تحريض TSH الثانوي لنقص تركيب الهرمون الدرقي وعوامل النمو الأخرى. تتضخم الغدة الدرقية بهدف المحافظة على حالة السواء الدرقي. يمكن للسلعة الدرقية أن تكون منتشرة، وحيدة العقدة، أو متعددة العقد[22].

التصنيف	الامراضية
المستوطنة	عوز اليود في الغذاء
المحرضة بالأدوية	الاميوداورون– الليثيوم – الايوديد
المتشكلة بالتهابات الدرق	تحت حادة – المزمنة (هاشيموتو)
العائلية	عوز الإنزيمات المسؤولة عن تركيب الهرمون الدرقي
التنشؤية	الادينوم – الكارسينوما
المقاومة على الهرمون الدرقي	–

جدول(1) يبين أسباب السلعة الدرقية غير السمية [22].

تنتج السلعة الدرقية العائلية عن عوز خلقي تام أو جزئي في الأنزيمات المسؤولة عن تركيب الهرمونات الدرقية. تؤدي الحالة الأولى إلى الفدامة، في حين أن الحالة الثانية تؤدي إلى قصور خفيف في الدرق، ارتفاع TSH، والسلعة الدرقية، رغم أنّ المرضى قد يتمتعون بوظيفة درقية سوية. وقد وصف عوز خمسة أنزيمات على الأقل يمكن أن يؤثر على مراحل تركيب التيروكسين مثل نقل اليود، الأكسدة، الازدواج، ونزع اليود[22].

يشير مصطلح السلعة المستوطنة (endemic goiter) إلى حدوث السلعة الدرقية في نسبة كبيرة من الأشخاص ضمن منطقة جغرافية معينة. لقد شكّل عوز اليود في الغذاء أشيع أسباب السلعة الدرقية المستوطنة في الماضي. وقد اختفت هذه الظاهرة على نطاق واسع في أميريكا الشمالية نتيجة الاستخدام الروتيني للملح الحاوي على اليود وإضافة اليود إلى مخصّبات التربة، أغذية الحيوانات، والمواد الحافظة. ولكن السلعة الدرقية لا تزال تشاهد في نسبة تصل إلى 90% من الأشخاص في

المناطق التي يشيع عوز اليود فيها مثل آسيا الوسطى، أميريكا الجنوبية، وإندونيسيا. قد تؤدي عوامل غذائية أخرى مولدة للسلعة الدرقية (dietary goitrogens) إلى حدوث السلعة المستوطنة، بما في ذلك الأعشاب البحرية والكرنب. وفي العديد من حالات السلعة الدرقية الفردية لا يمكن العثور على أي سبب واضح[22].

يؤدي ارتفاع مستويات TSH إلى فرط تصنّع الدرق الشامل يتلوه فرط التصنّع البؤري الذي يؤدّي إلى تشكّل عقيدات قد تقوم بتركيز اليود، عقيدات غروانية، أو عقيدات صغيرة الجريبات. تتطور العقيدات المعتمدة على TSH لتصبح عقداً ذاتية الإفراز، ربما بسبب تفعيل مورثة مستقبل TSH أو، بشكل أقل احتمالاً، بسبب طليعة المورثة المسرطنة*gsp*[24].

1.4.1.المظاهر السريرية :

يعتبر معظم مرضى السلعة غير السميّة لاعرضيين، رغم أن المرضى يعانون عادة من حس الانضغاط في العنق، وبخاصة عند الحركة. ومع تطور الزيادة الكبيرة في حجم السلعة تظهر الأعراض الانضغاطية، مثل الزلة التنفسية وعسرة البلع. يذكر المريض كذلك حاجته لتنظيف البلعوم بشكل متكرر (النزلة catarrh). نادراً ما تحدث عسرة التصويت الناجمة عن أذية العصب الحنجري الراجع، إلا حين تكون الآفة مترافقة بالخباثة. تؤدي إعاقة العود الوريدي عند مدخل الصدر بسبب وجود سلعة غاطسة إلى ظهور علامة Pamberton، وهي توهج الوجه مع توسع أوردة العنق عند رفع الذراعين فوق مستوى الرأس. إن الزيادة المفاجئة في حجم العقيدات أو الكيسات والناجمة عن النزف يمكن أن تؤدي إلى ألم حاد. يبدي الفحص السريري غدة طرية متضخمة بشكل شامل (سلعة بسيطة) أو عقيدات مختلفة الأحجام والقوام في حال وجود سلعة عديدة العقد. وقد تظهر الرغامى منحرفة نحو إحدى الجانبين[25].

1.4.2.الاختبارات التشخيصية:

تكون الوظيفة الدرقية طبيعية عادة حيث تكون مستويات TSH طبيعية ومستويات T_4 الحر طبيعية أو على الحد الأدنى للطبيعي. إذا أصبحت بعض العقد ذاتية الإفراز فإن المريض سيبدي انخفاضاً في قيم TSH ويعاني من فرط نشاط الدرق. عادة ما يبدي الومضان باليود المشع زيادة غير متناظرة في قبط اليود مع عقد حارة وأخرى باردة. يوصى بإجراء الخزعة بالإبرة الدقيقة (FNA) في جميع

المرضى الذين لديهم عقدة مسيطرة أو عقدة مؤلمة أو متزايدة الحجم، حيث ذكر حدوث الكارسينوما في 5–10% من حالات السلعة متعددة العقد [10]. يفيد التصوير الطبقي المحوري في تقييم امتداد الغدة خلف القص وانضغاط الطرق التنفسية.

1.4.3.المعالجة[9]:

إن معظم المرضى الذين لديهم سلعة صغيرة منتشرة مع سواء درقي لا يحتاجون إلى المعالجة. يمكن أن يعطى الهرمون الدرقي خارجي المنشأ في حالات السلعة الدرقية الكبيرة لتخفيف درجة تحريض الغدة من قبل TSH، ويمكن لهذه المعالجة أن تؤدي إلى نقص حجم السلعة أو ثباته. تعالج السلعة المستوطنة بإعطاء اليود. ويحتفظ بالاستئصال الجراحي للسلعة التي (1) تستمر بالنمو رغم التثبيط بواسطة T_4، (2) تؤدي إلى أعراض انسدادية، (3) تمتد خلف القص، (4) تحتوي على خباثة مشتبهة أو مثبتة بإجراء الرشافة بالإبرة الدقيقة، و(5) تؤدي إلى مشكلة تجميلية. ويعتبر استئصال الغدة الدرقية تحت التام المعالجة المفضلة مع إعطاء المعالجة بالتيروكسين مدى الحياة للوقاية من النكس.

1.4.4.السلعة السميّة متعددة العقد [9]:

عادة ما تحدث السلعة السميّة متعددة العقد (toxic multinodular goiter) في الأشخاص الذين تزيد أعمارهم على 50 عاماً، والذي لديهم عادة قصة سلعة متعددة العقد غير سمية. وعلى مدى عدة سنوات تصبح العقد الدرقية ذاتيّة الإفراز بحيث تؤدي إلى فرط نشاط الدرق. عادة ما يتظاهر المرض بشكل مخاتل ولا يصبح فرط نشاط الدرق جلياً إلا حين يوضع المريض على جرعات منخفضة من الهرمون الدرقي بهدف تثبيط السلعة. قد يعاني بعض المرضى من انسمام بـ T_3، في حين أن البعض الآخر يتظاهر لديهم المرض كرجفان أذيني، أو قصور قلب احتقاني. يمكن كذلك أن يحّرض فرط نشاط الدرق بالأدوية الحاوية على اليوديد مثل المواد الظليلة والأميوداورون المضاد للانظميات القلبية (ظاهرة Jodbasedow). تكون أعراض فرط نشاط الدرق وعلاماته مماثلة لها في حالة داء grave، ولكنها تكون أقلّ شدّة مع غياب التظاهرات خارج الدرقية.

1.4.4.1.الدراسة التشخيصية:

تجرى نفس الدراسة المستخدمة في حالات داء غريف حيث تبدي تثبيطاً في مستويات TSH مع ارتفاع مستويات T_4 أو T_3. يزداد قبط اليود المشع وتظهر عقد متعددة مع زيادة القبط فيها وتثبيط بقيّة الغدة.

1.4.4.2.المعالجة: يجب السّيطرة على فرط نشاط الدرق بشكل كافٍ كما وصف أعلاه. يشكّل الاستئصال الجراحي المعالجة المفضلة في المرضى الذين يعانون من سلعة سميّة متعددة العقد، ويعتبر استئصال الدرق تحت التام العملية المعيارية. لا يشكّل حجم الغدة المتبقية عاملاً كبير الأهمية نظراً لأن هؤلاء المرضى يحتاجون إلى التثبيط بالهرمون الدرقي للوقاية من نكس السلعة. وتفضل عملية Hartley–Dunhillعلى استئصال الدرق تحت التام ثنائي الجانب للأسباب التي ذكرت أعلاه[30]. يجب الحذر عند عزل العصب الحنجري الراجع، وذلك لأنه قد يتوضع وحشيّاً (وليس خلفيّاً) على الغدة الدرقية وقد يتمطّط نحو الأمام فوق إحدى العقد. وفي بعض الأحيان يكون استئصال الدرق التام ضرورياً إذا لم يكن هناك نسيج درقي سليم في الخلف.

يحتفظ بالمعالجة باليود المشعّ لكبار السن الذين يراجعون بعوامل خطورة جراحية، وذلك بشرط غياب انضغاط الطرق التنفسية بسبب السلعة وعدم الشك بسرطان الدرق. ولكن، ونظراً لأن القبط يكون أقل منه في حالة داء غريف، فإنّ معالجة فرط نشاط الدرق تحتاج إلى جرعات أكبر من اليود المشع. وأكثر من ذلك فإنّ التهاب الدرق الناجم عن المعالجة باليود المشع قد يؤدّي إلى توذم الغدة مع انسداد حاد في الطرق التنفسية، وتبقى الغدة سليمة مع إمكانية نكس فرط نشاط الدرق.

1.5.التحضير للعمل الجراحي :

يجب علاج جميع حالات فرط نشاط الدرق حتى نحصل على سواء درقي ويتم ذلك عن طريق مضادات الدرق أو محلول لوغول وذلك لإنقاص التروية الدموية وتثبيط نشاط الغدة وذلك لمدة 5–10 أيام قبل العمل الجراحي. يمكن إعطاء حاصرات بيتا للمرضى الذين يعانون من تسرع قلب جيبي .كل مريض لديه قصة تبدل حديث أو قديم في التصويت أو تداخل جراحي سابق على العنق يجب أن يخضع لتقييم الحبال الصوتية بتنظير الحنجرة المباشر أو غير المباشر قبل إجراء استئصال الدرق[25] .

1.6.التقنية الجراحية[33] :

1.6.1.وضعية المريض :

نضع وسادة صغيرة أو دعامة تحت كتفي المريض لبسط الرأس والعنق، ومن المفيد رفع النصف العلوي من طاولة العمليات ليأخذ المريض وضعية نصف جلوس تقريبا".

1.6.2.الشق الجراحي:

يكون الشق معترضا منحنيا قليلا في العمق أعلى الثلمة القصية بعرض أصبعين تقريبا ويجب أن يمتد إلى حدود العضلة القترائية الأمامية من كل جانب, ويمكن توسيع الشق عند المرضى المصابين بسلعات كبيرة .

بعد تحديد العضلة المبطّحة يتم التسليخ على طول السطح العميق لهذه العضلة باتجاه الأعلى باستخدام المناورات الحادة والكليلة حتى الوصول لنقطة تقع 1-2 سم أعلى ثلمة الغضروف الدرقي على الخط المتوسط.وبعدها نرفع الشريحة السفلية أيضا لمسافة حوالي 2 سم ، وبعدها نحدد الخط الناصف ونفتح اللفافة الرقبية على الخط الناصف ونكشف العضلات الشريطيةعلى كامل طولها ، ثم نسلخ المحفظة الدرقية عن العضلات .

يؤمن تبعيد العضلات الشريطيةإلى الوحشي والفص الدرقي بالاتجاه المعاكس كشفاً جيداً لاستئصال الدرق .إذا كانت الغدة كبيرة بشكل غير معتاد أو أن الكشف غير كافي يجب قص العضلات القصّية اللامية والقصية الدرقية ويتم ذلك في الثلث العلوي كون تعصيب هذه العضلات يأتي من الأسفل. بعد ذلك تسلخ العضلة القصية الدرقية عن سطح الغدة الدرقية بالتسليخ الحاد والكليل، مما يؤدي إلى كشف الوريدين الدرقيين المتوسطين. يبعَّد الفص الدرقي نحو الأمام والأنسي وتكنس الأنسجة على الوجه الوحشي للفص الدرقي باتجاه الخلف والوحشي بواسطة شاشة بشكل الزيتونة (peanut sponge) ثم يربط الوريد الدرقي المتوسط ويقطع.

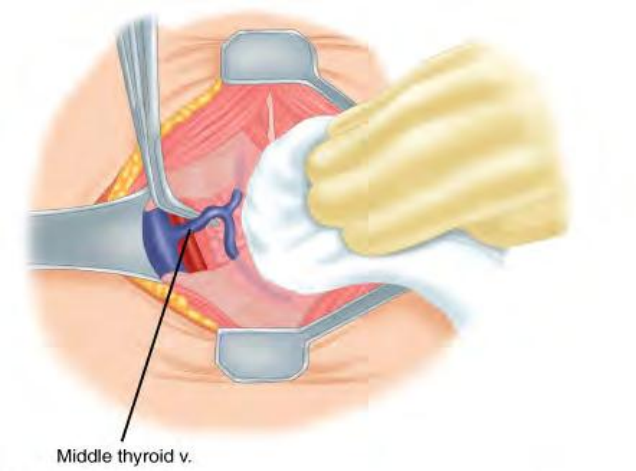

الشكل (10)ربط الوريد الدرقي المتوسط [25 P(3243)].

بعد ذلك يتم الانتقال إلى الخط الناصف حيث تحدد عقد دلفي (Delphian nodes) والفص الهرمي للغدة الدرقية. تقص اللفافة أعلى البرزخ مباشرة. يحدد القطب العلوي للدرق بتبعيد الدرق باتجاه الأسفل والإنسي أولاً، ثم تحرير القطب العلوي للدرق في الأعلى والوحشي. يجب أن يكون مستوى التسليخ أقرب ما يمكن إلى الغدة الدرقية مع عزل الأوعية الدرقية العلوية بالخاصة ثم ربطها وقطعها على الغدة الدرقية مباشرة، ويهدف ذلك إلى تجنب أذية الفرع الخارجي من العصب الحنجري العلوي. بمجرد قص هذه الأوعية يمكن كنس الأنسجة خلف وأعلى القطب العلوي للغدة لتخفيف نسبة أذية الأوعية التي تروي جارات الدرق العلوية.

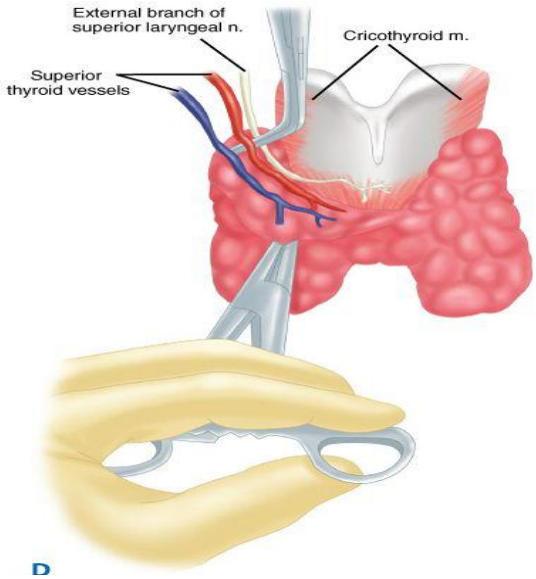

الشكل رقم (11) ربط القطب العلوي للفص الدرقي – يمكن عزل الاوعية وربطها بشكل منفصل. [25 P(3244)]

بعد ذلك يعزل العصب الحنجري الراجع. يعتبر مسار العصب الحنجري الراجع في الجهة اليمنى أكثر ميلاناً منه في الجهة اليسرى. وإن المكان الأكثر ثباتاً لعزل العصب هو بمستوى الغضروف الحلقي. يمكن عادة عزل جارات الدرق على بعد 1 سم من تقاطع الشريان الدرقي السفلي والعصب الحنجري الراجع. تكون جارة الدرق العلوية ظهرية بالنسبة للعصب الراجع، في حين أن الجارة السفلية تكون أمامية بالنسبة له. إذا لم تكن الجارة السفلية متواجدة في هذا الموضع فيمكن أن نعثر عليها في الرباط الدرقي التيموسي أو أعلى التيموس.

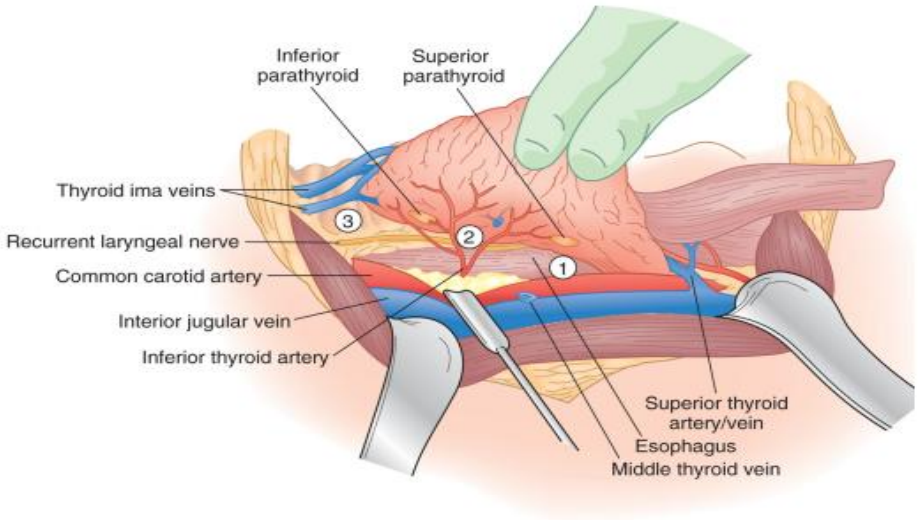

الشكل (12) مسار العصب الحنجري الراجع ضمن الميزابة المريئية الرغامية وتوضع جارات الدرق بالنسبة للعصب.[25 P(3275)]

يحرر القطب السفلي للغدة الدرقية بكنس الأنسجة بالاتجاه الظهري. تسلخ الأوعية الدرقية السفلية، ثم تربط وتقطع أقرب ما يمكن إلى سطح الدرق لتخفيف نسبة أذية توعية جارات الدرق السفلية (تسليخ خارج المحفظة) أو أذية العصب الحنجري الراجع.

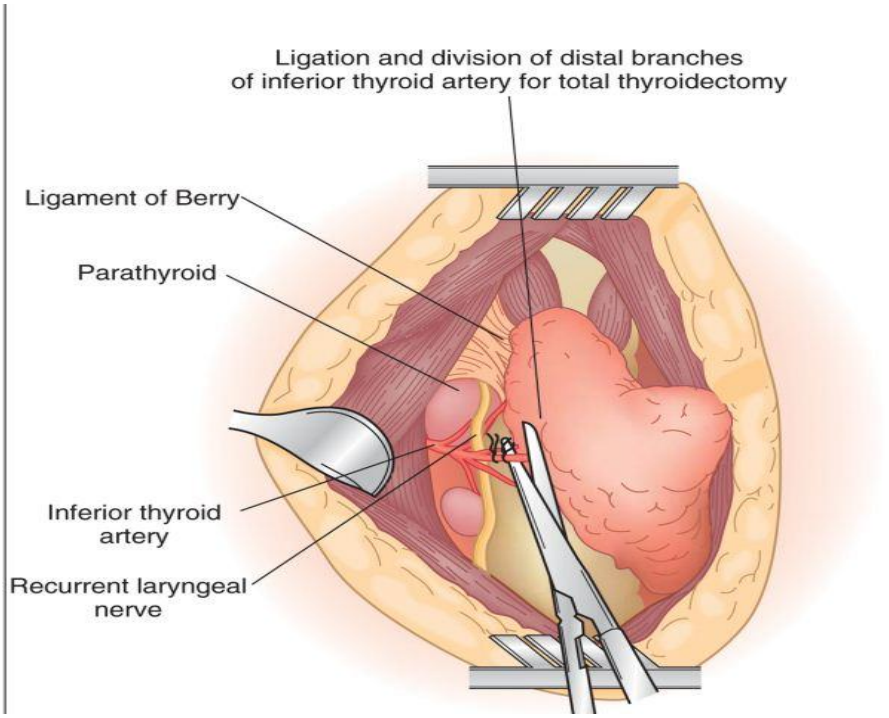

الشكل رقم(13) ربط فروع الشريان الدرقي السفلي على سطح الدرق [25 P(3275)]

ينبغي ألا تُقطع أي بنية يمكن أن تمثل العصب الحنجري الراجع، وأكثر ما يكون هذا العصب معرضاً للأذية في المنطقة المحيطة برباط Berry. عادة ما يعبر العصب من خلال هذه البنية مع بعض الفروع الشريانية والوريدية الصغيرة. يجب السيطرة على أي نزف في هذه المنطقة بالضغط اللطيف قبل تحديد الوعاء النازف بلطف وربطه. يجب تجنب استخدام التخثير الكهربائي في هذه المنطقة القريبة من العصب. يمكن فصل الدرق عن الرغامى بالتسليخ الحاد بمجرد تحديد الرباط وقطعه. يسلخ الفص الهرمي في حال وجوده بالاتجاه الرأسي حتى مستوى ثلمة الغضروف الدرقي أو أعلى من ذلك بشكل مستمر مع الغدة الدرقية.

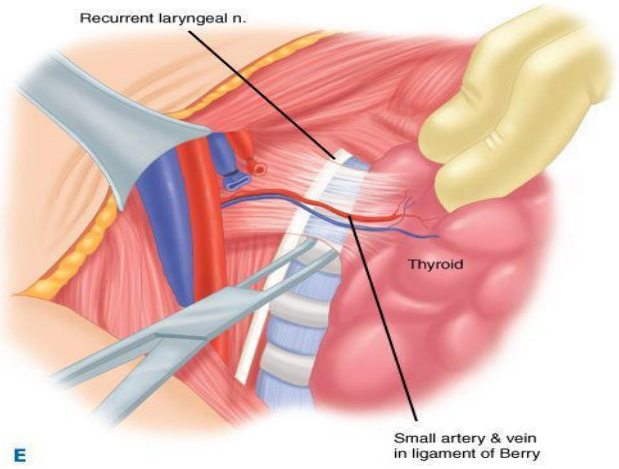

الشكل رقم (14) قطع رباط بيري – يوجد فرع شرياني ووريدي يعبر هذا الرباط – العصب الحنجري الراجع يعبر وحشي رباط بيري[25 P(3245)].

إذا رغبنا بإجراء استئصال فص درقي واحد فإن البرزخ يقطع في الجهة المقابلة بمستوى الرغامى بعد وضع قطبة عليه. يكرر العمل في الجهة الأخرى عند الرغبة بإجراء استئصال الدرق التام.

إذا كانت جارات الدرق متوضعة في الأمام على سطح الغدة الدرقية أو لم يمكن تسليخها عن الدرق مع المحافظة على تروية دموية جيدة أو أزيلت بشكل غير مقصود خلال استئصال الدرق فإن هذه الجارات يجب أن تنزع عن الغدة الدرقية وتؤخذ قطعة منها لإجراء الخزعة المجمدة وتأكيد طبيعتها ، ثم يعاد ازدراعها في جيوب خاصة في العضلة القترائية أو في مسكن الساعد للطرف العلوي الغير مسيطر لدى المريض وذلك بعد أن تقطع إلى أجزاء صغيرة يقيس الواحد منها 1 ملم . ويجب وضع علامات على أماكن الازدراع بوساطة خيوط حرير وملقط معدني.[6]

1.6.3.استئصال الدرق قرب التام[33]:

يتم إجراء هذا التكنيك الجراحي عادة كجزء من خطة لاستئصال درق تام ، لكنّ وجود كمية من النسيج الدرقي قريبة جدّاً من العصب الحنجري الراجع أثناء الكشف الجراحي تقتضي ترك جزء من النسيج الدرقي أقل من 1سم ملاصقة للعصب و بجانب واحد من العنق، حيث يعتبر أكثر أماناً للعصب.

1.6.4.استئصال الدرق تحت التام[33]:

في استئصال الدرق تحت التام التقليدي يترك حوالي2-3غ من النسيج الدرقي بالجهتين.هذا الإجراء أصبح غير محبذ مؤخراً عند العديد من الجراحين كونه يؤدي الى نكس ثنائي الجانب للمرض مما يعّرض كلا العصبين الراجعين وكل الجارات الدرقية الى الأذية بالجراحة الثانية.

وعوضاً عن ذلك , من المنصوح به حالياً هو إجراء استئصال درق تحت تام حسب Hartley-Dunhill حيث يتم استئصال فص درقي كامل بالجهة الأكثر إصابة مع البرزخ مع استئصال تحت تام للجانب المقابل(نترك حوالي 4 غرامات).

في استئصال الدرق تحت التام يتم ربط وقص الوريد الدرقي المتوسط وتسليخ الدرق باتجاه الأعلى والوحشي عزل أوعية القطب العلوي للدرق ثم ربطها وقصها.يتم تحديد الحافة الخلفية الوحشية للاستئصال بحيث يتم ترك كمية مناسبة من النسيج الدرقي بمكانها مع الأخذ بعين الاعتبار أن يكون مستوى الاستئصال أمام مستوى العصب الراجع والجارات .ثم يتم تطبيق Kelly clamps بالجهتين وقصّ النسيج الدرقي مع خياطة النسيج المتبقي بقطب حرير 0/3.من المفضل الابقاء على القسم الخلفي من المحفظة الدرقية سليما لحماية العصب الراجع والجارات بنفس الجهة مع الأخذ بعين الاعتبار أن العصب الراجع يمكن أن يعبر للجهة الوحشية من الدرق بمستوى الغضروف الحلقي وحدبة Zuckerkandl وذلك قرب مكان القطع.

بحال كان استئصال الدرق التام أو قرب التام اجراءاً متمماً للتدبير الجراحي بعد استئصال درق تحت التام فإنه يجب أن يجرى خلال أول 5 ايام من الجراحة السابقة أو بعد 6 أسابيع على الأقل حيث أنّ التداخل الجراحي خلال الفترة بين الزمنين السابقين تؤدي إلى صعوبة العمل الجراحي بسبب النسيج الندبي الارتكاسي مع نزف أكثر.لكن هذا الأمر غير مهم بحال كان العمل الجراحي السابق أحادي الجهة فقط[33].

1.7.اختلاطات جراحة الدرق:

تعتبر الأعصاب, جارات الدرق , والبنى المجاورة جميعها معرضة للأذية خلال استئصال الدرق. في القرن الثامن عشر كان معدل الوفيات الجراحةِ الدرقّيةِ تقريباً 40 %. أكثر الوفيّات كَانت سببها الإنتان والنزف حالياً وجود غرف العمليات الجراحية المعقّمة، التخدير العام، وتطور التقنيات الجراحية جعلت الوفيات من الاختلاطات النادرة جداً في الجراحة الدرقية .يجب على الجراحين أن يكونوا منتبهين لخطورة هذه الاختلاطات و التعامل معها بشكل حكيم ودقيق فيما لو حدثت.

كذلك يجب على المريض أن يكون مدركاً لمثل هذه الاختلاطات فيما لوحصلت. إن المعرفة الجيدة بتشريح الدرق ومجاوراتها قد قلّل من نسبة وقوعها .هناك اختلاطات جراحية متعلقة بجراحة الدرق قد تؤدي الى العجز الوظيفي إما الكلي أو الجزئي مثل أذية العصب الراجع و قصور جارات الدرق . وهناك اختلاطات نادرة لكنها خطيرة مثل أذية المري ومتلازمة هورنر. وهناك اختلاطات متعلقة بالشق الجراحي .

1.7.1.النزف :

يعتبر النزف من الاختلاطات الخطيرة , ويمكن أن يحدث أثناء العمل الجراحي , وذلك عند أذية إحدى التراكيب الهامة مثل الوريد الوداجي أو الشريان السباتي إلا أنها نادرة جداً , وعند حدوثها يجب كشف ساحة العمل الجراحي جيداً وإصلاح الوعاء المصاب[10] .

الأكثر خطورة هو حدوث النزف بعد إنهاء العمل الجراحي, وقد يكون مهدداً للحياة لأنه يسبّب انضغاطاً للرغامى بالورم الدموي المتشكّل مما يسبب اختناق المريض إذا لم يتم تدبيره اسعافياً , وليس من الضروري أن تكون كمية النزف كبيرة . لأن النزف يحدث في حيز مغلق وصغير نسبياً , ويمكن أن يحدث هذا الاختلاط حتى بوجود المفجر الماص أو المفجر المطاطي بسبب الخثرات التي تمنع الدم من الخروج وبالتالي يجب المعرفة أن المفجر لا يقي من النزف ويقتصر دوره فقط على كشف النزف الحاصل أحياناً[28] .

أما أسباب النزف :

أهمها الإرقاء غير التام أو الربطات غير الجيدة للأوعية الدموية أو بسبب ارتفاع الضغط ضمن أوعية العنق, أو أثناء الصحو, أو أثناء السعال .ويمكن أن يحدث بعد العمل الجراحي مباشرة أو بعد عدة ساعات حتى 24 ساعة. لذلك يجب الانتباه لهذا الاختلاط وتدبيره اسعافياً[28] .

الأعراض: عسرة بلع تتطور إلى عسرة تنفس وشعور بالاختناق, ويظهر تورم في العنق وأحياناً نزف من حواف الجرح. التدبير إسعافي: فتح الجرح على سرير المريض وإزالة الضغط عن الرغامى ونقل المريض إلى غرفة العمليات وإعادة كشف الساحة الجراحية والارقاء الجيد والتفجير الكافي[28] .

1.7.2.أذية العصب الحنجري العلوي:

يتفرع العصب إلى فرعين: باطن يعصب أعلى الحنجرة واللهاة حسياً و ظاهر يعصب العضلة الحلقية الدرقية , والتي تقوم بتوتير الحبل الصوتي عند الكلام[7]. إصابة الفرع الظاهر يؤدي إلى تغيّر في لحن الصوت ويظهر بشكل خاص عند الذين يتكلمون بسرعة .إصابة الفرع الباطن تؤدي إلى حدوث الشردقة المتكررة.

الوقاية من أذية العصب عن طريق قطع الرباط المعلق للبرزخ وعزل الأوعية الدرقية العلوية تحت الرؤية المباشرة وأقرب ما يمكن للدرق وربطها قرب الدرق[39].

إن الفرع الخارجي من العصب الحنجري العلوي أكثر الأعصاب إصابة في الجراحةِ الدرقيّةِ. إن معدل أذية الفرع الخارجي للعصب الحنجري العلوي تتراوح بين 0–25 %. هذه النسبةِ أقل من المتوقع لأنّه كثيراً ما يتأخر التشخيص[39].

التظاهرات السريرية :

التظاهرات السريرية للمرضى الذين لديهم شلل العصب الحنجري العلوي قد لا تكون ملحوظة إلّا أنّ بعض المرضى يراجعون بشكوى خشونة الصوت أو التعب الصوتي.

توجد صعوبة في تشخيص أذية الفرع الخارجي للعصب الحنجري العلوي لكنّ إجراء تنظير الحنجرة غير المباشر أو باستخدام المنظار الليفي المرن قد يبيّنان الدوران المزماري الخلفي باتجاه الجانب

الخزلي وإنحناء الحبل الصوتي على الجانب الضعيف. بالإضافة إلى أنّ الحبل الصوتي المتأثر قد يكون أخفض من الحبل الصوتي الطبيعي.

إنّ تخطيط العضلات لعضلات الحنجرة يشخّص أذية العصب الحنجري العلوي[39].

المعالجة:

في الوقت الحاضر، المعالجة الوحيدة المتوفرة لأذية الفرعِ الخارجي للعصب الحنجري العلوي هـ ي علاج النطق[39] .

1.7.3.أذية العصب الحنجري الراجع :

إنّ العصب الحنجري الراجع يعصّب كل العضلات الداخلية للحنجرةِ باستثناء العضلةَ الحلقيّة الدرقية، التي تكون معصّبة من العصب الحنجري العلوي .

إنّ أذيّة هذا العصب تعتبر اختلاطاً نادراً في الأيدي الخبيرة ولكنّه ا خطيرة و تشكّل حالة مهددة للحياة أحياناً وقد تكون الإصابة أحادية الجانب أو ثنائية الجانب , إن أذية العصب الراجع تؤدي إلى إما شلل الحبل الصوتي أو خذل الحبل الصوتي . وتؤدي أذية أحد العصبين الراجعين إلى شلل الحبل الصوتي ليتوضّع قرب الخط الناصف أو بوضعيّة التبعيد ، حيث تؤدّي الوضعية الأولى إلى صوت طبيعي ولكنه ضعيف أمّا وضعية التبعيد فهي تؤدّي إلى بحّة في الصوت مع عدم فعالية السعال أو صعوبة التنفس [37] . غالباً ما يكون التظاهر تحت حاد، في بادئ الأمر، يبقى الحبل الصوتي عادة في موقع جانب الخط الناصف، وبالتالي الى توليد صوت طبيعي جداً. التغييرات الصوتية المؤكّدة قد لا تظهر لأيام أو إلى أسابيع حيث أنّ الحبل الصوتي المشلول يضمر خلال هذه الفترة ،وبالتالي يحدث اضطراب التصويت . من العواقب الأخرى لشلل الحبل الصوتي أحادي الجانب صعوبة البلع والاستنشاق.

الآليّات التي تؤدي إلى أذيّة العصب:

القطع الجزئي ,الشدّ ,التكدّم , الهرس , أذية التروية الدموية , الربط وبالتالي حدوث الخزل أو شلل الحبل الصوتي الموافق[19] .

العوامل التي تزيد من أذيّة العصب[31] :

- الأورام .
- السلعة الدرقية الكبيرة .
- الساحة الجراحية غير النظيفة .
- التشوّهات التشريحية .
- قلّة الخبرة الجراحية .
- الدرق زائدة التوعية .

يمكن أن تحدث الإصابة بشكل مؤقّت ناجمة عن الّرض أو الوذمة التي تتراجع مع الوقت.ويظهر تنظير الحنجرة والحبال الصوتية أنها جانب الخط المتوسط , ويمكن لشلل الحبل الصوتي أن يكون عرضياً أو يتظاهر على شكل بحّة صوت خفيفة أو سعال غير مجدي, وغالباّ ما يتراجع خلال شهر أو عدّة أشهر . أما الإصابة الناتجة عن الوذمة فهي تتراجع خلال عدة أسابيع وهنا يعطي البعض مضادّات الوذمة أو الديكسون.يمكن للحبل المشلول أن ينسحب إلى الخط الناصف بسبب تليّف عضلات الحنجرة بعد فقد التعصيب ويمكن أن يفيد التفلون في ذلك[17] .

أما الأذيّة المزدوجة تتظاهر بتنفس جهدي وصرير أثناء الشهيق وسحب بين الأضلاع وعدم القدرة على التصويت ويكون الحبلان الصوتيان إما على الخط الناصف أو جانب الخط الناصف أو بوضعية التبعيد.[43]

وحسب الحالة إذا كان الحبلان الصوتيان بوضعية التبعيد فلا حاجة للخزع. اما إذا كان الحبلان الصوتيان بوضعية التقريب فالمريض هنا غير قادر على التنفس , ويظهر مباشرة بعد سحب التنبيب أثناء الصحو , وهنا المريض بحاجة إلى إعادة التنبيب وإجراء خزع دائم[43] .

اما إذا كانت الحبال الصوتية بوضعية جانب الخط الناصف , وبالتالي فهي تسبب انسداداً جزئياً في الطريق الهوائي, وعليه فإنّ المرضى الذين لديهم شلل في الحبل الصوتي ثنائي الجانب يمكن أن يتظاهروا بصرير ثنائي الطور , صعوبة تنفسية ,أو بكلا التظاهرتين .في المرحلة الأولى عند سحب أنبوب التنبيب فإنّ المريض لا يشكو من ضيق تنفس بسبب كون الطريق الهوائي كافي على الرّغم من شلل الحبل الصوتي ثنائي الجانب .إنّ هؤلاء المرضى يمكن أن يتظاهروا بزلّة تنفسية أو صرير مع الأعمال التي تحتاج الى جهد.

المرضى الذين لديهم شلل حبل صوتي ثنائي الجانب والذين لديهم انسداد في الطرق الهوائية بعد سحب انبوب التنبيب يتطلبون إعادة التنبيب فوراً أو إجراء خزع رغامي وذلك حسب الحالة السريرية [43].

هناك تقنيّات لتقييم قابلية الحبل الصوتي للحركة تتضمن تنظير الحنجرة بالمنظار الليفي المرن أو بالتنظير الغير مباشر . يجب أن تقيم الحبال الصوتية بعد كل جراحة على الدرق والتي يجب أن تعد كجزء روتيني من الفحص السريري بعد الجراحة على الدرق وخصوصا في الدرق التام .

إنّ تخطيط العضلات الكهربائي لعضلات الحنجرة قد يكون مفيداً لتمييز شلل الحبل الصوتي عن الأذيّة التي تحدث للمفصل الحلقي الطرجهالي الثانوي للتنبيب الرغامي[43] .

الوقاية :

إن كشف العصب الحنجري الراجع يقلل من خطورة أذية العصب . تتراوح معدل أذيّة العصب بين0 –2.1%. تزداد هذه النسبة الى 2 –12%إذا أعيدت الجراحة على الدرق مرة ثانية .

إنّ الارقاء الجيد والساحة الجراحية النظيفة ومعرفة تشريح العصب الراجع والتشوهات المحتملة تقلل من أذيات العصب المحتملة،كما يختلف منشأ العصب الراجع الأيمن عنه في الأيسرفي عدّة جوانب[19] .

- يتفرّع العصب الراجع الأيسر من المبهم في مستوى قوس الأبهر. ومن ثم يعبر تحت القوس ويعكس اتجاهه صاعداً باتجاه الأعلى خلفياً بالنسبة لقوس الأبهر ومن ثمّ إلى العنق حيث يسير في الحيز المريئي الرغامي حتى يَدْخلْ الحنجرةَ خلف المفصل الحلقي الطرجهالي.
- يتفرّع العصب الراجع الأيمن من المبهم بمستوى أعلى من تفرعه في الأيسر ، في مستوى الشريانِ تحت الترقوة ، ومن ثمّ يلتف حول الشريان تحت الترقوة في الأيمن و يصعد باتجاه الميزابة المريئية الرغامية حتى يَدْخلْ الحنجرة خلف المفصل الحلقي الطرجهالي.

يفضّل الانتظار 6 أشهر على الأقل قبل القيام بإجراءات تصحيحية لشلل الحبل الصوتي أحادي الجانب بسبب التحسّن السريري الملحوظ في هذه الفترة ، إلاّ بحالة قطع العصب بشكل أكيد أثناء الجراحة،حيث يمكن إجراء معالجة الحبل الصوتي المشلول بسرعة .

هناك خياران للمعالجةِ الجراحية للمرضى الذين لديهم شلل في الحبل الصوتي أحادي الجانبِ وهما إمّا إعادة التعصيب , أو إعادة الحبل الى الخط الناصف والأخيرة تجرى بشكل أشيع عموماً

على أية حال، لا يوجد دراسات قَارنت كفاءةَ هذه الإجراءين.

في شللِ الحبل الصوتي ثنائي الجانب، تَتضمّنُ المعالجةَ الأوليةَ الحُصُول على طريق هوائي خزع الرغامى الاسعافي أو إعادة التنبيب الرغامي .

إن نزع أنبوب التنبيب الرغامي يمكن أن يجرى خلال عدة أيام، يمكن أن يفيد إعطاء الستيروئدات وريدياً خلال هذه الفترة،إذا لم يشفى العصب بعد المحاولة الثانية من نزع التنبيب فهنا يستطب الخزع الرغامي الإجباري.

إن هدف الجراحة في أذية الحبل الصوتي ثنائي الجانب هو تأمين الطريق الهوائي وتحسينه. قطع الحبل الصوتي أو استئصال الطرجهالي هما أشيع الإجراءات المتبعة في الأذية الثنائية الجانب.هذه الإجراءات توسع من الطريق الهوائي وتساعد في نزع أنبوب الخزع الرغامي . هناك تقارير حول نقل عضلة معصبة لتحسين الطريق الهوائي في حالات شلل الحبل الصوتي ثنائي الجانب إلاّ أنّ هذه التقارير محدودة ولم تلق هذه الخطة العلاجية تشجيعاً بشكل كبير[15].

هناك دراسات حول إمكانية إجراء إعادة التعصيب للعضلات الحلقية الدرقية من العصب الحجابي أومن الجذع الوّدي مع نتائج مقبولة.

في إحدى الدراسات العالمية ذكر مراقبة العصب الحنجري الراجع(الفعالية الفيزيولوجية الكهربائيّة) أثناء جراحة الدرق.حيث تفيد هذه المراقبة في تقليل أذيات العصب وذلك في الحالات الخاصة ,مثل التداخل الجراحي على عنق مشعّع سابقاً , أو بوجود سلعة درقية كبيرة , أو في حال التداخل الثاني على الدرق وخصوصاً في الأورام[8] .

1.7.4.قصور جارات الدرق[10]:

إن قصور جارات الدرق من الاختلاطات الهامة وغيرالنادرة في مشافي التعليم .تفرز جارات الدرق الPTH الذي يتدخل في تنظيم كلس المصل حيث يعمل على زيادته عبر زيادة الارتشاف العظمي وزيادة امتصاصه في الكلية وتحريض اصطناع الشكل الحيوي الفعال من الفيتامين د ويزيد الPTH من الإفراز الكلوي للفوسفور.

إمّا أن يكون القصور عابراً أو دائماً . وهي تنجم عن إزالة أو أذية غير مقصودة للجارات . القصور العابر غالباً ما ينتج عن الرض, أو أذية التروية الدموية للجارات ,ويستمر من عدة أيام إلى أشهر. من الأسباب التي تؤدي إلى أذية جارات الدرق : حجم الدرق, غزو الورم الدرقي لجارات الدرق ,وجود السرطان الغازي ,التداخل المتكرر على الدرق , الشذوذات التشريحية, قلة الخبرة الجراحية.والتداخل على الدرق لأكثر من مرة .

تؤدي هذه الأعراض الى حدوث نقص الكلس والذي يصبح عرضياً إذا هبط كلس المصل لأقل من8ملغ/100مل ويتظاهر بخدر و نمل في الشفتين و رؤوس الأصابع و إيجابية علامة شفوستك (ارتعاش في عضلات الوجه عند النقر على العصب الوجهي الموافق) وعلامة تروسّو (يد المولد). ويمكن أن يتطور إلى تشنّج رسغي قدمي, وقلق وقلاء تنفسي مع فرط تهوية ,ويؤدّي إلى التكزّز والاختلاج والصرير الحنجري .

المعالجة: عن طريق إعطاء غلوكونات الكلس وريدياً إذا كانت الأعراض شديدة , و الكلس الفموي في حال كانت الأعراض خفيفة مع الفيتامين د.

1.7.5.العاصفة الدرقية :

تعرّف العاصفة الدرقية :بأنّها حالة فرط نشاط درق مترافقة مع حمّى و تهيّج أو تثبيط للجهاز العصبي المركزي , واضطراب في وظيفة الجهاز القلبي الوعائي , وهي تتحرّض بالخمج و الرّض و الجراحة و الدّاء السكري و الانسمام الحملي . يمكن أن يحدث هذا الاختلاط أثناء الجراحة أو بعدها مباشرة[25].المظاهر الرئيسية : التعرّق الغزير , تسرع القلب , التهيّج ,التغيّم الشديد , فقد الوعي .كانت هذه الحالة سابقاً تترافق مع نسب وفيّات عالية .أما حالياً فهي تدبّر بشكل جيد في العناية المشدّدة عن طريق:[25]

1-الدعم الدوراني والأوكسيجين.

2- إعطاء الهيدروكورتيزون التي تقي من استنزاف الكظر وتقوم أيضاً بحصار تحويل الهرمون الدرقي في الكبد.

3- مضادّات الدرق التركيبية (بروبيل تيوراسيل) الذي يحصر تركيب المزيد من الهرمون الدرقي ويقلّل من نسبة التحول المحيطي منT4الى T3.

4- محلول لوغول اليودي أو ايوديت الصوديوم وريدياً لتخفيف قبط اليود وإفراز الهرمون الدرقي.

5- حاصرات بيتا لتخفيف الأعراض القلبية وتقليل نسبة التحوّل المحيطي منT4الىT3 .

6- خافضات الحرارة ماعدا المشتقات الأسبرينية.

إنّ أفضل طريقة للمعالجة هـ ي الوقاية من حدوث هذا الاختلاط وذلك بالتحضير الجيّد للمرضى الذين يعانون من فرط النشاط قبل العمل الجراحي .

1.7.6.النّدبة[39]:

من أهمّ الأسباب التي تؤدي إلى النّدبة هي الإنتان ، والجرح الكبير ، والموقع التشريحي للجرح ، والإغلاق السيّء ، والتأهّب الشخصي لدى المريض .

يجب الانتظار مدة سنة على الأقل حتى تأخذ النّدبة شكلها النهائي, وأهمّ طرق المعالجة هي حقن الكورتيزون المديد ، وإعادة استئصال الندبة في حال الفشل ؛ ونظراً للأهميّة التجميلية وبخاصة عند النساء فإنّه يجب الانتباه للموقع التشريحي بحيث يكون موازي للثنيات الرقبية ، وعدم رفعه عن الثلمة الوداجية ، وخياطة العضلة المبطّحة أثناء الإغلاق بشكل منفصل عن الجلد ، وإجراء تطابق ممتاز للجرح ونزع القطب في اليوم الرابع للعمل الجراحي.

1.7.7.الوذمة :

تكون ناجمة التسليخ الواسع للشرائح الجلدية, وأيضا ناتجة عن خزع العضلات. ويعالج هذا الاختلاط بالضمادات الرطبة أو إعطاء مضادات الوذمة[39].

1.7.8.التجمّع المصلي :

يحدث التجمّع عادةً بعد أربعة أيام من العمل الجراحي . ويتظاهر بشكل تورم متموّج في العنق ، ويعالج هذا الاختلاط بالبزل وغالباً ما يكفي مرة واحدة ، وقد يحتاج للتفجير الجراحي [39].

1.7.9.الإنتان[10,39]:

يعود لعدم التعقيم الجيد , ونوعية الخيوط الجراحية المستخدمة . ويعالجبالنزح الجيّد والزرع والتحسّس وإعطاء الصادات المناسبة.

من الاختلاطات النادرة :

انثقاب المري : والذي ينتج عن المناورات العنيفة وخاصة في حالة الدرق العرطلة والسرطانية , ويعالج بالخياطة على طبقة واحدة أو طبقين حسب درجة الأذية[37].

أذيّة الرغامى : تحدث في داء ريدل وسرطانة الدرق و تعالج بالخياطة بطبقة متفرقة وبخيط قابل للامتصاص [37].

الرّيح الصدرية : تحدث في الدرق الغاطسة , و لاتحتاج لتفجير الصدر عادة . يكفي الإغلاق البدئي للجنب والمراقبة السريرية والشعاعية[37] .

متلازمة هورنر: تحدث عند أذيّة السلسلة الودّية الرقبية عند التسليخ الشديد حول الوداجي الباطن في حالات تجريف العنق مع استئصال الدرق.[37]

أذيّة القناة الصدرية :تحدث غالباً في حالات الدرق الغاطسة، وتتظاهرعلى شكل ناسور كيلوسي عبر الجرح والذي يغلق عفوياً على الأغ لب , ويمكن أن يتظاهر بانصباب جنبي مرافق في حال إصابة الجنب[37] .

وذمة الحنجرة : تنجم عن المناورات التخديرية أو الجراحية العنيفة على القسم العلوي للحنجرة والرغامى.وتتظاهر ببحّة صوت وزلة تنفسية وصرير حنجري , وتعالج بالأكسيجين والهيدروكورتيزون ،أمّا في الحالات الشديدة فيمكن إجراء التنبيب الرغامي وحتى خزع الرغامي في بعض الأحيان[37] .

الدراسة العملية

2.الدراسة العملية:

2.1.أهميّة الدراسة:

تشكل السلعة الدرقية متعددة العقد مشكلة سريرية شائعة تتطور في مرحلة متأخرة من السلعة الدرقية.على الرغم من أنها حميدة عادة وغير عرضيّة بطبيعتها إلاّ أنّها قد تؤدي الى أعراض انضغاطيّة أو تشكيل عقيدات حارّةأو مشتبهة.[11]

معالجة السلعة الدرقية تعتمد على حجم السلعة وعلى الأعراض والعلامات المرافقة والعوامل الهامّة المسببة لتطورها[32].

على الرغم من ظهور استئصال الدرق التام كعلاج للسلعة الدرقية متعددة العقد من حوالي 30 سنة إلا أنّه لايزال هناك بعض الجرّاحين ممّن يفضّلون إجراء استئصال درق تحت تامبهدف الحفاظ على الوظيفة الصمّاوية للغدّة وتقليل احتمال أذيّة العصب الحنجري الرّاجع مع إنقاص احتمال حدوث قصور جارات درق بعد الجراحة.[42]على أي حال فإنّ وجود بقايا من النسيج الدرقي بعد الجراحة أو عدم استئصال الفص الهرمي يؤدي الى نكس السلعة بمعدّل18-30%.[1]

يمكن أن تؤدي إعادة استقصاء العنق الى تعريض المريض الى الاختلاطات بسبب الالتصاقات و التبدلات التشريحية؛ من جهة اخرى فإنّ القيام بعملية جراحية جذرية مثل استئصال الدرق التام بغض النظر عن الامراضية المسبّبةيعرّض المريض لقصور درق دائم مع الحاجة لتعويض الهرمون الدرقي مدى الحياة.

2.2 .الهدف من الدراسة:

في هذه الدراسة تم إجراءاستئصال درق تام(TT) أو قرب تام(NTT) لدى 120 مريضاً خلال سنتين من الدراسة كما تم جمع 30 حالة أجري لها استئصال درق تحت تام حسب Dunhill (DO[1]) .حيث تم مقارنة الاختلاطات التالية للجراحة ومعدل النكس لتقييم الجدوى والأمان عند اتباع إحدى الإجراءات الجراحية.

[1] Dunhill operation

2.3.مواد ومكان وطرائق الدراسة :

هذه الدراسة تتضمن كل المرضى الذين أجري لهم استئصال درق تام TT وقرب تام NT وتحت تام حسب DUNHILL (DO) وذلك في مشفى الأسد والمواساة والبيروني الجامعي حيث تمّ ت متابعة المرضى على مدى سنتين وسطياً.

تضمّنت معايير الاستبعاد من الدراسة مايلي:

1. المرضى الذين لديهم سرطان درق مشخص أو مشتبه به بشدة .
2. مرضى فرط نشاط الدرق .
3. السلعة الدرقية الناكسة.
4. العقدة الدرقية الوحيدة .
5. المرضى الذين في سوابقهم استئصال فص درقي أحادي الجانب.
6. وجود اضطراب بوظيفة الحبل الصوتي قبل الجراحة مثبتةً بتنظير الحنجرة.

تم جمع البيانات حول التوزع السكاني واستطبابات الجراحة و نوع الإجراء الجراحي المجرى والتشريح المرضي النهائي والاختلاطات .

أجري تقييم السلعة الدرقية بواسطة أربع عناصر :

- الوظيفة الغدية الصماوية بعيار التيروكسين الحر و TSH.
- FNA في حال وجود عقدة مسيطرة مشتبهة لنفي الخباثة.
- التصوير بالامواج فوق الصوتية لتحديد شدة المرض.
- إجراء طبقي محوري بشكل انتقائي لدى المرضى الذين يعانون من سلعة درقية كبيرة الحجم خلف القص أو ذات مظهر ورمي سريرياً أوبحال الاشتباه بامتداد خلفي للعقد.

اعتمد تعريف قصور الدرق قبل الجراحة بوجود عيار لل TSH أكبر من 5.5 وحدة/مل ، واعتبر قصور الدرق دائماً بحال استمر 6 أشهر أو أكثر بعد الجراحة.

أجري عيار الكالسيوم في المصل بشكل روتيني لكل المرضى قبل الجراحة وإجراء تنظير حنجرة بحال وجود تغير بلحن الصوت قبل الجراحة فقط .مع إجراء تنظير حنجرة غير مباشر بحال الشك بأذية العصب الراجع بعد الجراحة مباشرة وخلال فترة المتابعة لمدة 6 أشهر.

أجري استئصال الدرق وفق الطريقة التقليدية للتسليخ داخل المحفظة مع ترك حوالي 1 غ على الأكثر بحال استئصال الدرق قرب التام وحوالي 4 غ بحال استئصال الدرق وفق dunhill ،كما اتبع أسلوب عزل العصبين الحنجريين الراجعين بشكل روتيني مع بذل قصارى الجهد للكشف والمحافظة على جارات الدرق.

تم إغلاق كافة الجروح مع وضع منزح وتخريج المرضى في اليوم الثاني والثالث من الجراحة بغياب أي اختلاطات.

أرسلت كل العينات المستأصلة الى التشريح المرضي بشكل روتينيلدراستها.

قمنا بعيار مستويات الكلس بالمصل يومياً بعد الجراحة ومن ثم حسب الحالة بعد التخرج.

تم تعويض الكلس لكل المرضى بحال كان أقل من 8 مغ/دل أو بحال وجود أعراض نقص الكلس.

قمنا بتعويض التيروكسين فور صدور نتيجة التشريح المرضي بناء على عيار TSH ووزن المريض مع الأخذ بعين الاعتبار نتيجة التشريح المرضي.

كانت متابعة المرضى كل شهرين لمدة 6 أشهر ثم كل 6 أشهر بعدها وذلك بعيار وظائف الدرق ومستويات الكالسيوم واجراء ايكو للعنق بحال الشك بالنكس.

<u>أجري فرز العينات أثناء متابعة المرضى بعد الجراحة بالاعتماد على التعاريف التالية:</u>

- قصور جارات الدرق العابر التالي للجراحة هو نقص مستويات الكالسيوم عن 8 ملغ بعد الجراحة أو الحاجة لتعويض الكلس.
- قصور جارات الدرق الدائم هو الحاجة لاعاضة فيتامين د والكلس بعد الجراحة ب 6 أشهر للحفاظ على مستويات طبيعية من الكلس بالدم.
- شلل العصب الراجع الدائم هو شلل الحبل الصوتي الموافق مشخصا بتنظير الحنجرة والذي يستمر بعد 6 أشهر من الجراحة أما الشلل المؤقت فانه يتراجع خلال أول 6 أشهر من الجراحة.
- نكس السلعةالدرقية المعقدة: هو ظهور عقد درقية جديدة كشفت بالفحص السريري أو باستخدام ايكو العنق .

2.4.النتائج:

خلال الفترة الممتدة بين بداية عام 2011 ونهاية عام 2013 قمنا بمتابعة 150 مريضاً مصابين بسلعة درقية متعددة العقد ثنائية الجانب آخذين بعين الاعتبار معايير الاستبعاد السابقة و توزعت الحالات بين المشافي الثلاثة(المواساة و الاسد الجامعي والبيروني) كالتالي:

المشفى	عدد الحالات	النسبة
المواساة	53	%35.4
الأسد	70	%46.6
البيروني	27	%18

الجدول(2) يبين توزع الحالات بين مشافي جامعة دمشق .

نلاحظ توزع أغلب المرضى بين مشفيي الأسد والمواساة الجامعيين مع انخفاض النسبة في مشفى البيروني الجامعي ويمكن أن يعزى ذلك الى معايير الاستبعاد آنفة الذكر و الأوضاع العامة المحيطة بالمشفى و كون نسبة كبيرة من مراجعي المستشفى من محافظات أخرى خارج محافظة دمشق حيث قلّت أعدادهم بالفترة الأخيرة.

حضر حوالي نصف المرضى من مدينة دمشق والمناطق القريبة منها وهذا متوقع بسبب كونه المكان الذي أجري فيه الدراسة ،إضافة إلى صعوبة السفر بسبب الظروف التي نمر بها ،وتوّزعت الحالات بين المناطق الجغرافية المختلفة على الشكل التالي:

المنطقة الجغرافية	عدد الحالات	النسبة
دمشق	65	%43.3
المنطقة الجنوبية	23	%15.3
المنطقة الوسطى	14	%9.3
المنطقة الساحلية	24	%16
المنطقة الشمالية	9	%6
المنطقة الشرقية	15	%10
المجموع	150	%100

الجدول(3) يبين توزع المرضى حسب المناطق الجغرافية في سورية.

تم توزيع المرضى الى فئات عمرية شملت كل فئة مدة10 سنوات ومعظم المرضى كانو بأعمار متوسطة إلى متقدمة حيث كان غالبية المرضى بين30–50 سنة ,وأصغر حالة كانت 13 سنة وأكبرها 82 سنة بينما كان متوسط العمر38 سنة توزعت الحالات كالتالي:

الفئة العمرية	عدد الحالات	النسبة
أقل من 20 سنة	4	%2.6
20-30 سنة	20	%13.3
30-40سنة	51	%34
40-50 سنة	40	%26.6
50-60سنة	25	%16.6
أكبر من 60سنة	10	%6.6
المجموع	150	%100

الجدول(4) يبين توزع المرضى حسب الفئات العمرية.

بالنسبة لتوزع المرضى بالنسبة للجنس نلاحظ أن السلعة الدرقية متعددة العقد أشيع لدى النساء حيث كانت النسب على الشكل التالي:

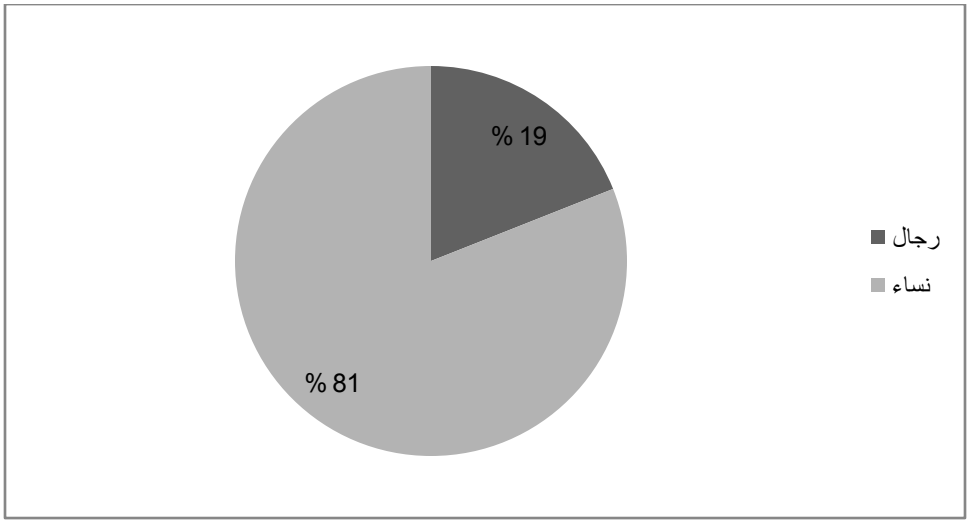

المخطط (1) يبين توزع السلعة الدرقية متعددة العقد حسب الجنس .

قُسَّم المرضى الى ثلاث مجموعات :الأولى أجري لهم استئصال درق تام وكان عددهم 87 مريضاً والثانية أجري لهم استئصال درق قرب تام وكان عددهم 33 مريضاً أما الثالثة فهي تتضمن المرضى الذين أجري لهم استئصال درق تحت تام حسب DUNHILL وكان عددهم 30 مريضاً والشكل التالي يبين النسبة المئوية لكل اجراء جراحي .

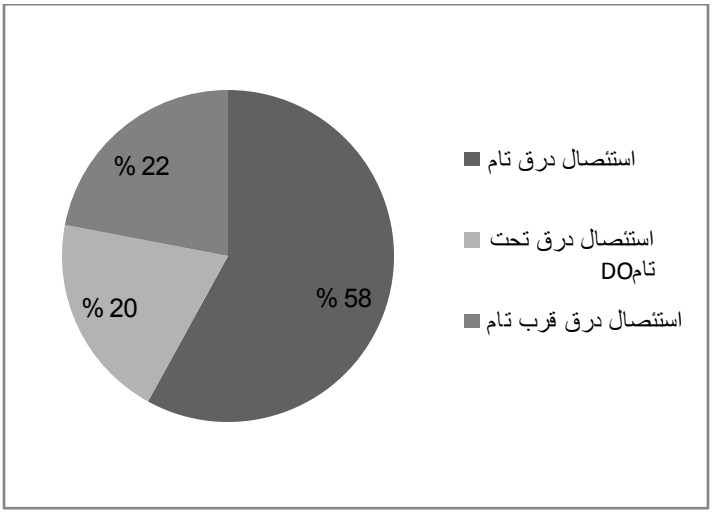

المخطط(2) يبين توزع المرضى حسب التكنيك الجراحي المستخدم.

تم متابعة المرضى بعد الجراحة لفترة حوالى السنتين وسطياً وتم تسجيل3.3%نكس لدى مرضى DOمقابل 0%لدى مرضى المجموعتين الباقيتين .تم اعادة الجراحة لدى13% من المرضى DO بينما لم يكن هناك أي حاجة لجراحة لاحقة لمرضى المجموعتين الباقيتين.

نوع الجراحة	العدد (النسبة المئوية)	النكس	الخباثة	اعادة الجراحة واستكمال الاستئصال
استئصال درق تحت تام(DO)	30(20%)	1(3.3%)	4(13%)	4(13%)
استئصال درق تام	87(58%)	0(0%)	18(20.6%)	0(0%)
استئصال درق قرب تام	33(22%)	0(0%)	6(18.1%)	0(0%)
المجموع	150(100%)	1(0.6%)	28(18.6%)	4(2.6%)

الجدول (5) يبين المميزات والنتائج بعد الجراحة لكل تكنيك جراحي مستخدم.

تم توثيق شلل العصب الحنجري الراجع المؤقت في مريضين (6.6%) من المرضى الذين أجري لهم استئصال درق تحت تام مقارنة مع مرضين (2.2%) من الذين أجري لهم استئصال درق تام ومريض واحد (3%) ممن أجري لهم استئصال قرب تام.

أما بالنسبة لأذية العصب الدائمة فقد سجلت في مريض (3.3%) ممن أجري لهم استئصال تحت تام مقابل مريضين (2.2%) لمن أجري له استئصال درق تام وولم تسجل أي حالة ممن اجري له اسئصال درق قرب تام.

لم يسجل قصور جارات الدرق الدائم لدى مرضى استئصال الدرق تحت التام حسبDo بينما تم تسجيل مريض واحد (1.1%) أجري له استئصال درق تام ومريض (3%) أجري له استئصال درق قرب تام،أما القصور العابر فقد سجل 3 حالات(10%) من مرضى استئصال الدرق تحت التام مقابل 16 حالة (18.3%) أجري لهم استئصال درق تام و 5 حالات(15.1%) أجري لهم استئصال درق قرب تام.

الاختلاطات	استئصال درق تحت تام(DO)	استئصال درق تام	استئصال درق قرب تام
النزف	0(0%)	2(2.2%)	1(3%)
الورم المصلي	0(0%)	O(0%)	0(0%)
انتان الجرح	0(0%)	3(3.4%)	1(3%)
أذية العصب الحنجري الراجع المؤقتة	2(6.6%)	2(2.2%)	1(3%)
أذية العصب الحنجري الراجع الدائمة	1(3.3%)	2(2.2%)	0(0%)
قصور جارات الدرق العابر	3(10%)	16(18.3%)	5(15.1%)
قصور جارات الدرق الدائم	0(0%)	1(1.1%)	1(3%)

الجدول(6) يبين نسب اختلاطات استئصال الدرق التام وقرب التام وتحت التام عند تدبير السلعة الدرقية متعددة العقد

كما وجدت نسبة أعلى لقصور جارات الدرق الدائم وشلل العصب الحنجري الراجع المؤقتة في حال إجراء جراحة مكملة بعد استئصال درق تحت تام حيث بلغت النسبة30% و 25% على التوالي وهما أعلى من النسب المقابلة بحال إجراء الجراحة لأول مرة.

أرسلت جميع العينات المستأصلة للدراسة التشريحية المرضية بعد الجراحة وكانت الامراضيات موزعة كما هو مبين بالجدول التالي:

العمل الجراحي التشريح المرضي	استئصال درق تحت تام (DO)	استئصال درق تام	استئصال درق قرب تام
سلعة معقدة +خباثة	4	18	6
سلعة معقدة+أدينوما	5	16	5
سلعة معقدة+التهاب درق	10	22	9
سلعة معقدة صافية	11	31	13

جدول(7)يبين توزع نتائج التشريح المرضي النهائي مع العمل الجراحي المجرى للمرضى.

2.5.تحليل النتائج والمناقشة:

بعد الانتهاء من جمع النتائج السابقة ولدى مراجعة الدراسات العالمية ،تم مقارنة نتائجنا مع نتائج عدة دراسات منها وهي:

الدراسة الأولى أجراها OZBAS, et al [34] في مشفى ابن سينا الجامعي بأنقرة تركيا عام 2005.

أمّا الدراسة الثانية أجريت من قبل Guraya, et al [16]في مشفى طيبة بالمملكة العربية السعوديةعام 2011.

والدراسة الثالثة أجريت من قبلBARCZYNSKI ,et al [5] في بولندا عام 2010.

السلعة الدرقية المعقدة هي حالة مرضية متوطنة في العديد من المناطق في سوريا كما أنه يوجد عدة خيارات علاجية جراحية لتدبيرها و بما أنّ المرض يتوضع بكامل الغدة من الناحية التشريحية المرضيّة فإنّ ترك أي نسيج مرضي خلال الجراحة يحمل خطر نكس المرض[40].

تتراجع شعبيّة استئصال الدرق تحت التامحالياً كونه يحمل معدلات نكس أعلى مع زيادة المراضة الجراحية بحال إعادة الاستئصال، وفي دراستنا هذه تمت دراسة الحالات التي أجري لها استئصال

درق تحت تام حسب dunhill كونها أكثر اجراءً في مشافينا ولقلّة حالات استئصال الدرق تحت التام ثنائي الجانب حيث أنّها لم تدخل بالدراسة.

قمنا بتتبع نكس الدرق لمدة سنتين وهي فترة قليلة نسبياً مقارنة بالدراسات العالمية حيث سجلت حالة واحدة بعد do (dunhill operation) بنسبة 3.3% وهي أقل منها في دراسة BARCZYNSKI,et al حيث بلغت النسبة 4.7% ويمكن أن يعزى ذلك الى حجم العينة الأقل عدداً وقصر فترة المتابعة بعد الجراحة .أما بالنسبة للنكس بعد استئصال الدرق التام وقرب التام فلم يسجل أي حالة في دراستنا وفي دراسة Guraya, et al بينما بلغت النسبة0.52%,0% في دراسة BARCZYNSKI,et al على الترتيب.

من ناحية أخرى فإنّ إعطاء الهرمون الدرقي فعّال للوقاية من النكس [23] ،وفي دراستنا هذه تم إعطاء الهرمون الدرقي لكل المرضى بعد الجراحة. إنّ معدل النكس يتعلق بطول فترة المتابعة بعد الجراحة وبكمية النسيج الدرقي المتبقية [38] حيث أنّ أغلب الباحثين يوصي بفترة متابعة حوالي 30 سنة بعد الجراحة لتحديد معدّل النكس الفعلي لأنّ أغلب حالات النكس تحدث خلال10-20سنة من الجراحة البدئية[6] ،وهي فترة أقل بكثير من فترة المتابعة بدراستنا لذلك لا يمكن الاعتماد عليها كقيمة حقيقية، ومن المتوقع أن يكون النكس لدينا أعلى من ذلك.

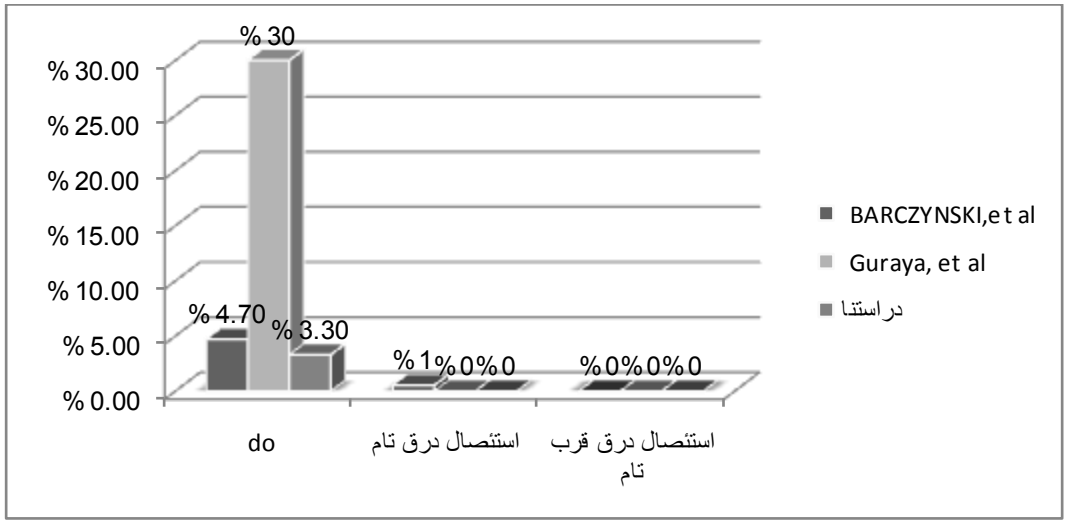

المخطط(3) يبين النسب المئوية لنكس السلعة الدرقية بعد العمل الجراحي الأولي .

إنّ إعادة الجراحة لاستكمال الاستئصال تحمل خطراً أكبر لأذيّة العصب الراجع أو أذيّة جارات الدرق [29]حيث تمّت إعادة الجراحة لدى 4 مرضى(13%) في دراستنا هذه وكان جميع هؤلاء

المرضى قد أجري لهم do وكان استطباب الجراحة لديهم هو اكتشاف خباثة بعيّنة التشريح المرضي بعد الجراحة الاولى وهي نسبة أعلى ممّاورد في دراسة BARCZYNSKI,et al حيث بلغت1.57% وأقل من دراسة Guraya, et al حيث كانت النسبة 34% بينما لم تسجل أي حالة لإعادة الجراحة عند استئصال الدرق التام أو قرب التام في دراستنا و دراسة Guraya, et al بينما كانت النسب 0.52%,0% لدراسة BARCZYNSKI,et al على الترتيب.

نلاحظ من خلال هذه النتائج أهمية استئصال الدرق التام أو قرب التام في تخفيف نسبة النكس والوقاية من عمل جراحي لاحق بسبب النكس أو الخباثة مع ما يحمله هذا العمل من زيادة في نسبة الاختلاطات.

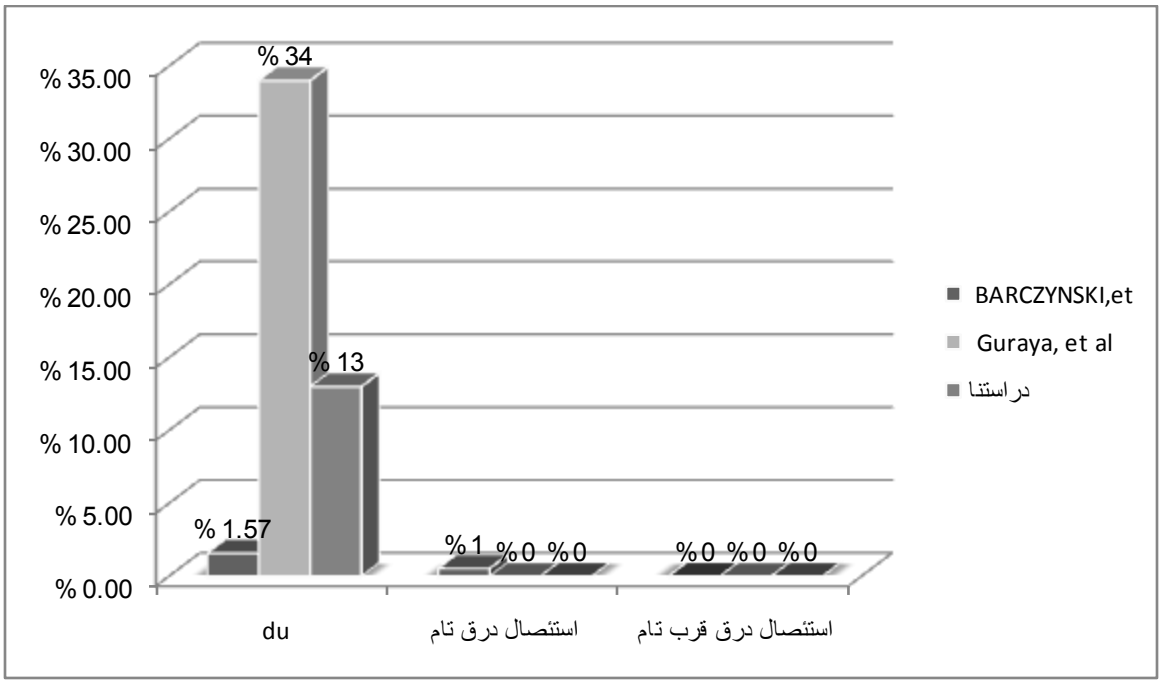

المخطط (4)يبين النسب المئوية لاعادة الجراحة واستكمال الاستئصال بعد العمل الجراحي الأولي .

هناك ثلاث اختلاطات أساسية بعد جراحة الدرق وهي النزف التالي للجراحة و شلل العصب الراجع وقصور جارات الدرق .

بالنسبة للنزف لم تسجل أي حالة بعد استئصال الدرق حسب do و سجلت حالتان بعد استئصال الدرق التام وحالة بعد استئصال درق قرب تام، بينما سجلت حالة واحدة بعد استئصال درق تام في دراسة OZBAS,et al، أما في دراسة Guraya, et al فقد وجدت 6 حالات بعد استئصال درق تحت تام و3حالات بعد استئصال درق تام وحالتان بعد استئصال درق قرب تام ،والشكل (5) يبين توزع الحالات حسب النسبة المئوية:

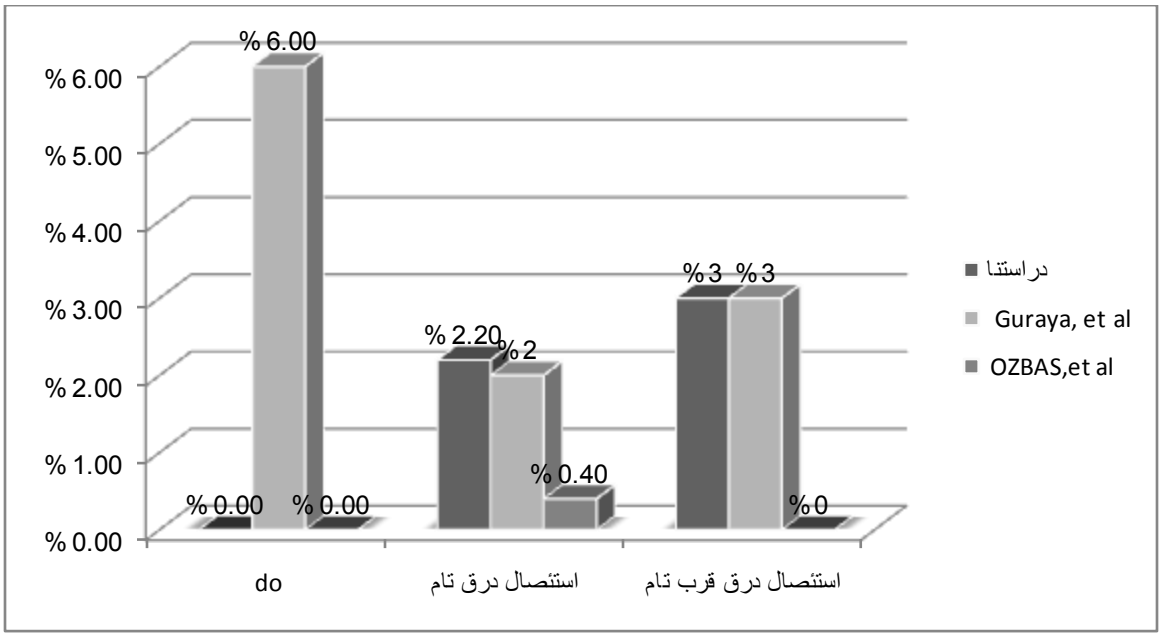

المخطط (5)يبين النسب المئوية للنزف بعد كل تكنيك جراحي .

نلاحظ من الشكل السابق تفاوت هام في نسب النزف بعد الجراحة مقارنة بدراسةOZBAS,et al قد يرجع الى اهتمام الجراحين بفريق OZBAS بالإرقاء الجيد وربط الأوعية بعناية .كماأن هناك تقارب في نسب النزف مع ماورد بـدراسة Guraya, et al فيما عدا حالات استئصال الدرق تحت التام حسبـDUNHILL.

أمّا بالنسبة لأذية العصب الحنجري الراجع الدائمة و المؤقّتة فقد كانت النسب 3.3% و6.6% لدى مرضى do و 2.2% ,2.2%لمرضى استئصال الدرق التام و 0%,3% لمرضى استئصال الدرق قرب التام كل منهم على الترتيب.حيث كانت هذه النسب أعلى من دراسة Guraya, et al وأقرب الى دراسة BARCZYNSKI,et al ،ماعدا حالات أذية العصب الراجع الدائمة بعد استئصال الدرق قرب التام حيث لم تشاهد أي حالة شلل دائم ،وبالمقابل ومن خلال دراسة النسب فإنّ اجراء dunhill قلّل من نسبة أذية العصب الراجع الدائمة والمؤقتة في دراسة BARCZYNSKI,et al،

دون أن يكون له تأثير إيجابي مقارنة بباقي الاجراءات الجراحية في دراسة Guraya, et al. كما أنه يحمل نسبة أعلى لأذية العصب الراجع الدائمة والمؤقتة في دراستنا هذه، ويمكن رد هذا الاختلاف عن الدراسات العالمية لصغر حجم العينة مقارنة بباقي الدراسات ،وقلة الخبرة الجراحية حيث أن الحالات المسجلة تمّت بواسطة أطباء مقيمين .

عند مقارنة نسب أذية العصب الدائمة بين استئصال الدرق التام واستئصال الدرق قرب التام وفق الدراسات العالمية لم يوجد اختلاف هام احصائياً وبالتالي فإنّ إجراء استئصال الدرق التام يعتبر خياراً آمناً لمرضى السلعة الدرقية متعددة العقد ،بشرط أن يكون بيد خبيرة مع عزل العصب [36] مع التسليخ داخل المحفظة capsular dissection [27] (كماهو متّبع في دراستنا والدراسات المقارنة).

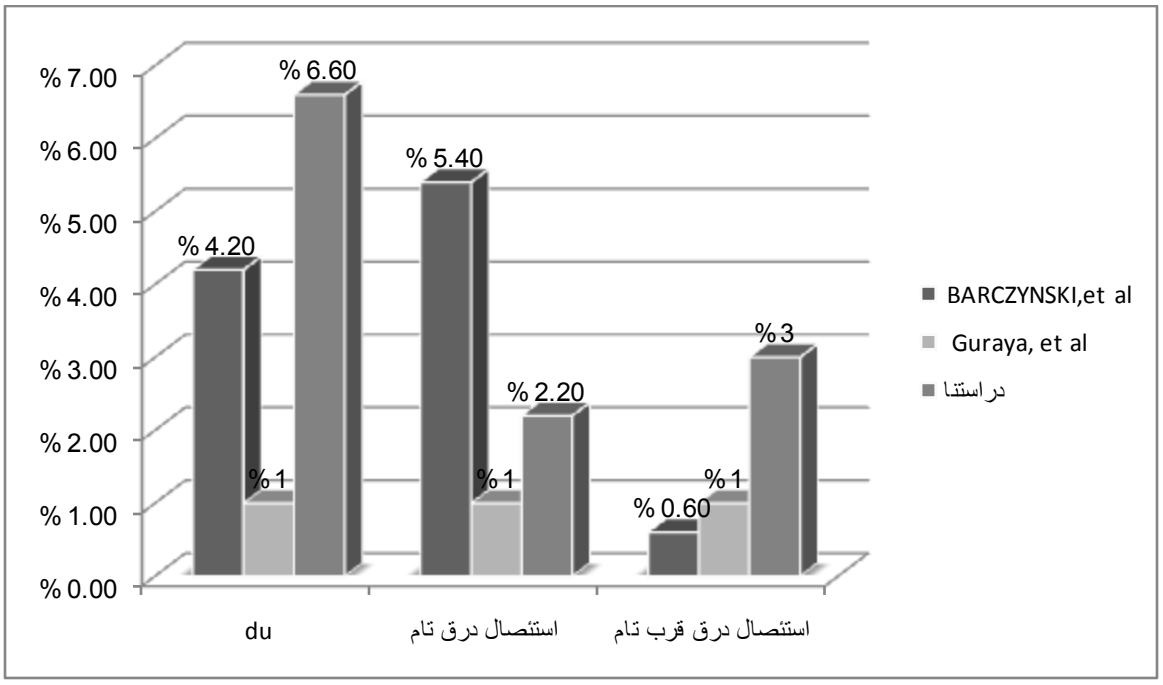

المخطط(6) يبين النسب المئوية لأذية العصب الحنجري الراجع المؤقتة حسب التكنيك الجراحي الم ستخدم.

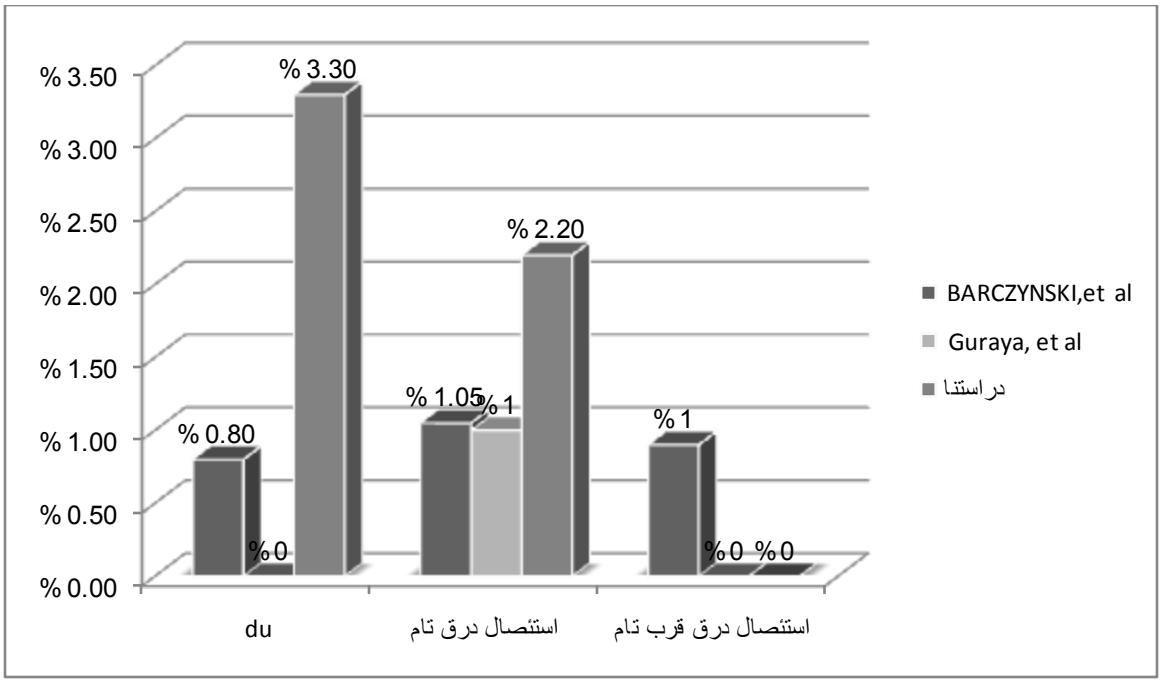

المخطط(7) يبين النسب المئوية لأذية العصب الراجع الدائمة حسب التكنيك الجراحي المستخدم.

بالنسبة لقصور جارات الدرق الدائم والمؤقت فقد كانت النسب في دراستنا 0%,10% لمرضىdo و1.1%,18.3% لمرضى استئصال الدرق التام و3%,15.1% لمرضى استئصال الدرق قرب التام على الترتيب.

بمقارنة النسب السابقة مع الدراسات العالمية بما يتعلق بقصور جارات الدرق العابر نجد أن استئصال الدرق تحت التام حسب DO يحمل معدلاً أقل لتطور قصور جارات درق عابر بعد الجراحة مقارنة بباقي الإجراءات الجراحية .

نلاحظ أيضاً في دراستنا تطوّر قصور جارات الدرق العابر بنسبة هامّة بعد الجرا حة تقارب نسب دراسة BARCZYNSKI,et al وتتفوق على مقابلاتها بـدراسة Guraya, et al، حيث أنّ الرّض الجراحي العنيف وأذية التروية الدموية للجارات أثناء ربط فروع الشريان الدرقي السفلي وعدم المحافظة على المحفظة الوحشية الخلفيّة للدرق عند استئصال الدرق تحت التام تشكّل بمجموعها عوامل تلعب دوراً هاماً في تفسير النسب العالية للقصور العابر بعد الجراحة[33].

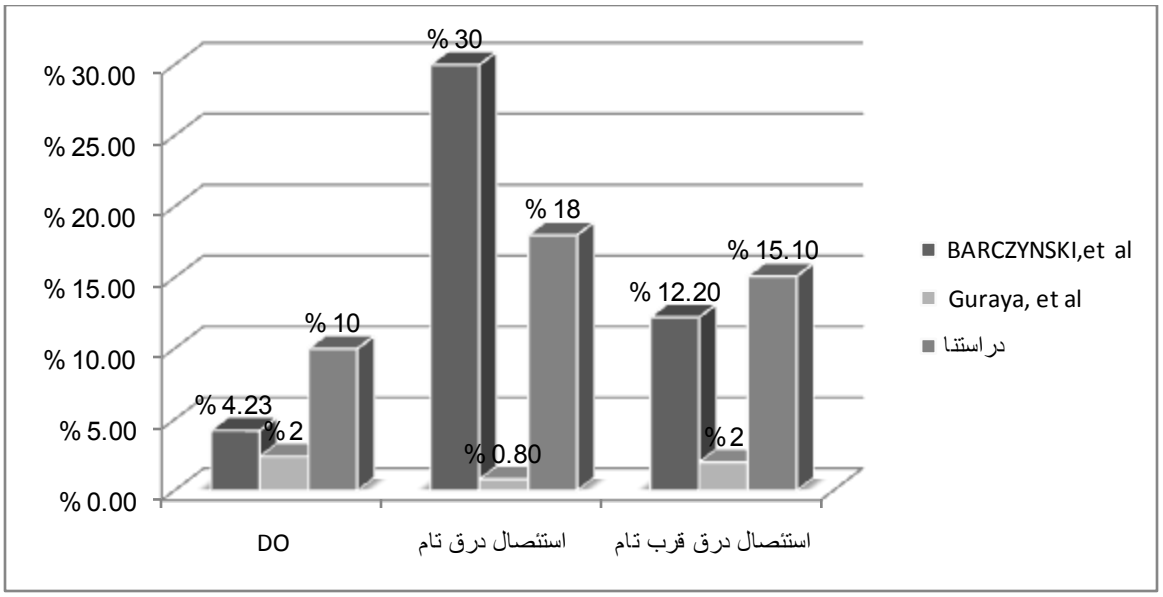

المخطط(8)يبين النسب المئوية لقصور جارات الدرق العابر حسب التكنيك الجراحي المستخدم .

أمّا بالنسبة لقصور جارات الدرق الدائم فكان أقل في استئصال الدرق تحت التام حسب dunhill مقارنة بالتكنيكين الآخرين في الدراسات الثلاث ،كمأن معدل الوقوع كان مشابهاً للنسب العالمية والذي هو 1% عالمياً ماعدا حالة واحدة لقصور دائم سجلت لدى مريض أجري له استئصال درق قرب تام وكانت النسبة 3%.

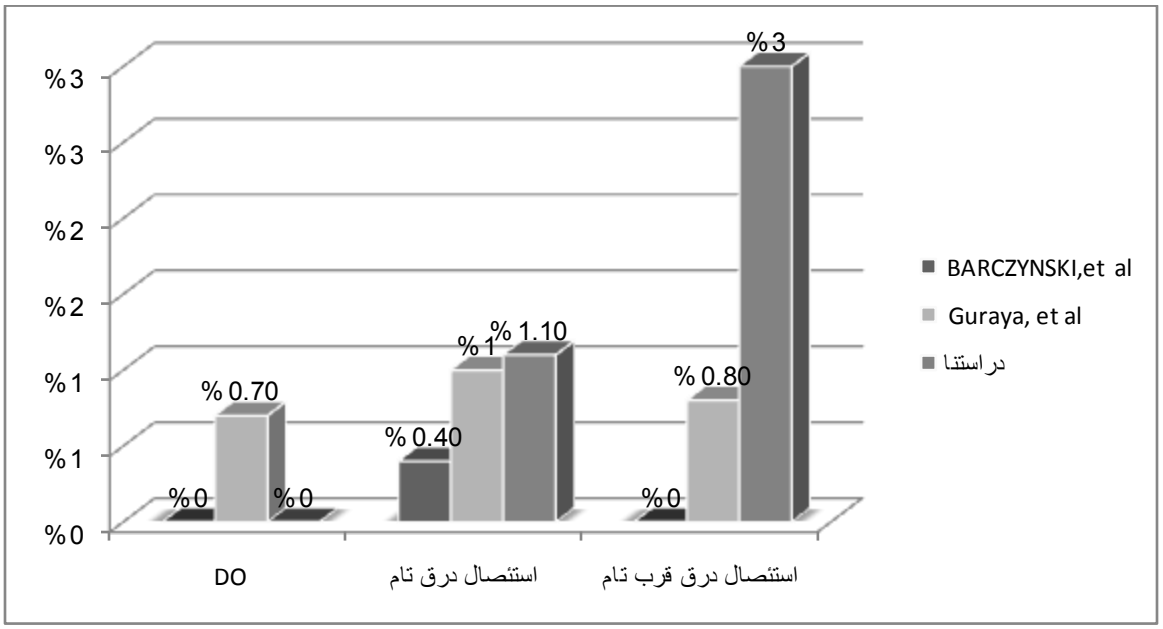

المخطط(9) يبين النسب المئوية لقصور جارات الدرق الدائم حسب التكنيك الجراحي الم ستخدم.

بالنسبة لانتان الجرح فقد تم تسجيل حالتين (2.2%)بعد استئصال درق تام فقط وهي نسبةعالية مقارنة مع OZBAS,et al حيث كانت النسبة 0.6%.

لم تسجل في دراستنا أي حالة ورم مصلي بعد الجراحة ،كما لم تسجل أي حالة اصابة عصب حنجري علوي في عينة الدراسة.

2.6.الخلاصة:

من خلال دراستنا نجد أن استئصال الدرق التام وقرب التام تقلل احتمالية النكس أو الحاجة لإعادة الجراحة واستكمال الاستئصال، وهي متوافقة مع الدراسات العالمية التي وجدت أن ترك أكثر من 4 مل من النسيج الدرقي تؤدي لإعادة تشكل العقد بنسبة 18.6% ،مقارنة ب 2.5% بحال ترك أقل من 4مل أو اجراء استئصال درق قرب تام (بقايا أقل من 1 مل). [26]

انخفضت نسبة إعادة الجراحة بشكل هام بعد استئصال الدرق التام وقرب التام ولكن على حسب ازدياد المراضة بعد الجراحة حيث ترافق النوعان مع ازدياد نسبة أذيّة العصب الراجع والجارات مقارنة بالاستئصال تحت التام حسب dunhill وكان هناك توافق بين الدراسات العالمية ودراستنا حول ذلك فيماعدا أذية العصب الراجع حيث كانت أعلى في المرضى الذين أجري لهم dunhill operation ويمكن أن يعزى ذلك الى قلة الخبرة الجراحية لدى الأطباء المقيمين وقلّة حجم العينة لإعطاء نسبة حقيقية أكثر واقعيّة.

على الرغم من وجود مراضة أكبر لدى استئصال الدرق التام وقرب التام إلّا أن إعادة الاستئصال زادت المراضة بشكل أكبر. هذا مايدل على أن استئصال الدرق التام وقرب التام هما الخياران الجراحيان الأفضل لمرضى السلعة الدرقية متعددة العقد.

على أي حال يبدو بأن استخدام levothyroxine بعد استئصال الدرق تحت التام حسب dunhill ينقص من معدل النكس[4]،إلّا أنّنا في دراستنا هذه لم نتمكن من تقييم النسبة الحقيقية للنكس بسبب قصر فترة الدراسة.

2.7.الاستنتاج:

يبدو من دراستنا ومن الدراسات العالمية أنّ استئصال الدرق التّام وقرب التّام هما الخياران الأفضل لتدبير السلعة الدرقية متعددة العقد كما أن استئصال الدرق حسب dunhill مع إعطاء levothyroxine بعد الجراحة تشكّل خياراً واعداً لتدبير السلعة المعقدة الحميدة وهو بحاجة الى مزيد من الدراسات مع فترة متابعة طويلة الأمد لتحديد جدوى ال levothyroxin في تقليل نسبة النكس وبالتالي تقليل الحاجة لإعادة الجراحة مع ماتحمله من زيادة في الاختلاطات.

2.8.التوصيات:

1. التأكيد على المعرفة الجيّدة لتشريح الغدة الدرقية والعصب الراجع وجارات الدرق.
2. التأكيد على دور الخبرة الجراحية في الإقلال من الاختلاطات الجراحية العابرة والدائمة والاستعانة بجراح أكثر خبرة في الحالات الصعبة.
3. التأكيد على أهمية التعقيم الجيّد للساحة الجراحية والحفاظ على الأدوات الجراحية بكامل تعقيمها حتى نهاية العمل الجراحي لإقلال نسب انتان الجروح.
4. يجب الاهتمام بالإرقاء الجيد أثناء الجراحة وقبل إغلاق الجرح باستخدام المخثر الكهربائي والربط في الأماكن القريبة من العصب والجارات.
5. يجب كشف العصب الراجع بالجهتين على كامل مسيره مع العمل قدر الإمكان على استئصال الدرق داخل المحفظةcapsular dissection حيث أثبت أهمية هذين الإجراءين في الإقلال من نسبة أذيّة العصب.
6. يجب كشف الجارات الأربعة أثناء الجراحة مع مراعاة الحفاظ على ترويتها عند ربط فروع الشريان الدرقي السفلي على سطح الدرق مباشرة، مع تجنب أذيتها أو أذيةمحفظة الدرق الوحشية عند اجراء استئصال الدرق تحت التام.
7. عزل أوعية القطب العلوي للدرق بالخاصة وربطها بالقرب من الدرق لتجنب أذيّة العصب الحنجري العلوي.
8. تجنب التسليخ الجائر للشرائح الجلدية عند كشف الدرق لتجنب تشكل ورم مصلي بعد الجراحة.
9. استئصال الدرق التام هو الخيار العلاجي الأول في تدبير السلعة الدرقية متعددة العقد.

10.استئصال الدرق قرب التام مع ترك نسيج درقي لا يتجاوز 1 مل حول العصب الراجع يشكل بديلً آمناً للاستئصال التام عند وجود صعوبة باستئصال كامل الدرق بدون رض للعصب الراجع.

11.استئصال الدرق تحت التام حسب dunhill خياراً واعداً لتدبير السلعة الدرقية متعددة العقد الحميدة مع ضرورة إعطاء levothyroxin بعد الجراحة لتثبيط ال TSH kوالاقلال من نسبة النكس في النسيج الدرقي المتبقي.

2.9.المراجع:

1. Agarwal G, Aggarwal V. Is Total Thyroidectomy the Surgical Procedure ofChoice for Benign Multinodular Goiter? An Evidence-Based Review. World JSurg 2008; 32:1313-13 1.

2. Akerstrm G, Malmaeus J, Bergstrom R: Surgical anatomy of human parathyroid glands. Surgery 95:14, 1984.

3. Bajaj Y, De M, Thompson A: Fine needle aspiration cytology in diagnosis and management of thyroid disease. J Laryngol Otol120:467, 2006. [PMID: 16526971].

4. Barczyński M, Konturek A et al. Five-year follow-up of a randomized clinical trial of unilateral thyroid lobectomy with or without postoperative levothyroxine treatment. World J Surg. 2010; 34(6):1232-8.

5. Barczyński M, Konturek A et al. Five-year follow-up of a randomized clinical trial of total thyroidectomy versus Dunhill operation versus bilateral subtotal thyroidectomy for multinodular nontoxic goiter. World J Surg. 2010; 34(6):1203-13.

6. Candela, G., Variale, S., Di Libero, L. et al. (2006). Nearly total thyroidectomy versus total thyroidectomy: our experience. Minerva Chir, 61, 17-24.

7. Cernea CR, Ferraz AR, Nishio S, et al: Surgical anatomy of the external branch of the superior laryngeal nerve. Head Neck 14:380, 1992. [PMID: 1399571].

8. Chan WF, Lang BH, Lo CY: The role of intraoperative neuromonitoring of recurrent laryngeal nerve during thyroidectomy: Acomparative study on 1000 nerves at risk. Surgery 140:866; discussion 72, 2006.

9. Cooper DS, Doherty GM, Haugen BR, et al: Management guidelines for patients with thyroid nodules and differentiated thyroid cancer. Thyroid 16:109, 2006. [PMID: 16420177].

10. Dener C. Complication rates after operations for benign thyroid disease. Acta Otolaryngol. 2002;**122**(6):679–683. doi: 10.1080/00016480232039639 4.

11. ErbilY,BarbarosU,SalmasliogluA, et al.Effect of thyroid gland volume in preoperative detection of suspected malignant thyroid nodules in a multinodular goiter. Arch Surg. 2008;143:558–563.

12. Feldt–Rasmussen U. Radioiodine treatment for non–toxic goitre. F1000 ,Medicine Reports 2009; 1:70.

13. Gelmini R, Franzoni C et al. Incidental thyroid carcinoma (ITC): a retrospective study in a series of 737 patients treated for benign disease. Ann Ital Chir2010;81(6):421–7.

14. Gilmour J: The gross anatomy of the parathyroid glands. J Pathol 46:133, 1938.

15. Giovanni S, Claudio DA, Agata T, Ettora G, Filippo T, Maria Grazia Lo Schiavo. The recurrent laryngeal related to thyroid surgery. The American Journal of Surgery. 1999;177:485–8.

16. Guraya & Al-Zobydi. Total and Near-total Thyroidectomy is Better Than Subtotal Thyroidecomy for the Treatment of Bilateral Bening Multinodular Goiter; A Prospective Analysis. British Journal of Medicine & Medical Research, 1(1):1-6, 2011.

17. Hartl DM, Travagli JP, Leboulleux S, et al: Clinical review: Current concepts in the management of unilateral recurrent laryngeal nerve paralysis after thyroid surgery. *J Clin Endocrinol Metab* 2005; 90:3084-3088.

18. Hermann M, Alk G, Roka R, Glaser K, Freissmuth M. Laryngeal recurrent nerve injury in surgery for benign thyroid diseases. Effect of nerve dissection and impact of individual surgeon in more than 27000 nerves at risk. Ann Surg. 2002;**235**(2):261-268. doi: 10.1097/00000658-200202000-00015.

19. Hisham AN, Lukman MR. Recurrent laryngeal nerve in thyroid surgery: a critical appraisal. *ANZ J Surg.* 2002;**72**(12):887-889. doi: 10.1046/j.1445-2197.2002.02578.

20. John E Skandalakis, Gene L Colborn, Thomas A Weidman et al :Neck.Skandalakis' Surgical Anatomy 2004 ;1 :47-81.

21. Kaniuka S, Lass P et al. Radioiodine – an attractive alternative to surgeryin large non-toxic multinodular goitres. Nucl Med Rev Cent East Eur 2009;12(1):23-9.

22. Knudsen N, Laurberg P, Perrild H, et al: Risk factors for goiter and thyroid nodules. Thyroid 12:879, 2002. [PMID: 12487770].

23. Kraimps, J.L., Marechaud, R., Gineste, D. et al. (1993). Analysis and prevention of recurrent goiter. Surg. Gynecol. Obstetetrics, 176, 319-322.

24. Krohn K, Paschke R: Somatic mutations in thyroid nodular disease. Mol Genet Metab 75:202, 2002. [PMID: 11914031].

25. Lal G, Clark OH: Thyroid, parathyroid and adrenal. In Brunicardi FC, Andersen DK, Billiar TR, et al, editors: Schwartz's principles of surgery, McGraw-Hil ,ed 9,pp 3178-3254 New York ,2010.

26. Lehwald N, Cupisti K et al. Standard-radical vs. function-preserving surgery of benign nodular goiter: a sonographic and biochemical 10-year follow-up study. Langenbecks Arch Surg. 2009; 394(2):279-8.

27. Liu, Q., Djuricin, G., Prinz, R.A. (1998). Total thyroidectomy for benign thyroid disease. Surg., 123, 2-7.

28. Megherbi MT, Graba A, Abid L, Oulmane D, Saidani M, Benabadji R. Complications and squeal of benign thyroid surgery. *J Chir (Paris)* 1992;**129**(1):41-46.

29. Menegaux, F., Turpin, G., Dahman, M., et al. (1999). Secondary thyroidectomy in patients with previous surgery for benign disease: a study of 203 cases. Surg., 126, 479-483.

30. Muller PE, Bein B, Robens E, et al: Thyroid surgery according to Enderlen-Hotz or Dunhill: A comparison of two surgical methods for the treatment of Graves' disease. Int Surg 86:112, 2001. [PMID: 11918235].

31. Multa D , Ramazan M , Factors Effecting Recurrent Laryngeal Nerve Injury After Thyroid Gland Surgery . Turkiye Klinikleri J Med Sci . 1999;19;193-199 .

32. Olson SE, Starling J, Chen H. Symptomatic benign multinodular goiter: unilateral or bilateral thyroidectomy? Surgery. 2007;142:458–461.

33. Orlo H Clark , Nadine R Caron: Fine Needle Aspiration Biopsy of the Thyroid: Thyroid Lobectomy and Subtotal and Total Thyroidectomy.Mastery of Surgery. Ed 5 ,USA 2007;34:398-410.

34. Ozbas S, Kocak S, Aydintug S, et al. Comparison of the complications of subtotal,near-total and total thyroidectomy in the surgical management of multinodular goitre.EndocrJ.2005;52:199–205.

35. Page C, Monet P, Peltier J, et al: Non-recurrent laryngeal nerve related to thyroid surgery: Report of three cases. J Laryngol Otol122:757, 2008. [PMID: 17517167].

36. Palestini, N., Grivon, M., Carbonaro, G. et al. (2005). Surgical treatment of Graves' disease: results in 108 patients. Annals Italian Chir, 76, 13–18.

37. Richmond BK ,Eads K , Flaherty S, Belcher M , Runyon D . Complications of tyroidoctomy and paratyroidoctomy in the rural community hospital setting . Am Surg 2007 Apr;73 (4):332 -336.

38. Rojdmark, J., Jarhult, J. (1995). High long term recurrence rate after subtotal thryoidectomy for nodular goiter. Eur. J. Surg., 161, 725-727.

39. Rosato L, Avenia N, Bernante P, De Palma M, Gulino G, Nasi PG, Pelizzo MR, Pezzullo L. Complications of thyroid surgery: analysis of a multicentric study on 14934 patients operated on in Italy over 5 years. World J Surg. 2004;**28**(3):271–276. doi: 10.1007/s00268-003-6903-1.

40. Thomusch, O., Machens, A., Sekulla, C., et al. (2000). Multivariate analysis of risk factors for postoperative complications in benign goiter surgery: prospective multicenter study in Germany. World J. Surg., 24, 1335–1341.

41. Thyroid physiology and thyroid function testing. Otolaryngol Clin North Am 36:9, 2003. [PMID: 12803006].

42. Tunca F, Giles Y, Salmaslioglu A, et al. The preoperative exclusion of thyroid carcinoma in multinodular goiter: dynamic contrast–enhanced magnetic resonance imaging versus ultrasonography–guided fine–needle aspiration biopsy. Surgery. 2007;142:992–1002.

43. Zarnegar R, Brunaud L, Clark OH: Prevention, evaluation and management of complication following thyroidectomy for thyroid carcinoma. *Endocrinol Metab Clin North Am* 2003; 32:483–502.